28. D. 12.

Library of
Thomas B. Curtis, M. D.
bequeathed to the
Boston Medical Library
Association.
1881.

T. B. Curtis Jr.

121. Av.e des Champs Elysées

Paris

TRAITÉ PRATIQUE

DES

MALADIES DES YEUX

OUVRAGES DE M. FOUCHER.

Études sur les veines du cou et de la tête, brochure in-4. 1 fr. 50

Des déformations de la pupille et de leur valeur symptomatique dans les maladies des yeux, in-8. 1 fr.

Mécanisme de la fracture de l'extrémité inférieure du radius, in-8. 1 fr.

Mémoire sur les kystes de la région poplitée, in-8. 1 fr. 50

Du décollement traumatique des épiphyses, in-8. 1 fr.

De l'anus contre-nature, in-8 avec planches. 4 fr.

Mémoire sur une variété de luxation de l'astragale, in-8. 1 fr.

Mémoire sur les corps étrangers introduits dans l'urèthre et dans la vessie. 1 fr.

Sous presse, pour paraître prochainement.

Traité élementaire du diagnostic des maladies chirurgicales, un fort vol. in-8.

Paris. — Imprimerie de L. MARTINET, rue Mignon, 2.

TRAITÉ PRATIQUE

DES

MALADIES DES YEUX

PAR

WHARTON-JONES

Professeur d'ophthalmologie à *University College*, à Londres.

TRADUIT DE L'ANGLAIS SUR LA TROISIÈME ÉDITION REVUE PAR L'AUTEUR.

Avec des additions et des notes

PAR M. FOUCHER

Professeur agrégé de la Faculté de médecine,
chirurgien des hôpitaux, etc.

Orné de 4 planches sur acier coloriées et 143 figures intercalées dans le texte.

GRAVÉES PAR BADOUREAU.

PARIS

F. CHAMEROT, LIBRAIRE-ÉDITEUR

RUE DU JARDINET, 13.

1862

MEDICAL
RY
ON.

AVERTISSEMENT.

« L'auteur, en écrivant ce livre, a eu pour but de faire
» un ouvrage sur les maladies de l'œil qui pût non-seule-
» ment servir aux élèves pour étudier, mais encore aux
» praticiens pour rappeler leurs souvenirs. En consé-
» quence, tout en discutant les principes théoriques, il
» s'est appliqué à exposer les préceptes pratiques qu'il
» est utile de connaître au lit du malade et dans la salle
» d'opérations. »

Ce but, que l'auteur croit avoir atteint dans les précédentes éditions, n'a pas été perdu de vue dans la préparation de celle-ci. Les additions et les changements qui ont été faits sont donc essentiellement pratiques, et tendent à mettre l'ouvrage au courant de l'état actuel de la science sur l'importante branche de chirurgie et de médecine dont il traite.

T. WHARTON-JONES.

PRÉFACE

DE L'ÉDITION FRANÇAISE.

M. Wharton-Jones, désireux de tenir son ouvrage au courant des progrès qui se sont accomplis en ophthalmologie, a voulu revoir lui-même cette troisième édition et y a fait quelques modifications importantes. Ses idées ont été reproduites fidèlement par le traducteur M. Pierre Pichot, à qui cette tâche était rendue facile par une connaissance approfondie de la langue anglaise.

Toutefois, sans rien changer à l'esprit du livre, nous avons pensé qu'il était indispensable d'y ajouter quelques articles et de faire suivre de notes quelques-uns des principaux chapitres. Ces additions et ces notes ont surtout pour but de rendre plus complets les détails relatifs aux altérations de l'œil révélées par l'ophthalmoscope. C'est ainsi que, tout en nous imposant l'obligation d'éviter les longs développements, il nous a paru utile, en raison des progrès récents de l'oculistique, de consacrer des articles assez étendus aux divers moyens d'exploration de l'œil, aux lésions de la choroïde et de la rétine, à l'amaurose, au glaucome, aux maladies de l'accommodation, etc. Ces articles additionnels sont marqués d'un [, ou sont imprimés en caractères plus petits et ont été intercalés dans le texte à leurs places respec-

tives afin de ne pas nuire à l'homogénéité du livre. Il en est de même des notes nombreuses dans lesquelles nous nous sommes appliqué à faire ressortir quelques points relatifs au diagnostic des diverses maladies de l'œil, et à faire connaître des moyens thérapeutiques ou des procédés opératoires qui ont, aux yeux des chirurgiens français, une valeur incontestable. Malgré notre désir d'être bref, les notes que nous avons ajoutées au texte de l'auteur anglais ne comportent pas moins de 250 pages, et, sans modifier le fond du livre, elles le complètent assez pour que nous soyons autorisé à croire que cette édition aura un certain caractère d'originalité.

Nous avons dû, en outre, ajouter un assez grand nombre de figures à celles que contient l'ouvrage anglais. Ces figures ont été, les unes copiées sur la nature et les autres empruntées à des auteurs estimés. Elles ont surtout pour objet de reproduire l'aspect de quelques-unes des altérations du fond de l'œil, ou de représenter les détails de quelques opérations. L'éditeur n'a rien négligé pour que ces figures, noires ou coloriées, fussent la représentation exacte des objets qu'elles doivent montrer.

Enfin l'indication bibliographique que nous avons placée à la fin des articles les plus importants, en faisant connaître les principaux travaux publiés sur la matière, permettra au lecteur d'acquérir des notions plus étendues.

E. FOUCHER.

Paris, 1er juin 1862.

PLANCHE I.

Fig. 1. — Elle représente l'inflammation de la conjonctive telle qu'elle est décrite aux pages 102 et 153, et la manière d'examiner la face interne de la paupière inférieure.

Fig. 2. — Granulations de la paupière supérieure, retournée d'après le procédé décrit à la page 8.

Fig. 3. — Elle représente un cas de granulation palpébrale avec kératite panniforme. La paupière supérieure est légèrement relevée pour mettre à découvert la partie supérieure de la cornée qui est le siége du pannus. La paupière inférieure est retournée pour montrer les granulations vésiculeuses de sa face interne.

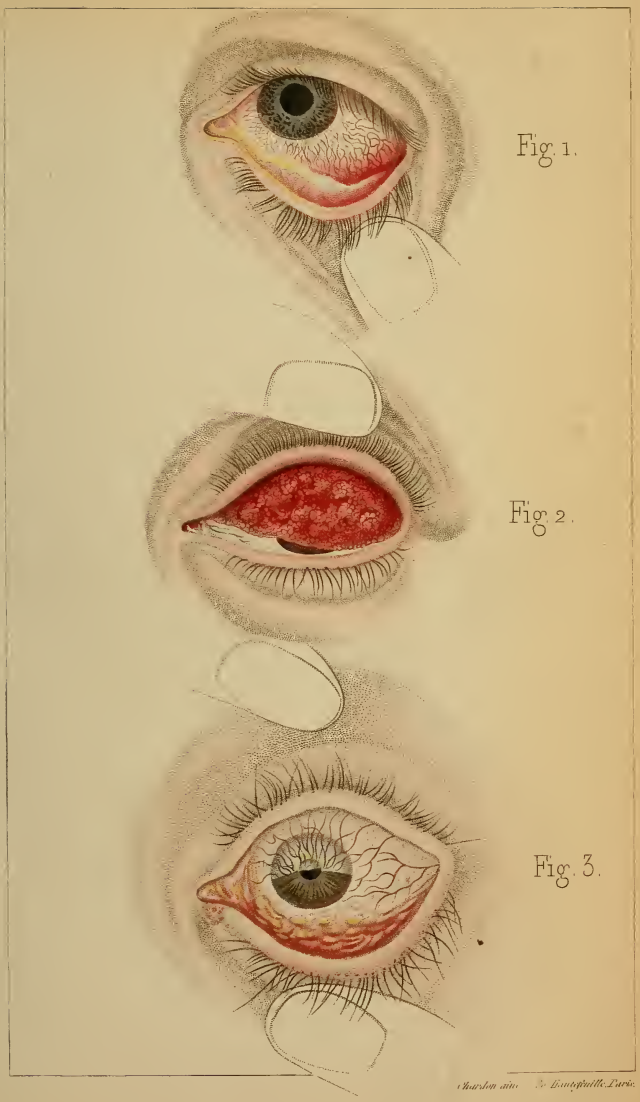

Chardon aîné Le Bantefeuille Paris.

PLANCHE II.

Fig. 1. — Ophthalmie phlycténulaire ou kératite pustuleuse, avec une altération de la cornée et un faisceau de vaisseaux qui s'y rend, comme cela est décrit à la page 195.

Fig. 2. — Iritis, injection radiée péricornéale, tache exsudative sur l'iris, pupille déformée.

Fig. 3. — Staphylôme de la sclérotique, suite d'ophthalmie traumatique. Vaisseaux variqueux parcourant sa surface (voyez p. 238 et 307).

Fig. 4. — Cancer encéphaloïde de l'œil à la deuxième période.

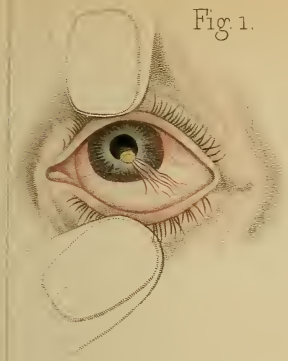

Fig. 1.

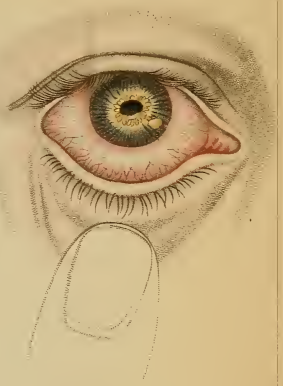

Fig. 2.

Fig. 4.

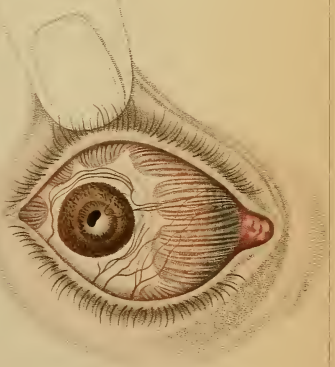

Fig. 3.

PLANCHE III.

Fig. 1. — Mélanose du globe oculaire. L'iris est détaché dans une partie de sa circonférence. Quelques taches noires apparaissent à travers sa substance et celle de la sclérotique.

Fig. 2. — Cristallin luxé dans la chambre antérieure et conservant sa transparence (voy. p. 710).

Fig. 3. — Kyste de l'iris décrit à la page 338.

Fig. 1

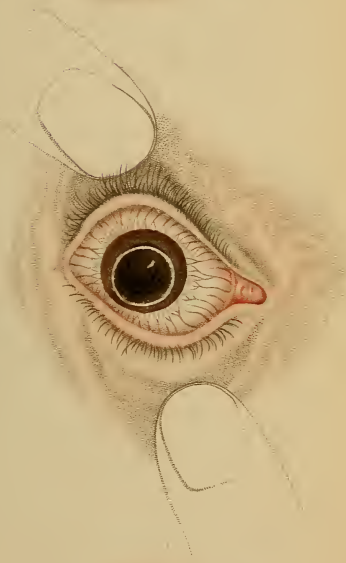

Fig. 2.

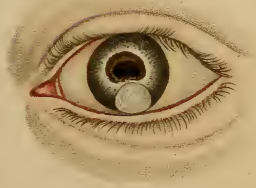

Fig. 3.

PLANCHE IV.

Fig. 1. — Aspect normal du fond de l'œil vu à l'ophthalmoscope. A, papille optique. B et C, artères et veines rétiniennes.

Fig. 2. — Altérations diverses de la rétine visibles à l'ophthalmoscope, et que l'on rencontre plus particulièrement dans l'amaurose albuminurique. A, vaisseaux rétiniens à leur origine. B,B, E,E, taches jaunâtres graisseuses. C,C, taches rouges disséminées, formées par des épanchements sanguins (apoplexie rétinienne). D,D, taches œdémateuses de la rétine entourées d'amas pigmentaires et pouvant donner l'idée d'exsudats rétiniens (voy. p. 132, 330, 542).

Fig. 3. — Choroïdite atrophique ou scléro-choroïdite postérieure (d'après Follin). A. Papilles. B,B, tache blanche péripapillaire. C. vaisseaux rétiniens (voy. p. 252).

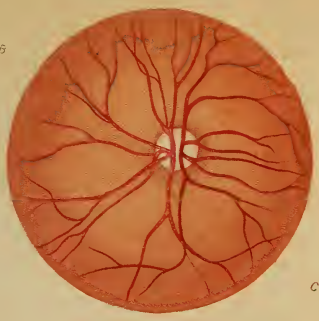

Fig. 1

Fig. 2

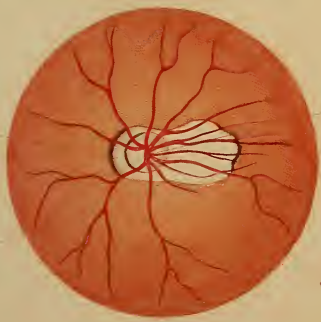

Fig. 3

TRAITÉ PRATIQUE

DES

MALADIES DES YEUX

...ON MEDICAL ...RY ...SOCIATION.

CHAPITRE PREMIER.

CONSIDÉRATIONS GÉNÉRALES SUR LE DIAGNOSTIC ET LE TRAITEMENT DES AFFECTIONS OCULAIRES.

ARTICLE PREMIER.

DE L'OPHTHALMOSCOPIE, OU DE L'EXPLORATION DE L'OEIL EN VUE DU DIAGNOSTIC.

Lorsque le chirurgien explore l'œil dans le but d'établir le diagnostic, il doit porter son attention, d'une part, sur les changements matériels survenus dans la constitution de l'organe et qu'il peut voir ou toucher lui-même, ou que des symptômes et des signes évidents peuvent lui révéler; d'autre part, il doit constater les troubles de la vision, la douleur et les autres sensations morbides sur lesquels le malade seul peut l'éclairer, quoique ses propres observations puissent déjà les lui faire soupçonner.

La première de ces explorations s'appelle *objective*, la seconde *subjective*.

§ I. — Exploration objective de l'œil.

Il faut d'abord examiner l'œil sans y porter la main. Cette précaution est très importante, et l'on ne saurait trop recommander d'en tenir compte, surtout dans le cas d'inflammation, afin d'éviter l'afflux du sang et le larmoiement, etc., que provoque en pareil cas le plus léger attouchement, et qui peuvent changer l'apparence normale de l'inflammation et donner une idée fausse de la nature du cas. Dans un hôpital, les élèves ne doivent pas toucher les yeux du malade avant que le chirurgien les ait lui-même examinés.

Le chirurgien passe successivement en revue les sourcils et les bords de l'orbite, les paupières et leurs mouvements, leurs bords et leurs commissures, ainsi que les cils; il note la présence ou l'absence du larmoiement, et porte son attention sur la forme générale et l'aspect des globes oculaires, leur volume, leur degré de proéminence, leurs mouvements, leur direction, la correspondance de leurs axes, l'aspect et la teinte de la sclérotique, de la cornée, la coloration de l'iris et l'état de la pupille.

L'examen doit porter aussi sur l'état général du malade et l'expression de sa physionomie, parce que l'on obtient ainsi des notions qui, si elles ne révèlent pas complétement la nature de la maladie, contribuent du moins à l'éclairer. Ainsi, l'expression du visage, l'attitude du malade, peuvent montrer, par exemple, s'il est affecté de photophobie, d'amaurose ou de cataracte.

Le malade atteint de photophobie tient la tête abaissée, et couvre ses yeux avec les mains pour les garantir de la lumière. Les paupières sont fermées par les contractions spasmodiques; les sourcils sont froncés et déprimés, les joues tirées, et tous les traits du visage sont contractés; le larmoiement est plus ou moins intense. Dans l'amaurose confirmée, le malade marche avec indécision, la tête droite, les yeux largement ouverts, ne convergeant vers aucun objet, mais plongeant en quelque sorte dans le vide; il louche quelquefois et trébuche à chaque pas. Chez le cataracté, la démarche est au contraire plus assurée, la tête est penchée en avant, les yeux à demi fermés, les sourcils froncés et déprimés; les mouvements et la direction des yeux sont normaux et assurés, comme si le malade regardait.

Cette inspection préliminaire sert d'introduction à l'exploration objective, et doit se faire pendant que le malade entre dans la chambre et raconte l'histoire de sa maladie. En poursuivant l'examen, l'attention doit ensuite être dirigée avec soin sur les rapports qui existent entre les apparences observées et les sensations du malade, telles que la douleur, la tolérance ou l'intolérance de la lumière, l'état de la vision, que l'exploration subjective seule peut faire connaître.

Très probablement, cet examen superficiel, joint à l'exploration subjective dont nous parlerons plus loin, indiquera déjà le siége de la maladie au praticien, qui devra dès lors concentrer toute son attention sur ce point, et le soumettre à un examen minutieux et nécessaire pour déterminer exactement la nature de l'affection.

En nous occupant maintenant de faire connaître avec détail la manière de diriger l'exploration objective des différentes parties constituantes de l'œil, nous ferons nécessairement allusion aux divers états morbides de cet organe, ce qui constituera, en définitive, un résumé de la pathologie oculaire.

1° Exploration des sourcils et des bords de l'orbite.

Le diagnostic des maladies des sourcils et des bords de l'orbite n'exige pas un long examen. Un simple coup d'œil et quelques attouchements suffisent ordinairement, si ce n'est lorsqu'il existe une ouverture fistuleuse vers le bord de l'orbite. Dans ce cas, il peut être nécessaire d'introduire un stylet pour s'assurer de la profondeur et de la direction de la fistule, ainsi que de l'état de l'os.

Un homme qui, deux ans auparavant, avait été atteint de syphilis, avait sur la peau qui limite l'angle interne de l'œil gauche, un petit ulcère recouvert d'une matière de mauvaise apparence. Un stylet, introduit profondément et dirigé en bas, pénétra jusque dans le nez.

Les blessures et les affections du sourcil et du bord de l'orbite atteignent presque nécessairement les paupières, et sont souvent accompagnées d'extravasation de sang dans l'intérieur de l'œil, de déchirure des tuniques internes, de la lésion des branches de la cinquième paire de nerfs, de l'ébranlement de la rétine et du cerveau, lésions qui peuvent avoir l'amaurose pour conséquence.

En explorant cette région, le chirurgien doit porter son attention sur l'état de la peau du pourtour de l'orbite et des sourcils eux-mêmes. La peau peut être le siége de cicatrice ou d'éruptions diverses, les poils du sourcil peuvent tomber ou être affectés de pityriasis. On y rencontrera aussi des tumeurs qui intéressent quelquefois les bords de l'orbite. Les blessures les plus fréquentes sont les brûlures, dont la paupière a le plus à souffrir, les contusions et les plaies accompagnées d'ecchymoses.

Les maladies les plus communes du bord orbitaire sont, outre les fractures qui peuvent compliquer les blessures dont il vient d'être question, les inflammations, les abcès qui affectent le périoste et l'os lui-même. Les abcès se manifestent par une tuméfaction, qui, d'abord rougeâtre, prend plus tard une teinte jaunâtre ; et lorsqu'ils s'ouvrent, ils laissent écouler une matière

purulente séreuse mêlée de grumeaux. En introduisant un stylet par l'ouverture devenue fistuleuse, on sent les rugosités de l'os, s'il est atteint de carie ou de nécrose. Enfin, le bord de l'orbite peut être épaissi par une périostose, une hyperostose, ou être le siége d'une exostose, ou d'une tumeur ostéosarcomateuse.

On voit quelquefois apparaître vers le bord de l'orbite des tumeurs qui, nées dans cette cavité, ont fini par se montrer au dehors en comprimant l'œil ou en le repoussant en avant. Ces tumeurs, qui peuvent aussi n'avoir envahi l'orbite qu'après avoir pris naissance dans l'une des cavités voisines, sont de nature très diverse. Elles peuvent être phlegmoneuses, osseuses, graisseuses, kystiques, fibreuses, cancéreuses, ou encore constituées par des corps étrangers. Il sera utile, pour reconnaître le siége et la nature de semblables affections, d'avoir non-seulement recours à la palpation, mais encore à l'auscultation et à l'examen des troubles fonctionnels.

2° Exploration des paupières et de leurs bords tarsiens ou libres, comprenant l'état des cils et des follicules de Meibomius.

Les points qu'il faut rechercher dans l'examen des paupières sont :

1° Leur position, leurs rapports, leurs mouvements ; 2° leur état organique en général, et celui de leur bord libre en particulier, la direction des cils, l'état des follicules de Meibomius, et de la sécrétion de ces glandes, qui est indiquée par la présence ou l'absence de l'incrustation des cils. Les changements morbides qui peuvent survenir dans la position des paupières sont : l'*éversion* ou *ectropion*, l'*inversion* ou *entropion*, la *rétraction* et le *raccourcissement* ou *lagophthalmos*. Les connexions morbides consistent dans l'adhérence réciproque des bords, ou *ankyloblépharon*, qui peut être médiat ou immédiat, total ou partiel, congénital ou accidentel, et dans l'adhérence de leur face interne avec le globe de l'œil, ou *symblépharon*, qui peut être aussi médiat ou immédiat, total ou partiel.

Avant d'indiquer les changements que la maladie apporte dans les mouvements des paupières, il est bon de faire remarquer que c'est surtout par les mouvements de la paupière supérieure que l'œil s'ouvre ou se ferme. La paupière supérieure est à la fois plus large de haut en bas et de dedans en dehors que la paupière inférieure, et pendant le sommeil elle recouvre une bien plus grande portion de la face antérieure du globe oculaire. Mais

lorsque l'occlusion de l'œil est volontaire et forcee, la paupière inférieure s'élève par l'action de l'orbiculaire des paupières, qui lui imprime, en outre, un mouvement horizontal de dehors en dedans, et elle rencontre à moitié chemin la paupière supérieure. D'un autre côté, si la paupière supérieure est maintenue rétractée vers le rebord de l'orbite, soit par une maladie, soit qu'elle soit fixée par le doigt de l'explorateur, la paupière inférieure peut à elle seule recouvrir presque toute la face antérieure du globe. Quand cesse l'action du muscle orbiculaire, la paupière inférieure retombe par sa propre élasticité et celle de la peau des joues. C'est l'élévateur de la paupière qui maintient la paupière supérieure relevée. Dans le clignement, la paupière supérieure s'abaisse, et l'inférieure s'élève considérablement à cause de l'action momentanée de l'orbiculaire.

La fréquence du clignement est souvent le résultat d'une action morbide. Les paupières peuvent être agitées de tremblements et de saccades qui, quelquefois inappréciables pour le médecin, sont ressenties par le malade d'une façon fort désagréable ; d'autres fois elles se ferment spasmodiquement d'une façon intermittente, rémittente ou continuelle, ce qui est ordinairement le symptôme de la présence d'un corps étranger dans l'œil, de l'inflammation de la conjonctive ou de la photophobie.

Les mouvements peuvent encore être imparfaits ou nuls, par suite de la paralysie. Ainsi, l'œil reste constamment ouvert dans la paralysie du muscle orbiculaire (*lagophthalmos paralytique*), ou bien le releveur de la paupière supérieure étant frappé de paralysie ou d'atonie, la paupière supérieure retombe sur le globe (*ptosis paralytique*). Dans le premier cas, on trouvera probablement les autres muscles du même côté de la face paralysés ; dans le deuxième, en soulevant la paupière avec le doigt, on verra que le globe est plus ou moins dévié, ne pouvant être dirigé ni en dedans, ni en haut, ni en bas, par suite de la paralysie des muscles de l'œil qui reçoivent, ainsi que l'élévateur de la paupière, les branches de la troisième paire de nerfs. La pupille sera aussi en même temps dilatée.

Les paupières sont sujettes à des accidents divers, tels que les brûlures, les contusions avec ecchymoses, les plaies par incision ou déchirure, les blessures envenimées, comme par le dard du scorpion, de la guêpe, etc.

Les paupières peuvent être le point de départ et le siége principal de l'érysipèle. Elles sont toujours comprises dans l'érysipèle

de la face. Elles sont quelquefois envahies par l'inflammation phlegmoneuse, auquel cas la rougeur est intense, le gonflement circonscrit et très douloureux au toucher. On y rencontre d'autres fois des sillons noirâtres, traces d'une inflammation gangréneuse.

Les inflammations érysipélateuse et phlegmoneuse des paupières ne doivent pas être confondues avec l'œdème inflammatoire sympathique qui s'y développe dans certaines inflammations de l'œil, spécialement les ophthalmies purulentes et la dacryocystite.

Les paupières sont encore le siége de l'œdème simple, quelquefois de l'emphysème; chez les enfants, elles sont souvent affectées du *porrigo larvalis*. Ces organes peuvent présenter des ulcérations syphilitiques : chez les enfants atteints de syphilis, on les voit se couvrir, ainsi que la face et le reste du corps, de larges pustules plates qui se crevassent, se recouvrent de croûtes et s'étendent. Ces enfants ont ordinairement le visage flétri et ridé. On trouve encore sur les paupières le *nævus maternus*, des boutons et des tumeurs de différentes espèces, enfin elles sont quelquefois la proie du cancer.

Les bords libres des paupières présentent une surface dont l'épaisseur est d'un douzième de pouce environ pour la paupière supérieure et un peu moindre pour l'inférieure. Cette surface est limitée par deux bords ou arêtes : l'un antérieur, sur lequel s'implantent les cils; l'autre postérieur, plus marqué et plus net, et qui se trouve au point d'union de la conjonctive palpébrale avec le tégument externe très délicat de la paupière. Du côté du bord postérieur, on voit une série de petites ouvertures disposées en ligne parallèle à ce bord, et qui sont les orifices des follicules de Meibomius (fig. 1, C).

Le bord libre des paupières est sujet à l'inflammation ; quelquefois il s'ulcère (*ophthalmie tarsienne*), et, dans ce cas, les cils sont incrustés par la sécrétion des follicules de Meibomius et par la matière qui s'écoule de la surface de l'ulcère. L'orgeolet est est encore une autre forme de l'inflammation du bord des paupières. L'inflammation et les abcès des follicules de Meibomius prennent quelquefois l'aspect de l'orgeolet, mais cette circonstance est rare. Les paupières présentent parfois sur leurs bords de petites tumeurs, des épaississements, des callosités, telles que le chalazion, le tylosis, etc., sans que cependant il y ait eu beaucoup d'inflammation.

Les cils peuvent être le siége du pityriasis, qu'il est souvent

difficilé d'apercevoir, à moins qu'on ne fasse un examen minutieux. Par contre, il est facile de reconnaître le madarosis ou perte des cils.

Les cils sont quelquefois tournés, en plus ou moins grand nombre, vers la face interne des paupières : c'est ce qui constitue le *trichiasis* ou *distichiasis*. Le chirurgien doit donc s'assurer avec un soin tout particulier de la direction des cils dans le cas d'ophthalmie chronique, et dans ce but, ainsi que pour voir nettement la surface et l'épaisseur du bord libre et l'état des ouvertures des follicules de Meibomius, il doit attirer légèrement la paupière en haut et en dehors, en appliquant doucememt la pulpe du doigt sur la peau. Les cils étant maintenus entre la peau et le doigt, on pourra voir si quelques-uns se portent en dedans vers le globe de l'œil. Quelquefois, cependant, les cils sont si fins et si pâles, qu'ils échappent à la vue. Mais leur présence peut encore être reconnue au signe suivant : les larmes qui, dans ce cas, s'écoulent en plus grande abondance, s'élèvent autour de ces cils pâles et anormalement situés entre la paupière et le globe, en vertu de l'attraction capillaire, et réfléchissent la lumière en cet endroit.

On voit parfois un ou plusieurs des orifices des glandules de Meibomius se couvrir d'une légère pellicule d'apparence épidermique, qui empêche l'écoulement de la sécrétion ; celle-ci s'accumule dans le conduit et soulève la pellicule comme une phlycténule. Enfin la sécrétion du follicule de Meibomius augmente toutes les fois qu'il existe une irritation des bords palpébraux, et spécialement de la conjonctive palpébrale.

La partie postérieure du bord libre des paupières qui, dans l'état normal, est très tranchée, s'arrondit souvent, et les orifices qu'elle présente, s'oblitèrent à la suite d'une inflammation chronique de la conjonctive palpébrale et du tégument du bord libre.

3° Exploration de la conjonctive palpébrale et des sinus palpébraux.

Lorsqu'on se propose d'examiner la face interne de la paupière inférieure, on l'éloigne du globe en abaissant à la fois la peau de la paupière et celle de la joue, et afin que le sinus ou cul-de-sac palpébral inférieur soit entièrement à découvert, le malade doit tourner le globe en haut, pendant que l'on abaisse la paupière.

La paupière supérieure n'est pas aussi facile à explorer que

l'inférieure, et comme cette exploration est désagréable pour le malade, il est bon de n'y avoir recours que lorsque le chirurgien ne juge pas suffisant l'examen qu'il peut faire de la conjonctive en éloignant la paupière supérieure du globe de l'œil par une traction exercée sur la peau du sourcil et de la paupière elle-même. S'il soupçonne la présence d'un corps étranger entre le globe et la paupière, il faut retourner celle-ci pour faire l'extirpation.

Pour retourner la paupière supérieure, le chirurgien saisit les cils entre l'index et le pouce de la main droite pour l'œil droit, et réciproquement de la main gauche pour l'œil gauche, de telle sorte que les extrémités des deux doigts, s'étendant un peu au delà de l'insertion des cils, saisissent le bord libre et la surface externe de la paupière. Lorsqu'il a solidement saisi la paupière de cette façon, il l'éloigne du globe, et tandis qu'il applique une contre-pression sur la face externe, au niveau du bord orbitaire du cartilage tarse, il relève son bord ciliaire. La contre-pression se fait, soit au moyen de l'extrémité du pouce de la main libre, soit au moyen d'un gros stylet que quelques personnes préfèrent.

La manœuvre qui vient d'être indiquée pour retourner la paupière supérieure est d'une exécution facile; cependant c'est d'une autre façon plus simple, peut-être, que nous avons l'habitude de procéder. Après avoir engagé le malade à regarder en bas, nous plaçons l'extrémité de l'index de la main droite pour l'œil gauche, de la main gauche pour l'œil droit, un peu au-dessus du bord adhérent du cartilage tarse, et par une légère pression nous déprimons doucement de haut en bas la paupière supérieure, qui descend ainsi au-devant de l'inférieure, en même temps que son bord libre se tourne en avant; il suffit alors de saisir ce bord entre le pouce qui s'applique sur la muqueuse palpébrale et l'index qui n'a pas quitté sa place, pour opérer le renversement complet de la paupière. Cette manœuvre s'exécute très rapidement, et malgré la petite sensation désagréable qu'elle fait éprouver au malade, nous recommandons de ne pas l'omettre, à moins qu'il n'y ait une tuméfaction trop considérable. Toutes les fois qu'il existe une phlegmasie des membranes superficielles de l'œil, c'est le seul moyen de constater l'état de la surface interne de la paupière supérieure, et de reconnaître les altérations, telles que l'injection, les granulations, etc., qui, trop souvent, entretiennent une inflammation chronique de la cornée ou de la conjonctive oculaire. Le léger ennui que cause au malade cette exploration n'est rien en comparaison du bénéfice qu'il peut en retirer.

Toute l'étendue du cul-de-sac palpébral supérieur n'est pas mise à découvert aussi complétement que celui de la paupière infé-

rieure ; on peut l'explorer au moyen d'un stylet, en éloignant autant que possible la paupière du globe pendant que le malade tourne ses yeux en bas.

En retournant les paupières, il est facile de s'assurer de l'état de la conjonctive palpébrale ; de voir si elle est enflammée ou granulée, si elle ne présente point quelque excroissance, comme le *chalazion*. Enfin, par ce moyen, on découvre et l'on extrait aisément les corps étrangers, car les minces particules ont une tendance toute particulière à se fixer à la face interne de la paupière supérieure.

4° Exploration des angles des paupières et de l'appareil lacrymal.

Les commissures externe et interne qui se trouvent à l'union des paupières se nomment les *angles* ou *canthi*. L'angle ou canthus externe, envisagé d'une manière générale, a la forme d'un angle aigu ; mais, en l'examinant de près, on voit que son sommet est un peu arrondi et légèrement dirigé en bas. La conformation de l'angle ou canthus interne est toute particulière et quelque peu compliquée. A l'angle interne, la fente palpébrale se prolonge au moyen d'une fente secondaire dont les bords, n'ayant pas de cartilage, ne sont pas carrés ni résistants, mais bien mous et arrondis ; cette fente secondaire se ferme par l'action de l'orbiculaire en même temps que les paupières.

L'espace compris dans l'angle interne ou nasal porte le nom de *lac lacrymal*.

Fig. 1.

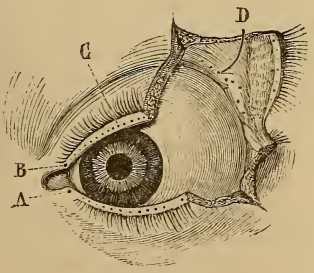

Œil dont les paupières sont divisées verticalement, et dont les lambeaux, rejetés en dehors, laissent voir les orifices des conduits D de la glande lacrymale dans lesquels on a passé des poils.

Les lettres A et B indiquent les points lacrymaux. Sur les bords libres on remarque, C, les orifices des follicules de Meibomius.

Il est facile de s'assurer de l'état de l'angle externe en écartant légèrement les paupières l'une de l'autre. Les lésions qu'on y rencontre le plus souvent sont les écorchures, les ulcérations

de la peau. Cet angle est quelquefois retourné en dehors, quelquefois en dedans. On découvre les bords de l'angle interne en éloignant les paupières l'une de l'autre tout en les attirant un peu en dehors. A l'extrémité interne de chaque paupière, là où commence la fente de l'angle, on remarque une éminence papillaire qui porte le nom de *papille lacrymale*, et dont le sommet est percé d'un petit orifice assez grand cependant pour admettre une soie de sanglier : c'est le *point lacrymal*. Ces points lacrymaux, par leur largeur et par leur situation, sont assez distincts pour qu'on ne les confonde pas avec les ouvertures des follicules de Meibomius. Dans l'état normal, les papilles lacrymales sont légèrement inclinées vers le lac lacrymal. La papille inférieure est plus saillante que la supérieure et située plus en dehors.

Au fond du lac lacrymal se trouve la *caroncule lacrymale*, et entre celle-ci et le blanc de l'œil est le *repli semi-lunaire*. L'une et l'autre peuvent se tuméfier et augmenter de volume (*encanthis inflammatoire*). Quelquefois elles sont envahies par des excroissances (*encanthis fongueux*).

Quand on explore l'appareil sécréteur des larmes, il faut se rappeler que la glande est formée de deux portions, l'une supérieure, l'autre inférieure : la première est logée dans la fosse lacrymale de l'os frontal ; la seconde, composée d'une agrégation de petits lobules, s'étend de la portion supérieure de la glande jusqu'à la partie externe du bord libre de la paupière supérieure, dans la substance de laquelle elle se trouve plongée, de sorte qu'on la voit apparaître sous la conjonctive, en retournant la paupière. Les conduits de la glande lacrymale sont au nombre de douze environ ; ils s'ouvrent par des orifices capillaires à la surface de la conjonctive de la paupière supérieure, et sont disposés en une seule ligne. Cette ligne, qui part de l'angle ou canthus externe, a environ un demi-pouce de longueur et suit le bord supérieur du cartilage tarse, auquel elle est parallèle (fig. 1, D).

En explorant les organes accessoires de l'appareil lacrymal, il faut examiner avec un soin tout particulier l'aspect de la région du sac lacrymal. S'il y a de la rougeur, si le gonflement est circonscrit, que la douleur soit vive même en l'absence de toute pression, et que l'œdème ait atteint les paupières, c'est un cas de *dacryocystite aiguë*. Si la rougeur est moindre, si le sac est simplement distendu, si la douleur ne se fait ressentir qu'à la pression et que cette pression détermine par les points lacrymaux un reflux de larmes mêlées de mucus puriforme, c'est une

dacryocystite chronique. S'il existe une tumeur large, indolente, plus ou moins dure, quelquefois livide, si la pression ne détermine l'évacuation d'aucun liquide ni par les points lacrymaux ni par le nez, la maladie est un *mucocèle.* On doit cependant remarquer que l'exostose de la paroi osseuse située derrière le sac lacrymal forme quelquefois une tumeur qui a des caractères semblables. S'il existe une tumeur grosse, molle, indolente, plus ou moins rouge, s'affaissant facilement sous la pression des doigts, et si sous cette pression il sort une matière muqueuse par les points lacrymaux et surtout par le nez, il y a *relâchement du sac lacrymal.* Enfin, si une ouverture conduit dans l'intérieur du sac, c'est une *fistule du sac lacrymal.*

On rencontre quelquefois dans cette région, en avant du sac lacrymal, une sorte d'inflammation scrofuleuse de la peau et du tissu cellulaire sous-jacent, qui se termine par un abcès (*anchilops*). Cet abcès s'ouvre à l'extérieur et laisse persister un ulcère sinueux (*ægilops*). Cet ulcère communique quelquefois avec le sac lacrymal, ce qui constitue une *fausse fistule lacrymale.*

L'état et la position des papilles et des points lacrymaux doivent ensuite être examinés. Pour compléter l'exploration, il est, dans certains cas, nécessaire d'avoir recours à des instruments spéciaux pour déterminer la nature et le siége des obstructions des conduits excréteurs des larmes. Nous en parlerons en traitant des maladies des organes lacrymaux en particulier. Il faut encore porter en même temps l'exploration jusque dans les narines. L'état de la sécrétion lacrymale doit aussi être noté. Si l'œil est baigné de larmes, il faut reconnaître s'il y a simplement hypersécrétion de la glande (*épiphora*), ou si ce n'est pas la dérivation des larmes vers le nez qui est diminuée ou empêchée (*stillicidium lacrymarum*). Ce point est déterminé par l'état de l'appareil excréteur : s'il n'est point malade, c'est un *épiphora* ; s'il est malade, au contraire, c'est le *stillicidium.* Il faut remarquer cependant que quelquefois l'épiphora et le stillicidium existent ensemble.

5° Examen de la forme, de l'aspect général des globes oculaires, de leur volume et de leur degré de proéminence.

Les globes oculaires, quoique sains, peuvent proéminer d'une façon anormale, par suite de l'infiltration du tissu cellulaire de l'orbite. Cet état des yeux accompagne quelquefois l'anémie et

le goître. Lorsque l'œil est rendu proéminent par la présence d'une tumeur située dans l'orbite, il est probable qu'il sera en même temps dévié.

Dans le cas de tuméfaction par hydropisie, le globe de l'œil n'est quelquefois pas déformé, il ne l'est pas non plus au début d'une tumeur encéphaloïde, etc. Mais dans le cas de tuméfaction staphylomateuse, et lorsque l'encéphaloïde est avancé, il y a une altération évidente de forme et d'aspect, en même temps que l'œil est plus saillant et plus volumineux. Dans l'atrophie, l'aspect des yeux, sous ces divers rapports, peut être peu ou point altéré, mais le globe est plus mou au toucher; et lorsque l'atrophie est à un degré avancé, l'œil est aplati au niveau des insertions des muscles droits.

6° Examen de la direction et des mouvements du globe de l'œil.

Dans le strabisme simple, si l'œil normal est fermé, le malade peut aussitôt diriger l'œil atteint comme il le désire. Les deux yeux peuvent être affectés de strabisme, bien que la déviation ne soit apparente que dans un seul œil. Pour reconnaître cette infirmité dans le cas de strabisme convergent, par exemple, couvrez l'œil qui semble être bien dirigé, en mettant la main au-devant, et faites regarder le malade droit devant lui avec l'œil qui paraissait dévié. On observera alors l'œil situé derrière la main qui le cache, et si on le voit loucher, on en conclura que le strabisme est double ; si, au contraire, cet œil reste droit, c'est qu'il n'est pas affecté, et que l'œil resté libre seul est atteint de strabisme.

Dans le strabisme monoculaire, l'œil malade suit les mouvements de l'œil sain, mais celui-ci seul fixe les objets. Dans ce cas, si le strabisme est peu divergent, il cesse lorsque le regard se porte sur des objets éloignés. Si, au contraire, il est peu convergent, il cesse quand on examine des objets rapprochés.

Nous avons déjà fait remarquer plus haut que, dans le cas de ptosis paralytique, l'œil peut être incapable de se porter en dedans, en haut ou en bas, à cause de la paralysie coïncidente des muscles droits interne, supérieur et inférieur, dont les filets nerveux viennent de la troisième paire, ainsi que ceux du releveur de la paupière supérieure. Cependant l'impossibilité de mouvoir l'œil dans ces diverses directions n'est pas toujours

accompagnée d'un ptosis considérable, lors même qu'il existe. Le muscle droit externe n'étant pas paralysé, le globe se tourne vers la tempe, et l'on pourrait au premier abord prendre ce cas pour un strabisme divergent ; mais l'impossibilité de ramener l'œil en dedans, lorsque l'autre œil est fermé, empêchera de s'y méprendre, tandis que, d'un autre côté, la paralysie concomitante des muscles droits supérieur et inférieur montrera la nature du cas. L'impossibilité de tourner l'œil en dehors indique la paralysie du muscle droit externe ; et comme l'action du droit interne n'est plus contre-balancée, il y a une légère inclinaison de l'œil en dedans, qu'il faut savoir distinguer du strabisme convergent. En couvrant l'autre œil, on verra que le malade ne peut tourner le globe de l'œil affecté vers la tempe. On doit, en outre, distinguer cette immobilité de l'œil dans certaines directions, causée par la paralysie, de l'immobilité qui provient de la contraction organique ou rétraction, etc., du muscle dans le sens duquel l'œil est dévié. On observe aussi quelquefois un mouvement rotatoire partiel et intermittent du globe autour de son axe antéro-postérieur (*oscillation*), ou un mouvement de va-et-vient (*nystagmus*). Ces mouvements irréguliers se remarquent surtout chez les personnes qui ont eu la vue mauvaise de bonne heure.

7° Exploration de la face antérieure et de l'intérieur du globe oculaire.

Les points sur lesquels doit porter cet examen sont : l'état du blanc de l'œil, c'est-à-dire de la conjonctive oculaire et de la partie antérieure de la sclérotique, ainsi que de l'épanouissement des tendons des muscles droits en avant ; l'état de la cornée, de l'iris, de la pupille, des chambres de l'œil et de l'humeur aqueuse ; la présence ou l'absence d'opacités derrière la pupille ; et enfin le degré de proéminence et de consistance du globe de l'œil.

Manière de découvrir la partie antérieure du globe de l'œil pour l'explorer. — Le malade doit s'asseoir devant une fenêtre de manière que la lumière arrive obliquement, du côté temporal, sur l'œil à explorer. Le chirurgien, placé au-devant de lui, applique la pulpe de son pouce sur la paupière supérieure, près du bord ciliaire, tandis qu'elle est fermée, et il l'élève en exerçant une traction sur la peau Il doit éviter de comprimer en même temps le globe de l'œil, et il maintiendra la paupière relevée en la pressant doucement contre le bord de l'orbite. La paupière

inférieure est abaissée en même temps de la même façon, au moyen de l'index ou du médius de l'autre main. En écartant ainsi les paupières, il ne faut pas oublier que, pour ne pas distendre outre mesure les commissures, la paupière supérieure doit être moins soulevée quand l'inférieure est très abaissée, et réciproquement.

Lorsque les paupières sont écartées, le chirurgien peut examiner directement la surface de l'œil, en avant et sur les côtés, en engageant le malade à le mouvoir dans toutes les directions. Pour ne pas causer trop d'irritation, il est bon de ne pas tenir l'œil ouvert plus de quelques secondes, et l'on doit de temps en temps le laisser se fermer, pour l'ouvrir ensuite s'il est utile de prolonger l'examen.

L'*exploration de l'intérieur du globe oculaire* exige plus de lumière que n'en pourrait donner une fenêtre. La lumière concentrée au moyen d'une lentille convexe de deux pouces de diamètre et d'un foyer de trois à quatre pouces, suffit généralement pour examiner le segment antérieur, la cornée, l'humeur aqueuse, l'iris, la pupille, le cristallin. Pour explorer le segment postérieur, qui comprend le corps vitré, la rétine, la choroïde, il faut se servir d'un instrument récemment découvert, et appelé *ophthalmoscope* ou *speculum oculi*.

L'ophthalmoscope consiste essentiellement en un miroir réflecteur percé d'un trou à son centre. Le miroir réfléchit la lumière vers l'œil du malade, que le médecin observe à travers le trou percé dans l'instrument. L'intérieur de l'œil se trouve ainsi

Fig. 2.



éclairé, parce que les rayons réflechis par le fond de l'œil suivent en sortant la même marche qu'en entrant, et sont reçus par l'œil du chirurgien. Sans cet instrument, il est impossible d'examiner le segment postérieur de l'œil, parce qu'en regardant directement à travers la pupille, la tête de l'observateur inter-

cepte les rayons lumineux qui, réfléchis par le fond de l'œil du malade, reviennent vers l'œil du médecin (fig. 2).

L'ophthalmoscope, tel qu'il fut d'abord construit par le docteur Helmholtz, jadis professeur à Kœnigsberg, aujourd'hui à Heidelberg, consiste en un réflecteur B (fig. 3), composé de quatre lames de verre placées l'une au-dessus de l'autre, et posées de manière à renvoyer la lumière de la flamme A dans l'œil D du malade. L'œil de l'observateur regarde dans l'œil du malade suivant la direction des rayons réfléchis par le miroir; mais comme les rayons lumineux qui sont de nouveau réfléchis par la rétine de l'œil malade en sortent quelque peu convergents, il est nécessaire de les rendre divergents avant qu'ils pénètrent dans l'œil du médecin, et pour cela on interpose entre le réflecteur et l'œil C de l'observateur une lentille biconcave E.

Fig. 3.

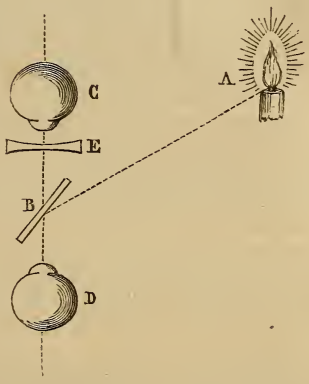

Le principe de Helmholtz subsiste dans les nombreuses modifications qui ont été faites à l'instrument, et dont la plus simple consiste en un réflecteur concave d'un foyer de 5 à 6 pouces.

Avec ce réflecteur on peut examiner l'intérieur du fond de l'œil, mais on ne voit pas les détails. Cela tient à ce que les rayons lumineux se comportent dans l'œil comme dans un fort microscope, et en sortent quelque peu convergents. Ils viennent donc difficilement former leur foyer dans l'œil de l'observateur, à moins de regarder de très près ou d'interposer une lentille très concave. Dans ce dernier cas, on obtient une image droite et grossie du fond de l'œil. Les rayons se combinent dans le premier cas comme dans un microscope simple, et dans le second comme dans une lunette de spectacle. Si maintenant, au lieu d'interposer une lentille concave, on place une lentille convexe d'un foyer de 2 pouces en face de l'œil du malade, la combinaison se fait comme dans le microscope composé, et l'image est renversée. Dans ce cas, quoique le grossissement soit moindre, le champ de la vision

est plus étendu. On place, en général, derrière l'ouverture centrale du miroir une lentille convexe d'un foyer de 8 à 12 pouces, pour rétablir les apparences.

L'usage de l'ophthalmoscope est nécessairement restreint par la sensibilité de l'œil pour la lumière.

Quand il s'agit d'examiner les yeux des enfants, surtout ceux qui sont atteints de photophobie ou de blépharospasme, il faut procéder avec de grands ménagements, et pourtant avec un certain degré de violence.

Le chirurgien doit s'asseoir sur une chaise, ayant une serviette sur les genoux. Sur une autre chaise, à sa gauche et un peu en face de lui, se place l'aide, qui tient l'enfant de manière que sa tête repose sur les genoux du chirurgien, qui peut ainsi la maintenir solidement. Tandis que l'aide tient les membres de l'enfant, le chirurgien écarte les paupières avec les doigts, comme nous l'avons dit plus haut. On évite ainsi le renversement des paupières, qu'il est quelquefois difficile de prévenir en pareil cas. On maintient l'œil ouvert en appliquant les bords des paupières contre le rebord de l'orbite avec l'index et le pouce.

Quand tout le devant de l'œil est ainsi mis à découvert, il arrive souvent que, pour se soustraire à la lumière, le globe se tourne en haut par des contractions spasmodiques, de sorte que la cornée est en grande partie cachée. En attendant quelques secondes cependant, l'œil revient dans sa position normale, et l'on peut continuer l'examen. Si l'on veut compléter l'exploration, il n'est pas difficile de retourner les paupières pour s'assurer de l'état de la conjonctive palpébrale.

État du blanc de l'œil. — Conjonctive oculaire. — La conjonctive est unie à la sclérotique par un tissu cellulaire assez lâche pour lui permettre de glisser sur elle. Mais vers le bord de la cornée, le tissu cellulo-vasculaire et nerveux de la conjonctive cesse, et ce n'est que la couche épithéliale qui s'étend sur la cornée; mais cet épithélium forme ici une couche plus épaisse que sur la conjonctive scléroticale, et, de plus, il est intimement adhérent à la substance propre de la cornée.

Les vaisseaux sanguins de la conjonctive oculaire se ramifient de la circonférence du globe vers la cornée, et forment autour d'elle un cercle ou couronne vasculaire; mais, à l'état normal, ils n'envoient aucun prolongement sur elle. Excepté les ramifications des sept vaisseaux des muscles droits qui sont souvent

gonflés et tortueux, les vaisseaux de la conjonctive oculaire ne sont visibles que lorsque cette membrane est enflammée.

La présence ou l'absence de rougeur est un point important à noter en explorant la conjonctive.

S'il existe de la rougeur, il est facile de déterminer si elle est causée par une ecchymose ou par la congestion inflammatoire. La rougeur produite par une ecchymose est noirâtre et se montre par plaques nettement dessinées, sans aucune apparence de ramifications vasculaires; tandis que la rougeur de la congestion inflammatoire présente des caractères tout opposés, ainsi que nous le montrerons plus loin.

La conjonctive oculaire peut être le siége de pustules ou d'excroissances de diverses sortes, telles que le ptérygion, le pinguecula, les boutons, les fongus, le trichosis, etc., etc. Enfin elle est quelquefois colorée par le long usage des gouttes de nitrate d'argent, etc.

Les blessures de la conjonctive, soit mécaniques, soit chimiques, attirent d'elles-mêmes l'attention; il en est de même, en général, des corps étrangers qui pourraient se trouver dans l'espace oculo-palpébral.

Le tissu cellulaire situé entre la conjonctive et la sclérotique est parfois le siége d'une extravasation de sang (*ecchymose sous-conjonctivale*), ou d'une accumulation de sérosité, comme dans l'œdème qui accompagne l'ophthalmie érysipélateuse. Quelquefois il s'y forme un œdème d'une forme beaucoup plus grave, et qui prend le nom de *chémosis*, comme cela a lieu dans les inflammations purulentes de la conjonctive. Enfin on peut rencontrer dans le tissu cellulaire sous-conjonctival l'emphysème et le phlegmon.

Etat du blanc de l'œil. — Sclérotique et tunique tendineuse formée par l'expansion des tendons des muscles droits. — Dans l'état normal, la sclérotique, avec laquelle se confond la tunique tendineuse, est d'un blanc nacré, comme les autres membranes fibreuses. L'apparence particulière du blanc de l'œil est due à cette coloration de la sclérotique que l'on aperçoit à travers la demi-transparence de la conjonctive.

La teinte légèrement bleuâtre qu'elle revêt chez les enfants résulte du peu d'épaisseur de la sclérotique à cet âge, qui permet de voir la teinte noirâtre de la choroïde.

A l'état normal, il y a encore moins de vaisseaux sanguins dans la sclérotique que dans la conjonctive. Les vaisseaux qu'on

y aperçoit dans certaines inflammations sont très ténus et convergent en lignes droites vers la circonférence de la cornée. Au niveau de l'insertion du ligament ciliaire, quelques-uns de ces vaisseaux percent la sclérotique pour gagner l'intérieur de l'œil, où ils s'anastomosent, les uns avec les vaisseaux de l'iris, les autres avec les vaisseaux de la conjonctive qui entourent la cornée.

Lorsque le blanc de l'œil est rouge par suite de l'inflammation, il devient assez embarrassant de savoir si la vascularité réside dans la conjonctive ou dans la sclérotique. Dans l'inflammation de la conjonctive, les vaisseaux sont gros, un peu tortueux et forment une sorte de réseau ; leur couleur est écarlate ou d'un rouge brique, et plus foncée vers l'orbite ; elle s'éclaircit en s'approchant de la cornée (fig. 4, B). Lorsque la sclérotique est injectée,

Fig. 4.

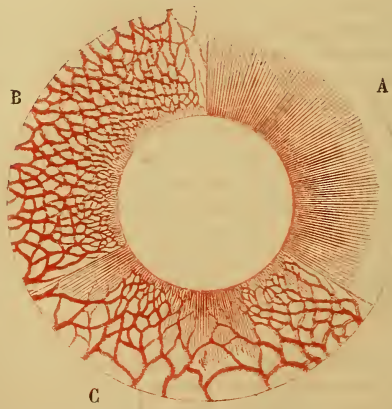

les vaisseaux forment autour de la cornée une zone rose ou de couleur laque ; ils sont très petits, disposés en lignes droites qui partent en rayonnant du pourtour de la cornée, et dont la teinte pâlit en se rapprochant de l'orbite (fig. 4, A). La disposition est, en un mot, le contraire de celle qui existe dans l'inflammation de la conjonctive ; et si le doute pouvait exister, on le dissiperait promptement en faisant glisser la conjonctive sur la sclérotique, et l'on en conclurait, si les vaisseaux suivaient le mouvement, qu'ils résident dans la conjonctive, et, s'ils étaient immobiles,

que la sclérotique seule est injectée. Lorsque les deux membranes sont injectées à la fois, on verra les vaisseaux rosés et capillaires de la sclérotique demeurer immobiles à travers le réseau des vaisseaux de la conjonctive; mais si cette dernière était fortement injectée, il deviendrait impossible de reconnaître l'état de la sclérotique (fig. 4, C).

Outre les deux formes d'injections signalées par M. Warthon Jones, on voit quelquefois la rougeur n'occuper qu'une partie du blanc de l'œil, et être constituée par quelques vaisseaux qui convergent vers le bord de la cornée et viennent aboutir à un phlycténule, formant ainsi une sorte de faisceau triangulaire (pl. II, fig. 1); d'autres fois, la rougeur a une teinte foncée, et est constituée par de gros vaisseaux tortueux, variqueux, qui s'avancent vers la cornée et existent surtout au niveau des insertions des muscles droits, car ils proviennent des vaisseaux qui se distribuent à ces muscles (fig. 4, C).

En résumé, la rougeur que l'on observe sur le blanc de l'œil, dans les ophthalmies, offre, quant à la disposition des vaisseaux qui la constituent, quatre formes différentes : 1° réticulée, 2° radiée, 3° fasciculaire, 4° variqueuse. De tous les caractères extérieurs qui permettent de différencier les ophthalmies, il n'en est aucun, peut-être, qui ait autant d'importance que la disposition des vaisseaux injectés.

Les excroissances et les tumeurs du blanc de l'œil doivent être l'objet d'un examen attentif, afin de savoir si elles ont leur siége dans la conjonctive, comme le *ptérygion;* ou si elles sont développées dans le tissu cellulaire sous-conjonctival, comme les *kystes hydatiques;* ou si elles prennent racine dans la sclérotique, comme le *trichosis bulbi*. La sclérotique est aussi parfois, en un certain point, extrêmement proéminente et d'un bleu noirâtre : ce qui constitue le *staphylôme de la sclérotique*.

État de la cornée. — La proéminence et le diamètre de la cornée, l'état de sa circonférence, ses connexions avec la sclérotique, sa transparence et l'absence de vascularité à l'état sain et adulte, ainsi que ses rapports avec l'iris et sa composition de trois couches de tissus différents, à savoir, la substance propre qui forme la presque totalité de son épaisseur, l'épithélium épaissi de la conjonctive, et la membrane de Descemet à la face postérieure, tels sont les points qui doivent être examinés quand on recherche le siége et la nature de la maladie.

Pour s'assurer du degré de proéminence de la cornée, il est bon de l'examiner de profil. La proéminence anormale affecte la

forme sphérique dans l'hydropisie des chambres de l'humeur aqueuse après la kératite ; elle est conique dans la *cornée conique*. Dans ces cas, la transparence de la cornée n'est pas altérée, ce qui les distingue de la proéminence opaque du staphylôme, qui est ou total ou partiel.

Il peut être difficile de distinguer la conicité de la cornée, surtout au début ; mais en examinant le malade dans l'obscurité et en projetant sur l'œil la lumière d'une bougie, on voit que celle-ci forme une image petite, brillante et toujours fixe au sommet de la saillie commençante, tandis que cette image est grande, mobile, et suit sur une cornée saine les déplacements que le chirurgien imprime à la bougie. On remarquera encore qu'en projetant dans l'œil la lumière au moyen de l'ophthalmoscope, le sommet de la cornée se détache en brun noirâtre sur le fond éclairé rougeâtre de l'œil.

Dans d'autres cas, la cornée est plus aplatie que dans l'état normal. Il sera encore utile de l'examiner de profil, quand il s'agira de décider si une opacité a bien son siége dans la cornée ou ailleurs. Enfin, on remarquera quelquefois à la surface de la cornée des facettes et de légers ulcères.

M. Laugier a indiqué un moyen précieux qui permet de découvrir sur la cornée les facettes et les ulcérations les moins étendues et les moins profondes. Ce moyen consiste à promener devant l'œil la lumière d'une bougie : l'image de la flamme formée par la cornée conserve sa netteté et sa forme dans tous les points où la membrane a elle-même conservé son poli et sa transparence ; elle devient au contraire diffuse et se déforme quand elle est réfléchie par une portion de la cornée exulcérée, ou même quand celle-ci n'offre plus que les cicatrices des ulcérations sous forme de surfaces lisses, incolores, qui changent la forme naturelle de la membrane, en y ajoutant des facettes planes ou des dépressions en forme de cupules.

Le diamètre transversal de la cornée est, en moyenne, de 11 millimètres ; il est ordinairement un peu plus petit dans le sens vertical, car le contour de la cornée n'est pas circulaire, mais présente légèrement la forme d'un ellipsoïde dont la petite extrémité serait tournée en dehors. L'augmentation ou la diminution dans le diamètre de la cornée est généralement le résultat d'une augmentation ou d'une diminution correspondante dans le volume du globe oculaire.

Etat de la circonférence de la cornée. — La sclérotique recouvre plus ou moins la circonférence de la cornée à la surface externe. Chez certaines personnes, surtout chez les vieillards, cette partie de la sclérotique est plus épaisse, plus opaque qu'à l'ordinaire, et s'étend parfois sur une plus grande partie de la cornée. La conjonctive qui revêt cette portion de la sclérotique est aussi composée de chorion et d'épithélium, comme toute la conjonctive scléroticale, et quoique intimement unie à la sclérotique par du tissu cellulaire, elle ne présente pas le même degré d'adhérence que la couche épithéliale qui revêt la cornée. La conjonctive a, en ce point, des connexions vasculaires avec la sclérotique par l'anastomose de leurs vaisseaux propres, quoique ce ne soit pas là leur seul point d'union. Cette disposition a son importance relativement à un point de la pathologie de l'œil : je veux parler de la formation de l'anneau d'un blanc bleuâtre qui entoure plus ou moins complétement la cornée dans certaines inflammations internes de l'œil, et qui est si fréquent dans l'iritis arthritique, qu'on l'a considéré, mais à tort certainement, comme en étant le symptôme caractéristique.

Pour trouver la cause de cette disposition, il faut se rappeler que le ligament ciliaire s'insère à quelque distance de la circonférence apparente de la cornée, et que les vaisseaux qui forment le cercle rouge de la sclérotique dans les inflammations internes de l'œil et dans l'inflammation de la substance propre de la cornée, envoient : 1° des branches en dedans vers l'iris, en face du ligament ciliaire ; 2° des branches en dehors qui s'anastomosent avec celles de la conjonctive; et enfin 3° des branches qui, suivant leur direction originaire, se continuent avec les rameaux nouvellement développés dans la substance propre de la cornée. Ces vaisseaux ne sont pas visibles dans l'état normal, et l'inflammation n'en développe souvent qu'une seule série. Ainsi, dans l'inflammation de l'iris, ils ne seront apparents que jusqu'à l'insertion du ligament ciliaire. Entre ce point et la circonférence transparente de la cornée, est la partie de la sclérotique qui recouvre celle-ci, et qui, n'étant pas sur le trajet des vaisseaux enflammés, reste blanche comme à l'ordinaire, tandis que la cornée n'étant pas malade, ne présente aucune vascularité dans sa substance propre. Cette partie de la sclérotique forme contraste entre la zone rouge des vaisseaux et la cornée transparente qui recouvre des tissus dont la teinte est noirâtre, et produit l'anneau ou cercle que nous venons de signaler.

D'après cette explication, cet anneau blanc bleuâtre devrait exister plus ou moins dans toute inflammation interne, à moins qu'il ne soit masqué par la vascularité de la conjonctive dans l'inflammation de la cornée.

Il en est ainsi en effet ; mais chez les personnes d'une bonne constitution et d'un âge peu avancé, la portion chevauchante de la sclérotique est si étroite et si transparente qu'il est bien difficile de la distinguer de la cornée transparente, tandis que chez d'autres, et surtout chez les vieillards, cette partie de la sclérotique et de la conjonctive est développée à un tel degré, qu'elle est tout à fait opaque, ce qui contribue à faire ressortir l'anneau blanc bleuâtre, dont la netteté ne saurait alors échapper à l'observation du praticien. Les conditions nécessaires pour que l'on puisse distinguer l'anneau blanc bleuâtre ne se rencontrant, en général, que chez les vieillards de mauvaise constitution et chez qui le chevauchement de la sclérotique et le développement de la conjonctive sont très prononcés, et ces sujets étant précisément ceux dont les inflammations internes de l'œil ont le plus de tendance à revêtir l'aspect que l'on considère comme le caractère *arthritique*, il est facile d'expliquer l'erreur qui consiste à supposer que le cercle bleuâtre péri-cornéal est le signe diagnostique de l'*iritis arthritique*. Dans les dégénérescences de la cornée, la limite qui existe entre elle et la sclérotique finit par s'effacer complétement.

L'*arc sénile* (*gérontoxon*), ou l'opacité annulaire qui se développe dans la circonférence même de la cornée, et qui est commune dans un âge avancé, se montre aussi quelquefois dans le jeune âge, et ne doit pas être confondue avec le cercle bleuâtre qui entoure la circonférence de la cornée et que nous venons de décrire. Cet anneau opaque a environ 1 à 2 millimètres de largeur, et est séparé des bords de la cornée par une zone transparente d'égale dimension.

L'arc sénile apparaît d'abord aux parties supérieure et inférieure de la cornée, puis s'étend peu à peu tout autour d'elle, quoique son développement s'arrête quelquefois. Cette altération n'est jamais assez prononcée pour détruire la vue. Comme l'a démontré M. Canton, l'opacité de l'arc sénile dépend du dépôt de granulations graisseuses dans les interstices des fibres de la cornée.

Nous avons depuis longtemps signalé l'existence assez fréquente d'un cercle situé à la circonférence de la cornée, et qui ne reconnaît pas la

même origine que le cercle arthritique ni que l'arc sénile (*Mém. sur les déformations de la pupille*, dans *Revue médico-chirurg.*, 1853). Il se présente surtout chez les jeunes sujets lymphatiques qui ont été fréquemment atteints d'ophthalmie. Lorsque la cornée est enflammée, on voit souvent des vaisseaux se prolonger sur elle ; or, à droite et à gauche de ces vaisseaux on aperçoit, vers la circonférence de la cornée, une traînée blanchâtre qui n'est autre chose qu'un dépôt de lymphe plastique dans la conjonctive ou dans les lames superficielles de la cornée ; les traînées, en se réunissant, forment une couche assez uniforme, étroite, qui, existant tout autour de la cornée, pourrait être confondue, dans certains cas, avec le cercle *arthritique*. Ce cercle cornéal est la suite d'une kératite, et si on l'examine avec soin, on le trouve toujours irrégulier et comme festonné à son bord interne, tandis que non-seulement l'anneau arthritique accompagne plutôt l'iritis, mais encore offre toujours une parfaite régularité. L'arc sénile s'en distingue aussi en ce qu'il est formé par deux anneaux, l'un externe, gris blanchâtre, qui paraît un empiétement de la sclérotique sur la cornée ; l'autre, de couleur laiteuse, qui est le résultat de la dégénérescence graisseuse : ces deux arcs sont séparés par une portion de cornée restée transparente. M. Canton, en voyant dans l'arc sénile une dégénérescence graisseuse, a énoncé que lorsqu'il était bien développé, il s'accompagnait de la dégénérescence graisseuse du cœur, assertion que les recherches de M. Haskins n'ont pas confirmée. De tous les sujets examinés pendant trois mois, deux seulement offraient quelques symptômes que l'on pouvait rapporter au cœur.

Lorsque l'arc sénile existe, on doit explorer avec soin l'appareil cristallinien, car il faut se rappeler que von Ammon et le docteur Schon ont remarqué que dans les yeux où il existe un arc sénile sur la cornée, on rencontre un semblable anneau opaque au pourtour du cristallin. Cet arc sénile cristallinien, sans être constant, comme l'a indiqué Ammon, existe cependant assez souvent pour mériter de fixer l'attention, et nous verrons plus tard comment les recherches modernes ont appris à le reconnaître et à en trouver la signification.

Les altérations de la transparence de la cornée sont très fréquentes et elles varient beaucoup par leur siége, leur degré, leur étendue, leur nature. D'après leur siége, on les classe selon les couches de la cornée qu'elles occupent. En tenant surtout compte de leur nature, on les range en deux catégories, savoir : celles dans lesquelles l'opacité n'a qu'une importance secondaire, et celles dans lesquelles l'opacité, qu'elle soit curable ou non, constitue la lésion principale. Dans la première, nous plaçons les phlyctènes, les pustules, les abcès, les ulcères, qui accompagnent l'inflammation; la seconde comprend les opacités proprement dites.

Un corps étranger adhérent à la cornée peut simuler une opa-

cité. Une petite opacité de la cornée qui n'était pas apparente, est rendue visible lorsque la pupille est dilatée par suite du contraste qu'elle forme sur le fond noir de la pupille.

Lorsque la cornée est complétement développée dans l'état adulte et qu'on y observe des vaisseaux, ce sont des vaisseaux de nouvelle formation qui se forment au sein de la lymphe déposée dans sa propre substance, ou qui sont la continuation des vaisseaux qui, dans le cas de congestion inflammatoire, existent autour de la cornée, dans la sclérotique et la conjonctive. Les nouveaux vaisseaux peuvent siéger : 1° entre l'épithélium et la substance propre ; 2° dans la substance propre; 3° entre la substance propre et la membrane de Descemet, la lymphe s'accumulant en ces divers points pendant l'inflammation.

Les corps étrangers introduits dans l'œil, et ceux surtout qui sont lancés avec force, peuvent adhérer à la cornée et s'y enfoncer. Cette membrane est encore exposée aux lésions produites par les agents chimiques et mécaniques. Certaines substances chimiques, telles que les acides minéraux, la chaux, rendent l'épithélium de la cornée et celui de la conjonctive blancs et opaques, après quoi celui-ci se détache, s'écaille, et laisse à nu la substance propre (1).

Les rapports de la cornée et de l'iris ne doivent pas être passés sous silence, lorsqu'on examine l'état de la cornée. Quand un ulcère ou une blessure a pénétré a travers la cornée, l'humeur aqueuse s'échappe, et l'iris a une tendance à faire hernie. Le prolapsus de l'iris présente différents degrés, suivant l'étendue de la destruction de la cornée, et comme effets des divers degrés de prolapsus, on peut rencontrer la *synéchie antérieure*, le *staphylôme partiel*, le *staphylôme total*. La cornée peut aussi être le siége de végétations et de tumeurs.

Dans l'examen de l'état de la cornée, il ne suffit pas d'avoir constaté l'existence de taches, d'opacités, de vaisseaux anormaux, d'ulcères sur cette membrane, il faut encore étudier avec soin la forme, l'étendue, le degré des taches opaques, le nombre, la forme, la profondeur, la transparence, le siége des ulcérations. Ces diverses notions sont acquises par l'examen direct ou par l'éclairage oblique, dont nous parlerons plus loin.

État de la chambre antérieure et de l'humeur aqueuse. — La grandeur et la forme de la chambre antérieure sont déterminées,

(1) Voyez le mémoire de M. Gosselin, *Sur l'action de la chaux, etc.* (*Arch. de méd.*, 1855, t. II).

d'une part, par le diamètre et la proéminence de la cornée, et de l'autre, par la position de l'iris, qui peut être incliné en avant ou en arrière, ce que l'on reconnaîtra en examinant l'œil de profil. L'état de l'humeur aqueuse doit être étudié avec soin, et l'on recherchera si elle a sa transparence habituelle, si elle n'est pas mêlée avec quelque matière étrangère, comme la lymphe, le pus ou le sang.

État de l'iris et de la pupille. — La couleur, l'aspect strié, la position de l'iris, l'état du bord pupillaire, doivent d'abord être notés, de même que la forme, la grandeur, et surtout les mouvements de la pupille.

Lorsque l'iris est enflammé, sa surface est sombre et sa couleur change. Le bleu devient vert; le bleu grisâtre, vert grisâtre; le vert est jaune verdâtre; le brun foncé, brun rouge, et le brun vif, brun jaunâtre. Le cercle pupillaire est quelquefois d'abord rougeâtre, mais lorsque la lymphe a envahi sa substance, comme dans l'iritis syphilitique, il prend une couleur brun jaunâtre ou cuivrée. Le changement de coloration de l'iris peut être le résultat d'une blessure de l'œil, mais on l'observe aussi dans des circonstances où il n'y a eu aucune inflammation préliminaire, ni aucune autre cause apparente. Cependant, dans les cas auxquels nous faisons allusion, le changement de couleur est accompagné d'une altération de la sensibilité de la rétine ou d'une cataracte, ce qui indique que la nutrition de l'organe ne s'accomplit pas régulièrement, et qu'il souffre probablement d'une inflammation lente.

Quelquefois, on observe à la surface de l'iris des points noirs, comme s'il existait dans sa substance propre quelque perforation qui permît à l'uvée de paraître et de faire saillie. On peut rencontrer des taches semblables dans des yeux sains; mais ces taches, parfois très grandes, se voient plutôt après une inflammation grave et prolongée de l'iris soit syphilitique, arthritique ou cachectique. Dans ces cas, le bord pupillaire de l'iris est adhérent à la capsule cristalline, et sa partie moyenne proémine du côté de la cornée. Le tissu propre de l'iris, qui reste apparent, est alors très altéré dans sa couleur et présente un aspect particulier fibreux. Ce changement dans la structure de l'iris s'appelle *iridoncose* ou *staphylôme de l'uvée*, parce qu'on a pensé qu'il y avait hernie de l'uvée à travers la substance propre de l'iris. A l'état normal, l'iris est plan, et n'est incliné ni vers le cristallin, ni vers la cornée; mais en raison de différents états morbides de l'œil, il

penche vers la cornée. Cette disposition vicieuse est facile à méconnaître, si l'on regarde l'œil en face ; mais de profil, il est impossible de s'y tromper.

Fig. 5.

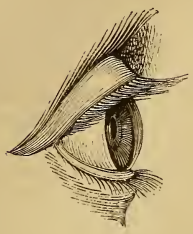

Fig. 6.

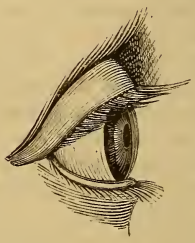

Lorsque l'iris a sa forme normale, la pupille, dans la figure qui la représente, paraît reportée vers le bord de l'iris qui est rapproché de l'observateur (fig. 5) ; au contraire, si l'iris est incliné vers la cornée, la pupille est reportée, dans le dessin (fig. 6), vers le côté opposé (1).

Quelquefois l'iris, au lieu d'être poussé vers la cornée comme dans le cas précédent, présente une convexité postérieure et une concavité antérieure. Parfois, et surtout dans les cas de déviation que nous venons de mentionner, l'iris est agité d'un tremblement, d'une sorte de vibration qui accompagne les mouvements de l'œil, et est l'indice d'un ramollissement du corps vitré.

Outre les autres altérations du bord pupillaire, telles que sa coloration brune rougeâtre dans l'iritis syphilitique, son épaississement, son aspect frangé, etc., on peut observer son adhérence à la capsule du cristallin (*synéchie postérieure*), d'où résultent la déformation, la contraction et la diminution de la mobilité de la pupille. Bien que des changements analogues dans la pupille puissent être produits par d'autres causes, on se convaincra par un examen attentif, qu'ils sont ordinairement dus à des adhérences morbides. Il sera facile de le prouver, en administrant la belladone, car alors les parties libres du bord de la pupille se dilatant, les adhérences seront rendues plus évidentes et la déformation de la pupille sera augmentée.

(1) Il est curieux de voir combien les artistes se trompent généralement quand ils représentent l'œil en profil : ils le dessinent comme si l'iris s'inclinait sur la cornée d'une façon anomale. Une autre erreur très commune consiste à donner une grandeur démesurée au profil de la fente palpébrale.

J'ai décrit dernièrement, dans le *Rapport de l'hôpital ophthalmique*, n° 10, un cas dans lequel les bandes s'étendaient de la surface antérieure de l'iris à la jonction du grand et du petit cercle, jusqu'à la capsule du cristallin. C'étaient les bandes adhérentes de la synéchie postérieure, mais qui paraissaient être les restes de la membrane pupillaire.

L'iris peut encore adhérer par quelques points à la cornée dans le cas de *synéchie antérieure* et de *staphylôme partiel*. Selon l'étendue des points malades, il en résulte l'absence ou l'existence d'une proéminence. Dans ce cas, la pupille est aussi déformée, contractée, et ses mouvements sont plus ou moins bornés. Ces altérations sont faciles à distinguer, surtout en regardant l'œil de profil et en administrant la belladone. La pupille peut être complétement oblitérée, cet état est simple ou compliqué d'adhérences morbides. Des excroissances et des tumeurs peuvent intéresser l'iris, et cette membrane est parfois décollée en quelques points de son bord ciliaire par suite de la pression qu'exerce un kyste ou une tumeur, mais plus souvent à la suite d'une lésion traumatique.

Manière d'examiner l'état de la pupille. — Le malade doit se placer en face de la lumière. Le chirurgien, debout ou assis devant lui, ferme les deux yeux en abaissant les paupières supérieures. Après avoir frotté celles-ci avec le pouce sur la cornée, il ouvre subitement un œil, et note le degré de dilatation de la pupille, et la rapidité avec laquelle elle se contracte quand elle est exposée à la lumière. Après avoir fermé de nouveau les deux yeux et les avoir frottés, il devra ouvrir subitement l'autre œil et le soumettre au même examen.

Si le chirurgien examinait en même temps les deux pupilles en découvrant simultanément les deux yeux, il pourrait être induit en erreur, car la pupille d'un œil aveugle se meut de concert avec celle de l'œil sain. Mais lorsque les mouvements de la pupille de l'œil sain sont empêchés par l'occlusion des paupières, la pupille de l'œil aveugle reste immobile quand on l'expose à la lumière. On doit se rappeler aussi que dans l'état normal, lorsqu'un œil est couvert, la pupille de l'autre œil est plus dilatée que lorsque les deux yeux sont exposés à la lumière. De même que dans un membre paralysé le chatouillement peut exciter des mouvements, de même quelquefois, dans l'amaurose, la pupille se contracte sous l'influence de la lumière.

On nomme *hippus* la contraction et la dilatation alternative et très forte de la pupille.

Tantôt la pupille est très dilatée, tantôt elle est très contractée, et dans l'un et l'autre cas ses mouvements sont lents ou nuls. Dans ces cas que l'on désigne sous le nom de *mydriase*, de *myosis*, l'état de la pupille est souvent la seule cause des troubles de la vision, mais l'amaurose vient aussi souvent compliquer cet état.

Les adhérences ne sont pas les seules causes qui déterminent les changements de forme ou de position de la pupille, et ceux-ci peuvent se rencontrer dans les iritis syphilitique, arthritique, dans l'amaurose, la choroïdite, et sont probablement dus alors à une affection des nerfs ciliaires ou iridiens. A la suite d'une violence extérieure, etc., l'iris peut se détacher à son bord ciliaire, il en résulte la formation d'une fausse pupille. Quelquefois aussi le cercle pupillaire est incomplétement développé.

Le *coloboma* de l'iris consiste en une fissure qui s'étend du bord pupillaire au bord ciliaire de l'iris, et est produit tantôt par un vice congénital, tantôt par une blessure.

On a parfois observé l'absence congénitale de l'iris. Ce vice de conformation se reconnaît facilement à l'aspect uniforme et à la teinte sombre, mais non pas noire, que l'on remarque derrière la cornée, à moins qu'une cataracte ne se soit développée, car telle est tôt ou tard la terminaison de cette infirmité. Si la cataracte est déjà formée, on distingue jusqu'aux bords de la lentille opaque. L'aspect d'un rouge sombre que l'on remarque dans l'œil, lorsque la pupille est dilatée et que les rayons lumineux y pénètrent dans une certaine direction, existe aussi dans le cas particulier d'absence congénitale de l'iris.

Les altérations de l'iris et de la pupille ont une grande importance dans le diagnostic d'un grand nombre de maladies de l'œil, et leur constatation est un des points délicats de la pathologie oculaire : nous croyons donc utile de donner à ce sujet de plus amples développements ; ce qui nous fournira l'occasion d'utiliser les recherches que nous avons consignées autrefois dans notre *Mémoire sur les déformations de la pupille* (*Rev. méd.-ch.*, 1852). D'abord, il est bon de savoir que la couleur de l'iris, brillante chez les enfants, se perd peu à peu à mesure que l'homme avance en âge, et que chez le vieillard cette membrane a un aspect plus terne en dehors de toute lésion, de même que dans l'âge avancé elle présente une convexité en avant qui n'existe pas chez les

jeunes sujets et diminue l'étendue de la chambre antérieure. La couleur de la pupille varie aussi selon l'âge de l'individu que l'on examine : ainsi, tandis que la lumière réfléchie par le fond de l'œil ne présente aucune coloration particulière chez l'enfant, elle prend chez le vieillard une teinte ambrée, qu'on est trop disposé à considérer comme une cataracte ou un glaucome commençants, lorsqu'en même temps il existe quelque trouble de la vision.

La pupille occupe ordinairement le centre de l'iris, cependant il n'est pas rare, à part toute influence morbide, de la trouver reportée en haut ou en dedans. Voici ce que m'a montré sous ce rapport l'examen de 164 individus : pupille centrale, 98 ; portée en haut et en dedans, 31 ; en haut, 15 ; en dedans, 12 ; en haut et en dehors, 5. Il est donc assez commun de trouver l'ouverture papillaire reportée en haut et en dedans, de telle façon que de ce côté la bandelette irienne est plus étroite. Toutefois la position centrale est celle que l'on doit considérer comme normale, et je ne saurais admettre avec Huschke, que le plus souvent la pupille est plus rapprochée du bord nasal que du bord temporal, ni par conséquent que ce défaut de symétrie tient au plus grand développement de l'œil en dehors, et que sous le rapport physiologique, il se rattache à la convergence régulière des axes visuels, comme aussi, d'après E. Weber, à ce que le champ visuel externe surpasse l'interne en étendue, puisque d'après Young et Purkinje, le premier embrasse 90° à 100°, et le second 60° seulement.

J'ai aussi cherché à déterminer les variétés normales que la pupille peut offrir dans sa forme. Or, sur 144 individus, j'ai trouvé la pupille circulaire sur 120 ; à grand diamètre oblique en bas et en dedans, 10 ; en haut et en dedans, 8; transversal, 6 ; vertical, 6 ; en haut et en dehors, 4. On voit, par ce résultat, que si la pupille est le plus souvent circulaire, elle peut, dans un bon nombre de circonstances, affecter toute autre forme, en l'absence de toute influence morbide. Ce qui m'a surtout frappé dans ces recherches, c'est de voir la pupille changer de forme par la dilatation ou la contraction de l'iris : ainsi, une pupille parfaitement circulaire quand l'iris est contracté, peut s'allonger suivant l'un de ses diamètres quand l'iris se dilate, et réciproquement. C'est là une remarque que j'ai faite bien souvent et qui n'a certes pas dû échapper à tous ceux qui s'occupent des maladies des yeux. Il semble, puisque dans ces cas, l'iris est normal et sans adhérences, qu'alors tous ses points ne se contractent pas avec la même énergie, et peut-être cette irrégularité dans l'énergie de la contraction tient-elle à une inégale répartition de l'influx nerveux. Je n'ai rencontré aucun individu offrant cette disposition à un degré aussi marqué qu'un malade que j'ai vu autrefois dans le service de M. Larrey, au Val-de-Grâce. Chez cet homme, l'ouverture pupillaire subissait les modifications de forme les plus variées, se succédant avec une extrême rapidité : ainsi, en quelques instants d'examen, j'ai vu cette ouverture prendre successivement la forme d'un triangle, d'un cœur, d'un trèfle de carte à jouer, etc. Enfin, la pupille peut-être parfaitement

circulaire dans un œil, et présenter dans l'autre une prédominance de l'un de ces diamètres. Je ne dois pas omettre de signaler l'état du bord papillaire que l'on ne peut souvent bien apprécier que par l'éclairage de l'œil ou l'examen à la loupe. On le voit ordinairement coupé net d'avant en arrière, lisse, mais souvent crénelé et noir, ce que l'on distingue bien surtout dans le cas de cataracte, parce qu'alors ce bord tranche sur un fond blanc. Ces crénelures, généralement passagères, sont cependant parfois permanentes.

Les déformations de la pupille n'ont une valeur symptomatologique que si l'on s'applique à en bien déterminer la cause ; c'est pour cela que je les avais classées de la façon suivante : 1° déformations dues à la congestion inflammatoire de l'iris, comme dans l'iritis aiguë ; 2° déformations dues à des produits plastiques, à des végétations du bord pupillaire, à des adhérences, à des pseudo-membranes, comme dans l'iritis chronique ou subaiguë ; 3° déformations dues à un déplacement de l'iris ; 4° à une solution de continuité; 5° à une influence nerveuse; 6° à une pression de dehors en dedans ou de dedans en dehors.

Les déformations par congestion inflammatoire se rencontrent dans l'iritis aiguë, et elles nous ont toujours paru plutôt en rapport avec l'intensité de la congestion inflammatoire de la membrane dans ses divers points qu'avec la nature spécifique de l'iritis : c'est, du reste, une question sur laquelle nous aurons l'occasion de revenir plus tard.

Les déformations consécutives par productions nouvelles, sont dues à la présence de dépôts plastiques, de végétations que l'on rencontre sur le bord pupillaire, dans l'iritis syphilitique en particulier ; ou bien elles sont le résultat de la formation d'un abcès, d'un kyste ou de toute autre tumeur dans l'épaisseur de l'iris. Les déformations par pseudo-membranes, par adhérences, sont celles que l'on rencontre le plus fréquemment, car la formation d'adhérences est la terminaison d'un grand nombre d'iritis ; elle est la suite de beaucoup d'opérations de cataracte et persiste comme un des caractères de l'iritis chronique.

Dans les iritis ordinaires, spontanées, on voit d'abord les pseudo-membranes se développer sur l'une des faces de l'iris, puis s'avancer sur le bord pupillaire ; et si l'on ne parvient pas à en enrayer la marche, elles joignent les deux extrémités du diamètre et déforment ainsi la pupille. Dans l'iritis traumatique, dans celle qui suit trop souvent l'opération de la cataracte par abaissement, il y a eu ébranlement de tous les milieux de l'œil, toutes les membranes ont été touchées : la pseudo-membrane, dans ce cas, se forme, soit à l'aide de débris de la capsule, soit à l'aide de flocons du cristallin, soit enfin à l'aide de dépôts plastiques opaques se produisant dans l'humeur aqueuse ; le champ de la pupille est irrégulièrement obstrué par cette pseudo-membrane qui rayonne vers le bord pupillaire, l'atteint, l'attire à elle, d'où la déformation produite, si je puis ainsi dire, de dedans en dehors.

Les adhérences donnent lieu à des déformations variables selon leur nombre, leur position, etc., mais toujours irrégulières et ne pouvant

se rapporter à aucune forme géométrique. Quelquefois elles accolent tout le bord pupillaire à la capsule cristalline et font de l'iris un véritable entonnoir. Toutes ces déformations ont pour caractère d'être persistantes, de ne pas varier du jour au lendemain, comme celles qui tiennent à la simple congestion du tissu iridien, et de plus elles s'exagèrent dans certain mouvement de l'iris. Si le filament d'adhérence a son point d'attache vers la partie centrale de la capsule ou de la cornée, il tirera et fera saillir en dedans le point du bord pupillaire auquel il s'attache ; si, au contraire, l'adhérence a lieu plus loin du centre sur la capsule que sur l'iris, le point adhérent de l'iris sera tiré en dehors. Dans le premier cas, ce sera lors de la dilatation que la déformation s'exagérera ; dans le deuxième cas, ce sera pendant la contraction. On comprend, du reste, d'après le même mécanisme, comment la pupille peut être ou dilatée, ou contractée, en même temps que déformée.

Les déformations par déplacement sont dues à ce que l'iris a été entraîné, dans l'une de ses parties, soit en avant, soit en arrière. Le cas le plus fréquent est celui de la hernie de l'iris à travers la cornée. Lorsqu'une ulcération de la cornée a produit une perforation, l'humeur aqueuse s'écoule au dehors, l'iris la suit dans ce mouvement d'arrière en avant, et s'engage dans la perforation, dans une proportion en rapport avec la largeur de celle-ci, et l'on a ainsi ce que les auteurs ont appelé *myocéphalon*, *hylon*, *raisinière*, etc. La pupille est alors déformée nécessairement. Toutes les piqûres, les coupures, les déchirures de l'iris peuvent produire une déformation de la pupille. Que l'iris soit piqué dans une opération de cataracte, aussitôt la pupille se resserre, se déforme dans une étendue variable : il y a un angle rentrant du côté de la piqûre, et cet angle persiste longtemps après que les accidents inflammatoires ont disparu, souvent même la pupille reste à jamais déformée ; de même dans l'extraction de la cataracte, il peut y avoir simple division de l'iris ou une plaie à lambeaux avec perte de substance, et alors, ou bien la pupille est déformée, ou bien il se forme en outre une pupille supplémentaire. La coupure peut porter sur plusieurs points de l'iris et former plusieurs ouvertures. On a vu des opérés de cataracte présenter trois pupilles sans que la vision en fût troublée. Dans ce cas, la pupille normale se contractant, les autres se dilatent et cela se comprend. La pupille peut encore se déformer sous l'influence de l'action nerveuse qui préside aux mouvements de l'iris, c'est ce que je nomme les *déformations sympathiques* qui correspondent à la mydriase sympathique. Les expériences faites sur les animaux, et en particulier sur les lapins, ont appris que la section du grand sympathique et celle du nerf pneumogastrique dans la région du cou, ont chacun, sur l'état de la pupille, une action toute différente.

Les déformations par pression ou mécaniques se rencontrent dans tous les cas où l'iris, soit en totalité, soit en partie, soit en avant, soit en arrière, est repoussé de dedans en dehors, ou bien dans ceux où une tumeur

intra-orbitaire comprime le globe de l'œil. C'est ainsi que dans le synchisis, on trouve souvent, outre le ballottement de l'iris, une déformation de la pupille. La même déformation se produira dans l'encéphaloïde de la rétine, le phlegmon, l'atrophie de l'œil, dans l'hydrophthalmie. Ainsi, il y a peu de temps, je voyais un jeune sculpteur chez lequel l'œil gauche était plus volumineux que le droit, la sclérotique était distendue, bleuâtre, la vision nulle, l'iris poussé en avant et la pupille reportée en haut et allongée dans ce sens. Dans la cataracte glaucomateuse, on peut observer les mêmes résultats. Toutes les tumeurs, kystes, abcès, cancers, etc., développées dans l'orbite peuvent déformer la pupille en comprimant le globe oculaire. Il suffit, en soulevant la paupière supérieure, d'appuyer sur le globe pour rendre la pupille transversale, de même qu'une pression exercée à l'un des angles la rend verticale, et que si l'on presse à l'extrémité des diamètres obliques du globe, on donne à la pupille un grand diamètre oblique dans un sens ou dans l'autre. Il faut être prévenu de cela pour ne pas être induit en erreur relativement à la réalité de certaines déformations pupillaires.

Exploration des apparences opaques situées derrière la pupille. — Le chirurgien expérimenté peut, à certains égards, se prononcer sur la nature des apparences opaques situées derrière la pupille, sans avoir recours à la dilatation artificielle de la pupille; le novice ne pourra, dans la plupart des cas, se former une opinion exacte sur la nature des opacités, s'il n'a pas le soin de dilater la pupille avant de faire l'examen.

Dilatation artificielle de la pupille. — La dilatation de la pupille par la belladone ou la jusquiame est non-seulement usitée dans le traitement des ophthalmies internes, mais c'est encore un moyen d'une valeur inappréciable pour explorer l'état de la pupille et du bord pupillaire, et, ainsi que nous venons de le dire plus haut, pour reconnaître la nature des opacités situées derrière la pupille. L'action de la belladone est plus efficace que celle de la jusquiame. On peut appliquer ces substances sous forme d'extrait de la consistance du miel, avec lequel on enduit les sourcils et la face externe des paupières, ou bien sous forme d'une solution de l'extrait dont on laisse tomber une goutte dans l'œil.

On les emploie plus ordinairement sous la forme d'une solution de leurs principes actifs, l'atropine ou l'hyoscyamine, dont on verse une goutte dans l'œil, comme l'a recommandé d'abord le docteur Reisinger (sulfate d'atropine, 2 à 4 grains ; eau distillée, 1 once; ou hyoscyamine, 4 à 8 grains pour une once d'eau).

Lorsque la belladone est appliquée extérieurement sous forme d'un extrait mou, la dilatation de la pupille a lieu moins promp-

tement que lorsqu'on laisse tomber dans l'œil une goutte de la solution d'atropine ; il ne faut alors que dix minutes ou un quart d'heure pour que l'effet se produise.

En France, on fait à peu près exclusivement usage d'une solution de sulfate neutre d'atropine contenant 5 à 15 centigrammes de sulfate d'atropine pour 15 à 30 grammes d'eau distillée. Certains chirurgiens ont conseillé l'emploi de la daturine qui, selon eux, agit à doses plus faibles et a l'avantage de ne produire la dilatation que pendant un temps très court.

Quant au mode suivant lequel la belladone produit la dilatation de la pupille, si l'on considère que l'état de repos de l'iris est celui dans lequel la pupille n'est ni très contractée ni très dilatée, et que la contraction et la dilatation sont l'une et l'autre les manifestations d'un état actif, la première, des fibres circulaires, la seconde, des fibres radiées, on est porté à croire que l'action de la belladone consiste à stimuler la contraction des fibres rayonnantes par l'intermédiaire du système ganglionnaire. Ces fibres, en effet, sont, contrairement aux fibres circulaires, directement placées sous l'influence du système des ganglions.

L'action de la belladone dans la dilatation de la pupille est analogue à celle que je l'ai vue produire sur les artérioles de la patte de la grenouille, leurs fibres circulaires étant comme les fibres rayonnantes de l'iris, sous l'influence du système ganglionnaire.

Examen catoptrique du cristallin (1). — La pupille étant préalablement dilatée par la belladone, le malade doit s'asseoir, ayant le dos tourné à la fenêtre. Si alors le chirurgien place un flambeau devant l'œil, il verra dans le champ de la pupille trois images réfléchies, situées l'une en arrière de l'autre, pourvu que la cornée et le cristallin aient conservé leur transparence normale. Deux de ces images, l'antérieure et la postérieure, sont droites ; celle du milieu est renversée. L'antérieure est la plus brillante et la plus distincte, la postérieure l'est le moins. L'image médiane est la plus petite, mais elle est très brillante. Si l'on remue le

(1) La *catoptrique* est la partie de la physique qui traite de la lumière réfléchie, de la direction que suivent les rayons lumineux lorsqu'ils rencontrent une surface polie. La *dioptrique* est la science qui traite de la lumière réfractée et des phénomènes qu'elle produit en traversant des milieux de densité différente.

flambeau, les deux images droites se meuvent dans la même direction, mais l'image renversée se meut en sens contraire, quoique plus lentement et dans un champ plus circonscrit que les deux autres. L'image antérieure droite est réfléchie par la cornée, la postérieure par la face antérieure du cristallin, et l'image renversée et médiane par la surface concave de la paroi postérieure de la capsule du cristallin.

L'image postérieure droite et l'image renversée ne se forment pas si la partie antérieure du cristallin est opaque, quand même le reste du cristallin serait transparent; mais si le centre seul ou la partie postérieure de la lentille est opaque, l'image postérieure droite se forme, mais il n'y a pas d'image renversée. Quand l'opacité est légère, il se produit encore des images plus ou moins distinctes ; dans tous les cas, l'image droite formée par la cornée n'est pas altérée, à moins que cette membrane ne soit elle-même malade.

L'épreuve catoptrique est d'une grande valeur pratique pour s'assurer si le cristallin existe encore ; elle est aussi très importante pour faire le diagnostic différentiel de l'amaurose et de la cataracte à son début et dans les cas rares de la cataracte noire ; mais elle a été aujourd'hui remplacée par l'ophthalmoscope. L'opacité ordinaire de la cataracte est toujours facile à reconnaître à l'époque où le malade vient habituellement réclamer le secours de la chirurgie, et cela par les moyens ordinaires d'exploration : c'est au moyen de l'épreuve catoptrique que Mackenzie confirma, en 1838, le fait qu'il avait avancé plus de dix ans auparavant, à savoir, que le cristallin est le siége de l'opacité qui donne l'aspect verdâtre de l'œil dans le glaucome.

Bien que l'examen catoptrique de l'œil ait beaucoup perdu de son importance depuis que l'on applique l'ophthalmoscope au diagnostic des maladies des yeux, ce mode d'examen pourra encore rendre des services dans le cas où l'examen ophthalmoscopique ne saurait être fait régulièrement. Mais il faut savoir que les assertions précédentes, émises d'abord par Sanson, ont été bientôt contredites. On a vu, d'une part, certaines cataractes dans lesquelles les trois images étaient encore toutes visibles; d'une autre part, on a observé la disparition de l'une des deux images profondes, sans qu'il existât actuellement d'opacité et sans qu'il s'en formât plus tard dans les milieux de l'œil; enfin, dans des cas assez nombreux d'opacité cristallinienne, c'est la seconde image droite qui a disparu la première. M. Laugier, qui s'est beaucoup occupé de l'examen catoptrique de l'œil, a émis sur la formation des images

profondes des idées qui peuvent servir à expliquer les contradictions apparentes. Ainsi il pense que, si la première image droite est formée par la cornée, la deuxième image droite n'est pas produite uniquement par la capsule antérieure, elle l'est aussi par les couches concentriques antérieures de la lentille cristalline située derrière cette membrane. Dans l'état sain, ces couches, quoique ayant des densités différentes, arrivent à produire une image en apparence unique, parce que la série d'images fournies par chacune d'elles se superpose assez exactement pour se confondre en une seule. C'est cette superposition d'images successives qui rend la seconde image droite peu brillante et un peu étalée. La troisième image est formée par la capsule postérieure.

M. Laugier conclut de ces données que si l'image renversée disparaît seule, la deuxième image droite continuant à être visible, il y a opacité des parties profondes du cristallin et de sa capsule postérieure, transparence des couches antérieures et de la capsule antérieure; mais la seconde image droite peut disparaître par l'opacité des couches cristallines antérieures (la capsule restant d'ailleurs transparente où légèrement opaque). Dans ce cas, l'image renversée ne disparaît pas toujours comme l'indiquait Sanson; il faudrait pour cela que les parties dans lesquelles elle se forme eussent cessé de présenter leurs conditions normales. Tant que ces parties permettent encore à l'image renversée de se produire et que l'opacité des couches antérieures est assez incomplète pour qu'on puisse encore l'apercevoir, il y a suppression de la deuxième image droite avec conservation de l'image renversée qui seulement sera diffuse et étalée.

La disparition des deux images profondes sans opacité du cristallin pourrait trouver son explication dans des altérations dans la forme, la densité des surfaces qui les produisent.

On comprend que des images formées par la superposition d'images multiples soient altérées ou disparaissent lorsque les surfaces réfringentes changent de forme relative ou que leurs propriétés optiques viennent à se modifier, ou encore que l'inclinaison relative des surfaces réfringentes sera changée.

On peut trouver dans l'application de certains théorèmes de physique l'explication de contradictions apparentes dans les résultats fournis par l'examen catoptrique, et c'est en partant des idées émises par M. Laugier que l'on peut arriver à cette explication. Ce mode d'examen, nous le répétons, mérite encore qu'on l'étudie, parce qu'il reste une ressource précieuse pour ceux qui ne sont pas familiarisés avec les études ophthalmoscopiques. Les idées de M. Laugier ont été parfaitement développées dans la thèse de notre collègue M. Guillemin (*Thèses de Paris*, 1852).

De l'opacité du glaucome. — L'opacité verdâtre du glaucome est située profondément et semble changer de place selon la

direction des rayons lumineux qui pénètrent dans l'œil; elle est plus visible dans la direction opposée à celle des rayons lumineux. Quand la maladie est avancée, l'image renversée de l'épreuve catoptrique est peu distincte ou nulle.

Nous avons dit plus haut que, pour tous les usages pratiques, l'opacité de la lentille est facilement et suffisamment reconnue au moyen de la simple dilatation de la pupille. En se servant convenablement de l'ophthalmoscope, on peut découvrir des points opaques qui autrement passeraient inaperçus. Mais il n'y a aucun avantage à pousser si loin le diagnostic des moindres opacités de la lentille, car il se présente des cas où l'opacité étant assez forte pour être vue par les moyens ordinaires, la vision reste cependant assez bonne; et d'un autre côté, on en rencontre dans lesquels la vue est presque entièrement perdue, quoique l'opacité de la lentille soit à peine appréciable.

Exploration du segment postérieur de l'œil. — Tandis que l'on pouvait aisément reconnaître par l'examen objectif les états morbides de la partie antérieure de l'œil, il était autrefois très difficile de diagnostiquer les altérations du segment postérieur, comprenant le corps vitré, la choroïde, la rétine. Ce n'était qu'exceptionnellement qu'on reconnaissait ces lésions, comme lorsqu'il s'agissait d'un épanchement dans le corps vitré d'un encéphaloïde ou de toute autre végétation, dont l'aspect d'un jaune brillant est reconnaissable, quelquefois avec les vaisseaux qui les traversent; autrement on devait s'en tenir aux symptômes subjectifs. Cette imperfection dans le diagnostic des maladies du segment postérieur de l'œil ne se faisait cependant pas trop sentir dans la pratique. Lorsqu'on avait constaté un état morbide dans le segment antérieur, en tenant compte de la nature des symptômes subjectifs, l'état objectif du segment antérieur et du globe étant nettement apprécié, on pouvait estimer par exclusion la part qui revenait à l'état du segment postérieur, et instituer le traitement, dans ces cas, avec non moins d'efficacité qu'aujourd'hui que l'ophthalmoscope nous permet de découvrir des points opaques, des filaments, etc., dans le corps vitré, de la congestion, des extravasations, des exsudations, des dépôts de pigment dans la rétine ou derrière elle.

Corps vitré. — Les lésions que l'on rencontre dans le corps vitré sont des extravasations, des exsudations, des opacités qui ont la forme de points fixes, ou de membranes et de filaments de forme et de volume différents.

Rétine et choroïde. — Rien n'est plus facile que de voir les vaisseaux de la rétine dans l'œil du chat sans ophthalmoscope. Après avoir préalablement dilaté la pupille avec la solution d'atropine, on laisse tomber quelques gouttes d'eau dans l'œil, en maintenant les paupières ouvertes, et l'on couvre la cornée d'une lame mince de verre : on voit alors les vaisseaux de la rétine avec un fort grossissement. On a proposé d'explorer l'œil humain de la même manière, et l'on a construit des instruments d'après ce principe ; mais l'ophthalmoscope, tel que nous l'avons décrit plus haut, est d'un usage plus simple et plus facile.

Chez l'homme, on voit varier la teinte rougeâtre du fond de l'œil. Cette teinte est plus claire chez les individus blonds, plus foncée chez les sujets bruns. Les ramifications des vaisseaux de la rétine se détachent sur le fond rougeâtre uniforme que forme la couche vasculaire de la choroïde, et on les voit émerger du pourtour du point d'un blanc jaunâtre et bien circonscrit qui correspond à l'entrée du nerf optique. La rétine, au niveau de ce point jaunâtre, est peu ou point vasculaire, et présente quelquefois un aspect gris verdâtre. La papille du nerf optique est entourée d'un léger anneau complet ou incomplet, formé par le pigment.

Les principales lésions que l'on observe dans la rétine sont des congestions, des taches de sang extravasé, des exsudations, des dépôts de pigment, des opacités d'aspect varié. La rétine est même quelquefois poussée en avant par le liquide qui s'accumule entre elle et la choroïde, et est tremblotante quand le corps vitré est ramolli et atrophié.

La choroïde peut devenir le siége de la congestion inflammatoire à divers degrés, de différentes sortes d'exsudations, de dégénérescences, d'atrophie. Quant à la papille, quelquefois elle est proéminente, plus souvent excavée comme dans le glaucome, avec déplacement des vaisseaux de la rétine. Parfois elle présente un aspect brillant et nacré ; elle est d'autres fois vasculaire, sans circonférence bien définie ou atrophiée.

Un officier fut frappé en Crimée d'un éclat d'obus à la tempe, et se releva aveugle du côté atteint. L'œil du côté opposé n'avait rien ressenti. A l'ophthalmoscope, je découvris une déchirure transversale de la rétine et de la choroïde.

On observe quelquefois dans le fond de l'œil, et sans le secours de l'ophthalmoscope, un aspect brillant remarquable dû à la présence de cristaux de cholestérine. Le docteur Hannover

pense que la cholestérine existe toujours dans le cristallin et devient libre quand on le détruit par l'opération. Il propose donc de donner à cet état le nom de *cataracte étincelante*, au lieu de celui de *synchysis étincelant* qu'on donnait à cet état morbide, parce que l'on supposait que le dépôt de cholestérine siégeait primitivement dans le corps vitré en état de dissolution.

Consistance du globe de l'œil au toucher. — En pressant sur le globe de l'œil avec l'extrémité du doigt appliquée sur le bord libre des paupières, on doit pouvoir apprécier sa consistance, et reconnaître s'il est dans l'état normal ou bien d'une mollesse ou d'une dureté anormales. La dureté indique une surabondance d'humeur vitrée, tandis que la mollesse et la dépressibilité de la cornée et de la sclérotique sont le signe d'une atrophie du corps vitré. Dans l'un et l'autre cas, lors même que la consistance du globe est normale, il peut y avoir un ramollissement de la membrane hyaloïde.

§ II. — Exploration subjective de l'œil.

1° De la douleur, de son siége et de son caractère.

La douleur se manifeste dans le globe et autour de l'œil avec une intensité variable dans plusieurs maladies de l'œil, et surtout dans les ophthalmies. Elle n'est cependant pas un symptôme constant, et il n'est pas rare de rencontrer des cas d'inflammation intense qui ne sont accompagnées d'aucune douleur. D'une façon générale, on peut dire que la douleur qui donne la sensation d'un corps étranger, qui se traduit par de la chaleur, des démangeaisons, des picotements aux bords libres des paupières, et qui s'irradie vers le front, indique une inflammation de la conjonctive. Les douleurs rhumatiques qui se font sentir autour de l'orbite et dans les tempes avec exacerbations nocturnes, se rencontrent dans les congestions inflammatoires de la sclérotique et dans l'iritis, etc. Une douleur profonde avec sensation de distension du globe oculaire, avec ou sans douleur péri-orbitaire et temporale, appartient aux phlegmasies internes du segment postérieur de l'œil.

Il faut distinguer ces douleurs de celles de la névralgie de la branche ophthalmique de la cinquième paire de nerfs. On peut aussi, dans ce cas, constater des symptômes de congestion, mais ils sont intermittents comme les accès de névralgie.

2° Diminution ou perte de la sensibilité.

La sensibilité générale de la conjonctive et de la peau des paupières, etc., au contact des corps extérieurs, est quelquefois diminuée ou entièrement détruite. Cela n'empêche pas le malade d'éprouver la sensation de démangeaison, de chatouillement, ou même de ressentir des douleurs névralgiques (*anesthésie douloureuse*). Les yeux, insensibles au toucher, paraissent froids.

3° Intolérance de la lumière, ou photophobie.

L'intolérance de la lumière, à un degré plus ou moins prononcé, est un symptôme fréquent dans les ophthalmies, mais c'est dans l'ophthalmie scrofuleuse des enfants qu'elle se montre avec le plus d'intensité. On la rencontre aussi quelquefois dans des maladies qui ne peuvent être rangées dans la classe des ophthalmies. Nous avons décrit plus haut l'aspect général du malade atteint de photophobie.

4° État de la vision.

Quand on recherche l'état de la vision, il faut se rappeler que les troubles qu'on remarque dépendent, soit d'un *dérangement de l'appareil dioptrique* de l'œil, soit du défaut de correspondance dans la *direction* et les *mouvements* des deux yeux, soit d'une *lésion de l'appareil nerveux*. Le chirurgien doit avoir une série de verres concaves pour éprouver la vue lorsque le malade se plaint de ne pas voir distinctement les objets éloignés, c'est-à-dire dans le cas de *myopie*, et une série de verres convexes lorsque ce sont les objets rapprochés qui ne sont pas vus distinctement, ou dans les cas de *presbytie*.

Dans l'*amblyopie*, ou mauvaise vue, causée par une maladie du système nerveux optique, quoiqu'il soit impossible de voir distinctement les objets éloignés ou rapprochés, la vue est cependant meilleure de près que de loin, parce qu'alors l'œil recevant une plus grande quantité de rayons lumineux, la rétine est plus fortement impressionnée. Ce cas, que l'on pourrait nommer *myopie nerveuse*, doit être distingué avec soin de la myopie véritable ou optique. Dans la myopie nerveuse, la vision peut être améliorée par l'emploi de verres convexes, et non par les verres concaves. Si un individu jeune ne distingue pas bien les objets éloignés, et si sa vue n'est pas améliorée par l'emploi des verres

concaves, il devient nécessaire d'examiner la forme de la cornée, si elle n'est pas conique, et l'état du cristallin, si sa transparence n'est pas imparfaite.

Un défaut de la vue commun chez les jeunes gens et chez les enfants, est celui qui consiste en ce que l'œil se fatigue au bout de quelques minutes de travail à l'aiguille ou de lecture, et qu'alors les objets ne sont plus aperçus que confusément (*asthénopie*). Dans ce cas, un verre convexe très faible, 92 à 120 centimètres de foyer (36 à 48 pouces anglais) ou même moins, pourra permettre l'exercice de la vision sans fatigue sur les objets rapprochés.

Lorsque la vision n'est pas distincte et que la pupille est dilatée, il faut engager le malade à regarder par l'ouverture étroite percée dans une carte par une grosse épingle, ou dans un instrument fait exprès, comme le représente la figure 7. Si les objets sont vus alors distinctement, c'est un cas de simple *mydriase*.

Fig. 7.

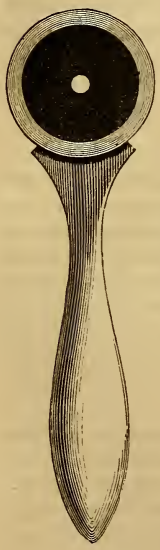

Quand les objets sont vus doubles (*diplopie*), il est nécessaire de s'assurer si les images sont doubles quand le malade regarde avec un seul œil ou lorsqu'il se sert des deux yeux. Dans le premier cas, la vision double tient à quelque défaut de l'appareil dioptrique de l'œil; dans le dernier, elle est due à une mauvaise direction des deux yeux. L'exploration objective rendra évidente la direction vicieuse des deux yeux, qui dépend d'un manque d'harmonie dans l'action des muscles droits, mais celle qui tient à l'action anormale des muscles obliques n'est pas reconnue de même. Dans ce cas, la mauvaise direction consiste dans le défaut de parallélisme des diamètres vertical et horizontal des globes oculaires.

Lorsqu'on a pu s'assurer par l'exploration objective que le trouble de la vision ne dépend ni de l'opacité de la cornée ou du cristallin, ni du défaut d'adaptation et d'harmonie dans les deux yeux, il est rationnel d'admettre qu'il tient à une affection amaurotique produite par une maladie de la rétine, du nerf optique ou du cerveau.

Les troubles amaurotiques de la vision, variés dans leurs degrés

et leurs formes, constituent l'*hémiopie*, l'*héméralopie*, l'*amblyopie*, l'*amaurose confirmée*, etc. Il s'agit alors de décider si la cause de l'amaurose a son siége dans le globe de l'œil ou dans le crâne.

Les altérations de la rétine sont, ainsi que nous l'avons dit plus haut, faciles à découvrir au moyen de l'ophthalmoscope. Si l'on ne trouve rien par ce mode d'exploration, il est probable que la lésion est intra-crânienne, et, dans ce cas, l'on remarque d'autres symptômes d'affection cérébrale.

L'apparition de points noirs, de taches flottantes dans le champ de la vision (*mouches volantes*), est produite par l'ombre des corpuscules placés sur les yeux ou dans les globes, habituellement dans le corps vitré, en avant de la rétine. Il ne faut pas confondre ces corps flottants avec les visions de lumière et d'étincelles (*photopsie*), qui sont produites par une irritation de quelque partie du système nerveux de l'œil.

Il est facile de prouver, par l'examen entoptique, que les mouches volantes sont dues à l'ombre projetée par de petits corpuscules. Il suffit de regarder le ciel par une petite ouverture pour les voir plus distinctement, et pour en apercevoir que l'on ne voyait pas d'abord. Les mouches volantes sont plus évidentes au début de la cataracte par la même raison. Enfin, de même que, malgré la perte de sa sensibilité, la peau peut éprouver des douleurs névralgiques, de même il peut exister de la photopsie avec l'amaurose.

Lorsqu'on veut apprécier le degré de sensibilité de la rétine et de transparence des milieux de l'œil, il faut se placer en dehors de l'influence du mécanisme optique. On y arrive facilement en plaçant devant l'œil à explorer (comme l'indique M. Warthon Jones) une carte percée d'un trou d'épingle. On annule ainsi l'effet de la lentille cristalline : tous les rayons qui passent par le trou d'épingle rencontrent les parties centrales du cristallin, ils ne sont pas déviés ; il n'y a plus à considérer ni foyer, ni accommodation ; l'œil forme une chambre obscure pure et simple, et recevra l'impression de tous les objets de la perspective placée devant lui. Les différences que l'on note ainsi dans la vision des deux yeux d'un même sujet ne peuvent donc dépendre que de l'état de la rétine ou des milieux de l'œil. Il faut remarquer toutefois que cette épreuve ne fait apprécier que l'état de la partie centrale de la rétine, et qu'une lésion de sa partie antérieure pourra passer ainsi inaperçue ; mais l'exploration phosphénienne permet, d'un autre côté, de connaître le degré de sensibilité de la partie antérieure de la rétine.

DE L'OPHTHALMOSCOPE ET DE SON MODE D'EMPLOI.

[L'importance qu'ont prise certains moyens d'investigation dans l'étude précise des lésions de l'œil nous oblige à ajouter quelques détails à ceux déjà donnés par M. Warthon-Jones. L'ophthalmoscope, en particulier, est devenu d'un emploi si fréquent et d'une utilité si incontestable, il a donné à la connaissance des altérations des parties profondes de l'œil un tel degré de précision, que nous ne pouvons nous dispenser de donner ici une description plus complète, quoique sommaire, de cet instrument, de son mode d'emploi et des résultats qu'il peut fournir.

Examen de l'hémisphère antérieur du globe oculaire (*cornée*, *humeur aqueuse*, *iris*, *cristallin*). — L'exploration des parties constituantes de l'hémisphère antérieur du globe oculaire se fait bien, en général, directement et à l'œil nu, en plaçant le malade en face d'une fenêtre, lorsque les lésions sont assez prononcées. Mais cette simple exploration est insuffisante pour reconnaître et étudier convenablement certaines lésions peu étendues et peu appréciables. Il faut alors recourir à d'autres moyens d'examen dont le principe consiste à faire arriver à la surface du globe de l'œil une plus grande quantité de rayons lumineux. On peut éclairer la surface antérieure du globe oculaire *directement* en mettant l'œil sous un rayon solaire, ou bien en plaçant un flambeau au-devant de lui. De cette façon, la cornée, la chambre antérieure et l'iris sont vus avec plus de netteté, et l'on peut remarquer ainsi des ulcérations, de légères opacités, des déformations, des granulations des paupières, qui autrement seraient peu visibles. Nous avons indiqué déjà comment, en étudiant les changements de forme qu'éprouve l'image de la bougie reflétée par la cornée, M. Laugier avait trouvé un moyen précieux pour reconnaître certaines ulcérations ou déformations de cette membrane.

On peut, avec avantage, lorsque l'on veut connaître les détails de l'injection des paupières, des granulations qui recouvrent leur surface interne, les taches de la cornée, le bord pupillaire et les dépôts plastiques de la chambre antérieure, faire usage d'une loupe biconvexe qui, grossissant les objets, les fait apprécier avec plus de netteté.

L'éclairage direct peut être cependant lui-même insuffisant, et l'on aura recours alors à l'*éclairage latéral* ou *oblique*. C'est là un des modes d'exploration les plus simples et les plus précieux

que nous connaissions, et dont nous ne saurions trop recommander l'emploi.

Ce procédé d'exploration peut se faire de deux façons.

Dans le premier cas, on envoie sur la surface de l'œil les rayons lumineux d'une lampe ou de la lumière solaire, au moyen du miroir concave de l'ophthalmoscope. Le chirurgien, au lieu de regarder par l'ouverture du miroir suivant l'axe du cône lumineux projeté dans l'œil, regarde librement l'œil en se plaçant de côté, de manière à recevoir les rayons obliquement réfléchis.

On peut encore, et avec plus d'avantage peut-être, placer sur le côté de l'œil, dans un plan vertical, une loupe à large foyer. Un flambeau placé au-devant de la loupe, sur la ligne horizontale qui passe par l'œil de l'observé et par le centre de la loupe, envoie des rayons lumineux qui, faisant leur foyer à la surface antérieure de l'œil, l'éclairent avec intensité. En changeant, par de petits mouvements de rotation, l'axe de la lentille, on porte le foyer de lumière à des profondeurs différentes, et l'on éclaire ainsi successivement les diverses parties de l'hémisphère antérieur. C'est par la pratique seulement que l'on apprend à faire convenablement ces petits mouvements de rotation, et à tirer de l'éclairage oblique par ce dernier procédé tout le parti possible. Si l'on veut examiner dans leurs moindres détails les lésions que révèle l'éclairage oblique, on les regardera au moyen d'une loupe dont on se sert comme d'habitude, la surface de l'œil étant maintenue parfaitement éclairée.

De cette façon on étudie avec la plus grande précision la disposition des vaisseaux qui s'avancent sur la cornée dans certaines formes de kératite chronique, l'étendue, la forme des abcès de la cornée, la direction, le siége des piqûres ou coupures de cette membrane ; on reconnaît la présence des plus petits fragments de fer ou de cuivre qui, implantés dans l'épaisseur même de la cornée, y produisent les accidents des corps étrangers ; il en est de même des fragments de charbon, des barbes d'épi de blé, des aiguillons de guêpe, etc.

Les érosions les plus superficielles, les taches les moins apparentes, seront aussi reconnues par l'éclairage oblique, qui permettra, en outre, si l'on varie la direction des rayons lumineux projetés, d'en étudier la profondeur et l'épaisseur.

L'aspect pointillé, dépoli, que présente la cornée dans certaines inflammations chroniques ou dans certains vices de

nutrition de cette membrane, ne peut être bien constaté que par l'éclairage oblique, qui fera encore reconnaître si le pointillé réside dans la lame antérieure ou dans la lame postérieure de la cornée, altérations qui, méconnues, pourraient, vu le trouble de la vision qui les accompagne, faire croire à l'existence d'une amblyopie.

On constatera aussi par le même procédé d'exploration toutes les lésions qui siégent dans la chambre antérieure; le plus léger trouble de l'humeur aqueuse, les dépôts plastiques, les filaments, les collections de pus ou de sang, apparaîtront avec tous leurs caractères. On pourra de même apprécier les altérations que la chambre antérieure a subies dans sa forme et dans son étendue, ou la perte de l'humeur aqueuse par suite d'adhérences anormales de l'iris, ou de changements de forme de la cornée, enfin le moindre corps étranger.

Il en est de même pour l'examen des altérations de l'iris et de la pupille. En projetant, au moyen de l'éclairage oblique, la lumière plus profondément dans l'œil, la disposition de l'iris apparaît avec la plus grande netteté. Son changement de coloration; l'injection, la distension de ses vaisseaux ou les vaisseaux anormaux; le dépoli de sa surface; ses perforations, qu'il est souvent difficile de distinguer des taches congénitales ou acquises; les corps étrangers; l'état du bord pupillaire, qui peut être irrégulier, lisse ou crénelé; les adhérences soit à la capsule cristalline, soit à la cornée; les déplacements partiels, les dépressions ou saillies de la face antérieure; les moindres opacités du champ pupillaire: telles sont les lésions que l'éclairage oblique permettra de reconnaître facilement, surtout si l'on prend le soin de déplacer successivement le foyer d'éclairage, et de faire jouer la pupille à plusieurs reprises.

La plupart des maladies de la cornée, de l'iris, que nous venons d'énumérer rapidement, peuvent être, à la rigueur, reconnues par l'examen direct, et l'éclairage oblique permet seulement d'en faire une étude plus complète; mais il n'en est plus ainsi pour les lésions de l'appareil cristallinien, qui ne sauraient être bien appréciées qu'au moyen de l'éclairage oblique ou latéral.

On sait que s'il est facile de reconnaître la cataracte arrivée à un certain degré de son évolution, il n'en est pas toujours de même au début, et nous avons déjà indiqué comment, au moyen de l'examen catoptrique, Purkinje, Sanson, et plus tard M. Laugier, étaient arrivés à poser quelques préceptes importants pour ce diagnostic.

Mais, il faut le dire, l'éclairage oblique donnera des notions plus précises et plus complètes sur l'état de l'appareil cristallinien que toute exploration au moyen des images. Le chirurgien devra disposer la lentille sur le côté de l'œil, de manière à projeter profondément les rayons lumineux qui la traversent, et, en variant l'inclinaison, il explorera le cristallin et sa membrane sous toutes ses faces. Nous le répétons, il faut suivre, dans ces déplacements imprimés à l'axe de la loupe, certaines règles que la pratique apprend vite à connaître.

Quelquefois, à la suite de l'iritis, il se dépose à la surface du cristallin des exsudats plastiques blanchâtres, à surface et à contours irréguliers, et qui constituent la forme la plus commune de cataracte capsulaire. Ces dépôts sont compliqués ou non de l'adhérence de l'iris ; ils sont continus ou disséminés ; toutes ces circonstances seront appréciées avec la plus grande netteté au moyen de l'éclairage oblique. Il en sera de même des dépôts de pigment qui succèdent à certaines iritis, et dont la forme et la position varient. Les amas de pigment apparaissent à l'éclairage oblique, soit sous la forme de taches noirâtres situées vers le centre de la capsule, soit quelquefois sous forme d'une petite couronne de points au pourtour de la capsule. Ces dépôts plastiques ou pigmentaires sont vus au moyen de l'éclairage oblique avec leur coloration propre, tandis que l'éclairage direct les montre sous l'aspect d'ombres obscures se détachant sur un fond rouge. Les taches blanches polygonales ou irrégulières, centrales ou périphériques, avec plissement de la capsule ou aspect chagriné, et qui paraissent formées par l'opacité de la capsule, se distinguent aussi très nettement à l'éclairage oblique, qui permet d'en étudier les contours et la situation. Quant aux opacités situées dans le cristallin, elles ont aussi des aspects et des formes variées que l'éclairage oblique permet d'apprécier exactement. Si l'on a eu soin de dilater préalablement la pupille, on peut remarquer à la circonférence du cristallin une série de stries opaques qui, sous forme de rayons triangulaires, s'avancent vers le centre de la lentille cristalline. Ces stries siégent à la face postérieure et à la face antérieure, elles occupent la substance corticale, et suivant leur disposition, forment les cataractes étoilées, à trois branches, déhiscentes. L'arc sénile même peu étendu du cristallin n'échappe pas à l'éclairage oblique. Quelquefois la cataracte débute sous forme de points opaques déterminés dans la substance corticale ou à la face postérieure de la capsule.

Cet état pointillé, qui au début gêne peu la vision, se reconnaîtra encore à l'examen par l'éclairage latéral. L'aspect chatoyant de certaines opacités, la coloration laiteuse, la profondeur, sont autant de particularités qui n'échappent pas à ce mode d'exploration.

L'opacité, la coloration ambrée du noyau se distinguent parfaitement, ainsi que sa forme et sa position, son étendue, en concentrant la lumière oblique sur sa face antérieure.

Enfin, après les opérations de cataracte par l'aiguille, l'éclairage latéral permettra de distinguer tout de suite la nature des opacités secondaires, celles qui dépendent d'exsudats plastiques, en dehors ou dans la capsule, ou d'une réascension du cristallin opaque. Ainsi l'éclairage oblique montre les opacités de l'appareil cristallinien, quels que soient leur siége et leur peu d'étendue ; il permet de reconnaître la place qu'elles occupent, la régularité de leur surface et de leurs contours, et il a en outre, sur l'éclairage direct, cet avantage immense qu'il montre ces opacités avec leur coloration normale, et ces notions sont nécessaires pour distinguer les espèces de cataractes. Nous ne pouvons donc trop engager les élèves et les praticiens à s'exercer à ce mode d'exploration, qui exige une certaine habitude, si l'on veut en tirer tout le profit possible.

Examen de l'hémisphère postérieur du globe de l'œil. — Corps vitré, rétine, choroïde. — Si la simple concentration de la lumière au moyen d'un miroir et d'une loupe, à la surface de l'œil, suffit pour explorer nettement l'état de l'hémisphère antérieur de l'œil, il n'en est plus de même quand il s'agit de reconnaître les lésions portant sur l'hémisphère postérieur. Il faut alors de toute nécessité avoir recours à l'éclairage direct au moyen de l'*ophthalmoscope* proprement dit.

Depuis que Helmhotz a trouvé l'explication de l'obscurité du fond de l'œil, qu'il attribue en grande partie aux propriétés réfringentes des milieux, et qu'il est parvenu à construire, sous le nom d'*ophthalmoscope*, un instrument qui permet d'éclairer la surface rétinienne, de nombreux travaux ont été entrepris sur ce sujet, dont on a compris bien vite toute l'importance ; mais, en même temps que des lésions jusqu'alors méconnues étaient découvertes, l'instrument subissait, tant en France qu'à l'étranger, de nombreuses modifications.

Nous ne voulons pas décrire les diverses variétés d'ophthalmoscopes, qui sont, à l'heure qu'il est, au nombre de plus de quarante. Nous rappellerons seulement que les modifications ont

porté tantôt sur l'une, tantôt sur l'autre des parties constituantes de l'instrument.

M. Zehender, tenant compte du système de réflecteur destiné à envoyer dans l'œil les rayons lumineux, a divisé les ophthalmoscopes en deux catégories : 1° les *homocentriques*, dans lesquels la lumière est réfléchie par un simple miroir concave ; ce sont ceux de MM. Ruete, Jæger, Ulrich, Liebreich, Anagnostaki, Desmarres, Cusco, Follin, Gillet de Grandmont, etc. ; 2° les *hétérocentriques*, dans lesquels la lumière n'est réfléchie qu'après avoir traversé des surfaces à centre de courbure différente. Les réflecteurs peuvent être formés par la combinaison d'un miroir plan et d'une lentille biconvexe (Coccius et Donders), ou d'une lentille et d'un miroir biconvexe (Zehender), ou d'une lentille étamée (Jæger), ou encore d'un miroir prismatique (Meyerstein, Coccius, etc.). Les ophthalmoscopes homocentriques sont les plus simples et les plus généralement employés.

Fig. 8.

La plupart de ces instruments sont assez peu volumineux et d'une manœuvre assez simple pour être tenue à la main ; d'autres sont disposés de manière à pouvoir être fixés sur une table ; d'où la division en *ophthalmoscopes mobiles* ou *à main*, et en *ophthalmoscopes fixes*. Du reste, la différence ne porte que sur la disposition des parties accessoires de l'instrument.

L'ophthalmoscope à main se compose d'un miroir concave de verre ou de métal de 4 à 6 centimètres de largeur et d'une longueur focale de 12 à 16 centimètres. Le miroir est percé à son centre d'un petit trou circulaire, et fixé à un manche qui en facilite l'usage (fig. 8). En arrière, se trouve une fourchette ou anneau mobile qui peut recevoir une petite lentille biconcave ou biconvexe. L'appareil instrumental comprend, en outre, une lentille biconvexe de 4 à 8 centimètres de foyer et d'une largeur de 4 à 6 centimètres, et une série de petits verres concaves ou convexes des numéros 6 à 12. Nous le répétons, les modifications faites à l'ophthalmoscope à main portent sur les parties accessoires, telles que la forme et la position de l'ouverture du miroir, la forme et le mode de fixation du manche, la disposition de

l'anneau destiné à recevoir les verres en arrière du miroir. La figure 8 représente l'un des miroirs dont on fait usage. Pour se servir de cet instrument, on devra, en outre, se munir d'une lampe donnant une bonne lumière blanche. Les lampes à tringle, qui peuvent s'élever ou s'abaisser à volonté, sont les plus commodes. Enfin, une plaque de carton noircie sur une de ses faces, ou, à son défaut, tout autre objet servira d'écran.

Les ophthalmoscopes fixes, bien que basés sur le même principe, et se composant au fond des mêmes éléments essentiels, sont plus compliqués, à cause des parties accessoires De tous ces ophthalmoscopes, ceux dont l'usage est le plus répandu sont ceux de MM. Liebreich, Follin, Cusco, Ruete et Donders. Nous nous contenterons de signaler ici la disposition de celui de M. Cusco et de celui de Liebreich, avec les modifications que lui a apportées M. Follin.

L'instrument de M. Cusco se compose d'une lentille biconvexe et d'un miroir concave, qui sont fixés tous les deux sur un levier horizontal dont la longueur peut varier. A cet effet, ce levier est formé de deux pièces, dont l'une glisse à frottement doux et entre dans l'autre ; une tige verticale qui se fixe sur le bord d'une table supporte le levier horizontal. La lentille peut être à volonté éloignée ou rapprochée de l'œil observé par le glissement des deux pièces du levier horizontal. Le miroir est monté de manière à pouvoir tourner autour d'un axe horizontal, mobile lui-même autour de l'axe vertical. Le levier peut aussi tourner autour de la tige verticale qui le supporte, tige qui varie elle-même de longueur, car elle est composée de pièces qui entrent les unes dans les autres. La monture de la lentille est disposée de façon à permettre facilement le changement des lentilles. Une petite boule métallique supportée par une tige articulée qui se fixe au levier horizontal, et devant servir de point de mire au malade, complète l'appareil.

L'appareil de Liebreich remplit les mêmes indications ; il est d'un maniement plus compliqué, aussi les modifications que lui a fait subir M. Follin ont-elles eu principalement pour but d'en rendre l'usage plus commode.

Voici la description de cet instrument, telle que M. Follin lui-même l'a donnée dans ses leçons sur l'ophthalmoscope (fig. 9).

« Cet appareil se compose d'un corps A formé par deux tubes de cuivre qui se meuvent l'un sur l'autre à l'aide de la crémaillère FF. Ces deux tubes, à l'intérieur, sont noircis, et, comme un

grand nombre d'instruments d'optique, munis de diaphragmes perforés à leur centre d'un large trou.

» A l'une des extrémités du corps, en B, se trouve une lentille biconvexe, montée sur un cadre de cuivre et mobile sur son axe vertical à l'aide d'un bouton inférieur. A l'autre extrémité, on voit un miroir concave de verre E, étamé partout, excepté à son centre. Ce miroir est également mobile sur son axe vertical, et tout l'ensemble du corps de l'appareil peut tourner sur la tige GG.

Fig. 9.

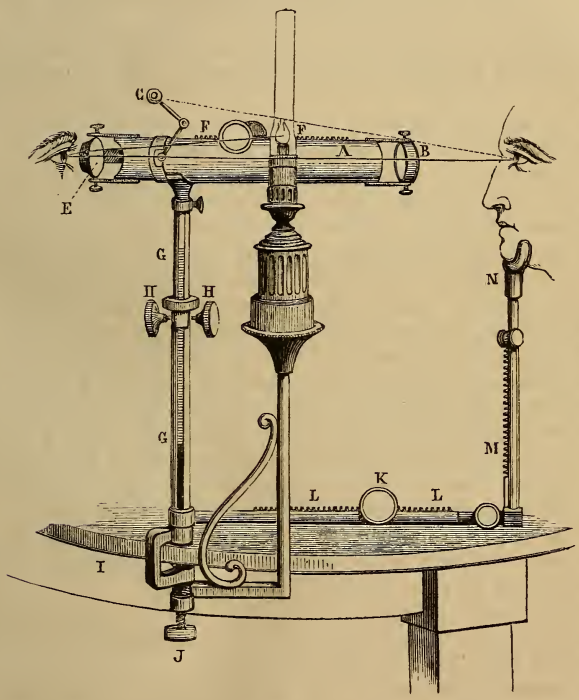

On peut se servir de lentilles d'un foyer variable ; on les place facilement à l'aide d'un système de vis.

» Les deux tubes composant le corps de l'appareil sont supportés par un autre tube qui renferme une tige mobile à l'aide

de la crémaillère GG, que déplacent deux boutons tournants de cuivre HH. Cette tige est fixée sur la table I par le crochet à vis J.

» De la partie inférieure de cette tige verticale part une branche horizontale LL, sur laquelle vient se fixer une seconde tige verticale NN, terminée par une plaque demi-circulaire couverte de cuir et destinée à soutenir doucement le menton du patient.

» La tige horizontale se meut par un système d'écrou K, pour écarter ou rapprocher le malade de l'appareil, et la tige verticale NN agit de la même manière pour élever ou abaisser la tête du sujet.

» Une lampe placée à une petite distance de l'appareil envoie des rayons lumineux sur le miroir, qui les réfléchit suivant la direction du tube horizontal jusque dans l'œil du malade, dont la tête est appuyée en N sur la mentonnière. La lentille B peut, grâce à la crémaillère FF, être éloignée ou rapprochée de l'œil observé. »

Il est facile de comprendre qu'on possède ainsi un très grand nombre de mouvements pour promener un faisceau de rayons lumineux sur l'œil à examiner. On peut, sans changer la position du malade et à l'aide de quelques tours de vis, éclairer tour à tour les différents points de la rétine. Ainsi, la crémaillère GG porte la lumière à volonté de haut en bas et de bas en haut. Le petit bouton qu'on voit à la partie inférieure du miroir permet, en tournant celui-ci, de diriger la lumière, soit de gauche à droite, soit de droite à gauche. Enfin, chacun peut mettre la lentille au point de sa vue distincte. Derrière le miroir, on fait disposer un anneau dans lequel on peut engager des lentilles biconvexes ou biconcaves. Sur le côté du miroir qui correspond à la flamme s'élève une lame métallique demi-circulaire qui empêche les rayons lumineux de la lampe de frapper l'œil du chirurgien.

Une petite tige articulée que surmonte le bouton C, et qu'un cercle de cuivre fixe sur le corps de l'ophthalmoscope, sert à diriger vers un point immobile l'œil du malade.

On le voit, cet appareil est assez compliqué ; mais on doit remarquer que la complication ne porte en réalité que sur la disposition des divers mécanismes destinés à faire mouvoir les pièces de l'instrument, et elle disparaît lorsqu'on a acquis, ce qui est en réalité facile, l'habitude de manœuvrer ces diverses pièces.

Bien que, dans l'étude des lésions des parties profondes de l'œil, nous nous servions de l'ophthalmoscope de M. Follin, nous n'avons rien à dire pour légitimer cette préférence, car nous

savons qu'avec les autres ophthalmoscopes, celui de M. Cusco, par exemple, on voit tout aussi bien les diverses particularités que l'on recherche au moyen de ce mode d'exploration.

Il n'y a donc pas lieu réellement de se préoccuper outre mesure du choix de l'instrument ; la plupart des ophthalmoscopes sont bons, et c'est celui qu'on a le plus appris à manœuvrer qui méritera la préférence. En définitive, c'est par des exercices souvent et consciencieusement répétés que l'on arrive à bien saisir tout ce que peut révéler l'examen ophthalmoscopique.

Les ophthalmoscopes à main ou mobiles, très simples, et ayant un petit volume, seront préférés pour l'usage de la pratique, mais ils demandent, pour être maniés avec profit, une grande habitude de la part du chirurgien, et une grande docilité de la part du malade.

Les ophthalmoscopes fixes permettent d'étudier plus minutieusement les détails du fond de l'œil, d'en prendre le dessin, et en assurant l'immobilité de la tête du malade et la fixité du regard vers un point déterminé, ils rendent faciles l'exploration de toutes les parties du champ rétinien et la démonstration à un certain nombre de personnes. Ils méritent donc d'être adoptés quand on recherche ces avantages.

Manière de se servir de l'ophthalmoscope (*sa théorie*). — La façon dont se comportent les rayons lumineux qui viennent former l'image du fond de l'œil perçue par le chirurgien varie suivant qu'on examine avec le seul miroir concave ou avec le miroir et la lentille biconvexe, ou avec le miroir et la lentille biconcave. Mais avant de nous occuper du manuel opératoire de l'exploration ophthalmoscopique, il est nécessaire de donner ici un aperçu théorique de l'ophthalmoscope, car sans cela on ne saurait procéder dans l'application que par tâtonnements. Cette étude théorique, basée sur les lois les plus simples de la dioptrique et de la catoptrique appliquées à la marche des rayons lumineux dans l'œil, en faisant connaître les conditions de la production des images, permettra de saisir immédiatement les difficultés de l'application et les moyens de les éviter. Nous ne saurions trop engager ceux qui débutent dans cette étude à bien se pénétrer de ces idées théoriques.

La coloration noire de la pupille a été attribuée au resserrement que cette ouverture éprouve sous l'influence des rayons lumineux, resserrement qui empêche la pénétration d'une grande quantité de rayons lumineux ; de plus, ces rayons sont en partie absor-

bés par la couche pigmentaire de la choroïde et de l'iris. L'influence de ces deux causes est démontrée par ce que l'on observe dans les yeux d'albinos ou dans le cas de mydriase, circonstances dans lesquelles le noir parfait du fond de l'œil est transformé en gris clair. Mais ces deux obstacles à l'éclairage seraient facilement vaincus, le premier en envoyant dans l'œil une plus grande quantité de rayons lumineux, et le second en maintenant la pupille dilatée. Si donc ces deux conditions étant remplies, on ne voit pas nettement le fond de l'œil, cela tient à la façon dont se comportent les rayons lumineux qui, après avoir pénétré dans l'œil, sont réfléchis au dehors. L'œil, en effet, composé de milieux réfringents, est soumis à la loi de transmission de la lumière à travers ces milieux. La lumière qui pénètre dans le fond de l'œil n'étant pas en entier absorbée par la choroïde, la partie non absorbée devra sortir de l'œil, en traversant de nouveau les milieux réfringents qu'elle a parcourus pour y entrer. La rétine devient alors un écran réfléchissant, et son image est réfléchie au dehors, en suivant la loi des *foyers conjugués*, c'est-à-dire qu'elle se forme au dehors, du côté même occupé par l'objet lumineux; l'image est conjuguée de l'objet, et réciproquement. La position de l'image au dehors variera avec celle de l'objet, et sera de plus en relation avec l'accommodation, avec la distance de la vision distincte, toutes conditions qu'implique la loi des *foyers conjugués*. Or, pour percevoir cette image, l'œil de l'observateur devrait être placé sur l'axe du rayon lumineux, entre l'objet et la rétine; mais, dans cette position, il interceptera nécessairement le faisceau lumineux partant de l'objet éclairé et ne verra que le fond noir de la pupille. Le problème à résoudre, après avoir trouvé le moyen d'éclairer suffisamment le fond de l'œil, consiste donc à faire que l'œil de l'observateur soit placé sur l'axe de l'ensemble des rayons lumineux qui pénètrent dans l'œil, sans les intercepter. Cette condition est remplie dans les ophthalmoscopes ordinaires par la disposition du miroir concave, qui a en même temps pour but d'augmenter l'intensité de l'éclairage.

En effet, la lumière de la lampe reçue sur le miroir concave est réfléchie dans l'œil, en faisant l'angle d'incidence égal à l'angle de réflexion, seule condition à remplir dans l'inclinaison du miroir. Or, le faisceau lumineux ainsi envoyé dans le fond de l'œil par le miroir, devra en sortir en partie, et revenir vers le miroir. D'après ce que nous venons de dire, il suffit que l'œil

observateur se place derrière le miroir, au niveau du trou ou de la partie non étamée qu'il présente, pour recevoir ce rayon lumineux, et par conséquent voir le fond de l'œil éclairé.

Mais de cette façon il ne percevra qu'une lueur plus ou moins intense, sans que l'image soit distincte. Il reste donc à déterminer la relation qui doit exister entre la position de l'œil de l'observateur et celle de l'observé, et celle du miroir, relation qui, on le comprend d'avance, sera subordonnée aux qualités de la vue de l'observateur et de celle du sujet en observation.

Si *ab* (fig. 10) représente le cercle de diffusion de la rétine, les rayons lumineux partis du point *a* sont réfractés par les milieux de l'œil, et iront faire leur foyer en *a'*. Les rayons lumineux partis du point *b* iront, en subissant la même réfraction, faire leur foyer en *b'*; il existera donc en *a'b'*, c'est-à-dire en dehors de l'œil, une image réelle, agrandie, mais renversée. La position de cette image étant conjuguée de l'objet

Fig. 10.

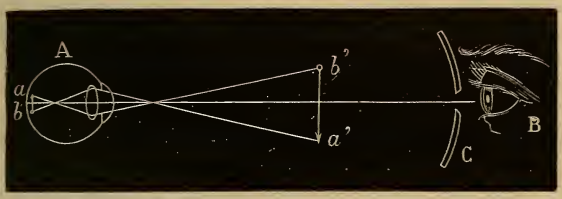

lumineux, qui est ici la rétine, variera avec la disposition de celle-ci relativement à l'accommodation; ce sera donc au point de la vision distincte du sujet que se trouvera sensiblement l'image qui s'éloignera de 5 à 45 centimètres de l'œil, selon l'état de myopie ou de presbytie. Si le chirurgien veut percevoir cette image, il faut non-seulement qu'il se place sur la direction de l'axe prolongé du faisceau lumineux partant de l'œil, mais encore à une distance égale à celle de sa vision distincte. Il sera toujours utile de connaître la distance de la vision distincte du sujet et celle de l'observateur, car alors l'éloignement de l'un et de l'autre sera déterminé par cette notion. C'est peut-être la difficulté de satisfaire à cette condition, qui rend si longs et parfois si rebutants au début les exercices ophthalmoscopiques.

Ainsi, en envoyant la lumière au moyen d'un miroir concave, et en plaçant son œil derrière l'orifice central du miroir, le chi-

rurgien obtient à la distance de la vision distincte du sujet une image réelle, agrandie, mais renversée, du fond de l'œil, qu'il peut percevoir en se plaçant à la distance de sa vision distincte ou accommodative.

Mais en suivant ces préceptes, on ne voit encore qu'une image confuse, sans saisir les détails ; on arrive à un résultat plus complet en modifiant la marche des rayons lumineux à leur sortie de l'œil.

Fig. 11.

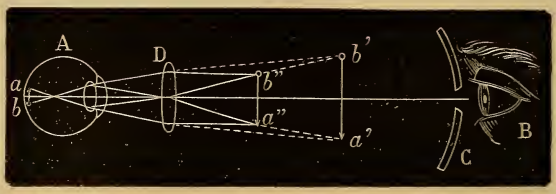

Si l'on place, par exemple, une lentille biconvexe D (fig. 11) sur le trajet des rayons lumineux qui, partis de la rétine *ab*, iraient former leur foyer en *a'b'*, ces rayons, rencontrant la lentille D, éprouveront une nouvelle réfraction : les rayons *a*, qui devaient se rendre en *a'*, se rapprochant de la normale au point d'incidence, arriveront en *a''* ; il en sera de même des rayons *b* qui feront leur foyer en *b''*, et l'on aura, au lieu de l'image *a'b'*, une image *a''b''*, plus petite, plus nette, mais toujours renversée. Cette image sera plus rapprochée de l'œil du sujet, d'autant plus que la loupe sera plus forte, et l'œil de l'observateur, placé derrière le miroir, devra se rapprocher aussi pour être toujours à une distance de l'image égale à celle de sa vision distincte. La lentille biconvexe, placée au-devant de l'œil du sujet, sur le trajet des rayons lumineux sortant de cet œil, et entre lui et l'image, c'est-à-dire à une distance de l'œil moindre que celle de la vision distincte, a donc pour résultat de rendre l'image plus petite, plus nette, plus rapprochée de l'œil observé, mais toujours renversée. Si l'observateur veut amplifier cette image, il armera son propre œil d'une lentille biconvexe, dont il se servira comme d'une loupe.

De cette façon, toutes les conditions de la bonne exploration sont remplies, et ce sont elles que l'on recherche ordinairement dans la pratique, sous le nom de procédé de l'*image renversée*.

Mais on peut, au moyen d'une lentille biconcave, obtenir une

image *droite*. En effet, soit *ab* (fig. 12), la partie de la rétine éclairée et faisant l'office du foyer de lumière, les rayons lumineux émanant de l'œil A iraient faire leur image en $a'b'$. Mais que l'on place sur leur trajet, entre l'œil observé et l'image $a'b'$ une lentille biconcave D, les rayons seront rendus divergents, viendront s'entrecroiser en $a''b''$, et formeront dans ce point une image virtuelle, agrandie et droite, beaucoup plus rapprochée de l'œil observé. Cette image sera d'autant plus grande que la lentille

Fig. 12.

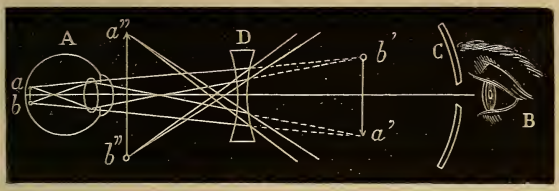

sera plus forte, et d'autant moins rapprochée de l'œil observé, circonstance que le chirurgien devra connaître pour adapter sa vue en conséquence, c'est-à-dire à la distance de sa vision distincte. Ainsi l'interposition d'un miroir concave, sur le trajet des rayons lumineux sortant de l'œil observé, entre celui-ci et l'image aérienne que forment ces rayons, aura pour résultat de rendre l'image *droite*, virtuelle, plus grande et plus rapprochée de l'œil observé.

Enfin, on obtient encore une image droite en ne faisant usage que du miroir concave simple, sans lentille, ni convexe, ni concave ; il faut alors se placer de manière que les milieux réfringents de l'œil observé puissent faire l'office d'une loupe. Mais pour cela, il faut que l'œil de l'observateur et celui de l'observé soient tellement rapprochés, que les fronts se touchent. Ce procédé exige de la part du chirurgien des efforts d'accommodation très fatigants.

Le chirurgien ne pouvant saisir nettement l'image soit droite, soit renversée, qu'en se plaçant à la distance de sa vision distincte, devra s'efforcer, s'il est myope ou presbyte, de ramener sa vue aux conditions de la vue ordinaire, en plaçant un verre concave ou convexe derrière le miroir réflecteur.

En résumé, dans l'examen ophthalmoscopique, on peut obtenir une image réelle, renversée, du fond de l'œil, ou une image vir-

tuelle, mais droite ; d'où deux procédés : le *procédé de l'image renversée*, et le *procédé de l'image droite*.

1° On obtient l'image renversée, grande, mais peu distincte, avec le miroir seul placé à la distance de la vision distincte, et l'on rend l'image renversée plus petite, plus nette, plus rapprochée de l'œil observé, en interposant près de cet œil une lentille biconvexe. C'est le procédé le plus généralement employé, le plus simple et celui qui convient le plus souvent.

2° On rend l'image droite et plus rapprochée de l'œil observé, virtuelle, mais très nette et agrandie, en interposant une lentille biconcave. Ce procédé est utile pour saisir les détails d'une portion limitée du fond de l'œil ; il réalise la lunette de spectacle, le cristallin faisant l'office d'objectif.

3° L'exploration étant faite au moyen du miroir concave, avec interposition devant l'œil du sujet d'une lentille biconvexe (procédé ordinaire de l'image renversée), l'observateur pourra rendre plus grande l'image petite, réelle, renversée, qu'il obtient ainsi, en armant son propre œil d'une lentille biconvexe qui fera l'office de loupe; il serait possible de rendre au contraire cette image virtuelle, mais droite, au moyen d'une lentille biconcave, dont le foyer et la distance seraient convenablement combinés.

En réalité, l'examen ophthalmoscopique peut se faire en employant : 1° le miroir concave seul; 2° le miroir concave et une lentille biconvexe ; 3° le miroir et une lentille biconcave ; 4° le miroir et deux lentilles biconvexes; 5° le miroir et une lentille biconvexe et une biconcave.

Manière d'employer l'ophthalmoscope. — Après les détails dans lesquels nous venons d'entrer, il sera facile de saisir la manœuvre de l'instrument que nous avons décrit précédemment.

Toutes les conditions de l'application de l'ophthalmoscope sont relatives à la position du sujet, à celle du chirurgien, à la disposition du miroir et des lentilles relativement à l'un et à l'autre ; mais il faut, en outre, connaître quelques dispositions préliminaires.

Ces dispositions ont pour but de rendre l'éclairage du fond de l'œil plus parfait. Presque tous les observateurs ont reconnu la nécessité de dilater la pupille au moyen de la belladone, ou mieux de la solution d'atropine (5 à 10 centigrammes pour 15 grammes d'eau). Ce liquide agit rapidement et ne produit aucune irritation dans l'œil. La pupille dilatée laisse pénétrer une plus grande quantité de rayons lumineux, et permet l'exploration de toute la surface du cristallin et des parties antérieures de la rétine et de la cho-

roïde ; mais cela a le grand désavantage de troubler la vue du malade pour quelque temps, trouble que celui-ci peut attribuer à l'exploration ophthalmoscopique. C'est pourquoi certains chirurgiens rejettent la dilatation préalable de la pupille. Sans doute, quand le chirurgien a une habitude suffisante de l'exploration, il peut voir la papille et les détails du fond de l'œil sans que la pupille ait été dilatée, mais il se prive d'une condition qui rend l'exploration plus facile et surtout plus complète.

A ce sujet, nous avons adopté la pratique suivante. Nous n'hésitons jamais à dilater la pupille chez les malades dont l'œil ne voit presque plus, car alors il n'y a pas à craindre de troubler la vue, à peu près nulle. Chez ceux qui n'accusent qu'un simple trouble de la vision, nous examinons d'abord le fond de l'œil sans dilatation de la pupille ; si nous ne trouvons aucune lésion, nous dilatons la pupille pour explorer les parties antérieures avec plus de facilité.

Ainsi la dilatation préalable de la pupille, sans être absolument nécessaire, est cependant utile, et l'on devra le plus souvent la mettre en usage en prévenant toutefois le malade du trouble momentané de la vision qui en sera la conséquence. On évite, du reste, de produire un trouble sensible dans la vision, en employant une solution très faible d'atropine (1 centigramme de sulfate d'atropine dans 30 grammes d'eau). On obtient ainsi une dilatation suffisante et de peu de durée.

C'est encore dans le but d'éviter la dilatation préalable de la pupille, comme aussi de rendre moins fatigante pour l'œil observé et pour l'œil observateur l'exploration ophthalmoscopique, que MM. Janssens et Follin ont proposé un nouveau mode d'éclairage (*Archives de méd.*, juillet, 1861, t. II, p. 26). Partant de ce principe que les rayons rouges, oranges et jaunes exercent, lorsqu'ils sont en excès, une irritation fâcheuse sur l'œil, ces observateurs distingués ont eu l'idée d'éclairer l'œil au moyen de la lumière d'une lampe tamisée à travers un verre bleu. Il suffit pour cela de placer autour du foyer de la lampe un petit appareil qui peut supporter une lame de verre colorée en bleu et qui est entouré d'un cylindre de carton percé seulement au niveau de la flamme. De cette façon, les rayons lumineux n'arrivent à l'ophthalmoscope qu'après avoir traversé la lame de verre bleu ; les rayons bleus seuls sont employés à l'éclairage de l'œil, et comme ils sont peu irritants, l'examen peut être prolongé sans fatigue et n'exige plus l'emploi des substances mydriatiques.

On peut atteindre sensiblement le même but en faisant usage d'une lentille biconvexe colorée en bleu ou en jaune verdâtre. Les recherches de MM. Follin et Janssens ouvrent à l'ophthalmoscopie une voie nouvelle qui en rendra encore l'usage plus précieux et lui enlèvera ses principaux inconvénients.

C'est dans le but d'augmenter l'intensité de l'éclairage qu'on se placera dans un lieu obscur. Cette précaution étant prise, il faut s'occuper de la position du malade. Celui-ci sera assis dans une chaise et près d'une table. Si l'on fait usage de l'ophthalmoscope mobile, le coude du malade sera appuyé sur la table, et la main, saisissant le menton, servira à immobiliser la tête. Dans l'instrument fixe de M. Follin, cette fixation peut s'obtenir, comme nous l'avons vu, au moyen d'une mentionnière; mais, dans la pratique, le malade lui-même soutient la tête comme nous venons de le dire. Une lampe donnant une bonne lumière blanche sera placée sur la table, du côté de l'œil observé. La flamme sera sur le même plan horizontal que l'œil et un peu en arrière, de manière qu'aucun rayon lumineux ne vienne directement éclairer l'œil qu'on examine. Pour remplir toutes ces conditions, il sera bon d'avoir une lampe à tringle, qu'on élève et qu'on abaisse à volonté. Un écran tenu par le malade sur le côté de la tête, achève de placer l'œil observé tout à fait dans l'obscurité (fig. 13).

Le chirurgien se place en face du malade sur un siége un peu plus élevé, puis, saisissant son miroir de la main droite, il le porte au-devant de son œil en appuyant sa partie supérieure contre le pourtour de l'arcade orbitaire, et regarde l'œil du malade par le trou central; par de légers tâtonnements, il donne au miroir une inclinaison telle que les rayons lumineux de la lampe sont réfléchis dans l'œil observé, et la pupille paraît lumineuse. On aperçoit la coloration rosée du fond de l'œil, si le miroir est bien situé à la distance de la vision distincte. Il faut alors prendre la lentille biconvexe et la placer devant l'œil du malade et très près de lui, puis, par de légers mouvements, on éloigne ou l'on rapproche le miroir ou la lentille, afin de les placer à la distance réciproque qu'exige leur foyer; on voit alors une image du fond de l'œil nette, renversée, que l'on peut rendre plus grande en plaçant une petite lentille convexe derrière le miroir. Si l'on veut avoir l'image droite, on fera usage d'une lentille biconcave, mais alors on aura le soin de se rapprocher de l'œil observé et de changer les positions réciproques du

miroir et de la lentille, car l'image n'est plus au même point.

La grande difficulté de l'examen ophthalmoscopique consiste dans la combinaison des mouvements que l'on doit imprimer au miroir et aux lentilles pour les placer à une distance l'une de l'autre et de l'œil observé, telle que l'exigent la longueur de leurs foyers et celle de la vision distincte du malade et du chirurgien On arrive par l'habitude à bien remplir cette condition complexe après quelques tâtonnements. Et si au début des études ophthalmoscopiques, on ne voit pas d'image distincte après être arrivé à éclairer le fond de l'œil, c'est parce que le miroir et la lentille ne sont pas situés convenablement relativement l'un à l'autre et à l'œil du malade et du chirurgien.

Fig. 13.

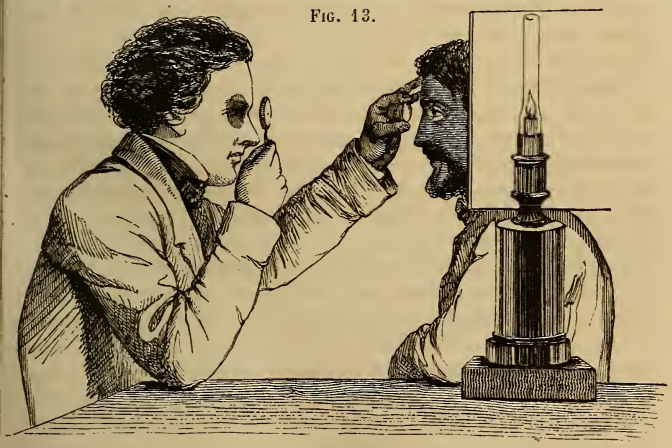

L'examen ophthalmoscopique doit être fait rapidement, parce qu'il est souvent fatigant pour le malade et qu'il lui est difficile de maintenir longtemps la fixité de l'œil. Cependant le mode d'éclairage que MM. Janssens et Follin viennent de proposer (*Arch. de méd.*, juillet 1861) permettra de prolonger l'examen de l'œil sans fatigue.

Aspect du fond de l'œil à l'état normal (pl. 4, fig. 1). — La coloration rosée ou rouge du fond de l'œil, vue à l'ophthalmoscope, n'est pas due à la rétine. Sur le vivant, et à l'état normal, cette membrane est translucide, sinon complétement transparente. La

lumière traversant la rétine va se réfléchir sur la choroïde et la sclérotique, et ce sont les rayons réfléchis par ces membranes, et en particulier par la couche vasculaire de la choroïde, qui donnent au fond de l'œil l'aspect qu'il présente. La teinte rougeâtre varie selon l'abondance de la couche pigmentaire, rosée chez les individus blonds à pigment choroïdien peu abondant; elle est d'un rouge obscur chez les individus bruns. Cette différence ne devra pas échapper dans l'appréciation des lésions de la choroïde.

Lorsque le chirurgien aperçoit bien le fond rosé du champ pupillaire, s'il s'adapte bien à la distance de sa vision distincte, il ne tarde pas à distinguer sur ce champ rosé uniforme un ou plusieurs vaisseaux; il faut alors engager le malade à tourner son œil en haut et en dedans, vers le point de repère, et, en suivant l'un des vaisseaux, on découvre la papille, que l'on doit toujours commencer par rechercher.

La papille est située un peu en bas et en dedans de l'axe optique de l'œil; elle offre un diamètre de 5 à 6 millimètres, vue à l'ophthalmoscope, tandis que sur le cadavre elle n'a pas plus de 2 à 3 millimètres. Il est important, au début des études ophthalmoscopiques, de se servir toujours d'une même lentille, afin de ne pas s'exposer à mal apprécier le diamètre de la papille. La papille s'offre sous l'aspect d'une tache blanche, brillante, circulaire. La forme ovoïde paraît appartenir aux myopes (Métaxas). Quelquefois on voit à sa surface quelques reflets rosés, jaunâtres. Cette surface n'est pas saillante, mais plutôt légèrement concave à son centre et gonflée au pourtour; enfin, son contour tranche nettement sur le reste du fond de l'œil, surtout du côté externe, où l'on rencontre assez souvent un demi-cercle noir dû à l'abondance du pigment choroïdien en ce point. Tels sont les caractères généraux auxquels on reconnaîtra la papille normale. Si l'on est placé dans un lieu bien obscur et qu'on examine attentivement, on pourra reconnaître à la surface de la papille trois cercles concentriques : un cercle externe, qui limite toute la papille et est d'un blanc clair : Liebreich l'attribue à la tunique du nerf optique; un cercle interne ou central, aussi d'un blanc brillant et qui limite l'origine des vaisseaux rétiniens; et enfin un cercle moyen ou intermédiaire, qui est d'une coloration brunâtre et semble formé par les fibres nerveuses proprement dites. Sur la papille on aperçoit, en outre, des vaisseaux, qui sont les vaisseaux rétiniens, et qui ont l'aspect de stries rougeâtres se ramifiant dans la rétine. Ces vaisseaux émergent tantôt du centre,

tantôt de la périphérie de la papille. Il est facile de reconnaître qu'ils n'ont pas le même aspect et qu'il en existe de deux ordres. Les uns, d'un diamètre plus petit, d'une coloration d'un rouge clair, rutilant, ce sont les artères ; les autres, plus volumineux, d'une teinte plus foncée, sont les veines. Chacun de ces deux ordres de vaisseaux naît par un tronc unique. L'artère centrale de la rétine se divise sur la surface papillaire en deux branches, l'une supérieure, l'autre inférieure. Chacune de ces deux branches se subdivise elle-même près de la périphérie de la papille en deux autres, desquelles naissent plusieurs rameaux collatéraux qui vont se répandre dans la rétine. La veine centrale suit ordinairement la même direction que l'artère, conserve comme elle son calibre sur la papille, et offre les mêmes subdivisions ; mais sa première division en deux branches n'a pas lieu à la périphérie de la papille ; elle se fait dans la profondeur même du nerf optique, à une assez grande distance de l'extrémité antérieure de ce nerf. L'angle de division de l'artère est donc plus obtus que celui de la veine (Métaxas) (pl. 4, fig. 1).

La surface de la papille est partagée par les vaisseaux centraux en deux parties : l'une externe, plus grande ; l'autre interne, plus petite. Ces deux parties, surtout la première, sont sillonnées par de très petits vaisseaux horizontaux qui donnent à la papille sa vascularité. Ce sont les vaisseaux papillaires proprement dits.

Outre ces vaisseaux rétiniens, qui se dessinent nettement sur le fond rosé de l'œil, on découvre que ce fond rosé, dont la teinte a paru d'abord uniforme, est formé de plusieurs colorations différentes. Ces aspects sont dus à la choroïde, que l'on aperçoit à travers la rétine transparente. Ce sont d'abord des traînées noirâtres se dirigeant de la papille vers l'équateur de l'œil et formant un réseau irrégulier à courbes plus ou moins longues s'anastomosant entre elles ; ces traînées curvilignes, produites par le pigment, sont abondantes chez les individus bruns, moins foncées et plus rares chez les blonds. Entre ces traînées noirâtres, on remarque de nombreux vaisseaux tortueux, inégaux, serrés les uns contre les autres, et formant un réseau à mailles assez petites, que remplissent les dépôts pigmentaires. Ces vaisseaux sont les *vasa verticosa*, tels que nous les montrent les plus belles préparations anatomiques. Leur forme, leur disposition, le pigment qui les accompagne, les distinguent suffisamment des vaisseaux rétiniens, dont l'aspect est plus net et la disposition plus régulière.

Si l'on exerce avec le doigt une légère compression sur le globe oculaire, on voit des battements se produire dans les veines rétiniennes et même dans les artères. Ces battements sont isochrones au pouls radial, et peuvent exister spontanément en dehors de toute lésion.

En résumé, par l'examen ophthalmoscopique, on trouve sur le fond rosé de l'œil : une tache circulaire blanche, la papille ; des vaisseaux à direction régulière, vaisseaux rétiniens ; des traînées noirâtres, pigment choroïdien, des vaisseaux curvilignes irréguliers, *vasa verticosa ;* de sorte qu'on a sous les yeux, par ce mode d'exploration, la papille du nerf optique, la rétine et la choroïde, et jusqu'à un certain point la face interne de la sclérotique. Nous verrons plus tard sous quel aspect se présentent les altérations de ces diverses membranes.

L'ophthalmoscope permet donc de reconnaître les altérations de la papille, celles de la rétine, de la choroïde et du corps vitré, lorsque les milieux de l'œil ont conservé une transparence suffisante ; et les données fournies par cet instrument sont si précieuses, qu'il n'est pas plus permis de faire de la clinique oculaire sans ophthalmoscope que de la clinique des maladies du cœur ou des poumons sans l'auscultation et la percussion. Mais lorsque le cristallin ou le corps vitré ne laisse plus passer les rayons lumineux, l'éclairage du fond de l'œil n'est plus possible. Heureusement que le chirurgien dispose encore en cette circonstance de certains moyens d'exploration qui peuvent faire connaître l'état de la rétine, et parmi ces modes d'exploration, un des plus précieux, est la recherche des phosphènes.]

[*Des phosphènes en général.* — La rétine est douée d'une sensibilité spéciale en vertu de laquelle elle répond par une sensation lumineuse à toute excitation, soit objective, soit subjective. Si donc on presse avec un corps solide sur le globe de l'œil, on provoquera dans cet œil l'apparition d'une lumière plus ou moins vive. Cette apparition lumineuse, que l'on peut reproduire à volonté, dont on peut étudier le siége, la forme, la couleur, etc., a été désignée sous le nom de *phosphène*, par M. Serre (d'Uzès). Ce fait et son application au diagnostic des maladies de la rétine étaient parfaitement connus de Morgagni, ainsi que l'a montré M. Métaxas (*loc. cit.*).

Si l'on examine avec soin ce qui se passe lors de la pression du globe avec la pulpe du doigt, par exemple, on ne tarde pas à reconnaître que l'apparition lumineuse a lieu à l'extrémité d'une

ligne qui, partant de l'endroit comprimé, traverserait le globe oculaire en passant par le centre du cristallin. Cette apparition a sensiblement la forme du corps comprimant, et est d'un blanc brillant assez analogue à celui d'une flamme de lampe. On reconnaît, en outre, tout près du point comprimé, une apparition lumineuse beaucoup plus petite et moins brillante. La première apparition constitue le *grand phosphène*, la deuxième le *petit phosphène* ou phosphène de Brewster. C'est le grand phosphène seul qui joue un rôle important dans le diagnostic des maladies de la rétine.

M. Serre (d'Uzès) a distingué quatre phosphènes, et les a dénommés d'après le point où s'exerce la pression qui les produit. Le phosphène *frontal* (fig. 14) est produit par la pression

Fig. 14.

sur le trajet du muscle droit supérieur, au-dessous des sourcils, et apparaît vers la joue; le *jugal* (fig. 15), par la pression au niveau du muscle droit inférieur, et se montre vers le milieu de l'arcade orbitaire; le *temporal* (fig. 16), déterminé par la pression sur le muscle droit externe, vers la tempe, apparaît vers la racine du nez; enfin, le *nasal* (fig. 17), auquel donne lieu la pression au niveau du muscle droit interne, apparaît vers la tempe. On peut, du reste, par des pressions intermédiaires, produire des phosphènes intermédiaires.

De la recherche des phosphènes. — Le malade sera placé, autant que possible, dans une pièce peu éclairée, le dos tourné à

la lumière, les paupières entr'ouvertes et relâchées. Le chirurgien exerce avec la pulpe du petit doigt, ou mieux avec l'extré-

Fig. 15.

mité arrondie d'un crayon ou d'un porte-plume, un frottement léger sur un des points du globe oculaire et à travers les pau-

Fig. 16.

pières. Le frottement sera porté aussi loin que possible en arrière pour explorer les parties profondes de la rétine. On engagera le

malade à porter son regard vers le côté opposé à la pression ; de cette façon, il verra le phosphène, et l'on pourra atteindre les parties profondes de la rétine. M. Serre évalue à 1 centimètre seulement la portion de la rétine qui échappe à l'exploration phosphénienne. Chez certains individus peu intelligents, il faut

Fig. 17.

insister pour parvenir à faire distinguer les anneaux lumineux, tandis que d'autres affirment voir l'image quand ils ne voient rien : ce dont on pourra se convaincre en les priant d'indiquer le siége et la forme de l'apparition lumineuse.

Fig. 18.

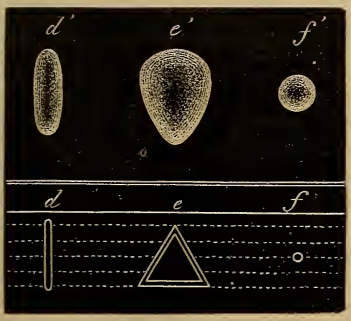

La forme du phosphène rappelle celle du corps comprimant, sans en avoir la netteté, et, de plus, l'image a une position inverse, ainsi que le montrent les figures 18 et 19. Si le corps

comprimant est peu volumineux, le phosphène est sensiblement arrondi ; mais si ce corps a une certaine étendue, comme la pulpe du doigt, l'image a la forme d'un arc de cercle plus ou moins étendu (fig. 14, 15 et 16).

Fig. 19.

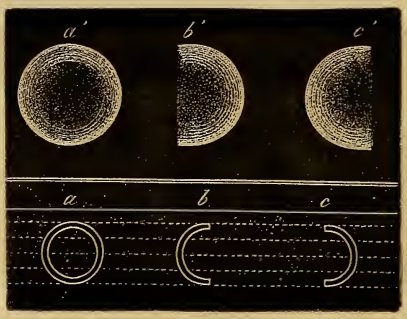

Les différents phosphènes n'ont pas la même intensité lumineuse. Sous ce rapport, on peut les classer de la façon suivante : le phosphène frontal est le plus brillant, vient ensuite le temporal, puis le nasal ; enfin le jugal, qui est le plus obscur.

Avant d'indiquer les déductions pratiques de ce mode d'exploration, il est bon de rappeler que l'apparition lumineuse qui constitue le phosphène a son origine au point même de la rétine qui subit la compression, et non au point opposé vers lequel il apparaîtrait par l'excitation d'une sorte de contre-coup.

L'expérience suivante de M. Serre en fournit la preuve : « Chez un sujet atteint de paralysie hémiopique gauche, par exemple, pressez la région pariétale, vous n'aurez pas les phosphènes qui devraient exister à droite normalement ; pressez la région latérale droite, les phosphènes vous apparaîtront à gauche. Maintenant regardez avec cet œil deux objets placés devant lui à une certaine distance : l'objet placé à droite ne sera pas vu, la portion gauche de la rétine qui doit le percevoir ne faisant plus ses fonctions ; l'objet gauche sera vu par la portion droite saine. » Cette remarque est de la plus haute importance, puisqu'elle conduit à l'appréciation de la portion altérée de la rétine.

Quand on parvient à produire facilement tous les phosphènes,

on doit en conclure que la rétine a conservé toute sa sensibilité. Si tous les phosphènes manquent, la rétine est devenue insensible, et la vision est nulle, à moins qu'elle ne s'exerce encore dans un champ restreint par la partie centrale de la rétine qui échappe à l'exploration phosphénienne. Quand les phosphènes sont peu marqués ou altérés, la sensibilité de la rétine est imparfaite. Quand un phosphène manque, on peut en conclure que la rétine est lésée dans le point même où la compression est exercée. Quand les phosphènes persistent, et que cependant la vue est troublée, on peut en conclure que c'est la papille et la portion centrale de la rétine qui sont le siége de l'altération, à moins que les milieux de l'œil ne soient opaques, ou qu'il n'y ait un trouble dans la faculté d'accommodation.

Les données fournies par l'exploration phosphénienne et par l'examen ophthalmoscopique sur l'état organique et fonctionnel de la rétine sont complétées par la recherche de l'étendue du champ visuel.

Mesure du champ visuel. — On désigne sous le nom de *champ visuel*, tout l'espace dans lequel la vue est possible sans que l'axe optique change de direction. A l'état normal, le champ visuel est borné dans son étendue en haut par le bord de l'orbite, en dedans par le nez ; la limite externe coupe presque à angle droit l'axe visuel, l'inférieure forme avec ce dernier un angle d'environ 78 degrés à 82 degrés ; d'une façon générale, l'angle vertical paraît plus petit que l'horizontal, puisque d'après M. de Graefe, il serait de 160 degrés, tandis que le dernier est de 174 degrés.

L'état physiologique comporte certaines variations dans la superficie du champ visuel et un certain degré d'obscurité dans les objets situés à la limite de ce champ. On ne devra donc considérer comme pathologiques que les différences de netteté et d'étendue de la lumière bien tranchées, et surtout ne pas oublier qu'à une distance de 3 ou 4 pouces en dehors du point fixé, se trouve la *tache aveugle*, qui forme un espace de 2 à 3 centimètres dans lequel l'œil normal ne voit rien.

Les modifications pathologiques portent non-seulement sur l'étendue, dont une moitié ou toute la périphérie peut être supprimée ; mais il peut y avoir des interruptions plus ou moins rapprochées ou éloignées du centre, qui font que les objets situés à la périphérie sont moins vus que ceux rapprochés du centre. On comprend dès lors toute l'importance sémiologique de l'explo-

ration du champ visuel, qui rectifie et complète les résultats fournis par la recherche des phosphènes.

Pour explorer le champ visuel, on fera fixer le regard sur un objet placé au centre d'un tableau ou d'un mur. Le malade sera situé à 30 ou 40 centimètres du tableau, l'un des yeux étant couvert d'un bandeau. On promène alors sur le tableau, et en l'éloignant dans diverses directions de l'objet central visé par le malade, un objet assez gros et éclairé, mais non brillant. On note les points où le malade cesse de distinguer cet objet. On peut ainsi, en éloignant successivement l'objet dans diverses directions, tracer les limites du champ visuel.

Si l'on veut mettre plus de précision encore dans cette recherche, on divisera une table en un certain nombre de petits compartiments carrés égaux, et, faisant fixer le regard sur celui du milieu, on promènera sur les divers compartiments un morceau de craie en notant ceux où il disparaît.

Il faut répéter l'expérience à plusieurs reprises, afin de contrôler les résultats les uns par les autres, en variant la direction de l'axe visuel et la distance des objets.

Lorsqu'on rencontre ainsi des altérations de régularité bien accusées dans la netteté de la vision, on acquiert la notion importante de l'état de la sensibilité de la rétine dans les diverses régions de sa superficie. L'étude du champ de la vision ne doit être négligée dans aucun des cas où l'on suppose une maladie de la rétine ou du nerf optique, pas plus que dans les maladies de l'accommodation où il a son importance par les résultats négatifs qu'il fournit.

L'examen ophthalmoscopique, l'exploration subjective de la rétine unie à celle du champ visuel, permettront de reconnaître les lésions de la vision qui sont sous la dépendance de la diminution ou de la perte de la sensibilité spéciale des éléments nerveux de l'appareil oculaire. L'expérience au moyen de la carte percée donne la notion de l'état des parties centrales de l'œil, et le trouble de la vision qui se manifeste de cette façon tient à un défaut de transparence des milieux de l'œil ou au défaut de sensibilité de la rétine. Mais lorsqu'au moyen de la carte percée, on constate que la vision qui était troublée se rétablit, il faut en conclure que si les conditions organiques de la vision sont bonnes, les conditions optiques ou mécaniques ne sont pas exactement remplies, et c'est à un défaut dans l'adaptation ou au manque d'harmonie dans l'action des muscles extrinsèques qu'il

faut rattacher le trouble de la vue. Ce sera au chapitre des maladies de l'accommodation que sera mieux placée la description des explorations nécessaires pour constater ces troubles de nature diverse, et dont avant ces derniers temps on s'occupait peu de faire la distinction.]

ALPHABET OU ÉCHELLE DE JÆGER.

Jæger a eu l'idée de tracer un alphabet dont les caractères ont des dimensions variées, et comme souvent aujourd'hui on indique la netteté de la vision par le numéro de l'alphabet de Jæger qui est vu distinctement, nous devons en donner ici un spécimen, qui vaudra mieux que toute description. On remarquera que l'échelle de Jæger comprend 20 degrés. Le premier degré, n° 1 de Jæger, est formé par les caractères les plus petits de l'imprimerie. Au n° 20, les lettres ont 2 centimètres de hauteur. De 1 à 20, on trouve tous les degrés intermédiaires qui permettent d'apprécier les plus minimes variations de la vision. (Voyez pages 70 et 71).

OUVRAGES A CONSULTER.

Guide pratique pour l'exploration de l'œil et de ses annexes, par Carron du Villards, 1835.

De l'ophthalmoscope, par de la Calle (thèse de Paris, 1856).

Leçons sur l'application de l'ophthalmoscope au diagnostic des maladies de l'œil, par Follin.

De l'examen de l'œil au moyen de l'ophthalmoscope, par R. Liebreich, dans Mackensie, tome II.

Du diagnostic des maladies des yeux à l'aide de l'ophthalmoscope, par Guérineau.

De l'ophthalmoscope, par Anagnostaki, dans les *Annales d'oculistique*, t. XXXI, 7e série.

De l'exploration de la rétine, et des altérations de cette membrane visibles à l'ophthalmoscope, par Métaxas (thèse de Paris, 1861).

Physiologie et pathologie fonctionnelle de la vision binoculaire, par Giraud-Toulon, 1861.

Annales d'oculistique, passim, 7e série, tomes XXXI, XXXVI, XXXVII, XXXVIII, etc.

Essai sur les phosphènes ou anneaux lumineux de la rétine, par Serre (d'Uzès), 1853.

N° 1.

Rien ne ressemble plus à la vive persuasion que le mauvais entêtement : de là les partis, les cabales, les hérésies. L'on ne pense pas toujours constamment du même sujet : l'entêtement et le dégoût se suivent de près. Les grandes choses étonnent, et les petites rebutent : nous nous apprivoisons avec les unes et les autres par l'habitude. Deux choses toutes contraires nous préviennent également, l'habitude et la nouveauté. Il n'y a rien plus bas, et qui

N° 2.

convienne mieux au peuple, que de parler en des termes magnifiques de ceux mêmes dont on pensait très modestement avant leur élévation. La faveur des prières n'exclut pas le mérite,

N° 3.

et ne le suppose pas aussi. Il est étonnant qu'avec tout l'orgueil dont nous sommes gonflés, et la haute opinion que nous avons de nous-mêmes et de la bonté de notre

N° 4.

jugement, nous négligions de nous en servir pour prononcer sur le mérite des autres : la vogue, la faveur populaire, celle du prince, nous entraînent

N° 5.

comme un torrent; nous louons ce qui est loué, bien plus que ce qui est louable. Je ne sais s'il y a rien au monde qui coûte davantage

N° 6.

à approuver et à louer que ce qui est plus digne d'approba-

N° 7.

tion et de louanges, et si la vertu, le mérite, la beauté,

N° 8.

les bonnes actions, les bons ouvrages, ont un effet

N° 9.

plus naturel et plus sûr que l'envie, la jalousie et

N° 10.

l'antipathie. Ce n'est pas un saint dont un dévot

N° 11.

sait dire du bien, mais d'un autre dé-

N° 12.

vot; si une belle femme approuve la

N° 13.

beauté d'une autre femme, on

N° 14.

peut conclure qu'elle a

N° 15.

mieux que ce que

N° 16.

elle approuve;

N° 17.

si un poëte

N° 18.

loue les

N° 19.

vers

N° 20.

d'un

ARTICLE II.

APPLICATION DES REMÈDES A L'OEIL ET A LA RÉGION OCULAIRE, ET OPÉRATIONS DE LA PETITE CHIRURGIE QUI LES CONCERNENT.

§ I. — Remèdes froids.

Lotions froides. — L'eau fraîche de source donne la meilleure lotion froide. On l'applique au moyen de compresses de vieux linge ou de *lint* (1), qui doivent être assez larges pour couvrir les parties voisines, mais assez légères pour ne pas devenir gênantes par leur poids. Une fois qu'elle est commencée, l'application des lotions froides ne doit pas être interrompue pendant tout le temps qu'elle est nécessaire, et dès qu'une compresse s'est échauffée, il importe de la remplacer par un nouveau linge fraîchement imbibé.

L'application du froid se fait encore au moyen d'une petite vessie remplie de glace que l'on tient appliquée sur les yeux ; nous aurons plus loin, spécialement lorsqu'il sera question des soins consécutifs à l'opération de la cataracte, l'occasion de revenir sur ces applications.

Douches froides. — La douche froide consiste en un mince filet d'eau fraîche qu'on laisse couler continuellement pendant un quart d'heure environ sur l'œil et les parties environnantes. Il existe des appareils particuliers pour faire cette application; mais il est facile d'en construire un soi-même avec un tube de verre de 3 à 4 pieds de long. A six pouces de l'une de ses extrémités, on le recourbe en forme de siphon, on étire à la lampe la longue branche de manière à en rapetisser l'orifice ; puis, après avoir fait plonger la courte branche dans un vase placé à la hauteur convenable, on aspire l'eau par la longue branche pour produire le courant.

(1) Le mot *lint*, que nous traduisons en France par *charpie*, mérite de passer dans le langage chirurgical, afin d'éviter une confusion entre deux objets tout à fait dissemblables. Le *lint*, ou charpie anglaise, est un tissu de lin ou de chanvre disposé en rouleau comme le sparadrap, dont on coupe des morceaux de la grandeur voulue ; il est plus ou moins épais poreux ; l'une des faces est un peu tomenteuse, l'autre est unie.

On peut encore, pour pratiquer les douches oculaires, faire fixer contre un mur, à une hauteur de deux à trois mètres, un réservoir de la capacité de dix à vingt litres ; à la partie inférieure du réservoir, sont fixés deux ou trois robinets, desquels partent des tubes de caoutchouc plus ou moins larges et dont l'extrémité se termine par une canule à ouverture variable, unique ou multiple. M. Chassaignac a fait faire un appareil de ce genre à l'hôpital des Enfants trouvés, et celui que j'ai fait construire moi-même à l'hôpital des *Enfants malades* est disposé d'une façon analogue. Chez les enfants, l'application de la douche est facile, au moyen de cet appareil. On place l'enfant sur un matelas recouvert d'une toile cirée, au-dessous du réservoir, en face d'une fenêtre, et pendant qu'un aide tient les paupières écartées, le chirurgien, après avoir ouvert l'un des robinets, dirige le jet sur l'œil autant de temps qu'il est nécessaire. Les applications froides peuvent se faire sous forme d'injection au moyen d'une petite seringue de verre dont on applique l'extrémité entre les paupières, ou d'un irrigateur dont il est facile de modérer le jet, ou encore d'un entonnoir terminé par un bec assez fin.

Froid sec. — Lorsque les yeux atteints d'ophthalmie sont faibles ou appartiennent à des rhumatisants ou à des vieillards, l'application d'un corps froid sur les organes malades peut être agréable et procurer quelquefois un grand soulagement. On emploie alors avec avantage une longue bouteille étroite, à fond arrondi, que l'on remplit de glace.

§ II. — Remèdes chauds.

Cataplasmes chauds et fomentations. — Les fomentations, appliquées sur l'œil, sont beaucoup plus convenables et moins ennuyeuses que les cataplasmes. On emploie à cet usage l'eau chaude, les décoctions de camomille, de pavot ou toute autre. L'application se fait au moyen de compresses, comme il a été dit pour les lotions froides; elle ne doit être répétée que de temps à autre, et ne doit durer que cinq minutes à un quart d'heure. Les cataplasmes chauds et les fomentations ne doivent jamais être laissés sur l'œil jusqu'à ce qu'ils soient froids, et lorsqu'on les a retirés, on sèche doucement les paupières avec un linge souple, et l'on prend garde que l'œil ne soit exposé à un courant d'air.

Vapeurs aqueuses. — Pour recevoir les vapeurs aqueuses sur les yeux, le malade se penche la figure au-dessus d'un vase contenant de l'eau tiède, après s'être recouvert la tête d'une serviette. Quand on désire que le jet de vapeur frappe l'organe

d'une façon plus directe, on le dirige vers la partie malade au moyen d'un entonnoir dont on recouvre le vase et dont l'extrémité peut être portée vers l'œil et à une distance convenable. Après cette application, la face et les yeux doivent être séchés avec soin, et il ne faut pas les exposer aux courants d'air.

§ III. — Vapeurs médicinales.

Vapeurs aqueuses médicinales. — Dans certains cas, on mélange à l'eau chaude des substances aromatiques ou narcotiques, telles que les teintures d'opium, de camphre, de jusquiame, de belladone, dont on met une à deux cuillerées dans une tasse d'eau chaude avant de s'en servir. La décoction chaude de ces diverses plantes peut remplir le même usage.

Chaleur sèche et vapeurs de substances aromatiques ou narcotiques. — On suspend quelquefois sur les yeux de petits sachets d'herbes aromatiques ou narcotiques, tant pour entretenir une chaleur sèche que pour tirer profit des parfums qu'elles exhalent. On fait ces petits sacs avec de la toile fine ou de grosse mousseline qu'on lave afin de l'assouplir. On les coud après les avoir remplis, puis on les capitonne, pour leur donner partout la même épaisseur et les empêcher de s'aplatir. Ces sacs seront aussi légers que possible ; ils ne doivent pas avoir plus d'un pouce d'épaisseur, et sont de la grandeur d'une carte à jouer. On les fixe à une bande qui se noue autour du front, et leur permet de pendre librement sur l'œil, sans y être trop fortement appliqués. On les fait chauffer avant d'en faire usage. Les substances dont on les remplit sont les espèces aromatiques, telles que les fleurs de camomille, de sauge, de romarin, de thym, etc., que l'on mêle au besoin avec de la poudre de camphre. Ces substances sont broyées et réduites en une poudre grossière, dont on sépare les parties les plus fines au moyen d'un tamis. Pour remplir un sachet de la dimension ci-dessus indiquée, il faut environ 12 grammes d'herbes ou de fleurs, etc. Lorsque le camphre entre seul dans la préparation de ces sachets, on en imprègne du coton, que l'on trempe dans une solution concentrée de camphre et que l'on carde après dessiccation. Les sachets d'herbes sont maintenant peu en usage.

Vapeurs stimulantes. — Les vapeurs de substances faiblement volatiles sont appliquées en plaçant la substance sur une surface chaude, et en la laissant s'évaporer près de l'œil. Dans le même

but, on fait souvent usage de la paume de la main, qui, après avoir été frottée de la substance que l'on veut employer, est maintenue appliquée sur l'œil aussi longtemps qu'il est nécessaire, selon la force de la substance et le degré d'action que l'on veut obtenir.

On obtient les vapeurs d'acide hydrocyanique au moyen d'une petite bouteille dont le goulot se termine par une capsule. Lorsqu'on a versé quelques gouttes d'acide dans cette bouteille, l'œil appliqué sur le goulot se trouve immédiatement au-dessus de la vapeur.

§ IV.— Collyres.

Le mot *collyre*, tel qu'on l'entend généralement aujourd'hui, ne désigne que les lotions applicables à l'œil ; mais jadis ce terme s'étendait à tous les médicaments employés dans la médecine oculaire, quelle qu'en fût la forme. Revenant un peu à l'acception primitive du mot, nous nous proposons d'étudier sous ce titre non-seulement les lotions, mais encore les pommades, les poudres mises en usage dans le traitement des maladies de l'œil. La peau des paupières, la surface de la conjonctive, sont les parties de l'œil qui, dans les circonstances ordinaires, sont le plus accessibles aux médicaments. Les conduits lacrymaux, quoique pouvant être directement atteints, sont cependant moins accessibles. La substance propre de la cornée, mise à nu par un ulcère, ou l'iris dans le cas de *prolapsus* résultant d'une blessure ou d'un ulcère perforant, sont accidentellement aussi soumis à l'action directe des substances médicamenteuses. La glande lacrymale et les follicules de Meibomius sont influencés par les collyres au moyen de leurs conduits excréteurs. Parmi les tuniques internes, l'iris est impressionné facilement par l'application externe de la belladone. Les autres membranes ressentent aussi les effets des applications extérieures sur la conjonctive, lorsque celles-ci sont irritantes, et par conséquent plus nuisibles qu'utiles.

Les collyres employés en lotions et en gouttes consistent en solutions astringentes, stimulantes, narcotiques ou combinées. C'est leur état de concentration qui règle leur mode d'application : de là leur division en *collyres* qui s'emploient en lotions ou faibles, et *collyres* qui s'emploient en gouttes ou forts.

Les *collyres employés en lotions* sont des solutions faibles dont on fait usage plusieurs fois dans le cours de la journée. Le liquide est versé tiède, en quantité suffisante, dans une tasse, et le malade,

penchant sa tête au-dessus du vase, lave son œil pendant quelques minutes avec un morceau de linge ou de mousseline. Un aide peut ensuite faire tomber dans l'œil quelques gouttes de la solution, tandis que la tête étant renversée, les paupières sont maintenues ouvertes. On lave de nouveau l'œil pendant une à deux minutes, puis on le sèche avec soin avec un linge très doux. Les godets ou œillères que l'on emploie quelquefois ne doivent pas être recommandés.

Le but principal de ces lotions est d'enlever les sécrétions anormales. Dans l'ophthalmie blennorrhagique, lorsque les paupières sont très tuméfiées et ne peuvent s'ouvrir, il est nécessaire d'injecter la solution entre elles, après qu'elles ont été nettoyées autant que possible par le simple lavage. En employant la seringue, il faut prendre garde de blesser l'œil malade en appuyant l'extrémité; et d'un autre côté, l'opérateur devra garantir ses propres yeux, qui pourraient recevoir un jet de liquide.

Pour agir sur la face interne des conduits lacrymaux, le moyen le plus simple est de faire tomber dans l'angle interne de l'œil une ou deux gouttes du collyre, et de les y laisser séjourner le temps nécessaire pour que les points lacrymaux les absorbent. On peut encore injecter directement le liquide dans les conduits lacrymaux au moyen de la seringue d'Anel. Quelquefois ces injections dans les conduits lacrymaux sont faites par l'orifice du canal nasal dans les narines. Mais lorsqu'une ouverture extérieure du sac lacrymal s'est produite à la suite, soit d'un abcès, soit d'une opération, il est très facile d'atteindre la surface muqueuse des voies lacrymales.

Exemples de collyres faibles pour lotions.

1°	Extrait de belladone.....	1/2 gros (2 gram.).
	Eau distillée	8 onces (250 gram.).

Faites infuser et passez à travers un linge. — Cette solution est sédative et doit s'employer tiède.

2°	Alun.....	16 grains (1 gram.).
	Eau de rose.....	8 onces (250 gram.).

F. s. a. une solution.

3°	Sulfate de zinc.....	16 grains (1 gram.).
	Eau de rose.....	8 onces (250 gram.).
	Acide sulfurique dilué.....	16 gouttes.

(Acide sulfurique, 4 gram.; eau, 36 gram.) Il ne faut pas confondre avec l'eau de Rabel. — Faites une solution.

4° Bichlorure de mercure.....	1 grain (0,06 centigr.).
Hydrochlorate d'ammoniaque..	8 grains (0,50 centigr.).
Eau de rose.....	8 onces (250 gram.).

Faites une solution.

5° Pierre divine (1).....	16 grains (1 gram.).
Eau distillée.....	1 once (30 gram.).

Dissolvez, filtrez, puis ajoutez :

Eau de rose...	7 onces (220 gram.).

N. B. — On peut ajouter à chacune des quatre dernières solutions 1gr,50 de vin d'opium. Quand on veut en faire usage, on remplit à moitié une tasse à thé, et l'on ajoute de l'eau chaude pour faire tiédir le mélange, puis avec la quantité ainsi préparée l'œil est lavé comme il a été dit plus haut.

Collyres forts employés en gouttes. — Les collyres forts s'appliquent au moyen d'un tuyau de plume ou d'un tube de verre, mais l'instrument le plus convenable est un gros pinceau à aquarelle. Il faut se rappeler que pour éviter tout accident, chaque malade doit avoir un pinceau qui lui soit spécialement destiné et qu'on lave chaque fois après s'en être servi. La paupière inférieure étant légèrement renversée, on en touche la face interne avec le pinceau chargé de liquide ; celui-ci coule immédiatement et se répand sur toute la partie inférieure de la conjonctive. Il faut aussi prendre la peine de faire pénétrer le liquide à la face interne de la paupière supérieure, ce qu'il est aisé d'obtenir en écartant celle-ci du globe et en la frottant contre lui avec le bout du doigt. Il est souvent nécessaire de retourner la paupière supérieure pour toucher directement avec le pinceau sa surface conjonctivale.

Appliqués de la façon ordinaire, les onguents, les lotions, les gouttes, arrivent rarement en contact avec la conjonctive supérieure (2) à leur degré de concentration, et la faible portion de

(1) Prenez parties égales de sulfate de cuivre, d'azotate de potasse et d'alun, broyez ces substances ensemble et faites fondre dans un creuset. Ajoutez à la masse fondue une partie de camphre en poudre ; mêlez. La masse refroidie est employée sous le nom de *pierre divine*.

(2) En voici un curieux exemple. Chaque fois que par l'abus des gouttes de nitrate d'argent la conjonctive a été colorée en vert olive ou en noir, on remarque que c'est la paupière inférieure qui a le plus souffert. Dans ce cas, outre le changement de couleur, il existe souvent des rides et une inflammation chronique incurable. Quand on voit de pareils résultats, on se sent disposé à décrier le nitrate d'argent, mais il ne faut pas abandonner un remède qui peut rendre de grands services lorsqu'on l'emploie avec soin.

ces remèdes qui se glisse sur cette surface agit plutôt alors comme corps irritant. Je considère comme très importante l'application directe du remède sur la conjonctive de la paupière supérieure, parce que souvent j'ai vu des maladies qui persistaient depuis longtemps malgré les applications locales, et qui disparaissaient vite lorsque celles-ci étaient faites avec tout le soin désirable.

Pour appliquer les gouttes à l'œil d'un enfant en causant le moins de mal possible, le médecin doit s'asseoir sur une chaise, ayant une serviette sur les genoux. A sa gauche, un peu en face de lui, et sur une autre chaise, se place l'aide qui tient le petit malade, le met en travers sur ses propres genoux, de telle sorte que la tête vienne reposer sur la serviette, où elle est maintenue pendant que le chirurgien laisse tomber les gouttes en fermant et en ouvrant alternativement les paupières, de manière à étendre le liquide.

Exemples de collyres forts (gouttes).

L'extrait d'opium pur ou étendu d'une ou deux parties d'eau est souvent employé sous forme de gouttes versées dans l'œil.

1°	Nitrate d'argent	4 à 10 grains (25 à 60 centigr.).
	Eau distillée	1 once (30 gram.).
2°	Bichlorure de mercure	1/2 grain (3 centigr.).
	Eau distillée	7 gros (28 gram.).
Mêlez et passez, puis ajoutez :		
	Vin d'opium	1 gros (4 gram.).
3°	Pierre divine	5 à 10 grains (30 à 60 centigr.).
	Eau distillée	7 gros (28 gram.).
Mêlez, passez, puis ajoutez :		
	Vin d'opium	1 gros (4 gram.).
4°	Extrait de belladone	20 à 30 grains ($1^{gr},20$ à $1_{gr},80$).
	Eau distillée	1 once (30 gram.).
Mêlez et filtrez.		
5°	Sulfate d'atropine	2 à 4 grains (12 à 25 centigr.).
	Eau distillée	1 once (30 gram.).

Onguents, pommades. — Les pommades s'appliquent aux bords libres des paupières ou à toute la surface de la conjonctive. Dans le premier cas, le malade peut en faire l'application lui-même; mais, dans le second cas, le chirurgien doit appliquer le remède.

Avant de placer une pommade sur le bord libre des paupières, il faut enlever toutes les matières qui incrustent la racine

des cils ; cela est facile à faire en frottant le bord libre avec du beurre frais ou du lard, et en lavant à l'eau tiède après quelques minutes. La croûte muco-purulente se ramollit, et il est ensuite très aisé de la retirer avec l'ongle ou l'extrémité d'une épingle. On doit enlever en même temps tous les cils détachés.

Pour enduire de pommade le bord libre des paupières, on se sert d'un petit pinceau ou simplement de l'extrémité du doigt. La paupière est légèrement retournée, afin que la pommade s'applique sur les ouvertures des glandules de Meibomius, et l'on enduit la racine des cils en exerçant une légère friction après avoir fermé les paupières.

Lorsque la pommade doit être appliquée à toute la surface de la conjonctive, on en place gros comme un petit pois sur l'extrémité d'un stylet ou simplement sur l'ongle du petit doigt, et on l'introduit sous la paupière supérieure que l'on a écartée préalablement du globe, puis, la paupière étant abaissée, on la frotte légèrement pendant quelques instants contre le globe, afin que la chaleur venant à dissoudre la pommade, celle-ci se répande sur toute la surface conjonctivale.

S'il n'est nécessaire de ne toucher que la conjonctive palpébrale avec la pommade, on peut en limiter l'action, et de cette manière diminuer la douleur de l'application. En retournant la paupière, on découvre la surface conjonctivale, que l'on peut enduire de pommade avec un pinceau ou avec la pulpe du doigt.

Quelquefois les pommades sont introduites dans les voies lacrymales, en enduisant les stylets ou cordes à boyau que l'on engage dans le canal nasal, soit par le nez, soit par l'orifice d'une fistule lacrymale.

Quand on fait usage d'une pommade caustique, il faut prendre quelques précautions, comme celle de ne pas l'introduire sous la paupière inférieure et de l'y laisser séjourner. J'ai vu la conjonctive du sinus palpébral prendre un mauvais aspect, parce que le nitrate d'argent appliqué en onction s'était répandu et avait séjourné en ce point. Quand on introduit la pommade sous la paupière supérieure, les mouvements normaux tiennent lieu jusqu'à un certain point de la friction que le chirurgien aurait dû exercer.

Exemples de pommades.

1° Oxyde rouge de mercure bien lavé.	3, 6, 15 grains (20, 40, 100 centigr.).
Axonge purifiée.....	2 gros (8 gram.).

Mêlez avec soin.

Sous ses deux formes les plus faibles, cette pommade peut être appliquée par le malade lui-même au bord libre des paupières. Le chirurgien seul doit employer la préparation la plus forte. Cette pommade, appliquée à toute la surface de la conjonctive, est un très bon remède dans les diverses inflammations de la muqueuse, les ulcères, les taies, etc., de la cornée. Son action est plus douce que celle de la pommade au nitrate d'argent.

L'onguent citrin des pharmaciens, mêlé à quatre ou cinq parties de lard ou d'huile, s'applique avec avantage au bord libre des paupières.

2° Nitrate d'argent..... 10 grains (60 centigr.).
Eau distillée, q. s. pour dissoudre le nitrate d'argent.

Faites la solution, puis mêlez exactement avec :

Blanc de baleine..... 1 once (30 gram.).

Cette pommade est employée avec avantage non-seulement dans les phlegmasies chroniques, mais encore dans les inflammations aiguës de la conjonctive ; elle cause une vive douleur.

J'ai dans ces derniers temps fait usage avec succès de l'*unguentum sulfuris* dans le cas de granulations de la conjonctive ; son application produit une douleur intense.

La recette suivante est celle de la pommade ophthalmique de *Janin :*

Précipité blanc..... 15 grains (95 centigr.).
Bol d'Arménie..... } 1/2 gros (2 gram.).
Tutie préparée..... }
Graisse de porc..... 1 à 2 gros (4 à 8 gram.).

Mêlez exactement.

Il est de toute importance que les pommades pour les yeux ne contiennent pas de grumeaux ; les poudres qui entrent dans leur composition doivent être réduites par la trituration en substance impalpable et lavées avec de l'eau ou de l'huile avant d'être mélangées à l'excipient. Les substances solubles en petite quantité, telles que le nitrate d'argent, le sulfate de zinc ou de cuivre, doivent être préalablement dissoutes.

Lorsque le camphre entre dans la composition d'une pommade, il faut d'abord le faire dissoudre dans une huile fixe. Le meilleur excipient pour les pommades ophthalmiques est l'axonge, le cérat simple et l'onguent sperma ceti.

[Depuis 1859, nous substituons la glycérine comme excipient à l'eau distillée et à l'axonge dans les divers collyres. La glycérine du commerce est trop impure pour être employée en pareille circonstance ; il faut donc ne faire usage que de la glycérine parfaitement purifiée et tout à fait neutre, si l'on veut être sûr des résultats que l'on obtiendra. A cet état, la glycérine s'associe parfaitement à tous les médicaments que l'on emploie dans les maladies des yeux ; les uns s'y dissolvent, les autres y sont tenus en suspension. Il faut en excepter toutefois le nitrate d'argent qui, comme on le sait, se décompose au contact des matières organiques.

Les collyres dont nous faisons le plus souvent usage contiennent, pour 30 grammes de glycérine pure, l'une des substances suivantes : borax, 50 centigrammes à 1 gramme ; sulfate de zinc, 15 centigrammes à 1 gramme ; sulfate de cuivre, 15 centigrammes à 2 grammes ; tannin, 50 centigrammes à 3 grammes ; calomel, 1 à 4 grammes ; laudanum de Sydenham, 4 à 8 grammes ; teinture d'iode, 1 à 3 grammes ; iodure de potassium, 50 centigrammes à 2 grammes ; perchlorure de fer, 1 à 4 grammes ; alun, 50 centigrammes à 2 grammes ; extrait de ratanhia, 1 à 3 grammes, etc.

Nous maintenons les paupières dans un état parfait de propreté, et nous évitons leur accolement en prescrivant aux malades, dans les cas d'ophthalmie et en particulier de blépharite ciliaire, d'enduire, au moyen du doigt trempé dans la glycérine, le bord des paupières, d'exercer sur ce bord une légère friction, et cela plusieurs fois dans la journée. De cette façon, la glycérine se mêle au pus, au muco-pus, incessamment versés à la surface des paupières, les liquéfie et empêche la production de croûtes adhérentes à la base des cils ; si ces croûtes existent, la glycérine les dissout rapidement et permet de les enlever sans le moindre effort. C'est là un avantage sur lequel nous insistons tout particulièrement, car on sait combien l'existence de ces croûtes muco-purulentes est préjudiciable à la guérison ; puisque, outre qu'elles empêchent les médicaments de toucher les surfaces malades, elles amènent l'arrachement des cils, ravivent les ulcérations si on les enlève avec un peu de violence.

Nous pensons encore que ces onctions avec la glycérine entretiennent dans les paupières une souplesse favorable à la guérison, et nous indiquons de porter le doigt qui fait l'onction sur le bord libre des paupières en le faisant progresser de dedans en dehors, afin de ramener dans leur direction normale les cils qui,

dans les ophthalmies ciliaires ou tarsiennes, ont la tendance la plus marquée à se dévier en dedans.

Nous ne manquons jamais, lorsque nous croyons utile, dans les cas d'ophthalmie purulente, de granulations palpébrales, de porter le crayon de nitrate d'argent sur la conjonctive, d'enduire les surfaces cautérisées d'une couche de glycérine, après avoir toutefois décomposé le caustique au moyen de l'eau salée. Nous évitons ainsi le contact avec la cornée transparente de l'eschare irrégulière, rugueuse, produite à la surface de la conjonctive. (Voy. *Bull. thérap.*, 1861, p. 113.)

M. de Graefe a aussi reconnu les avantages de la glycérine, car, en y mêlant de l'amidon et en y ajoutant diverses substances médicamenteuses, il compose un onguent qu'il emploie dans diverses affections de la conjonctive et de la cornée.]

Collyres secs ou poudres. — L'application des poudres irritantes aux yeux se fait beaucoup plus rarement aujourd'hui.

On les employait surtout autrefois dans les cas de taies de la cornée. Les insufflations de calomel sont très recommandées dans les ophthalmies puro-muqueuses.

La poudre, rendue aussi impalpable que possible (*pulvis subtilissimus*), s'insuffle dans l'œil à travers un tuyau de plume, ou on l'y projette au moyen d'un pinceau sec. Le chirurgien doit toujours faire lui-même cette petite opération.

Le sucre raffiné ou le sucre candi, réduits en poudre très fine, ont été souvent employés seuls ou comme excipients d'autres substances.

Exemples de collyres secs.

1°	Sucre raffiné.....	parties égales.
	Oxyde de zinc.....	

Mêlez et triturez.

2°	Oxyde rouge de mercure... .	10 grains (60 centigr.).
	Sucre raffiné.....	1 gros (4 gram.).

Mêlez et triturez.

3°	Calomel.....	parties égales.
	Sucre raffiné.....	

Mêlez et triturez.

On peut ajouter à ce dernier collyre une partie d'opium en poudre. On variera les proportions indiquées plus haut, suivant

les circonstances, mais le calomel est peut-être le meilleur collyre sec de ce genre.

Dernièrement, on a beaucoup vanté en Belgique l'efficacité de l'acétate neutre de plomb dans les granulations conjonctivales. Les paupières étant retournées, on les essuie avec un morceau de mousseline, puis on applique la poudre avec un pinceau ou l'extrémité du doigt ; après l'avoir laissée séjourner une ou deux minutes, on doit la retirer et laver la conjonctive (1).

§ V. — Cautérisation potentielle.

Il est quelquefois nécessaire de toucher les fongosités de la conjonctive, les ulcères de la cornée, les hernies de l'iris, les staphylômes partiels avec un caustique. Le caustique généralement employé est le nitrate d'argent. Pour faire cette petite opération, un aide se charge de tenir l'une des paupières pendant que le chirurgien maintient l'autre et applique le caustique au point où il est nécessaire. Cela fait, on essuie avec un linge fin la surface cautérisée, et l'on applique un peu d'huile d'olive avant de laisser les paupières se refermer. La cautérisation de la peau des paupières avec l'acide sulfurique est un moyen employé pour guérir l'entropion en produisant la rétraction des paupières. Nous en parlerons en traitant de cette maladie.

On a beaucoup abusé de la cautérisation avec le sulfate de cuivre dans le traitement des granulations de la conjonctive ; et dans l'espoir de guérir ces soi-disant granulations, on a assidûment frotté la surface interne des paupières. Le résultat de cette pratique est de détruire la conjonctive palpébrale en même temps que les granulations, et de laisser le cartilage tarse recouvert par un épithélium calleux. J'ai observé de nombreux cas de ce genre, et la conjonctive palpébrale ayant été surtout détruite dans l'endroit qui proémine le plus quand les paupières sont retournées, on avait ainsi la preuve non-seulement de l'abus, mais encore de l'application mal faite du caustique.

(1) L'acétate de plomb forme un précipité blanc qui se dépose sur la conjonctive. Cet effet diffère cependant de celui qui résulte de l'abus du nitrate d'argent, car il peut se produire après une seule application. Ce dépôt est très porté à se fixer sur les ulcères de la cornée ; lors donc qu'il en existe, le collyre à l'acétate de plomb est contre-indiqué.

L'application du caustique lunaire à la surface de l'œil, qui peut être fort utile dans certains cas, lorsqu'elle est convenablement faite, devient au contraire fort dangereuse dans des mains inhabiles ou négligemment faite. Voici comment nous avons l'habitude de procéder, quand il s'agit, par exemple, de cautériser la surface interne des paupières. Après avoir retourné ces organes, nous promenons légèrement sur la surface de la conjonctive, soit le crayon de nitrate d'argent, soit un pinceau chargé d'une solution concentrée du même caustique; immédiatement nous versons sur la surface cautérisée quelques gouttes d'eau salée qui décompose le caustique, comme le prouve la couche blanche épaisse qui se forme tout de suite; enfin avant de replacer les paupières, nous enduisons leur surface d'une couche de glycérine pure, afin d'éviter le frottement de l'eschare rugueuse sur la surface de la cornée.

Avec de telles précautions, les dangers de l'application de la cautérisation avec le nitrate d'argent disparaissent, pourvu qu'on réserve son emploi aux cas qui le réclament. La cautérisation périkératique nécessite les mêmes précautions.

Comme M. Warthon Jones, nous regrettons l'abus que l'on peut faire du sulfate de cuivre, mais nous n'en reconnaissons pas moins que c'est un agent précieux et dont on peut retirer les plus grands avantages dans beaucoup de circonstances, sans qu'il offre les dangers du crayon de nitrate d'argent. L'application du crayon de sulfate de cuivre est très douloureuse; nous avons cru remarquer que le même agent dissous à la dose de 2 à 4 grammes, dans 25 à 30 grammes de glycérine, produisait moins de douleur, et nous l'employons souvent sous cette forme.

Les crayons composés de nitrate d'argent et de potasse qu'emploie M. Desmarres offrent aussi certains avantages qui légitiment la préférence que leur accorde ce chirurgien.

Nous avons fait nous-même fabriquer un autre genre de crayons qui nous rendent des services signalés, spécialement dans les cas de tuméfaction chronique de la conjonctive. Ces crayons sont formés de 4 parties de tannin et 2 parties de gomme adragante, à laquelle on ajoute en quantité suffisante de la mie de pain pour donner au mélange la consistance nécessaire. Le mélange est roulé en cylindre de 5 millimètres de diamètre et séché à l'étuve. On se sert de ces crayons pour toucher la conjonctive malade une ou deux fois par jour. On peut encore introduire entre les paupières un petit morceau du crayon de tannin qui, grâce à la gomme, se fixe aussitôt et se dissout au contact des surfaces malades.

§ VI. — Émissions sanguines.

Ventouses. — Quand il est nécessaire de recourir aux ventouses scarifiées dans les maladies des yeux, on les applique ordinairement sur la nuque ou sur les tempes.

Application des sangsues. — La région du pourtour de l'orbite,

la racine du nez, les tempes, sont les points les plus favorables à l'application des sangsues dans les inflammations oculaires. On applique quelquefois une ou deux sangsues à l'intérieur des narines, et au besoin sur la conjonctive des culs-de-sac palpébraux, quoique cette manière de procéder ne soit pas très recommandable, d'abord parce que les blessures qui en résultent forment des saillies mamelonnées qui font à la surface de l'œil l'effet de corps étrangers, ensuite parce qu'il est préférable, en pareil cas, d'employer les scarifications.

C'est ordinairement au nombre de six à douze que l'on applique les sangsues autour de l'orbite d'un adulte. Chez les enfants, deux ou trois, placées à la racine du nez, suffisent. Il ne faut pas oublier que chez les très jeunes enfants, l'hémorrhagie qui suit l'application même d'une seule sangsue peut devenir fatale si on la laisse continuer trop longtemps. Les scarifications doivent donc être préférées en pareils cas, d'autant plus que dans l'ophthalmie des nouveau-nés, qui réclame une saignée, il suffit de faire quelques écorchures à la conjonctive engorgée pour produire une émission sanguine suffisante.

Lorsque l'écoulement de sang a été entretenu assez longtemps par des fomentations chaudes, il faut le faire cesser et sécher soigneusement la peau. Si le sang ne s'arrête pas de lui-même, on fera la compression sur les piqûres avec la pulpe du doigt, on la touchera avec de l'acide nitrique très étendu d'eau (ou mieux avec le perchlorure de fer).

Il faut prévenir le malade de la coloration ecchymotique des paupières qui suit généralement l'application des sangsues. Suivant les idiosyncrasies, les sangsues appliquées à la face produisent l'érythème, ou l'érysipèle accompagné parfois d'un œdème considérable. Lorsqu'on prescrit l'application des sangsues en un point du visage, il faut s'enquérir si déjà elles ont été employées ainsi, et si l'on a remarqué une tendance à l'érythème. Quoique le malade s'effraye parfois de l'érythème ou de l'œdème, ces accidents disparaissent généralement avec rapidité. Une lotion saturnine est alors opportune. Quelquefois enfin, et surtout dans les circonstances dont il vient d'être question, les piqûres suppurent et laissent des cicatrices noueuses.

1° Scarification de la conjonctive des paupières et des culs-de-sac palpébraux.

L'instrument le plus simple pour pratiquer cette petite opéra-

tion est la lancette ordinaire à grain d'orge (1). La scarification est indiquée lorsque la conjonctive palpébrale, et spécialement celle des sinus palpébraux, est gorgée de sang et tuméfiée. Dans ce cas, des écorchures superficielles suffisent pour donner issue à une quantité considérable de sang. On ne devra jamais faire d'incisions profondes. Lorsque le sang ne s'écoule pas par des incisions superficielles, c'est que le cas ne réclame pas l'emploi des scarifications. A mesure que le sang sort, on l'essuie en promenant un linge sec sur le bord des paupières sans toucher à la petite plaie, de peur de faire cesser l'écoulement. Pour augmenter le flux sanguin, il suffit de laisser les paupières se refermer tant soit peu, puis de les retourner de nouveau; cependant, lorsque le sang commence à se coaguler sur les incisions, on retire les caillots avec le linge, et l'on fait, au besoin, quelques nouvelles coupures. Lorsqu'il est nécessaire de scarifier les deux paupières, il vaut mieux commencer par la paupière supérieure.

2° Scarification de la paupière supérieure.

La paupière supérieure est plus difficile à retourner que l'inférieure, mais, dans les cas qui réclament les scarifications, ce petit mouvement d'éversion est plus facile à obtenir à cause du gonflement de la conjonctive. On la maintient retournée, comme nous l'avons dit plus haut, pendant que les scarifications sont faites et tout le temps que dure l'écoulement de sang. Lorsque la conjonctive des sinus palpébraux est très congestionnée et tuméfiée, comme dans l'ophthalmie des nouveau-nés, il ne faut pas craindre de la scarifier. Dans certains cas d'inflammation chronique, la conjonctive de la paupière supérieure ne présente de rougeur et de tuméfaction que vers les angles, et n'est presque pas affectée dans le reste de son étendue; les scarifications ne doivent alors porter que sur les parties malades.

3° Scarification de la conjonctive de la paupière inférieure.

On retourne la paupière pour cette opération en appliquant les doigts index et médius à la racine des cils. On abaisse ainsi la

(1) M. Desmarres se sert pour scarifier la conjonctive d'un petit couteau à extrémité arrondie et recourbée et à tranchant convexe. Cet instrument est plus commode que la lancette ; mais la lancette effraye peut-être moins le malade, et peut, avec un peu d'habitude, tenir lieu du couteau scarificateur.

paupière et la peau de la joue, puis dirigeant la pulpe des doigts un peu en arrière, entre le rebord de l'orbite et le globe de l'œil, le chirurgien parvient à découvrir toute la surface de la conjonctive du sinus palpébral inférieur.

Dans les granulations de la conjonctive, j'ai employé avec avantage un genre de scarification particulier qui consiste à faire une incision en croix sur chaque granulation, ou, si leur petitesse et leur rapprochement s'y opposent, à pratiquer un grand nombre de hachures croisées.

On a reproché aux scarifications de faire plus de mal par l'irritation traumatique qu'elles causent, qu'elles ne font de bien en produisant une émission de sang. C'est envisager la question sous un faux point de vue. Dans les cas où les scarifications sont utiles, les incisions les plus superficielles suffisent pour amener un écoulement de sang abondant, diminuer la congestion de la conjonctive, et préparer cette membrane à recevoir avec plus d'avantage les applications que l'on y fait immédiatement après.

4° Division des vaisseaux distendus de la conjonctive scléroticale.

Cette division se fait facilement en introduisant à travers la conjonctive, sous le vaisseau distendu, une aiguille à tranchant recourbé, qui, ramenée vers soi, coupe le vaisseau. Mais, ordinairement, on préfère exciser une portion du vaisseau pour empêcher la tuméfaction du vaisseau divisé et la réunion des extrémités qui se produit facilement au même point. A cet effet, les paupières sont maintenues ouvertes par un aide, le chirurgien ayant besoin des deux mains, l'une pour saisir avec une pince à érigne la portion de la conjonctive qui contient le vaisseau, et l'autre pour couper avec des ciseaux courbes le pli maintenu par la pince. La convexité des ciseaux est tournée vers l'œil pendant que l'on saisit la conjonctive. Quand le vaisseau n'a pas été coupé en même temps que la conjonctive, il arrive souvent que le coup de ciseau l'a mis à nu, et l'on peut alors le saisir directement et le couper, mais, en tous cas, il ne faut pas recommander la division des gros vaisseaux.

5° Incision de la conjonctive dans le chémosis.

Dans le chémosis, le bourrelet saillant que forme la conjonctive autour de la cornée doit être incisé, tant pour produire

un écoulement sanguin, que pour diminuer la tension de la conjonctive et la pression qu'elle exerce sur la cornée. Le meilleur moyen pour faire cette petite opération consiste à se servir de ciseaux droits à pointes arrondies, que l'on dirige en irradiant autour de la cornée. Pendant qu'un aide maintient les paupières ouvertes, le chirurgien saisit avec une pince à griffes le bourrelet conjonctival et le coupe en travers avec des ciseaux ; il en résulte une incision rayonnante que l'on peut répéter de la même façon dans trois ou quatre points autour de la cornée et à des distances égales.

L'excision de quelques replis de la muqueuse au moyen de la pince et des ciseaux courbes, ou même l'excision complète de la conjonctive autour de la cornée n'offrent pas d'avantages.

§ VII. — Contre-irritation.

Dans les maladies des yeux, la contre-irritation se fait, en général, au moyen de vésicatoires, d'emplâtres stibiés ou de liniments excitants que l'on applique sur la nuque, derrière les oreilles ou sur le sommet de la tête. Lorsqu'il faut la prolonger longtemps, on applique des cataplasmes chauds entre les épaules, un séton à la nuque ou un cautère au bras.

La contre-irritation est quelquefois appliquée plus près de l'organe malade, et on l'a déterminée sur les tempes, au-dessus du sourcil ou même directement sur la face externe des paupières. Dans ce cas, le contre-irritant le plus commode est la solution suivante d'iodure de potassium que l'on étend sur la peau avec un pinceau :

Iode et iodure de potassium, de chaque...	1/2 gros (2 gram.).
Esprit-de-vin rectifié.....	1/2 once (5 gram.).

Enfin, on peut également avoir recours à la cautérisation avec le nitrate d'argent ou à l'application de vésicatoires.

§ VIII. — Occlusion palpébrale.

[L'occlusion des paupières, utile dans certains cas, peut être obtenue de plusieurs façons.

Le simple bandage monocle ou binocle doit être rejeté parce qu'il ne maintient pas suffisamment les paupières, qu'il échauffe

l'œil et provoque l'irritation de la conjonctive et le larmoiement. Mayor de Lausanne se servait du coton cardé, qui constituait pour le globe oculaire une sorte de coussinet moelleux et doux ; mais le coton s'affaisse, laisse les paupières se mouvoir et irrite leurs bords. M. Furnari, qui, renouvelant la méthode arabe, a beaucoup préconisé l'occlusion des paupières dans les ophthalmies, a substitué la ouate gommée au coton cardé.

Les bandelettes agglutinatives sont encore employées pour tenir les paupières fermées.

Le meilleur moyen consiste dans l'emploi de bandelettes de taffetas gommé. On prend trois bandelettes de taffetas de 10 à 15 centimètres de long sur 1 centimètre de large environ. L'une d'elles est collée par une de ses extrémités sur le milieu de la paupière supérieure jusqu'à son bord libre, et les autres de même à quelque distance de la première, afin de laisser un vide entre elles. Quand elles sont bien agglutinées, on les abaisse sur la joue en entraînant la paupière et on les y fixe.

M. Hairion a conseillé le procédé suivant :

Les paupières étant rapprochées, on applique sur la fente palpébrale, au moyen d'un pinceau trempé dans le collodion, une légère couche de cette substance, et la pellicule même qui ferme les paupières persiste environ quarante-huit heures. Comme M. Hairion, M. Warlomont fait usage du collodion, mais il recouvre les paupières avec une lamelle de baudruche. C'est ce procédé que nous employons lorsque nous voulons obtenir une occlusion tout à fait complète.

Plus tard, M. Furnari indiqua un autre procédé très simple. On étale sur les paupières fermées une couche légère de solution de colle de poisson ou de blanc d'œuf, ou de gomme arabique ; immédiatement on applique horizontalement une ou deux bandelettes superposées de tulle, de la forme d'un ovale allongé ayant 4 à 5 centimètres de long sur 3 de haut. Les petites bandes s'adaptent parfaitement, sans exercer de pression, à la forme des paupières, et le produit des sécrétions peut s'écouler entre les mailles du tulle. On ne doit jamais négliger l'occlusion des paupières dans les cas de plaies de l'œil, et en particulier de celle de la cornée après l'extraction de la cataracte. On a conseillé son emploi dans les ulcères de la cornée, la hernie de l'iris, le kératocèle, le pannus et dans toutes les ophthalmies purulentes ou autres. Nous verrons plus tard quelles sont de toutes ces maladies celles qui réclament l'occlusion palpébrale.]

§ IX. — Compression de l'œil.

[La compression de l'œil peut être utile dans un grand nombre de maladies du globe ou des paupières. C'est ainsi qu'on pourra en faire usage toutes les fois que la cornée est perforée ou menacée de l'être, dans les staphylômes, dans les hernies de l'iris, dans les blépharites phlegmoneuses, etc.

Ce moyen, pour produire de bons effets, nécessite l'application d'un bandage qui doit être fait avec beaucoup de soin et d'attention. On peut exercer la compression, en maintenant sur l'œil une couche de boulettes de charpie ou de ouate au moyen du bandage désigné sous le nom de *monocle*.

M. Desmarres se sert d'un appareil composé de plusieurs rubans de fils de 3 centimètres de largeur, et de boulettes de chardie disposées de la façon suivante. Un premier ruban, garni à l'une des extrémités d'une boucle solidement cousue, est appliqué sur les yeux préalablement couverts d'une boulette de charpie dont le volume varie suivant la compression que l'on veut obtenir ; le chef libre du ruban est placé dans la boucle et serré aussi fortement qu'il en est besoin. Un second ruban est cousu sur le précédent, à deux endroits différents, au milieu du front et à la nuque, près de la boucle ; il doit être mesuré sur la saillie du vertex, afin d'empêcher le bandeau de descendre. Deux autres rubans complètent l'appareil ; cousus aussi sur le bandeau horizontal, un peu en avant de chaque oreille, et noués sous le menton pour empêcher le bandeau de descendre.]

§ X. — Évulsion des cils.

L'instrument le plus commode pour cette opération est une pince spéciale à larges mors ; mais une simple pince à dissection, si elle est bonne, peut suffire. Après avoir légèrement retourné la paupière avec la main gauche, le chirurgien, de la main droite armée de la pince, saisira chaque cil et l'arrachera ; si le cil se casse, il faut en rechercher la racine avec soin, car elle causerait plus d'irritation que le cil lui-même. On peut éviter cet inconvénient en saisissant le cil exactement à sa racine, et en exerçant sur lui une traction lente et progressive, et en ne cherchant pas à l'arracher brusquement d'un seul coup. Lorsqu'il faut opérer sur les deux paupières, je recommande de commencer par la supérieure.

§ XI. — De l'ablation des corps étrangers situés dans l'espace oculo-palpébral de la conjonctive.

Lorsqu'un corps étranger a pénétré dans l'espace oculo-palpébral de la conjonctive, on dit, dans le langage vulgaire, qu'il est *entré dans l'œil*. L'irritation chimique ou mécanique de la conjonctive produit une contraction spasmodique des paupières et un flot de larmes. Si cette irritation est causée par une substance à l'état de vapeur, la conjonctive se trouve ainsi protégée contre l'action prolongée de la vapeur, et la douleur ne persiste pas. Les vapeurs acides concentrées, telles que celles d'acide nitrique, d'acide hydrochlorique, peuvent faire instantanément de grands ravages en détruisant l'épithélium de la conjonctive et la cornée.

Les substances solides qui ne sont pas de nature à adhérer à la conjonctive sont immédiatement entraînées hors de l'œil par le torrent de larmes qu'elles ont excité ; si elles sont très petites, elles sont portées, enveloppées de mucus, par le mouvement des paupières, vers le lac lacrymal. Lorsqu'une particule solide s'introduit entre la paupière et le globe oculaire, elle cause une violente irritation et excite les contractions spasmodiques du muscle orbiculaire ; ce qui ne fait qu'aggraver le mal en fixant davantage la substance à la conjonctive, si elle est de nature à y adhérer. Lorsqu'on soupçonne la présence d'un corps étranger entre le globe et la portion fixe des paupières, ce que l'on peut deviner par le siége et l'intensité de l'irritation, et si l'on ne parvient pas à le découvrir en soulevant la paupière, il faut recourir à la rétroversion, à moins que l'on ne se soit débarrassé du corps étranger en attirant en bas la paupière supérieure et en la faisant passer sur les cils de l'inférieure. Si, après avoir retourné la paupière, on ne découvre pas immédiatement le corps étranger, il faut examiner avec le plus grand soin, en songeant qu'il peut être difficile à découvrir à cause de sa transparence. Lorsque le corps étranger est découvert, on le retire avec un pinceau très fin, la pointe d'un cure-dent ou d'un stylet, ou de tout autre objet à extrémité fine, mais mousse.

Les corps étrangers qui s'introduisent sous la paupière inférieure causent moins de douleur et sont plus faciles à trouver, parce que cette paupière se retourne aisément. Les molécules étrangères qui se logent dans le sinus oculo-palpébral peuvent y séjourner longtemps sans causer d'irritation, parce que les tissus cellulaire et adipeux sous-jacents de l'orbite sont tellement sou-

ples, qu'ils n'exercent qu'une très légère pression sur le corps étranger. J'ai souvent été surpris du volume des particules que j'ai trouvées en ce point, sans qu'il en soit résulté d'irritation ni de douleur.

Lors donc que, malgré l'absence d'une douleur vive, on aura quelque raison de soupçonner la présence d'un corps étranger à la surface de l'œil, et qu'on ne l'aura pas découvert par le mode d'exploration que nous venons d'indiquer, il faudra porter toute son attention sur les sinus oculo-palpébraux et les examiner avec le plus grand soin.

On rencontre quelquefois des cas dans lesquels des éclats de bois, des fétus de paille, des fragments de pipe, etc., ont pénétré dans l'orbite à travers la conjonctive des sinus palpébraux, et n'ont pas été aperçus, faute d'une exploration minutieuse.

Si un corps étranger est projeté avec force dans l'œil, il peut se fixer aussitôt à la conjonctive et même à la cornée. J'ai vu souvent des coques de petites graines et d'autres corps analogues, tels que les ailes d'insectes, et entre autres, chez un pêcheur, une valve d'un très petit mollusque, se fixer à la dérobée à la conjonctive de la sclérotique ou à celle de la cornée. L'inflammation envahit alors la conjonctive, et l'on peut confondre ces corps étrangers avec des pustules ou des phlyctènes causées par l'inflammation. Il faut donc, lorsqu'il y a doute, examiner avec grand soin, et l'on ne pourra s'y méprendre. On enlève facilement le corps étranger avec les instruments dont nous avons parlé plus haut. Les parcelles de fer en ignition connues sous le nom d'étincelles, et qui s'ensevelissent profondément dans la cornée des ouvriers, apparaissent comme de petits points noirs entourés d'une certaine opacité. Elles occasionnent plus ou moins de douleur, de rougeur et de larmoiement, surtout lorsque les paupières sont fermées.

Le corps étranger est plus ou moins incrusté dans les tissus; mais on parvient à le faire sortir de son nid au moyen d'un cure-dent ou d'une petite spatule d'argent. Lorsqu'on l'examine après l'avoir enlevé, on voit qu'il est formé par un mince fragment d'oxyde noir de fer.

Quand on retire les corps étrangers presque aussitôt après leur introduction, la douleur cesse en général ou diminue rapidement. Quelquefois cependant le malade éprouve la même sensation que lorsque le corps était dans l'œil. Cela est dû, soit à l'injection vasculaire, soit à l'exulcération d'un point de la conjonctive.

Les substances caustiques ou chaudes, soit solides, soit liquides, agissent si rapidement, que lorsqu'on est en mesure de les retirer, elles ont déjà produit tout leur effet. Quand une particule de substance caustique est encore sous les paupières, ce que l'on peut appliquer de mieux, c'est un peu d'huile d'olive ; on procède ensuite à la recherche du corps, dont l'extirpation n'est pas toujours facile, surtout si c'est de la chaux ou du mortier qui adhère fortement à la conjonctive. On ne doit pas négliger d'explorer les sinus palpébraux où des particules de ces matières ont pu se glisser. Après avoir nettoyé l'œil le mieux possible, il est bon d'y injecter de l'eau pour enlever tout ce qui pourrait rester du caustique (1). Lorsque de la poudre a fait explosion dans l'œil, outre la brûlure qui en résulte, les grains se fixent dans la conjonctive et la cornée, et à moins qu'on ne les retire avec soin, laissent des marques et des opacités indélébiles.

Fig. 20.

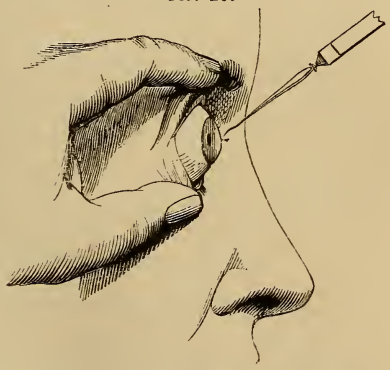

[La figure 20, empruntée à l'excellent *Traité de chirurgie opératoire* de A. Guérin, montre comment le chirurgien peut maintenir le globe oculaire pendant l'extraction des corps étrangers de la cornée.]

La potasse, le nitrate d'argent se dissolvent si rapidement dans les larmes, que le plus souvent leur effet est produit avant qu'on puisse les retirer. La première chose à faire dans un cas semblable, c'est d'appliquer un remède qui décompose le caustique et en arrête les ravages en le rendant inerte. Ainsi, lorsque de l'acide sulfurique aura été jeté dans les yeux, ce qui a eu lieu quelquefois dans un but criminel, il faut immédiatement

(1) M. Gosselin, dans un mémoire sur l'ophthalmie, causée par la projection de la chaux éteinte dans l'œil (*Archiv. méd.*, 1855, t. II, p. 513), a montré que la chaux éteinte produit l'opacité de la cornée par pénétration dans l'épaisseur de la membrane, et que le meilleur collyre, dans ce cas, est l'eau sucrée.

faire des lotions, des injections avec une solution de sous-carbonate de soude ou avec la magnésie en suspension dans l'eau. Les substances chaudes se refroidissent promptement, et il s'agit tout simplement de les retirer dès le premier moment. Si de la poix avait été introduite dans l'œil, l'huile d'olive en faciliterait l'extraction.

Quant aux corps étrangers qui pénètrent dans l'intérieur de l'œil, aux effets qu'ils produisent, et au traitement qui leur convient, nous en parlerons sous le titre: *Blessures de l'œil.*

§ XII. — Évacuation de l'humeur aqueuse par la position de la cornée.

Les circonstances variées qui nécessitent cette opération seront indiquées en temps et lieu. Il ne s'agit ici que de décrire le procédé opératoire. Il consiste tout simplement à sectionner la cornée comme dans le premier temps de l'extraction de la cataracte. L'instrument le plus commode est le couteau à cataracte ou le bistouri à fer de lance. S'il existe de la photophobie chez le malade, l'opération est très délicate, parce que dès qu'on ouvre les paupières, le globe roule sur lui-même pour se cacher derrière le rebord orbitaire, et il peut être nécessaire d'employer le chloroforme. Il faut qu'un aide tienne l'une des paupières, tandis que le chirurgien se charge de l'autre. On enfonce l'instrument dans la cornée, tout près de la sclérotique, et l'on aura grand soin de ne pas le faire avancer davantage lorsqu'on sentira qu'il a pénétré dans la chambre antérieure. La pointe du bistouri ne doit pas dépasser le bord temporal de la pupille, afin que si l'humeur aqueuse s'échappait tout d'un coup, l'iris se trouvât entre la pointe de l'instrument et le cristallin. C'est dans ce but que l'on emploie un instrument de la forme que nous venons d'indiquer, car alors on produit une assez large ouverture de la cornée sans enfoncer profondément. La ponction étant faite, on retire l'instrument en lui faisant éprouver sur son axe un léger mouvement de rotation qui écarte les lèvres de l'incision, et permet à l'humeur aqueuse de s'échapper. A mesure que l'écoulement se fait et que l'iris se rapproche de la cornée, on retire l'instrument.

Le procédé d'évacuation de l'humeur aqueuse, ou de paracentèse de l'œil, indiqué ici, n'est en définitive que le premier temps de l'opération de la cataracte par extraction, ou mieux de l'opération de la pupille artificielle par excision. Il convient lorsqu'il s'agit d'évacuer le pus,

le sang, etc., que peut contenir la chambre antérieure. Mais si l'on ne veut produire que l'évacuation de l'humeur aqueuse, on peut se borner à faire à la cornée une piqûre étroite au moyen d'une aiguille à cataracte. L'instrument est introduit dans la cornée près de sa circonférence, et conduit dans la chambre antérieure parallèlement à l'iris que l'on doit éviter de blesser. Un petit mouvement de rotation imprimé à l'aiguille écarte les lèvres de la plaie, et l'humeur aqueuse s'écoule aussitôt. L'instrument est retiré lentement, afin que la chambre antérieure se vide peu à peu.

La paracentèse de l'œil peut se pratiquer aussi par la sclérotique, comme dans les cas de staphylôme, d'hydrophthalmie, de phlegmon, etc. Cette opération se fait alors avec une lancette ou le couteau lancéolaire. La ponction sera pratiquée à des endroits différents, selon les cas : lorsqu'il s'agit d'un staphylôme, on ponctionne sur la tumeur; dans le cas d'hydropisie sous-rétinienne, on doit faire pénétrer la lancette assez loin en arrière de la cornée. Ce sera, en général, au côté externe que l'on introduira l'instrument, soit entre le muscle droit supérieur et le droit externe, soit entre ce dernier et l'inférieur.

M. Desmarres pratique la paracentèse cornéale au moyen d'une aiguille dont la lame est pleine et conique, pour empêcher l'écoulement trop rapide de l'humeur aqueuse. A 2 millimètres de la pointe, il y a deux arêtes qui empêchent la lame de pénétrer plus loin. Pour la paracentèse scléroticale il se sert d'une aiguille plus large, munie aussi de deux arêtes et parcourue à son milieu par une gouttière qui donne passage au liquide.

CHAPITRE II.

DES OPHTHALMIES.

Les maladies les plus importantes de l'œil étant le plus souvent produites par l'inflammation ou ses suites, et toutes les opérations que l'on pratique sur cet organe devant être réglées par la nature et l'intensité de la réaction inflammatoire dont on prévoit le développement, c'est la connaissance approfondie des ophthalmies qui doit servir de base à notre sujet, et c'est sur leur étude que doit se concentrer toute l'attention du praticien.

ARTICLE PREMIER.

DE L'INFLAMMATION EN GÉNÉRAL.

Avant de commencer l'étude des inflammations de l'œil, il sera utile de rappeler les particularités qui caractérisent les phénomènes inflammatoires envisagés d'une manière générale.

§ I. — De l'inflammation proprement dite.

Le premier degré de l'inflammation proprement dite est caractérisé par la *congestion*, le second par une *augmentation d'exsudation*. La congestion se manifeste par une rougeur anormale due à la stagnation et à l'accumulation des corpuscules rouges dans les vaisseaux capillaires. L'exsudation du sérum du sang d'abord, puis de la lymphe en grande quantité, se produit comme un des effets de la congestion, et selon la structure de la partie malade, ce degré se manifeste par du gonflement, de l'épaississement, de l'opacité, des phlyctènes, des pustules, de la suppuration, etc.

Les corpuscules du sang ne s'échappent pas avec le plasma exsudé, mais les vaisseaux congestionnés peuvent se rompre, et dans ce cas il y a extravasation de sang qui se manifeste, soit par une hémorrhagie, soit par l'infiltration des tissus sous forme d'ecchymose, etc. La rougeur de l'ecchymose est en général facile à distinguer de celle de la congestion vasculaire. Avec l'exsudation se termine le développement de l'inflammation proprement dite.

§ II. — Terminaisons ou suites de l'inflammation.

L'inflammation se termine soit par la résolution, soit par la mortification.

De même que la congestion et l'exsudation sont les degrés essentiels de l'inflammation proprement dite, de même le rétablissement de la circulation, et l'absorption de la matière exsudée, qui se manifestent par la disparition de la rougeur et la diminution du gonflement, etc., constituent la terminaison la plus simple : la *résolution*.

Lorsqu'il y a solution de continuité, la guérison n'est pas aussi prompte, et la matière exsudée joue un rôle plus important. Elle se convertit en un tissu nouveau qui réunit les lèvres de la plaie ou en remplit les interstices, selon que les circonstances permettent l'adhésion ou la réunion par première intention, ou seulement la granulation avec suppuration, ou la réunion par seconde intention. La congestion et l'exsudation, et par conséquent la rougeur et le gonflement des parties malades, ne cessent pas dans les cas de guérison de ce genre; elles persistent au contraire jusqu'à la cicatrisation de la blessure, la congestion étant la con-

dition nécessaire de l'exsudation, et celle-ci fournissant les matériaux indispensables à la régénération.

Lorsque la mortification s'empare des tissus, la partie mortifiée tend à s'éliminer sous forme d'eschare. La séparation s'effectue par le ramollissement de la partie mortifiée et par la suppuration qui s'établit sur la surface vivante congestionnée.

L'*ulcération* est le contraire de la *granulation;* car tandis que dans les plaies granuleuses la matière exsudée se change immédiatement partie en tissus, partie en pus, dans les plaies ulcéreuses cette matière exsudée, non-seulement ne s'organise pas en de nouveaux tissus, mais encore la partie malade perd sa vitalité et tombe par petites portions qu'entraîne la matière qui s'en écoule, laquelle est, ou une simple sanie, ou du pus imparfaitement développé. On voit par là que l'ulcération doit être rangée sous le titre de mortification.

Les phénomènes de l'inflammation et ses accidents consécutifs qui viennent d'être décrits sont *objectifs*, c'est à-dire qu'ils sont facilement observés par le chirurgien. Les phénomènes *subjectifs*, que le malade seul perçoit, sont : la douleur et les autres sensations morbides. La chaleur qui accompagne l'inflammation est à la fois *objective* et *subjective*.

L'augmentation objective de la chaleur, qui est appréciable au thermomètre, est due à la congestion L'augmentation subjective de chaleur, ou le sentiment de chaleur qu'éprouve le malade, dépend en partie de l'accroissement objectif de la température et en partie de l'exaltation de la sensibilité des nerfs de la partie malade.

La douleur qui se révèle d'abord est la manifestation de l'augmentation de la sensibilité des nerfs sensitifs occasionnée par les causes excitantes de l'inflammation. La douleur augmente ensuite et revêt un autre caractère à cause de la pression qu'exercent sur les nerfs déjà fort excités les vaisseaux congestionnés et la matière exsudée. Enfin, des parties autres que celle qui est le siége primitif de l'inflammation peuvent être affectées par sympathie.

§ III. — Distinction de l'inflammation en aiguë et chronique.

Les inflammations *aiguës* et *chroniques* sont ainsi nommées à cause de leurs caractères les plus apparents : la première se distingue par l'intensité des symptômes, et la seconde par leur persistance. Dans la forme aiguë de l'inflammation, aux sym-

ptômes graves se joint une marche rapide, et dans la forme chronique la longue durée est compensée par le peu d'intensité des symptômes.

Ces différences, on le voit, sont simplement des différences d'intensité et de durée. Il ne paraît pas y avoir de différence essentielle quant à la nature même des phénomènes. Dans l'une et l'autre forme, la congestion, l'exsudation et la matière exsudée subissent des changements analogues. Il faut cependant observer qu'on trouve tous les degrés intermédiaires entre l'inflammation franchement aiguë et l'inflammation franchement chronique.

Les phénomènes qui donnent à l'inflammation aiguë et à l'inflammation chronique leurs caractères différentiels, sont les suivants :

Dans l'inflammation aiguë, la congestion est plus forte, et si la résolution vers laquelle elle tend ne s'accomplit pas promptement, l'exsudation de lymphe a lieu avec plus ou moins d'abondance, et il en résulte des adhérences, des abcès ou un écoulement purulent épais, et ce n'est qu'ensuite que la circulation se rétablit graduellement et que l'inflammation se termine.

Dans l'inflammation chronique, au contraire, la congestion est moins complète, et, avec moins de tendance à la résolution, l'exsudation est moins abondante en un temps donné ou est plus liquide. Néanmoins la persistance de la congestion, la continuation de l'exsudation, peuvent déterminer des hypertrophies, des fistules, etc.

L'inflammation chronique succède souvent à l'inflammation aiguë, ou se développe lentement sans avoir été précédée d'un état aigu. L'inflammation aiguë peut aussi succéder à l'inflammation chronique.

ARTICLE II.

DES OPHTHALMIES EN GÉNÉRAL.

L'inflammation est rarement circonscrite à une seule des parties constituantes de l'œil, et le plus souvent elle envahit plusieurs d'entre elles à la fois. Ce serait donc, comme l'a fait remarquer un écrivain distingué, décrire un état de choses qui n'existe que rarement ou même jamais dans la nature que de décrire séparément l'inflammation de chacune des parties de l'œil. Néanmoins il ne sera pas inutile, avant d'étudier les diverses

combinaisons que nous rencontrerons dans la pratique, d'indiquer préalablement en quelques mots et d'une façon abstraite les caractères particuliers de l'inflammation de chaque tissu. Les descriptions subséquentes n'en seront que plus concises et plus claires.

La classification des ophthalmies a été établie surtout d'après deux points de vue tout à fait différents. Les uns, avec Beer, Weller, etc., ayant principalement égard à la circonstance étiologique spéciale qui a paru produire tel ou tel genre d'ophthalmie, circonstance qu'ils recherchent dans l'état de la constitution ou dans l'existence d'une maladie ou d'une diathèse, ont reconnu des ophthalmies scrofuleuse, arthritique, catarrhale, varioleuse, syphilitique, etc., sans se préoccuper des tissus envahis par l'inflammation.

Les autres, avec M. Velpeau et la plupart des ophthalmologistes français, prenant surtout en considération le siége de l'inflammation dans tel ou tel tissu de l'œil, et faisant abstraction de la cause quant à la détermination de l'espèce, décrivent des conjonctivites, des blépharites, des kératites, des iritis, etc.

Il est certain que quelques circonstances étiologiques exercent une influence sur la nature et sur la marche de l'inflammation; que le froid, par exemple, porte son action plus particulièrement sur les membranes muqueuses, sur la conjonctive; que la scrofule a plus de tendance à se manifester du côté de la cornée et des bords palpébraux, etc. Mais les modifications apportées par l'influence de la cause ne sont pas si profondes, et elles n'impriment pas à la phlegmasie un cachet tellement spécial, qu'elles permettent d'en reconnaître la nature en dehors de toute autre manifestation; et d'ailleurs, la cause qui produit telle ou telle ophthalmie est souvent obscure, et ne peut être trouvée ni dans l'état général, ni dans une circonstance accidentelle. Il faut, en outre, remarquer que ce sont toujours les mêmes lésions que l'on retrouve dans chaque partie de l'œil, quelle que soit la cause qui ait déterminé l'inflammation. Ainsi, dans la kératite, qu'elle soit traumatique ou scrofuleuse, on rencontre de la vascularité de la cornée, des opacités, des ulcérations, etc.; il en est de même de l'iritis, qu'elle soit syphilitique ou simple, ce sera toujours par le changement de couleur, par la déformation de la pupille, par l'injection radiée, etc., qu'elle traduira son existence. A ce point de vue, ce sera donc l'état anatomique local qui, donnant à la maladie son caractère principal, devra tenir le premier rang, et servir de base dans la classification des ophthalmies. Mais, d'un autre côté, il ne faut point oublier, comme l'observe M. Warthon Jones, que l'inflammation ne se localise jamais dans une seule des membranes de l'œil, et que sous les noms de kératite, d'iritis et de choroïdite, etc., on ne peut désigner que des inflammations dont le siége principal est dans l'iris, dans la cornée, dans la choroïde, etc. Ce serait s'exposer à décrire des formes morbides qui ne se rencontrent pas dans la pratique, que de

localiser ainsi chaque phlegmasie oculaire, exagération à laquelle n'ont pas su se soustraire tous les ophthalmologistes.

M. Warthon Jones, cherchant à éviter les inconvénients inhérents à l'une ou à l'autre base de classification adoptée exclusivement, a voulu tenir compte à la fois du siége de la phlegmasie et de la cause ordinaire qui la détermine. C'est dans ce but qu'après avoir indiqué les lésions que chacune des membranes de l'œil peut présenter quand elle est enflammée, indépendamment de la cause, il établit plusieurs groupes d'ophthalmies, en rapprochant celles qui atteignent les parties les plus voisines les unes des autres, et qui, par conséquent, se trouvent ordinairement combinées. Jusque-là donc, l'auteur anglais suit les principes de la classification anatomique. Mais, lorsqu'il s'agit de créer des divisions secondaires dans chacun de ces groupes, il faut bien arriver à tenir compte de la cause, puisque c'est elle qui a la principale influence sur la nature de la phlegmasie, et surtout sur sa marche et sur son pronostic, et qu'il est rationnel d'y prendre garde dans le traitement. M. Warthon-Jones a été conduit ainsi à reconnaître un grand nombre de variétés d'ophthalmies, dont quelques-unes ne se distinguent peut-être que par des nuances trop légères pour mériter de faire une variété particulière : telles sont, par exemple, certaines ophthalmies arthritiques, rhumatismales, etc. Mais, tout en faisant quelques réserves pour l'application, nous pensons que les principes de classification qui ont guidé l'auteur anglais sont justes, c'est-à-dire qu'il faut tenir compte en première ligne du siége de la phlegmasie ; d'où la division des ophthalmies en conjonctivite, iritis, kératite, choroïdite, etc. ; et qu'en second lieu, on pourra se baser sur la cause pour établir des variétés dans chaque classe : cette manière de comprendre les ophthalmies nous paraît avantageuse en ce qu'elle concorde parfaitement avec les indications thérapeutiques ; puisque le traitement local reste le même, quelle que soit la cause, car il est dicté par la nature et le siége de la lésion locale, et que le traitement général doit être fondé sur l'existence de la cause constitutionnelle ou diathésique.

Du reste, ces discussions scolastiques ont perdu beaucoup de leur importance dans la pratique, et il n'est pas un chirurgien qui ne s'occupe à la fois, dans le traitement des ophthalmies, de combattre les lésions locales, et de modifier, s'il y a lieu, l'état général ou diathésique.

§ I. — De l'inflammation des différents tissus de l'œil.

Dans l'exposition de ce sujet, je passerai d'abord en revue les phénomènes objectifs, puis j'indiquerai les phénomènes subjectifs de l'inflammation des différents tissus de l'œil.

1° Conjonctivite, ou inflammation de la conjonctive.

Les principales formes de l'inflammation dont la conjonctive peut être le siége sont : les inflammations *pustuleuse*, *catarrhale*, *purulente* et *érysipélateuse*.

Inflammation pustuleuse. — Elle est caractérisée par une plaque petite, souvent isolée, formée par l'injection vasculaire, accompagnée d'une tuméfaction légère et circonscrite de la conjonctive scléroticale à une petite distance du bord de la cornée, et ayant au centre un petit amas de matière. Ce sont là les manifestations de la congestion, et de l'exsudation qui en est la suite dans la forme la plus simple de l'inflammation de la conjonctive.

Vu son peu de cohésion, l'épithélium de la conjonctive scléroticale ne retient pas au-dessous de lui, comme l'épiderme de la peau, les matières exsudées ; mais il cède en laissant une ulcération qui est recouverte par la matière exsudée changée en pus ou devenue puriforme.

Outre les taches rouges de la congestion vasculaire, on remarque parfois aussi quelques plaques ecchymotiques. A mesure que l'inflammation s'étend, les vaisseaux du point injecté se relient d'une façon manifeste à ceux du reste de la conjonctive, qu'il était d'abord impossible d'apercevoir à l'œil nu. Si l'inflammation finit par envahir toute la conjonctive, le point d'origine où se trouve la pustule ou la surface ulcérée n'en restera pas moins le plus fortement injecté. Une sécrétion puro-muqueuse, résultat d'une plus forte exsudation, accompagne cette extension de l'inflammation. Dans ce cas, on peut dire qu'à l'inflammation pustuleuse s'est ajoutée une inflammation catarrhale.

Terminaison de l'inflammation pustuleuse. — Lorsque la maladie est abandonnée à elle-même, la dénudation et l'ulcération superficielle de la conjonctive augmentent avec la congestion. Mais, sous l'influence de remèdes stimulants appliqués sur l'œil, la vascularité disparaît rapidement, et en même temps les surfaces dénudées ou ulcérées guérissent en se recouvrant d'un nouvel épithélium.

Lorsque la pustule se présente au bord même de la cornée, le cas n'est pas aussi simple, et il forme le passage à l'*ophthalmie phlycténulaire* ou *scrofuleuse*. Les vaisseaux injectés gagnent les pustules sous forme de petits faisceaux qui partent du point cor-

respondant de la conjonctive bulbaire. A cet endroit, l'épithélium épais de la cornée est obscurci et soulevé légèrement par l'exsudation, qui, avec l'épithélium ramolli de la conjonctive de la sclérotique, contribue à former la petite tache jaune. Ce genre de pustule est donc l'intermédiaire entre la phlyctène, ou pustule de la cornée, et la tache ulcérée de la conjonctive de la sclérotique précédemment décrite.

Inflammation catarrhale de la conjonctive (pl. I, fig. 1). — La conjonctive des paupières et des sinus palpébraux est d'un rouge foncé. La conjonctive oculaire est aussi d'un rouge foncé à sa circonférence; mais, au début de la maladie, la rougeur va en diminuant vers le pourtour de la cornée, et c'est seulement lorsque l'inflammation est intense, qu'elle s'étend d'une manière uniforme vers la circonférence de la cornée.

L'injection très développée du réseau capillaire dans la conjonctive palpébrale détermine une rougeur intense et uniforme qui cache les vaisseaux plus volumineux qui lui sont subjacents; ceux-ci ne restent apparents que lorsque l'inflammation est peu intense. Enfin, ce qui frappe le plus l'observateur, c'est, dans la conjonctive oculaire, le réseau à larges mailles formé par l'accroissement et l'injection de vaisseaux comparativement gros et tortueux dont les ramifications se rendent au bord de la cornée. Ces vaisseaux qui portent le sang aux capillaires superficiels, sont des artères et surtout des veines; car les artères étant plus étroites, sont moins apparentes.

L'accumulation du sang dans ces vaisseaux produit la tuméfaction de la conjonctive. Pour la même raison, les papilles de la conjonctive palpébrale sont gonflées et proéminentes, et donnent un aspect velouté à la surface de cette membrane.

La conjonctive qui recouvre la caroncule lacrymale, et forme le repli semi-lunaire, est d'un rouge foncé comme la conjonctive palpébrale, et ces parties semblent beaucoup plus développées en raison de l'épaississement produit par l'accumulation du sang dans leurs vaisseaux.

Au début de l'inflammation, une exsudation séreuse se produit à la surface de la conjonctive, puis il s'établit un écoulement de matière puro-muqueuse dont la présence constitue un des caractères importants de l'inflammation. En retournant la paupière inférieure, on trouve ordinairement dans le sinus palpébral inférieur une plaque d'épithélium exfolié de la conjonctive avec du muco-pus.

Les paupières, en outre, sont rouges et plus ou moins tuméfiées, ce qui tient à une exsudation séreuse dans le tissu cellulaire. Il peut aussi y avoir dans le tissu cellulaire, sous la conjonctive de la sclérotique, de l'exsudation qui la soulève en forme de bourrelet autour de la cornée, et constitue le *chémosis*. La tuméfaction des paupières et le *chémosis* sont analogues, quant à leur nature et à leur mode de production, au gonflement qui a lieu dans toute inflammation violente.

Des taches ecchymotiques se présentent aussi dans divers points de la sclérotique, à la suite d'une extravasation de sang dans la conjonctive scléroticale et dans le tissu cellulaire sous-jacent.

Mode de terminaison. — A mesure que la congestion vasculaire, ou, en d'autres termes, que la rougeur diminue, l'écoulement séro-muqueux ou puro-muqueux diminue également, et le chémosis et le gonflement des paupières disparaissent. Il faut se rappeler que la congestion vasculaire de la conjonctive palpébrale cesse plus lentement que celle de la conjonctive oculaire.

Inflammation purulente de la conjonctive. — Nous retrouvons ici tous les phénomènes de l'inflammation catarrhale aggravés ; l'injection vasculaire est plus intense, l'écoulement plus abondant et purulent, la tuméfaction des paupières et le chémosis plus développés ; enfin, il peut même y avoir un suintement de sang à la surface de la conjonctive.

D'après cette description, on voit que la matière qui est exsudée à la surface enflammée se convertit en pus, quoique cette surface ne soit pas ulcérée. D'un autre côté, la lymphe qui a été exsudée dans la substance même de la membrane s'organise en tissu, et c'est là ce qui cause l'épaississement de la conjonctive palpébrale et l'hypertrophie de ses papilles, qui persiste plus ou moins longtemps, sinon toujours, après la guérison de l'inflammation.

Conjonctivite granuleuse (pl. I, fig. 2). — Cet état morbide affecte les paupières, les sinus palpébraux et le repli semi-lunaire. C'est le caractère distinctif de ces ophthalmies que l'on rencontre si souvent dans les ateliers et les casernes, etc., et qui sont généralement chroniques, quoique, dans certaines conditions, elles puissent affecter la marche d'une ophthalmie purulente très intense.

Les soi-disant granulations de la conjonctive se présentent sous la forme de points jaunâtres non saillants dans la conjonctive rouge et épaissie qui recouvre les cartilages tarses ; mais,

dans les sinus palpébraux, ils ont la forme de petites phlyctènes plus ou moins saillantes. En dedans même des bords libres des paupières, on les rencontre sous forme de phlycténules disposées en lignes. La matière exsudée qui se produit dans ces phlycténules se ramollit à une certaine époque, et se transforme en une matière grisâtre qui contient des cellules à différents degrés de développement. A une période encore plus avancée, les phlycténules se rompent d'elles-mêmes et laissent écouler la matière qu'elles contiennent. C'est alors que l'on aperçoit, au fond ou sur les bords de la phyctène ouverte, quelque chose qui ressemble à de vraies granulations.

Un autre type de granulations consiste simplement dans l'hypertrophie des papilles de la conjonctive palpébrale qui recouvre les cartilages tarses.

[M. Warthon Jones admet deux sortes de *granulations* : les unes qui se présentent sous forme de phlyctènes, et occupent surtout la conjonctive rétro-tarsienne ; les autres, constituées par l'hypertrophie des papilles de la conjonctive tarsienne. Ces deux formes existent, en effet, et quoique nous ayons à revenir plus tard sur la conjonctivite granuleuse envisagée dans ses causes, son mode de développement, son traitement, nous devons dès à présent ajouter quelques détails sur les caractères anatomiques des granulations. Il faut, avant tout, bien distinguer l'état granuleux véritable de la conjonctive d'autres états morbides qui offrent avec lui une certaine analogie et qui ont été confondus sous le même nom, puisque certains auteurs ont appelé *granulations* toutes les saillies ou aspérités que l'on rencontre à la face interne des paupières.

Toutes les fois que la conjonctive palpébrale est le siége d'une phlegmasie un peu intense, elle est rouge, tuméfiée, et sa surface offre une foule de très petites inégalités tassées les unes contre les autres et qui lui donnent un aspect velouté. Toutes ces petites inégalités sont parcourues à leur surface par des vaisseaux très fins et sont dues à la simple *hypérémie des papilles*. Cette *hypérémie papillaire* peut bien être le point de départ de granulations, mais elle n'y aboutit pas nécessairement, et l'on doit l'en distinguer très nettement, si l'on ne veut pas, comme nous l'avons vu souvent, être entraîné à porter un pronostic erroné et à instituer un traitement inutile. L'hypérémie papillaire ne se présente que dans les conjonctivites aiguës ; mais assez souvent dans les

ophthalmies chroniques, celles en particulier qui atteignent les scrofuleux, les ophthalmies phlycténulaires, les kératites ulcéreuses, les blépharites tarsiennes, etc., on rencontre à la surface de la conjonctive palpébrale, près du bord libre, une foule de petites saillies rougeâtres coniques, ne s'étendant jamais jusqu'à la conjonctive rétro-tarsienne; et qui peuvent, au lieu d'offrir une série continue, se montrer par plaques isolées. Cette forme de granulations que l'on a nommée *granulations miliaires*, me semble correspondre à celles que M. Warthon Jones indique comme existant près du bord libre et qu'il désigne sous le nom de phlycténules, bien que tout prouve que ces petites saillies n'offrent pas de cavité.

Les *polypes* de la conjonctive forment de petites tumeurs irrégulières, mollasses, pédiculées, peu nombreuses, qui occupent ordinairement le repli oculo-palpébral, et qui ont pu, mais à tort, être désignées sous le nom de granulations végétantes. Enfin, on rencontre les *granulations vésiculeuses* et les *granulations charnues.*

Les *granulations vésiculeuses* se présentent sous forme de petites saillies arrondies ou coniques, du volume d'un grain de millet et plus, séparées les unes des autres par de petits intervalles ou bien confluentes, surtout vers l'angle externe. Les intervalles qui les séparent sont parcourus par de petits vaisseaux ; leur surface est assez régulière, rougeâtre ou d'un blanc jaunâtre. Elles sont ordinairement dépressibles et n'existent que dans le repli rétro-tarsien, où elles forment, quand elles sont nombreuses, une sorte de chapelet transversal. En piquant l'une de ces granulations avec la pointe d'une lancette, on en voit sourdre un liquide peu épais, légèrement opalin ou jaunâtre. Nous avons rencontré cette forme de granulations surtout chez les scrofuleux, et elles ne s'accompagnaient ordinairement d'aucun symptôme aigu. Nous verrons plus tard que certains ophthalmologistes leur ont accordé une très grande importance. Nous dirons tout de suite que ces granulations vésiculeuses ne sont que de très petits kystes développés aux dépens des follicules conjonctivaux.

Les *granulations charnues* (pl. I, fig. 2) offrent un aspect différent, selon qu'elles sont à l'état aigu ou à l'état chronique. Dans le premier cas, toute la surface palpébrale est d'un rouge foncé ou écarlate, tuméfiée, et en l'examinant avec soin, on la trouve parsemée d'une foule de petites inégalités quadrilatères ou pentagonales, serrées les unes contre les autres, qui s'élèvent peu à peu au-dessus de la surface muqueuse, et forment des saillies coniques, toujours contiguës l'une à l'autre, rougeâtres et mollasses. Jusque-

là, ces saillies, très vasculaires, sont formées par une hypérémie papillaire telle qu'on la rencontre au début des conjonctivites catarrhales ou purulentes un peu intenses, et qui peut disparaître promptement à mesure que l'état inflammatoire diminue.

Mais il arrive qu'un peu plus tard, ou même près du début, dans la conjonctivite granulaire proprement dite, les irrégularités de la conjonctive sont constituées par des saillies encore petites, mûriformes, d'un blanc jaunâtre, et à sommet arrondi ou conique. Ces saillies n'ont pas une grande consistance, elles sont plus ou moins serrées les unes contre les autres, et abondent surtout au niveau des bords adhérents des cartilages tarses, principalement à la paupière supérieure. Dans les intervalles qui les séparent, la muqueuse est rouge, injectée et plus ou moins tuméfiée. Ce sont là les véritables granulations que nous considérons comme étant constituées par le dépôt d'une exsudation plastique sous l'épithélium papillaire et dans la substance même des papilles.

Lorsque l'état aigu a disparu, la conjonctive reprend sa coloration à peu près normale entre les granulations, et celles-ci, formant un relief plus apparent, constituent de nombreuses saillies arrondies, disposées souvent sur des lignes transversales, d'un blanc jaunâtre, et dont la consistance augmente de plus en plus par l'organisation et l'accroissement de l'exsudation plastique. A cette période, l'état granulé de la conjonctive a été désigné sous le nom de *trachome* par les auteurs allemands, qui ont vu là, à tort, une maladie spéciale de la conjonctive. Lorsque la maladie dure depuis longtemps et qu'elle a passé un plus ou moins grand nombre de fois par l'état aigu, l'exsudation plastique peut avoir envahi le tissu sous-conjonctival et même le cartilage tarse, de sorte que les diverses couches de la paupière semblent confondues, et que ce voile membraneux est considérablement épaissi, induré et calleux. Tel est l'aspect que présentent les granulations vraies dans les diverses phases de leur développement ; mais il faut bien savoir que cet aspect varie à certaines époques chez le même sujet, parce qu'il se produit des recrudescences aiguës qui, en donnant à la conjonctive une plus grande vascularité, en changent la couleur, circonstance qui doit être prise en considération dans l'application des agents médicamenteux qui ont pour but d'amener la guérison des granulations.

C'est pour n'avoir pas remarqué que ces aspects différents des granulations sont le plus souvent dus à des périodes différentes, que les auteurs ont décrit des granulations de tant d'espèces, telles

que les *granulations papillaires*, *veloutées*, *fongueuses*, *végétantes*, *molles*, *dures*, *calleuses*, *pédiculées*, etc. Quant aux *granulations inodulaires* ou *cicatricielles* décrites par M. Hairion, nous les considérons comme un état rugueux des paupières qui persiste après la résorption des granulations vraies' ou qui peut être le résultat d'un traitement mal dirigé. C'est encore cette différence d'aspect aux diverses périodes qui explique les divergences d'opinions qui règnent quant à la nature du travail morbide qui produit les granulations. En effet, les uns ne voient dans les granulations que les villosités ou papilles de la conjonctive, ainsi que les éléments glandulaires, hypertrophiés et altérés par l'inflammation chronique (Mackensie). Les autres, avec Eble, considèrent que la granulation est constituée par le corps papillaire altéré dans sa composition d'une manière qualitative et quantitative ; tandis que pour M. van Rosbroek, les granulations ne sont pas une hypertrophie, une altération d'un des éléments de la conjonctive, mais un produit de nouvelle formation, consistant dans une exsudation du plasma du sang, entre la conjonctive et son épithélium (Hairion), et que, d'après M. Thiry, les granulations s'organisent au moyen d'un exsudat plastique qui se transforme en cellules et en fibres au sein du lacis vasculaire très riche, d'où la division en granulations cellulo-vasculaires ou récentes, et granulations fibro-vasculaires ou anciennes. Pour nous, qui ne reconnaissons qu'une seule espèce de granulations, les *charnues* ou *vraies*, nous considérons que ces petites tumeurs sont constituées essentiellement par un épanchement plastique circonscrit, se faisant sous l'influence d'un travail inflammatoire au-dessous de l'épithélium de la conjonctive, principalement dans sa couche papillaire, et nous attribuons toutes les différences d'aspect qu'offrent les granulations et la conjonctive qui les contient au degré d'organisation et de vascularité du blastème. Nous remarquerons, en terminant, qu'aucun auteur n'a songé à assimiler les granulations de la conjonctive à celles qui recouvrent la surface d'une plaie en voie de cicatrisation, confusion qu'il ne faudrait pas faire en raison de la similitude de la dénomination.]

CONSULTEZ POUR L'ANATOMIE PATHOLOGIQUE DES GRANULATIONS :

Thiry, *Annales d'oculistique*, 1849, t. XXXI, et *Congrès ophthal.*, 1858.
Hairion, *ibid.*, t. XXXIII, p. 109.
Artl, *ibid.*, 1850, t. XXIV, p. 232.
De Condé, *ibid.*, t. XXI, p. 9.

Delvaux, *ibid.*, t. XXXV, p. 139, etc.
De Condé, *Archives belges de médecine militaire*, 1849, t. III, p. 145.
Eble, *Structure et maladies de la conjonctive*, traduit de l'allemand par Ed. de Lozen de Steltenholf.
Hacherelle, *De l'ophthalmie granuleuse* (thèse de Strasbourg, 1854).
Coursserant, *Gazette des hôpitaux*, 1861.
Warlomont, *Annales d'oculistiques*, 1854.

Exsudation pseudo-membraneuse de la conjonctive. — C'est un fait bien connu que les exsudations qui résultent de l'inflammation de membranes muqueuses se présentent sous l'aspect de fausses membranes. Ces matières ne s'organisent pas en tissu comme celles qui sont le produit des membranes séreuses; elles se détachent et sont éliminées.

Dans quelques cas d'ophthalmie phlébitique, on trouve une exsudation de lymphe sur la conjonctive. Dans l'ophthalmie purulente, on rencontre aussi parfois une exsudation qui ressemble à des fausses membranes déposées à la surface de la conjonctive.

La coagulation et l'exfoliation de l'épithélium, surtout de celui de la cornée, à la suite de lésions chimiques, ne doivent pas faire croire à l'existence de fausses membranes.

Inflammation érysipélateuse de la conjonctive. — Le caractère le plus curieux de cette ophthalmie est l'exsudation aqueuse qui se produit sous la conjonctive scléroticale, la plisse et la fait ressortir comme une vésicule entre les paupières. La conjonctive est alors d'un rouge clair tirant sur le jaune, et elle présente çà et là des taches d'ecchymoses, mais on y aperçoit peu de vaisseaux. La sécrétion muqueuse de la conjonctive est aussi devenue plus abondante.

Mortification et ulcération de la conjonctive. — La mortification de la conjonctive par suite d'inflammation ne paraît pas avoir été jamais observée. Il n'en est pas de même de la destruction de certaines parties de la conjonctive qui se rencontre à la suite de lésions chimiques. Les ulcérations, à moins d'une cause spécifique, s'y développent rarement aussi.

Guérison des blessures de la conjonctive. — Les blessures de la conjonctive guérissent rapidement. La conjonctive s'injecte aux bords de la blessure, et la lymphe qui s'échappe s'organise, comme il a été dit plus haut, selon qu'il y a réunion par première ou par seconde intention; ce qui est déterminé surtout par le rapprochement ou l'éloignement des lèvres de la plaie, absolument comme pour la peau.

Les surfaces oculaire et palpébrale de la conjonctive enflammée n'ont pas de tendance à contracter d'adhérences, même lorsque l'on maintient les paupières fermées pendant longtemps, à moins qu'il n'y ait eu perte de substance. Quand la perte de substance a été produite par une brûlure ou un caustique, il existe alors une grande tendance à la formation d'adhérences.

2° Sclérotite, ou inflammation de la sclérotique.

La rougeur prend la forme d'une zone rosée ou de couleur laque entourant la cornée. Les vaisseaux injectés de la sclérotique sont très ténus et disposés en lignes droites rayonnantes. La teinte est plus foncée sur les bords de la cornée et finit par disparaître en se rapprochant de l'orbite, marchant ainsi en sens inverse de l'injection qui caractérise l'inflammation de la conjonctive (fig. 4).

Si l'on regarde comme une inflammation la simple congestion des tissus vasculaires, on est obligé d'admettre que la partie de la sclérotique visible à travers la conjonctive est souvent enflammée ; mais si l'exsudation et les transformations de la matière exsudée sont seules considérées comme indiquant l'inflammation, on doit reconnaître que l'inflammation de la sclérotique est comparativement rare.

Les tissus fibreux, en général, ne sont pas plus souvent enflammés que la sclérotique, mais ne sont-ils pas aussi fréquemment qu'elle le siége d'une congestion vasculaire? Le rhumatisme, dans la plupart des cas, n'est qu'une congestion vasculaire des tissus fibreux, quelquefois accompagnée d'exsudation séreuse dans les parties avoisinantes. Ce que l'on nomme ophthalmie rhumatismale ne semble rien de plus qu'une congestion inflammatoire de la sclérotique qui s'étend plus ou moins à la cornée et à l'iris.

La congestion rhumatismale ou inflammatoire des tissus fibreux peut amener une exsudation de lymphe, soit dans la substance, soit à la surface de la partie malade, occasionnant, dans le premier cas, l'épaississement et l'induration du tissu, et dans l'autre, des épanchements dans les jointures ou des adhérences comme celles que l'on rencontre dans la péricardite. Ces congestions répétées laissent, il est vrai, la sclérotique plus ou moins altérée, mais c'est surtout dans la cornée et dans l'iris que se fait l'exsu-

dation de lymphe et les altérations consécutives, comme elles se font dans les articulations pour le rhumatisme articulaire.

C'est habituellement chez les enfants scrofuleux âgés de huit à douze ans, et chez les adultes scrofuleux ou atteints de rhumatismes, en particulier chez les femmes, que j'ai rencontré les injections vasculaires rosées, avec épaississement et élévation de la sclérotique sur les points voisins de la cornée, principalement vers ses bords interne, externe et inférieur. Quoique, dans ces points, il y eût aussi de l'injection de la conjonctive et une légère opacité de la cornée, la sclérotique et les insertions tendineuses des muscles droits semblent être les parties qui sont le plus affectées. Un traitement approprié fait disparaître lentement la congestion et l'épaississement de la membrane.

L'exemple le plus frappant peut-être des changements produits par l'inflammation dans la sclérotique se rencontre dans la sclérotico-choroïdite. La première altération est un épaississement et une apparence charnue de la sclérotique, qui en même temps se ramollit, et peu à peu, cédant à la pression occasionnée par la distension de l'œil, devient proéminente, mince et d'une couleur noirâtre (*staphylôme de la sclérotique*). Dans quelques cas, au lieu de s'amincir et de devenir noirâtre, la partie malade de la sclérotique s'épaissit et prend un aspect blanc nacré.

L'*injection radiée péricornéale*, due à la congestion des vaisseaux de la partie antérieure de la sclérotique, n'indique pas l'inflammation de cette membrane, car elle se rencontre dans les kératites, les iritis, les choroïdites. Elle n'est pas non plus un caractère de l'ophthalmie rhumatismale, puisqu'elle existe tout aussi bien dans les kératites, les iritis de cause traumatique, que dans celles que l'on pourrait attribuer à l'influence du froid. Nous avons indiqué précédemment (p. 21) le mode de formation du *cercle radié péricornéal*.

3° Kératite, ou inflammation de la cornée.

La cornée, quoique vasculaire pendant son développement, ne l'est nullement à l'état sain, lorsque son développement est complet, et, cependant, on parle de l'inflammation de la cornée.

Il y a des raisons pour croire que cette membrane tire les matériaux de sa nutrition des vaisseaux de la sclérotique et de la conjonctive qui l'avoisinent. Recherchons ce qui se passe lorsque

la cornée reçoit une blessure capable de produire l'inflammation d'une des parties vasculaires de l'œil.

Lors donc que la cornée est blessée, il y a de la congestion des vaisseaux voisins de la sclérotique et de la conjonctive ; puis une exsudation se produit peu à peu dans la substance même de la cornée. Ainsi, quoique non vasculaire et par conséquent soustraite aux congestions inflammatoires, la cornée devient le siége de l'un des phénomènes les plus considérables du processus inflammatoire, l'exsudation, phénomène le plus important, si l'on a en vue les suites de l'inflammation.

De quelque manière qu'on interprète ce phénomène, on peut dire qu'alors la cornée est enflammée, avec la seule différence que, quant aux parties vasculaires, la congestion n'a pas lieu dans la propre substance de cette membrane, mais dans celle des tissus voisins.

D'un autre côté, il faut remarquer que, quoique ces tissus voisins soient le siége de la congestion, il ne s'y manifeste que peu ou point d'exsudation ; et l'on peut à peine les regarder, pour ce qui a trait aux suites de la maladie, comme le siége de l'inflammation. Quand la conjonctive et la sclérotique sont réellement enflammées, il peut se manifester de l'exsudation dans leur tissu ou à leur surface, mais la congestion n'a ni le siége ni l'étendue qu'elle occupe lorsque c'est dans la cornée qu'existe l'inflammation, puisque alors il peut ne pas y avoir d'exsudation dans la cornée et que celle-ci reste intacte.

Dans le cours de l'inflammation de la cornée, son tissu est susceptible de devenir vasculaire, mais cela est dû à la formation de nouveaux vaisseaux que l'on voit s'y développer, de même que dans les parties vasculaires enflammées.

Quoique la phlegmasie de la cornée, considérée comme tissu non vasculaire, doive être interprétée de la sorte, on peut dire que tous les tissus, eu égard à leurs éléments constitutifs, sont, à proprement parler, non vasculaires, et ne diffèrent de la cornée que par le degré de proximité des vaisseaux, et, par conséquent, par le degré de proximité de la source de l'exsudation lorsqu'ils sont enflammés. Cette différence véritable entre l'inflammation de la cornée et celle des autres tissus peut nous fournir naturellement l'analyse des phénomènes inflammatoires, car elle nous permet d'observer séparément les deux grandes phases de l'inflammation proprement dite, la congestion et l'exsudation, l'une existant dans un point et l'autre dans un autre. Elle nous permet, en outre, d'étudier sans

complications les suites de l'inflammation, c'est-à-dire la réorganisation ou la suppuration des tissus.

L'exsudation qui se produit dans la cornée est rendue manifeste par les opacités de diverses espèces, les phlyctènes, les abcès. Lorsque de nouveaux vaisseaux se développent dans la matière exsudée, la cornée est alors le siége d'une rougeur plus ou moins prononcée. Il faut cependant distinguer cette rougeur de celle qui résulterait d'un épanchement de sang. Quand un épanchement sanguin a lieu, il apparaît ordinairement sous la forme d'une tache située près du bord de la cornée.

Si la kératite se termine par résolution, l'œil cesse d'être irritable ; d'une part, la congestion de la conjonctive et de la sclérotique avoisinantes diminue ; de l'autre, l'exsudation qui s'est produite tend à disparaître.

Nous venons de dire que l'absence de vascularité dans la cornée rend très commode l'étude du développement et de la disposition de la matière exsudée, pendant le cours de la guérison, en débarrassant des complications qui résultent de la présence de vaisseaux dans lesquels le sang reste stagnant. Les divers changements que nous avons indiqués plus haut, dans la matière exsudée, au sein de la cornée, par les vaisseaux adjacents de la conjonctive et de la sclérotique, peuvent être suivis pas à pas, soit qu'on examine à l'œil nu, soit à l'aide d'une simple loupe.

On voit les pustules se former, et dans la guérison des incisions et des ulcères de la cornée, on remarquera que l'adhésion, la granulation, et enfin la cicatrisation, peuvent se faire sans l'apparition de nouveaux vaisseaux, preuve convaincante que ni la suppuration, ni l'organisation, n'impliquent d'une façon nécessaire le développement de ces vaisseaux.

Mais, comme nous l'avons dit, il se forme parfois des vaisseaux dans la matière exsudée par la cornée. Cela nous permet encore d'étudier d'une façon intéressante et commode la formation de nouveaux vaisseaux sans la complication que peut y apporter l'existence préalable d'un réseau vasculaire.

Les nouveaux vaisseaux ayant rempli leur but se rétrécissent et disparaissent, et ordinairement c'est après cela seulement que la cicatrisation est complète. L'une ou l'autre des trois principales couches de la cornée peut être plus spécialement le siége de l'exsudation, de là trois genres d'inflammation : inflammation de la substance propre de la conjonctive de la cornée et de la membrane de Descemet.

Tout en admettant l'existence de l'inflammation de la cornée, M. Warthon Jones a fait ressortir les différences que l'absence de vaisseaux dans cette membrane doit entraîner dans le mode de développement et dans la marche des phénomènes inflammatoires. M. Broca, qui s'est occupé de cette question dans un intéressant mémoire inséré dans le tome VIIIe, 3e série des *Bulletins de la Société anatomique* (1853), a nié résolument la possibilité de l'inflammation dans la cornée. Voici les conclusions adoptées par notre collègue, en ce qui concerne les maladies de la cornée.

1° L'inflammation débutant toujours par les vaisseaux capillaires, les tissus sans vaisseaux, tels que la capsule, le cristallin, le corps vitré, la cornée même, ne peuvent pas plus s'enflammer que les cartilages, les poils, les dents et les ongles.

2° La cornée ne renferme à l'état normal aucune trace de vaisseaux. Les prétendus vaisseaux séreux n'existent pas.

3° La vascularisation accidentelle de la cornée n'est due ni à la dilatation de vaisseaux anciens jusqu'alors invisibles, ni à la formation de vaisseaux nouveaux. Elle est due simplement à l'extension de vaisseaux environnants.

4° Dans les maladies de la cornée, la vascularisation n'est jamais qu'un phénomène d'importance secondaire ; elle est la conséquence et non la cause d'un état morbide qui, dès lors, ne saurait être pris pour une inflammation et traité comme tel.

5° La plupart des maladies de la cornée, même de celles qu'on désigne sous le nom inexact de kératites, parcourent toute leur période sans que la cornée devienne vasculaire, et sans qu'on puisse, par conséquent, les rattacher à l'état inflammatoire.

6° Il est douteux que les collections désignées sous le nom d'abcès de la cornée renferment du pus véritable. En tous cas, elles ne peuvent être considérées comme étant la conséquence de l'inflammation. Il en est de même des taies et des ulcères de la cornée.

7° La cicatrisation des plaies de la cornée s'effectue sans l'intervention directe des vaisseaux. Ceux-ci, lorsqu'ils se montrent, ce qui est exceptionnel, ne paraissent qu'à une époque où l'adhésion existe déjà entre les lèvres de la plaie.

8° Le mot kératite doit être rayé de la science.

Nous pensons toutefois que les explications fournies par M. Warthon Jones sur la façon dont on doit entendre le développement de l'inflammation de la cornée, sont de nature à faire comprendre la différence qui existe dans la marche des phénomènes inflammatoires envahissant secondairement les tissus non vasculaires, et suffisent, selon nous, pour répondre à toutes les exigences de la pratique.

Inflammation de la substance propre de la cornée. — Dans l'inflammation de la substance propre de la cornée, la congestion

vasculaire a lieu dans la sclérotique et prend la forme de la zone déjà décrite, mais dont la rougeur est quelquefois très faible. Il y a généralement aussi de la congestion du réseau de la conjonctive qui entoure la cornée.

La matière de l'exsudation se dépose soit entre les interstices du tissu ou à sa surface, soulevant l'épithélium sous forme d'une phlyctène à laquelle succède un ulcère.

L'exsudation dans les interstices de la substance propre de la cornée produit des taches opaques, irrégulières, et rien de plus, ou si elle est très abondante, elle donne lieu à une opacité générale d'un blanc grisâtre ou jaunâtre, plus épaisse en certains points que dans d'autres, et parcourue par des traînées rouges dues à la présence de nouveaux vaisseaux. Dans ces cas, la cornée présente un aspect opalin tout particulier.

Dans certaines circonstances, l'exsudation est moins abondante et les vaisseaux moins développés; la cornée conserve encore un certain degré de transparence, mais elle a une teinte jaune verdâtre sale, et est rugueuse comme du verre dépoli, ce qui est dû à la présence de vésicules microscopiques à sa surface ou à des points très petits d'ulcération causés par l'ouverture des vésicules. En pareil cas, il y a ramollissement de la cornée.

Lorsque l'exsudation dans la substance propre de la cornée ou sous l'épithélium se produit avec rapidité et en abondance, la matière exsudée se transforme en pus ou en matière puriforme, et occasionne un abcès ou une pustule. Dans ce cas, l'inflammation est plus aiguë que dans le cas précédent, il y a plus de congestion vasculaire dans la conjonctive et la sclérotique C'est pour cela que ces exemples sont considérés comme des kératites succédant à l'inflammation de la conjonctive et de la sclérotique, tandis que les cas précédents où il y a peu de congestion de la conjonctive et de la sclérotique passent pour des kératites primitives. Mais d'après ce qui a été dit plus haut de l'inflammation de la cornée telle qu'on la comprend généralement, il n'y a pas de kératite primitive, en ce sens que la congestion vasculaire aurait lieu primitivement dans la cornée.

Les dépôts de matière jaune qui se font dans les interstices de la partie inférieure de la cornée, et qui prennent le nom d'*unguis* ou d'*onyx*, à cause de leur ressemblance avec la tache en croissant que l'on voit à la racine des ongles, sont en général rapidement absorbés à mesure que l'inflammation diminue. Ils n'ont pas le caractère des abcès comme les amas circonscrits de matière

qui se forment au centre de la cornée. Ceux-ci apparaissent comme un point très opaque, blanc d'abord, puis jaune, et la partie de la cornée qui les entoure est plus ou moins obscurcie par des exsudats de lymphe, au milieu desquels, comme dans les parois des abcès, peuvent se développer de nouveaux vaisseaux.

Plus ordinairement, la matière exsudée se dépose à la surface de la substance propre de la cornée, soulevant l'épithélium sous forme de phlyctène ou d'ulcère. L'épithélium de la cornée, étant plus dense, plus épais et plus adhérent que celui de la conjonctive scléroticale, retient la matière exsudée comme le ferait l'épiderme de la peau. Cette matière est d'abord un fluide transparent et il existe une phlyctène ; ensuite elle devient puriforme ou purulente, et forme une pustule ; souvent la maladie ne va pas jusqu'à la formation de la pustule. La phlyctène et la pustule de la cornée peuvent se rompre et donner naissance à un ulcère couvert de matière puriforme que l'on peut comparer à la tache qui se produit sur la conjonctive scléroticale dans l'ophthalmie pustuleuse. Puis on peut voir apparaître un faisceau de nouveaux vaisseaux s'étendant du réseau de la conjonctive à cet ulcère (pl. II, fig. 1).

Terminaison de l'inflammation de la substance propre de la cornée. — Lorsque la congestion cesse autour de la cornée, la matière exsudée dans sa substance peut se résorber graduellement. Ceci peut encore avoir lieu après la formation de nouveaux vaisseaux, quoique avec lenteur, car plus la matière exsudée s'est développée, moins elle est soluble et propre à être absorbée. Les nouveaux vaisseaux disparaissent d'abord, laissant une opacité d'un blanc grisâtre. Celle-ci, à son tour, se dissipe à la circonférence d'abord, le centre restant plus ou moins longtemps opaque. Les pustules de la surface de la cornée et les abcès de sa substance peuvent aussi disparaître par l'absorption de leur contenu, en laissant une opacité plus ou moins considérable; mais, ordinairement, ces collections se rompent, et forment une plaie qui guérit par voie de granulations ou se convertit en ulcère.

Inflammation de la conjonctive de la cornée. — Cette inflammation accompagne généralement celle de la substance propre de la cornée à l'état aigu, ou est due à l'extension de l'inflammation de la conjonctive scléroticale.

L'exsudation développe bientôt un point opaque et épaissi sur la conjonctive de la cornée, où se forment de nouveaux vaisseaux qui, se rattachant au réseau de la conjonctive elle-même

congestionnée, paraissent en être le rayonnement. L'opacité et la vascularité se répandent graduellement sur toute la cornée.

Dans certains cas, il y a moins de nouveaux vaisseaux et moins d'opacité; mais il y a une ulcération superficielle et étendue. Dans d'autres circonstances, la cornée présente çà et là, à sa surface, des sortes de granulations vasculaires fongueuses.

Les altérations de la conjonctive de la cornée causées par l'inflammation, les épaisissements et la vascularité peuvent persister sous forme de pannus, de cornée vasculaire, etc , mais le plus souvent elles disparaissent entièrement et la cornée reprend son aspect normal.

Inflammation de la membrane de Descemet. — Dans cette inflammation, la congestion vasculaire a son siége dans la zone de la sclérotique. L'exsudation forme un dépôt entre la substance propre de la cornée et la membrane, et se présente généralement sous l'aspect de petits points opaques disséminés à sa surface. Ici encore on voit se former de nouveaux vaisseaux.

A mesure que la congestion inflammatoire se dissipe, la matière de l'exsudation disparaît par absorption.

Ulcération de la cornée. — La cornée est très apte à s'ulcérer. L'ulcération se réduit quelquefois à une simple abrasion ou exfoliation de l'épithélium, ou elle atteint aussi la substance propre de la cornée. La membrane de Descemet ne paraît pas être susceptible d'ulcération; mais lorsqu'elle est mise à nue et privée de soutien par un ulcère pénétrant de la substance propre de la cornée, elle finit par se rompre.

L'*abrasion de l'épithélium* se montre, soit sous sa forme ordinaire, dans lequel cas la cornée a l'aspect de verre dépoli, soit sous la forme qu'elle affecte sur le cadavre, lorsque l'épithélium, après s'être ramolli, s'en détache par petites parcelles. La première forme se rencontre dans l'inflammation de la substance propre de la cornée; la seconde est plutôt le résultat de l'inflammation de la conjonctive de la cornée; alors la vascularisation est superficielle, et l'abrasion, comme l'ulcération, a une grande tendance à s'étendre; mais tandis qu'elle s'étend d'un côté, la cicatrisation peut avancer aussi rapidement de l'autre, tout en causant une légère opacité.

L'*ulcération de la substance propre de la cornée* commence généralement par la rupture d'un abcès ou d'une phlyctène Le fond et les bords de l'ulcère peuvent demeurer transparents, et c'est à peine si la cornée est nébuleuse. Dans d'autres cas, le

fond de l'ulcère se remplit d'une matière grisâtre et d'aspect pâle, qui se renouvelle à mesure qu'elle s'écoule, tandis que l'ulcère continue à augmenter en profondeur et peut finir par perforer entièrement la cornée.

Hernie de la cornée, ou kératocèle. — Lorsqu'un ulcère a pénétré à travers la substance propre de la cornée, la membrane de Descemet, incapable de supporter la pression du dedans, fait hernie au fond de l'ulcère sous forme d'une petite vésicule remplie d'humeur aqueuse. Cette hernie de la cornée, ou plutôt ce prolapsus de la membrane de Descemet se rompt le plus souvent promptement, l'humeur aqueuse s'échappe, et alors l'iris se met en contact avec la cornée, ou fait lui-même hernie à travers la perforation.

S'il se produit une rémission dans l'inflammation, comme cela peut avoir lieu par suite de la diminution de la pression causée par l'évacuation de l'humeur aqueuse, alors l'ouverture ulcérée de la cornée guérit, l'humeur aqueuse, se reproduit, et l'iris retourne à sa position naturelle, pourvu qu'il n'y ait pas de prolapsus.

Dans certains cas, lorsque l'ulcération est à la fois large et profonde, sans pour cela traverser entièrement la membrane, la hernie de la cornée, qui en est la conséquence, est étendue, mais elle est recouverte par le tissu propre de la cornée elle-même. Il en résulte qu'elle se rompt moins facilement et peut rester permanente sous l'aspect d'une bosselure de la cornée, tant soit peu opaque, amincie, ressemblant à la cornée conique, dont il faut cependant la distinguer. Elle diffère du staphylôme partiel en ce qu'elle n'est jamais en rapport avec l'iris et qu'elle n'est pas aussi opaque.

Lorsqu'un abcès ou un onyx de la cornée s'ouvre dans la chambre antérieure, la membrane de Descemet et la partie interne de la substance de la cornée sont détruites. Alors la partie externe, incapable de soutenir la pression du dedans, cède et forme une proéminence conique.

Mortification de la cornée. — La mortification totale de la cornée et sa séparation de l'œil sous forme d'eschare bien formée, sont des accidents rares. La destruction de la cornée, si commune dans l'ophthalmie purulente, a lieu d'une autre manière.

La cornée, bordée dans toute sa circonférence par le chémosis de la conjonctive, reste saine pendant quelque temps, mais bientôt elle se ramollit et devient très rapidement opaque. La

destruction commence alors par de petites croûtes, résultat de la mortification qui forme l'ulcération, et elle peut embrasser la membrane dans toute ou partie de son épaisseur, ou être superficielle et plus ou moins étendue.

La cause immédiate de toutes ces lésions morbides paraît être l'infiltration de la substance de la cornée par les matières exsudées, et la pression exercée par le chémosis de la conjonctive, pression qui arrête plus ou moins complétement le mouvement nutritif.

C'est en effet dans la compression qu'exerce sur la cornée l'infiltration séreuse sous-conjonctivale, qu'il faut rechercher la cause principale des complications sérieuses qui se manifestent souvent avec rapidité du côté de cette membrane dans l'ophthalmie purulente. Au début, on peut ne remarquer qu'une teinte légèrement opaline occupant toute la cornée et paraissant due à une simple infiltration œdémateuse, et quand cette opacité légère n'a pas été d'abord locale, elle peut le devenir et se limiter à la circonférence, laissant à une partie de la cornée toute sa transparence.

Que l'opacité soit générale ou partielle, annulaire ou centrale, l'infiltration grisâtre qui la produit prend une teinte jaunâtre, et bientôt les parties externes de la cornée s'exfolient, et il existe une véritable ulcération. Le fond de cet ulcère est d'un jaune sale, et à mesure que le tissu de la cornée est atteint de nécrose, l'ulcération gagne en étendue. On peut alors observer deux modes de terminaison : ou bien il y a un arrêt de la nécrose, et il se fait une régénération du tissu ; ou bien il survient une perforation de la membrane. Si la régénération a lieu, l'infiltration jaunâtre diminue et fait place à une coloration grisâtre ; en même temps il se développe du réseau conjonctival ou sous-conjonctival des vaisseaux qui se dirigent vers l'ulcération, l'ulcère se vascularise. Bientôt l'épithélium se reproduit, et au-dessous de lui le tissu de la cornée se régénère plus ou moins complétement. Si l'ulcère n'est pas large, ou est peu profond, la régénération peut être parfaite et la cornée rester transparente en ce point. Quand la perforation a eu lieu, la régénération se fait par les bords de l'ulcère ; mais si celui-ci est large, elle ne commence qu'après la perforation, parce que tant que celle-ci n'est pas produite, les parties profondes amincies sont tellement comprimées par l'humeur aqueuse, que leur nutrition est considérablement altérée.

On peut donc espérer que la cornée reprendra sa transparence lorsqu'elle a été ulcérée ou même perforée, et cela est vrai surtout pour les enfants. Nous aurons occasion plus loin de faire remarquer la merveilleuse facilité avec laquelle une cornée d'enfant complétement opaque peut, sous l'influence d'un traitement convenable, recouvrer toute sa transparence.

La cornée, dans le cas d'ophthalmie purulente ou diphthéritique peut encore subir des pertes de substances qui se produisent d'une autre

façon, et sans être précédées d'opacité. La couche épithéliale s'exfolie et tombe dans une étendue plus ou moins considérable ; il en résulte à la surface de la cornée une facette qui, gagnant en étendue et en profondeur, finit par prendre une coloration gris jaunâtre due aux petits flocons du tissu cornéal mortifié. A mesure que l'ulcère creuse, ces flocons disparaissent et l'ulcère redevient transparent, ce qui pourrait faire croire à la guérison. Mais cette transparence, loin d'offrir de la sécurité, doit faire craindre une rupture, attendu qu'elle est due à la minceur du fond de l'ulcère. Cependant, si le traitement est bien dirigé, on peut voir la facette transparente prendre une couleur grise, qui indique la régénération ; en même temps la cornée se vascularise, la couche épithéliale recouvre l'ulcère, et plus tard une transparence complète et définitive alors peut avoir lieu.

Guérison des blessures et ulcères de la cornée par première intention. — Une simple incision de la cornée guérit en général facilement. Les vaisseaux de la conjonctive et de la sclérotique se congestionnant autour de la partie de la cornée qui est le siége de la blessure, sécrètent la lymphe, qui produit une tache opaque plus ou moins grande, plus ou moins obscure. Les lèvres de la plaie sont agglutinées par la lymphe, dont l'organisation rétablit la continuité du tissu. La matière exsudée, qui reste dans la substance de la cornée et produit de l'opacité, est petit à petit résorbée, et la cornée redevient transparente à mesure que cesse l'injection des vaisseaux de la sclérotique et de la conjonctive. Il reste parfois une petite tache, trace de la cicatrice, mais aucun nouveau vaisseau ne s'est formé dans la cornée même.

Réunion par seconde intention. — La perte de substance de la cornée produite par un ulcère ou par toute autre cause, se répare par la granulation. Les granulations peuvent ne pas être vasculaires, ou bien l'on y rencontre de nouveaux vaisseaux qui se sont formés dans la matière de l'exsudation et viennent des vaisseaux de la conjonctive et de la sclérotique. Ces nouveaux vaisseaux disparaissent en général lorsque la granulation qui précède la cicatrisation est complétement développée. Ainsi, quand un ulcère s'est rempli de granulations vasculaires, les vaisseaux disparaissent l'un après l'autre, et laissent une ligne opaque à la place qu'ils occupaient dans la cornée.

Les lèvres de la plaie peuvent d'abord se tuméfier et être plus ou moins opaques, et la matière semi-épaisse, jaune, purulente, qu'elles produisent, tantôt y reste adhérente, tantôt s'en détache par flocons. Mais lorsque l'ulcère commence à se cicatriser, ses bords prennent une teinte grise et opaque, et à mesure que les

granulations se développent, on voit diminuer la sécrétion de la matière puriforme jusqu'à ce qu'il ne s'en reforme plus. Enfin, après la cicatrisation, l'opacité elle-même décroît graduellement.

La cicatrice laisse tantôt une taie opaque permanente (*leucome*), tantôt une facette transparente, comme si l'on avait coupé une petite tranche de la surface convexe de la cornée.

M. Bowmann a exposé les phénomènes de la cicatrisation de la cornée d'une manière qui concorde avec ce qui précède. « Si, dit-il, nous ponctionnons ou si nous incisons la cornée, le premier effet est un changement produit dans les actes naturels de la nutrition, dans la partie blessée. Bientôt on voit survenir une augmentation dans la quantité du sang qui pénètre dans les vaisseaux les plus voisins de la partie blessée, c'est-à-dire dans ceux de la sclérotique et de la conjonctive; de cette façon, les matériaux qui doivent combler la brèche qui a été pratiquée arrivent en plus grande abondance aux parties qui en ont besoin. Il n'est pas douteux que, tandis que ces vaisseaux comparativement si éloignés de la partie affectée deviennent le siége d'un mouvement nutritif plus actif, il n'en soit de même du tissu de la cornée qui est le siége de la blessure ; le jeu des forces et l'échange des matériaux qui sont les agents de la nutrition, y deviennent donc plus rapides et plus énergiques. Ces phénomènes, quels qu'ils soient, se rencontrent surtout aux environs de la blessure, et bientôt le voisinage de la partie blessée contient en quantité des noyaux, cytoblastes qui existent en petit nombre normalement dans les lames de la cornée. On voit ces particules obstruer les interstices des tissus qui forment les lèvres de la plaie, les couvrir entièrement de manière à occuper tout l'espace qui les sépare, et devenir un moyen d'union temporaire. C'est la présence de ces matériaux de tissu de nouvelle formation qui, par leur mélange avec les éléments de l'ancien tissu, produit une légère opacité laiteuse qui entoure et indique le siége de la plaie, et qui, si celle-ci est étendue, peut envahir une portion considérable de la cornée dans la direction des vaisseaux voisins. La brèche étant comblée, les nouveaux matériaux se transforment graduellement en produits semblables à ceux au milieu desquels ils ont été versés, les vaisseaux sanguins qui bordent la cornée reprennent leur volume primitif, et à la fin, dans les cas les plus favorables, tout vestige du prodigieux travail qui s'est accompli disparaît.

» Les choses se passent ainsi chaque fois qu'il n'y a pas perte de substance et que les lèvres de la blessure sont rapprochées. Mais on comprend que, lorsque la blessure est étendue ou accompagnée d'une perte de substance considérable, un tissu où la nutrition est si faible ne puisse fournir les matériaux nécessaires. Souvent alors le processus adhésif ne peut s'établir, et il survient, soit un ulcère temporaire, soit la mortification des lèvres de la plaie. L'action réparatrice marche plus lentement

et se trouve modifiée. Il se forme alors une sorte de granulations fort semblables à celles qui surviennent en pareil cas sur la peau et les muqueuses. » (*Annales d'oculist.*, t. XXX, p. 15-16.)

Effets des blessures pénétrantes de la cornée. — Lorsque la cornée est perforée par une plaie, un ulcère, une eschare, il se produit un prolapsus de l'iris. L'étendue de ce dernier accident, ainsi que les lésions de la pupille, dépend du plus ou moins de largeur et du siége de la perforation de la cornée. Les différentes variétés de prolapsus de l'iris ont reçu des noms divers : lorsqu'il ne forme qu'un point noir de la grosseur d'une tête de mouche, on l'appelle *myocéphalon;* lorsqu'il est un peu plus gros, et qu'il est aplati par la pression des paupières, on l'a comparé à une tête de clou et nommé *clavus ;* plus gros et plus proéminent encore, il prend le nom de *melon* ou *prolapsus en forme de pomme.* Lorsque l'iris fait hernie par diverses ouvertures, la tumeur a l'apparence d'une grappe de raisin, et on la désigne par le nom de *staphylôme rameux*, ou *raisinière.* Quand la hernie de l'iris est produite, les symptômes inflammatoires ont de la tendance à augmenter d'intensité, mais s'ils diminuent et si l'ouverture de la cornée et le prolapsus de l'iris ne dépassent pas une certaine limite, celui-ci se contracte et s'affaisse à mesure que l'ulcère de la cornée guérit, et il ne reste rien que la cicatrice de la cornée et une adhérence entre celle-ci et l'iris (*synéchie antérieure*) qui rétrécit et déforme plus ou moins la pupille. Si par suite d'une destruction plus étendue de la cornée, résultat d'une ulcération ou d'une eschare, la hernie de l'iris a dépassé les limites dont nous venons de parler, elle ne se retire jamais, comme on le verra plus bas, et devient le point de départ d'un staphylôme de la cornée et de l'iris, partiel ou total.

4° Iritis, ou inflammation de l'iris.

L'iris, en raison de sa coloration, ne prend pas, lorsqu'il est enflammé, une teinte rouge, comme la conjonctive par exemple, mais il revêt une couleur mixte composée de sa propre couleur et de celle du sang contenu dans les vaisseaux. Comme nous l'avons indiqué plus haut, un iris bleu devient vert, un iris brun d'un brun rougeâtre. Le cercle pupillaire est cependant plus coloré. En même temps, l'iris perd en partie ou en totalité son reflet brillant. Les changements subséquents dans la cou-

leur sont dus à la matière exsudée et aux altérations de la couche pigmentaire (pl. II, fig. 2).

Les vaisseaux injectés ne sont pas individuellement très visibles. La zone congestionnée de la sclérotique autour de la cornée est bien nettement dessinée (pl. II, fig. 2) ; quant à la conjonctive, elle est plus ou moins injectée, quelquefois même au point de cacher entièrement la congestion de la sclérotique. L'humeur aqueuse augmente d'abord par l'exhalation des matériaux séreux ; puis il se produit une exsudation de lymphe, soit à la surface, soit dans la substance de l'iris. L'exsudation qui a lieu à la face antérieure et sur le bord pupillaire se reconnaît directement ; le plus souvent elle occupe d'abord le bord pupillaire, et vient oblitérer la pupille. Sur la face antérieure, la lymphe se présente sous l'aspect de gouttelettes et de petits flocons qui peuvent être en suspension dans l'humeur aqueuse et la rendre légèrement trouble.

La lymphe, exsudée sur le bord pupillaire, se condense, s'organise et détermine des adhérences entre le bord de la pupille et la capsule du cristallin (*synéchie postérieure*), produisant la déformation de la pupille et parfois réduisant ses dimensions à celles d'un simple point.

L'atrésie de la pupille a lieu de la façon suivante : la lymphe a été sécrétée pendant que la pupille était en contraction, et en se condensant, elle s'est rétractée et a causé le rétrécissement de l'ouverture pupillaire aux bords de laquelle elle est adhérente.

On peut voir de nouveaux vaisseaux se développer dans les bandelettes qui constituent les adhérences, et qui ont été exsudées sur le devant de l'iris, ou qui remplissent la pupille.

Cette lymphe, sécrétée dans le champ pupillaire et constituant les adhérences, devient brune ou jaune à cause d'un dépôt de pigment qui s'y fait. On aperçoit quelquefois de petits flocons de lymphe rouge ou brune sur la circonférence extérieure de l'iris ou sur les bords de la pupille (voy. p. 44).

Quoique l'on ne puisse démontrer l'existence d'une membrane séreuse distincte sur la face antérieure de l'iris, cependant, dans ces circonstances, on voit cette face, comme les surfaces enflammées recouvertes par des membranes séreuses, sécréter une lymphe qui détermine des adhérences ; mais ce qu'il y a de particulier, c'est que ces adhérences n'ont généralement lieu qu'avec l'iris et la capsule du cristallin, rarement entre l'iris et la cornée.

L'*inflammation parenchymateuse* de l'iris peut être simplement regardée comme un degré plus intense d'inflammation dans lequel,

à l'exsudation de la surface de l'iris, s'ajoute une exsudation dans sa propre substance.

Il y a, dans l'inflammation parenchymateuse aiguë de l'iris, une plus forte congestion vasculaire tout à la fois de la conjonctive et de la sclérotique, en même temps qu'une congestion de la choroïde, comme on a pu le déduire de ce fait qu'il existait aussi une photopsie concomitante pendant la vie, et de cet autre, qu'à l'autopsie on a trouvé de la lymphe sur la surface interne de la choroïde.

L'exsudation dans la substance de l'iris a lieu principalement vers le cercle pupillaire, et se manifeste par une couleur de rouille ou une teinte brune de cette partie de la membrane.

Lorsque la maladie est aiguë, il peut se former un abcès qui a l'apparence d'un petit tubercule jaunâtre situé sur la surface de l'iris près du bord pupillaire ou ciliaire, et qui, s'il s'ouvre dans la chambre antérieure, détermine un léger hypopyon. L'endroit où était l'abcès prend ensuite une teinte noire. Lorsque l'abcès est exactement sur le bord ciliaire, il peut se vider extérieurement à travers la sclérotique, près de son point de jonction avec la cornée.

On rencontre encore des épanchements sanguins dans les inflammations de l'iris. Le sang, généralement en petite quantité, forme une tache plus ou moins étendue sur la face antérieure de l'iris et colore légèrement la lymphe exsudée. Parfois, au fond de la chambre antérieure, on découvre une accumulation de sang.

Terminaison de l'inflammation de l'iris. — A mesure que la congestion de l'iris diminue, on peut suivre avec une grande facilité les progrès de l'absorption de la matière exsudée. Les matières récemment exsudées disparaissent promptement. Les dépôts de lymphe avec des vaisseaux se ramifiant à leur surface, se rident et se rétrécissent ; le sang des vaisseaux prend une teinte noirâtre et ressemble au sang des ecchymoses. La lymphe qui, en s'organisant, a formé des adhérences, ayant à suivre une marche rétrograde avant d'être absorbée, disparaît lentement, et, dans bien des cas, l'organisation est déjà si complète que la résolution ne peut s'effectuer. L'épaississement et les changements de structure de l'iris déterminés par l'exsudation produite dans sa substance, ainsi que la contraction de la pupille ou son obstruction par la lymphe, sont souvent permanents.

Les épanchements de sang cèdent en général promptement à l'absorption, mais, après des épanchements répétés, l'absorption

reste incomplète, et il se forme de petites masses et des taches brunes ou noires au fond de la chambre antérieure et à la surface de l'iris.

Inflammation de la membrane qui tapisse la chambre postérieure de l'œil, ou uvéite. — Il peut se produire une exsudation considérable de lymphe dans la chambre postérieure, soit à la surface postérieure de l'iris, soit sur la paroi antérieure de la capsule du cristallin. La source de cette exsudation réside probablement dans les vaisseaux des procès ciliaires. Nous reviendrons plus loin sur ce sujet.

5° Choroïdite et rétinite, ou inflammation de la choroïde et de la rétine.

La rougeur externe de la congestion symptomatique de l'inflammation de la choroïde et de la rétine n'est pas visible ; car, contrairement à ce qui a lieu pour les tissus que nous avons étudiés jusqu'ici, les vaisseaux sanguins de ces parties pénètrent dans l'œil par sa partie postérieure.

Au moyen de l'ophthalmoscope, tel que nous l'avons décrit plus haut, on peut examiner directement la rétine et la choroïde sur le vivant. Les apparences énumérées précédemment, telles que : congestions, taches de sang épanché, opacités de diverses sortes, dépôts pigmentaires, etc., sont, les unes des manifestations de l'inflammation chronique, et les autres les effets d'une inflammation passée. Dans l'inflammation aiguë, le malade ne peut supporter l'examen.

Comme on n'a pas eu souvent, jusqu'à présent, l'occasion d'examiner après la mort des yeux que l'on avait vus pendant la vie avec l'ophthalmoscope, on ne peut se faire une très bonne idée du rapport qui existe entre les changements observés pendant la vie et ceux que dévoilerait l'anatomie pathologique (1).

Les vaisseaux de la choroïde brillent à travers la rétine, mais le mode de distribution des vaisseaux dans la rétine et dans la choroïde est si caractéristique, que l'injection inflammatoire de l'une de ces membranes peut être aisément distinguée de celle de l'autre, indépendamment des différences qui existent dans la position et les rapports des vaisseaux.

(1) On a fait aujourd'hui assez fréquemment la dissection d'yeux dont les altérations vus à l'ophthalmoscope ont été constatées après la mort, pour qu'on ne puisse plus douter de la relation exacte qui existe entre les apparences ophthalmoscopiques et les changements matériels survenus dans la choroïde et dans la rétine.

Quelques-unes des apparences opaques que l'on a observées au fond de l'œil indiquent certainement un dépôt de matière exsudée entre la choroïde et la rétine produisant l'adhérence des deux membranes avec une altération de leur tissu qui embrasse la membrane pigmentaire de l'une et le *stratum bacillosum* ou *couche des bâtonnets* de l'autre, comme l'ont fait voir plusieurs fois les dissections. Il y a enfin d'autres apparences qu'il est plus exact de rapporter à une exsudation rétinienne, à de l'extravasation et à un dépôt de pigment.

Lorsque la rétine est poussée en avant et comme tremblotante, c'est l'indice d'une exsudation séreuse entre elle et la choroïde ou entre la choroïde et la sclérotique, ou bien d'une dissolution de l'humeur vitrée. Dans ce cas, la rétine semble tantôt ne pas avoir subi d'autre changement, et tantôt paraît dégénérée.

Lésions inflammatoires de la choroïde et de la rétine visibles à l'ophthalmoscope. — [Les lésions de la choroïde et de la rétine, surtout celles qui semblent le résultat de l'inflammation de ces deux membranes, ont pris une telle importance depuis la découverte de l'ophthalmoscope, et donnent si souvent l'explication des troubles divers de la vision, qu'il est nécessaire de les faire connaître avec quelques détails.

1° Les lésions inflammatoires de la choroïde portent sur la couche vasculaire et sur la couche pigmentaire; ce sont l'hypérémie ou congestion de la couche vasculaire, les exsudats plastiques ou séreux, les taches blanches ou jaunâtres atrophiques, les amas de pigment, les épanchements sanguins, et enfin, mais plus rarement, la suppuration.

La rétinite se caractérise aussi par l'hypérémie de la papille et de la membrane, par des exsudats plastiques, des amas de pigment, de l'infiltration œdémateuse ou sanguine, etc.

Enfin, il faut remarquer que les lésions de la choroïde accompagnent le plus souvent celles de la rétine, et réciproquement; et comme lésions consécutives, on doit noter les troubles divers du corps vitré, son ramollissement, certaines opacités du cristallin, enfin, l'amincissement de la sclérotique et les staphylômes de cette membrane.

L'examen ophthalmoscopique fait avec soin permet de reconnaître et de distinguer toutes ces lésions.

1° *Hypérémie choroïdienne.* — Elle se reconnaît à la teinte rouge qui donne une couleur comme écarlate au fond de l'œil, et en examinant avec soin, on voit que cette teinte rouge est due à

l'injection de la couche chorio-capillaire de la choroïde, dont les vaisseaux sont distendus comme dans les injections bien faites des *vasa vorticosa*. Ces vaisseaux masquent plus ou moins les arborisations du pigment. Le degré de distension des vaisseaux choroïdiens est difficile à apprécier ; on y parviendra cependant en comparant le volume des vaisseaux avec ceux de la papille qui, dans ces cas, participent eux-mêmes à l'injection. Cette hypérémie choroïdienne caractérise une forme de choroïdite chronique, la choroïdite congestive ; elle se remarque aussi par places autour des autres altérations de la membrane. Ainsi, autour des plaques exsudatives ou des plaques atrophiques, on peut apercevoir des vaisseaux artériels et veineux plus volumineux et plus distendus. Ce sera encore par la comparaison entre le diamètre des veines choroïdiennes et celles de la papille que l'on appréciera l'augmentation du diamètre des premières, et surtout le volume beaucoup plus considérable qu'elles offrent à leur point d'émergence ; cette sorte d'état variqueux des veines de la choroïde rappelle celui que l'on remarque dans le réseau conjonctival, dans le cas de choroïdite chronique. L'hypérémie choroïdienne est beaucoup plus facile à reconnaître chez les blonds et chez les vieillards, par suite de la diminution du pigment qui, chez les bruns, masque les vaisseaux.

2° *Plaques blanches atrophiques, amas pigmentaires.* — Parmi les caractères les plus tranchés de la choroïdite chronique, on doit signaler l'existence de plaques d'un blanc jaunâtre et d'îlots noirâtres de pigment. Sous l'influence de l'hypérémie choroïdienne et en même temps qu'elle, on trouve, en certains points de la surface de la choroïde, des plaques irrégulièrement arrondies qui ont d'abord une teinte jaune clair, et qui apparaissent au début, de préférence au pourtour du nerf optique. On explique la formation de ces plaques jaunes par l'atrophie de la couche pigmentaire dont les cellules sont pour ainsi dire vides, et laissent apercevoir le lacis jaunâtre des vaisseaux choroïdiens situés au-dessous. A un degré plus avancé, le travail atrophique atteint la couche vasculaire elle-même, les vaisseaux s'oblitèrent, et dans le point où existait la tache jaunâtre, c'est une tache blanchâtre formée par la sclérotique sous-jacente à la choroïde atrophiée.

Cette tache blanche est parcourue à sa surface par les vaisseaux rétiniens. Autour des plaques jaunâtres ou blanchâtres, on remarque des accumulations de cellules chargées de pigment et leur formant un liséré noir ou gris noirâtre, en suivant les irrégula-

rités de leur contour. Ces amas ou îlots de pigment peuvent encore être disséminés, dans d'autres points, sous forme de plaques noirâtres irrégulières qui donnent au fond de l'œil l'aspect d'une mosaïque tigrée, et dont on apprécie le siége en remarquant que les vaisseaux rétiniens passent au-devant d'elles. Ce travail atrophique, que M. Desmarres a désigné sous le nom de *macération du pigment* est remarquable dans certaines choroïdites chroniques, et peut se rencontrer en même temps que les exsudats, altérant plus ou moins la vision, suivant son siége et son étendue. Nous verrons plus tard qu'il forme la base des lésions qui caractérisent la scléro-choroïdite postérieure. Mais cette forme de la choroïdite offre, en outre, dans les taches qui apparaissent au fond de l'œil, une disposition particulière que nous décrirons plus loin (voy. pl. IV, fig. 3).

3° *Plaques exsudatives ou plastiques* (fig. 21). — L'inflammation,

Fig. 21.

Exsudats choroïdiens blanchâtres ; au-devant passent les vaisseaux rétiniens. — Taches noires de pigment.

lorsqu'elle dure un certain temps, ne se borne pas à produire l'hypérémie vasculaire de la choroïde, mais, comme lorsqu'elle porte sur d'autres tissus, elle donne lieu à une exsudation plastique ou séreuse qui amène dans l'aspect du fond de l'œil des modifications

que l'on reconnaît en général facilement. L'exsudation séreuse peut soulever la rétine, en produire le décollement et constituer

Fig. 22.

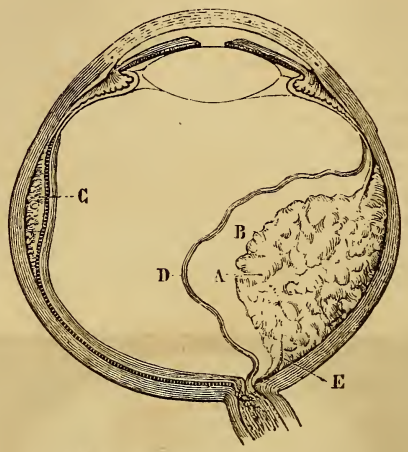

Exsudats choroïdiens A,C, soulevant la rétine et refoulant le corps vitré.

une variété d'hydrophthalmie. L'exsudation plastique se présente sous forme de points ou de plaques, de bandes, dont le siége, l'épaisseur, l'étendue, varient dans les divers cas (fig. 21). Au début, lorsque la couche exsudative est très mince, on aperçoit à travers la rétine comme un voile léger blanchâtre à reflet légèrement bleuâtre, étendu sur une portion de la choroïde. A un degré plus avancé, l'exsudation forme des plaques plus ou moins larges, irrégulières, ordinairement allongées, offrant un certain relief, d'une coloration d'un blanc bleuâtre. Ces plaques, autour desquelles on reconnaît les vaisseaux choroïdiens gorgés de sang, sont souvent bordées par des amas de pigment ; quand elles sont épaisses, elles peuvent masquer complétement le lacis vasculaire choroïdien sous-jacent. — Lorsque l'exsudation se dépose sous forme de points opaques disséminés à la surface de la choroïde, elle donne lieu à une variété de choroïdite qu'on a décrite sous le nom de *choroïdite pointillée*. — L'épaisseur et le siége des exsudats choroïdiens sont variables : tantôt ils sont déposés en couches minces entre la choroïde et la rétine, tantôt ils soulèvent

cette dernière membrane, repoussent le corps vitré et le pénètrent ; ou bien, imbibant le stroma choroïdien, ils se condensent

Fig. 23.

Exsudat choroïdien végétant, perforant la rétine et le corps vitré.

entre la choroïde et la sclérotique (fig. 22 et 23). Lorsque les exsudations augmentent de consistance, elles peuvent devenir cartilagineuses, et les meilleurs observateurs trouvent, dans ces exsudats, l'origine de ce qu'on a appelé improprement l'*ossification de la rétine*.

Les taches exsudatives se distinguent par plusieurs caractères de celles qui sont dues à l'atrophie de la choroïde et à la dénudation de la sclérotique. Ainsi, les taches exsudatives font une légère saillie, elles ont une faible coloration bleuâtre, sont souvent allongées, et forment des espèces de bandes irrégulières ; les taches atrophiques sont blanches ou d'un blanc jaunâtre et plus ou moins rondes.

4° *Taches sanguines.* — La congestion de la choroïde peut distendre les vaisseaux au point d'en amener la rupture, et le sang s'épanche dans la choroïde ou sur la rétine sous forme d'infiltration diffuse ou de plaques isolées. On trouve alors sur le fond de l'œil, derrière les vaisseaux rétiniens, des taches d'un rouge, sombre au centre, plus clair à la périphérie ; ces taches conser-

vent longtemps leur coloration, plus tard elles peuvent revêtir une teinte jaunâtre ou même d'un brun blanchâtre, et sont entourées de plaques noirâtres de pigment. Nous ne les signalons ici que comme une des lésions consécutives qui ne sont pas rares, à la suite de la choroïdite, mais nous devrons étudier les hémorrhagies choroïdiennes à l'article *Hémophthalmie*.

En résumé, les apparences morbides qui se remarquent à l'ophthalmoscope, et qui semblent le résultat de l'inflammation de la choroïde, sont : 1° la coloration rouge foncé, uniforme, du fond de l'œil, qui indique l'hypérémie choroïdienne ; 2° les plaques jaunâtres qui sont dues à la disparition du pigment ; 3° les plaques blanches formées par la sclérotique mise à nu par suite de l'atrophie de la choroïde ; 4° les plaques d'un blanc bleuâtre formées par un exsudat plastique dans la substance ou à la surface de la choroïde ; 5° les plaques noires ou d'un gris noirâtre, dues à des amas de pigment ; 6° les taches rougeâtres formées par un épanchement sanguin.

Il ne faut pas oublier que ces divers états ne se rencontrent pas isolés les uns des autres, et qu'ils s'accompagnent de ceux qui résultent d'altérations analogues, soit dans la rétine, soit dans le corps vitré, soit même dans le cristallin ; car l'inflammation ne reste pas longtemps limitée à la choroïde, et la rétine en particulier y participe bientôt.

2° L'inflammation de la rétine se caractérise à l'ophthalmoscope, comme celle de la choroïde, par l'hypérémie des vaisseaux, par des exsudats plastiques et des amas de pigment, etc.

1° *Hypérémie papillaire et rétinienne* (fig. 24). — La congestion vasculaire qui caractérise le premier degré de l'inflammation de la rétine, porte à la fois sur cette membrane elle-même et sur la papille, et se traduit par la rougeur circonscrite ou générale de ces parties. Ainsi, la papille a perdu sa couleur blanche, et l'on reconnaît que la teinte rosée ou rouge qu'elle revêt est due à de petits vaisseaux situés à côté des vaisseaux centraux, d'un calibre moindre que ceux-ci, et qui, partis du centre de la papille, vont au delà de sa périphérie se perdre dans la rétine. Cette coloration peut affecter la forme d'un triangle dont le sommet est dirigé vers le centre de la papille, analogue au faisceau vasculaire des kératites pustuleuses ; d'autres fois, on trouve disséminées à la surface de la papille ou de la rétine des sortes d'îlots rougeâtres formés par des vaisseaux de nouvelle formation. — Quand l'hypérémie se généralise, tout le fond de l'œil est rouge, réfléchit

moins la lumière, et les vaisseaux choroïdiens sont eux-mêmes congestionnés. La papille est tout entière recouverte de vaisseaux fins qui s'avancent entre les troncs vasculaires vers la périphérie où ils offrent un aspect analogue à celui de l'injection radiée de la sclérotique. Quand la congestion est intense, la papille rouge est mal limitée, et l'on ne peut la reconnaître qu'au point d'émergence des vaisseaux, car elle se confond avec la rougeur générale du fond de l'œil (fig. 24). Les artères et les

Fig. 24.

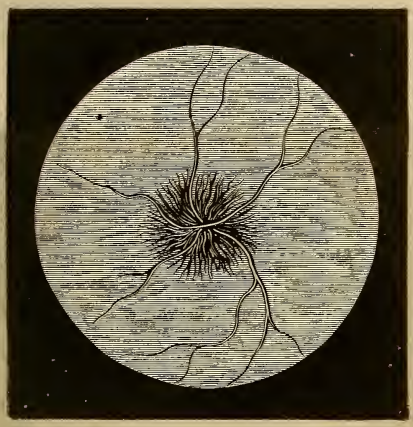

veines, principalement celles-ci, semblent plus volumineuses et sont plus apparentes, surtout en certains points, et quand l'hypérémie a existé pendant quelque temps, ou qu'elle s'est reproduite souvent, les veines, tout en conservant comme à l'état normal leur même volume et leur direction tant qu'elles sont dans le champ de la papille, présentent en dehors de ce champ des sinuosités plus nombreuses; elles offrent des courbures dont les unes sont parallèles au plan de la rétine, les autres perpendiculaires, et qui, dans leur incurvation, tantôt s'enfoncent dans la membrane, tantôt apparaissent à sa surface.

Cette sorte d'état variqueux des veines n'est pas particulier à l'hypérémie rétinienne, il peut accompagner tout autre état morbide, ou même se montrer en dehors de toute autre lésion.

2° *Taches rétiniennes exsudatives ou plastiques.* — En même

temps que la cavité oculaire a un aspect plus sombre, et que la papille a conservé sa rougeur, on remarque dans un ou plusieurs points de la surface rétinienne une tache de couleur blanchâtre, représentant tantôt une sorte de glacis jeté au-devant des vaisseaux rétiniens, tantôt ayant une teinte plus opaque. Ces taches ont une disposition et une forme variées : tantôt elles existent autour de la papille, en la recouvrant plus ou moins ; tantôt elles avancent vers l'*ova serrata*, et enfin elles peuvent se montrer sous la forme de traînées blanchâtres situées le long des vaisseaux (fig. 25). On les distingue des taches choroïdiennes exsudatives en ce que les vaisseaux rétiniens paraissent au-devant de celles-ci, tandis qu'ils s'enfoncent sous les exsudats rétiniens, disparaissent, pour reparaître un peu plus loin.

Fig. 25.

Exsudats rétiniens couvrant en partie la papille et les vaisseaux. — A droite, exsudats de la choroïde entourés de pigment.

3° *Taches sanguines.* — Les vaisseaux, énormément congestionnés par l'inflammation, peuvent se rompre, et alors il se forme, soit dans la rétine, soit à sa surface, un épanchement de sang diffus où circonscrit (voy. pl. IV, fig. 2) : c'est l'apoplexie rétinienne, dont nous parlerons à l'article *hémophthalmie.* Nous vou-

lons seulement signaler ici l'existence d'une ou de plusieurs plaques d'un rouge vif qui peuvent recouvrir une grande partie de la rétine ou être disséminées sous forme d'îlots, mais toujours sur le trajet des vaisseaux, plus fréquemment en dehors de la papille que sur elle. Ces plaques, d'un aspect irrégulier, acquièrent plus tard une coloration rouge brun à leur périphérie, et peuvent s'entourer d'une coloration blanc sale produite par la formation d'un *exsudat rétinien*.

4° *Taches pigmentaires de la rétine ; rétinite tigrée, pigmentaire.* — Dans cette variété, on trouve sur la portion de la rétine qui avoisine l'*ora serrata*, quelquefois sur toute la rétine, des taches noires, séparées les unes des autres par un espace de 2 à 3 millimètres. Les unes accompagnent les vaisseaux, les autres sont situées entre les branches de bifurcation ou sur les vaisseaux mêmes qui disparaissent sous elles, mais ne sont pas altérés.

Fig. 26 (1).

Quand ces taches occupent le pôle postérieur de l'œil, ainsi que la région équatoriale, la rétine a un aspect tigré, au milieu du-

(1) La figure 26 représente un exemple de choroïdo-rétinite à un degré avancé. On voit de larges amas de pigment recouvrant la rétine atrophiée en certains points et dont les vaisseaux sont en partie oblitérés.

quel on reconnaît la papille atrophiée, comme excavée et d'un blanc sale. Les autopsies ont démontré qu'avec cet aspect de la rétine, il existait des lésions profondes dans la choroïde, mais que les taches étaient dues à une production de pigment dans la rétine (fig. 26).

M. Follin possède deux préparations microscopiques de rétinite pigmentaire : dans l'une, on aperçoit des taches assez grandes et noires disséminées à la surface de la rétine ; dans l'autre, qui offre une coupe de la choroïde et de la rétine, on distingue ces deux membranes, et l'on voit le pigment pénétrer dans les diverses couches de la membrane sensitive.

Nous devons rappeler que nous n'avons voulu indiquer ici que les altérations ordinaires que l'on rencontre, soit dans la choroïdite, soit dans la rétinite; et ces altérations ne se présentent pas isolées les unes des autres, comme nous les avons décrites. La choroïdite ne se montre guère sans entraîner des changements dans la rétine, et réciproquement. Nous reviendrons, du reste, plus tard, sur ces divers points, dans l'étude des variétés d'ophthalmies profondes de l'œil, et, quant à ce qui concerne l'étude des autres lésions de la rétine, de la papille, de la choroïde et du corps vitré, nous les retrouverons aux articles *Hydrophthalmie*, *Hémophthalmie*, *Amaurose* et *Glaucome*.] (1).

6° Inflammation du cristallin et du corps vitré.

Ces parties de l'œil, après leur complet développement, étant, ainsi que la cornée, dépourvues de vaisseaux, leur inflammation consiste d'abord purement en une exsudation séreuse à leur surface ou dans leur substance, et la congestion vasculaire a son siége dans les parties adjacentes.

Inflammation du cristallin. — Le premier phénomène produit par l'inflammation du cristallin est l'opacité de la capsule, résultat d'une exsudation qui a lieu en elle ou à sa surface. De nouveaux vaisseaux peuvent se développer dans la matière exsudée. Mais quel est le siége de la congestion primitive? Il paraît être différent, selon que c'est la paroi antérieure ou la postérieure de a capsule qui est affectée.

Il se produit souvent, dans l'*uvéite* (page 124), sur la paroi antérieure de la capsule, une exsudation dans laquelle de nouveaux

(1) Voy. l'*Atlas d'ophthalmoscopie* d'Ed. Jæger, et les planches de l'ouvrage de Pilz (*Lehrbuch der Augenheilkunde*, 1859).

vaisseaux peuvent se développer. Telle est l'affection décrite comme l'inflammation de la paroi antérieure de la capsule.

Si, d'après cela, l'inflammation de la paroi antérieure de la capsule du cristallin a été rangée parmi les inflammations du segment antérieur de l'œil, on peut dire que ce que nous avons appelé inflammation de la paroi postérieure de la capsule doit prendre place parmi les inflammations du segment postérieur.

Lorsque la capsule du cristallin est affectée ainsi que nous venons de le décrire, le cristallin lui-même est plus ou moins altéré, il devient opaque, se dissout ou entre en suppuration.

Terminaison des lésions du cristallin. — Les blessures du cristallin chez l'homme sont suivies, comme on le sait, de l'opacité de la lentille qui peut se dissoudre petit à petit et être résorbée. Quant à la capsule, elle devient très facilement opaque, mais n'est jamais résorbée comme le cristallin. Une blessure de la capsule, pourvu qu'elle soit petite, peut guérir, et en se fermant, arrêter l'absorption de la lentille, mais celle-ci n'en reste pas moins opaque.

Inflammation du corps vitré. — Les altérations inflammatoires du corps vitré, telles que les extravasations sanguines profondes, les dépôts de lymphe, semblent venir de la congestion des vaisseaux de la rétine. D'après les observations de Donders et de Van Trigt au moyen de l'ophthalmoscope, il paraîtrait cependant que les altérations du corps vitré, tantôt accompagnent les affections de la rétine et de la choroïde, tantôt en sont indépendantes. D'une autre part, on voit des altérations de structure se manifester dans la rétine, et dans la choroïde à la suite d'inflammations chroniques, sans déterminer l'opacité du corps vitré.

Les recherches ophthalmoscopiques ont montré que les lésions que l'on pourrait attribuer à l'inflammation de la capsule cristalline et du corps vitré étaient en effet consécutives à l'inflammation des membranes internes de l'œil, et nous verrons plus tard comment les lésions du corps vitré succèdent aux inflammations de la choroïde et de la rétine, et comment le cristallin peut devenir opaque par suite de l'inflammation de la partie antérieure de la choroïde.

L'accroissement ou la suppression du larmoiement, l'accroissement ou la diminution de la sécrétion des glandes de Meibomius, sont des phénomènes objectifs qui accompagnent l'inflammation des différentes parties de l'œil.

Nous allons maintenant étudier les phénomènes subjectifs de

l'inflammation des divers tissus de l'œil; mais en commençant cette partie de notre étude, il est nécessaire d'établir une distinction entre les sensations morbides résultant de l'altération de la sensibilité générale et celles qui viennent de l'altération de la sensibilité spéciale.

Sensations morbides déterminées par l'altération de la sensibilité générale et accompagnant les inflammations des divers tissus. — *Conjonctive.* — Comme les autres membranes muqueuses qui entourent les ouvertures naturelles du corps, la conjonctive est douée à un très haut degré de la sensibilité commune ; mais sa texture étant très lâche, la douleur qui accompagne son inflammation n'est pas très intense. Il y a cependant beaucoup de chaleur.

La douleur la plus caractéristique est analogue à celle que causerait la présence d'un corps étranger dans l'œil, sensation qui accompagne l'inflammation des autres membranes muqueuses rapprochées de la surface du corps. Cette sensation d'un corps étranger dans l'œil est due, d'une part, au gonflement des vaisseaux, de l'autre, à l'accroissement de la sensibilité de la conjonctive.

L'inflammation de la conjonctive est encore accompagnée par des démangeaisons et des douleurs cuisantes qui se manifestent sur les bords libres des paupières, par des élancements fréquents qui les traversent.

Sclérotique. — De fortes douleurs ayant le caractère des douleurs rhumatismales autour de l'orbite, dans les tempes, etc., caractérisent l'inflammation ou la congestion de la sclérotique, et sont dues, soit à une congestion concomitante de ces parties, soit à une irradiation nerveuse.

Cornée. — La sensation dans la cornée elle-même ressemble à celle de la compression ; mais comme l'inflammation de la cornée est accompagnée de la congestion de la conjonctive et de la sclérotique, il peut se manifester la sensation d'un corps étranger dans l'œil et les douleurs rhumatismales caractéristiques de l'une et de l'autre.

Iris. — Lorsque l'iris est enflammé, la sclérotique est nécessairement aussi plus ou moins congestionnée, d'où vient la douleur rhumatismale de la sclérotique qui accompagne si souvent l'iritis. Quant à la douleur dans le globe lui-même, on peut l'expliquer tout autant par la distension que fait subir aux tuniques externes l'accumulation de sang et de liquide à l'intérieur de l'œil, qu'en plaçant son siége dans l'iris, qui ne paraît pas être doué d'une grande sensibilité.

Choroïde. — La choroïde elle-même ne semble pas avoir de sensibilité propre ; la douleur qui accompagne l'inflammation de cette membrane est donc probablement due à la distension du globe et à la congestion concomitante des parties voisines.

Rétine. — Les sensations morbides qui dépendent de l'altération de la sensibilité générale et qui accompagnent l'inflammation de la rétine, n'ont pas leur siége dans cette membrane, mais sont uniquement dues à la distension du globe et à la congestion des autres parties.

Sensations morbides déterminées par l'altération de la sensibilité spéciale de la rétine. — Lorsque les tissus nerveux doués d'une sensibilité spéciale sont irrités, la sensation ressentie n'est pas celle de la douleur, mais une modification de la sensation spéciale du tissu, et cela, quel que soit l'agent irritant. Ainsi, quand la sensibilité de la rétine se trouve affectée, l'irritation produite par la lumière détermine une lueur si considérable et si insupportable, que le malade cherche à protéger ses yeux contre l'excitant. C'est là ce qui constitue l'intolérance de la lumière ou la *photophobie*. Mais, même dans l'obscurité, une simple pression reproduit le même éblouissement ou d'autres spectres lumineux, d'apparences variées, et plus ou moins pénibles, selon le degré de sensibilité morbide de la rétine et l'intensité de la pression ou de toute autre cause d'irritation : c'est là ce que l'on a appelé la *photopsie*.

L'apparence d'un nuage ou d'une gaze, ou « d'une peau marbrée de veines », semble être le phénomène subjectif propre à la congestion et à l'exsudation dans l'inflammation de la rétine.

Les autres sensations morbides spéciales, la photopsie, la sensibilité anormale aux impressions communes et la photophobie, se rencontrent dans les inflammations des autres tissus de l'œil plutôt que dans celles de la rétine même. Ainsi, la sensibilité exagérée de la rétine, sur laquelle repose l'intolérance de la lumière, accompagne les inflammations aiguës qui atteignent principalement la cornée. L'inflammation de la choroïde semble aussi déterminer des spectres lumineux, surtout à cause de la pression que la congestion et les exsudats exercent sur la rétine. Il est aisé de vérifier ce fait en exerçant une pression avec la pulpe du doigt sur la partie extérieure du globe (1).

Après avoir considéré d'une façon abstraite les phénomènes et

(1) Nous avons vu que la production des phosphènes repose sur cette propriété de la rétine.

les suites de l'inflammation tels qu'ils se montrent dans les divers tissus de l'œil, nous pouvons maintenant entreprendre l'étude comparative des modifications que subissent ces phénomènes selon la partie malade.

Phénomènes objectifs. — La conjonctive, plus vasculaire que la sclérotique, est plus rouge que celle-ci dans l'inflammation ; la cornée non vasculaire ne présente pas cette teinte rouge, mais la congestion, et par conséquent la rougeur qui accompagne son inflammation, ont leur siége dans les parties adjacentes. Il se peut cependant, que la cornée devienne rouge à cause des nouveaux vaisseaux qui s'y développent dans la suite (pl. I, fig. 3). Enfin, dans l'iris, la congestion ne se manifeste pas par la rougeur, mais par une teinte mixte qui résulte de la rougeur jaunâtre d'une légère couche sanguine et de la couleur naturelle du tissu enflammé (pl. II, fig. 2).

L'exsudation de la conjonctive et de l'iris est plus abondante que celle de la sclérotique moins vasculaire, et, toutes choses égales, l'exsudation est en proportion du degré de la congestion inflammatoire. La matière exsudée se répand surtout à la surface de la conjonctive et de l'iris, et l'on remarque peu de gonflement et d'épaississement, indice d'une exsudation interstitielle, en comparaison de la quantité qui est exsudée, tandis que dans les tissus parenchymateux la matière exsudée se dépose dans les interstices, et y manifeste sa présence par un gonflement plus ou moins considérable. L'exsudation peut produire des phlyctènes, des pustules à la surface de la cornée et des érosions sur la conjonctive; différence d'effets motivée par la différence de résistance de l'épithélium qui recouvre les deux surfaces. L'exsudation se dépose parfois, au sein du tissu cellulaire, sous la conjonctive, dans le cas d'inflammation de cette membrane, et alors existe le gonflement connu sous le nom de *chémosis*. Enfin, dans la congestion de la sclérotique, il y a comparativement peu de tendance à l'exsudation, et lorsque celle-ci a lieu, c'est plutôt dans la cornée que dans la sclérotique même qu'on la voit se développer, particularité que l'on remarque aussi dans les lésions analogues des tissus fibreux, par exemple autour des articulations, dans la goutte rhumatismale.

Lorsque la surface de la conjonctive est le siége d'une congestion inflammatoire intense, il s'y produit avec facilité de légères hémorrhagies ; mais dans les inflammations moins violentes, il se forme des extravasations de sang, sous forme de taches ecchymotiques, dans le tissu cellulaire lâche situé entre la conjonctive et

la sclérotique. On remarque à la surface de l'iris enflammé des effusions de sang analogues aux exsudations hémorrhagiques des membranes séreuses enflammées, et il se fait aussi des extravasations dans sa propre substance. Mais, dans ce dernier cas, ainsi que dans celui d'extravasation dans la substance de la cornée, les taches ecchymotiques sont petites en comparaison de celles qui se montrent dans le tissu lâche sous-conjonctival. La facilité avec laquelle la surface de la conjonctive peut saigner, lorsqu'elle est le siége d'une congestion intense, s'explique par l'exposition à un contact étranger de son réseau capillaire superficiel et délicat, distendu à l'extrême.

On peut présumer, à priori, que les phénomènes de l'inflammation et ses conséquences se modifient dans les divers tissus, en raison de la différence physiologique qu'entraîne dans ces tissus le mode d'assimilation spécial à chacun d'eux. Toutefois les modifications qui dépendent de cette cause n'ont lieu qu'à un certain degré et sont facilement entravées par d'autres influences, ainsi que le prouvent, la formation du pus dans des tissus tout à fait différents, et ce fait que, quelle que soit la structure primitive d'un tissu, ce sont des vaisseaux sanguins et du tissu cellulaire qui forment la nouvelle substance par laquelle il se régénère.

Une influence qui modifie d'une manière manifeste la disposition et la nature de l'exsudation, c'est l'exposition et la non-exposition au contact de corps étrangers, y compris l'air extérieur. La matière exsudée à la surface de la conjonctive en contact avec l'air extérieur, tend à se convertir en pus ou en une matière puriforme, tandis que la matière déposée à la surface de l'iris qui n'est pas soumise au contact de l'air a plus de tendance à se transformer en tissu et à former des adhérences.

Le mode d'action suivant lequel le contact des corps étrangers détermine la suppuration est probablement l'irritation qu'ils causent, en entretenant la congestion et en produisant ainsi une exsudation abondante et d'une certaine qualité. Dans les cas où la matière exsudée se convertit en pus, quoique n'étant pas en contact avec des corps étrangers, c'est que d'autres causes augmentent la congestion et déterminent un abondant dépôt de matière.

Dans la cornée, on peut observer un exemple de l'influence qu'ont les différentes quantités de matières exsudées sur leur disposition future. Lorsque l'exsudation est lente et peu abondante, elle s'organise en tissu, mais lorsque l'exsudation est rapide et abondante, la suppuration s'établit.

La tendance de l'iris à contracter des adhérences avec la capsule du cristallin, comme cela se passe pour les surfaces séreuses, offre un contraste remarquable avec la difficulté que la conjonctive enflammée éprouve, comme les autres membranes muqueuses, à former des adhérences même lorsqu'il existe une juxtaposition très intime, à moins qu'il n'y ait une dénudation, ce qui change alors la nature de la surface muqueuse. Cela semble indiquer l'existence de quelque disposition particulière dans la matière appelée blastème, sécrétée par les muqueuses. Quelquefois, il est vrai, les matières exsudées par les surfaces muqueuses se présentent sous la forme de fausses membranes ; elles ne s'organisent pas cependant comme les fausses membranes des surfaces séreuses, mais finissent par se détacher et par tomber comme des tissus mortifiés.

Quant aux adhérences qui s'établissent entre l'iris et la capsule du cristallin (*synéchie postérieure*), on a contesté qu'elles pussent se former par une exsudation plastique fournie seulement par l'iris enflammé, et l'on a dit qu'il fallait que la capsule et l'iris se trouvassent enflammés en même temps.

Quelque vrai que cela puisse être en général pour les membranes séreuses, il faut remarquer, dans le cas dont nous nous occupons, que, puisque l'inflammation de la paroi antérieure de la capsule du cristallin consiste d'abord simplement en une exsudation dans son tissu ou à sa surface, la matière de l'exsudation ayant sa source dans la congestion des parties voisines, il ne peut pas y avoir de différence sérieuse entre l'exsudation de lymphe du bord pupillaire de l'iris et celle qui se produit dans les cas considérés comme des capsulites antérieures (voy. p. 134). Il faut admettre, en effet, que la synéchie postérieure arrive dans des cas où l'on aurait un peu trop à faire si, outre l'iritis, il fallait encore reconnaître une capsulite antérieure.

D'un autre côté, à moins qu'il n'y ait ulcération de la cornée, la synéchie antérieure ne se forme qu'avec difficulté, quelque intime que soit le contact de l'iris et de la cornée. Des différentes tuniques de l'œil, la cornée est la plus portée à se mortifier et à s'ulcérer.

Phénomènes subjectifs. — La modification la plus frappante éprouvée par ces phénomènes est peut-être la différence des sensations douloureuses. La douleur, par exemple, qui accompagne l'inflammation de la conjonctive ressemble à la gêne produite par la présence d'un corps étranger, tandis que la douleur d'une congestion inflammatoire de la sclérotique a un caractère rhumatis-

mal et se fait sentir autour de l'orbite, dans les tempes, etc. Le trouble de la vision indique l'inflammation de la rétine. Les diverses autres sensations morbides de la vue sont les résultats d'une compression, d'une irritation, etc., auxquelles la rétine est très exposée dans les inflammations des autres tissus de l'œil.

§ II. — Causes de l'inflammation ophthalmique.

Il est avantageux, en pratique, de connaître les causes de l'inflammation ophthalmique, parce qu'alors on peut, en les évitant, les empêcher de produire la phlegmasie, et les éloigner quand celle-ci s'est déjà déclarée, ou enfin les combattre si leur action dure encore.

Les causes de l'inflammation ophthalmique peuvent être rapportées à trois chefs, savoir : 1° les causes qui agissent directement sur l'œil; 2° les maladies qui s'étendent sur l'œil, après avoir atteint des organes avec lesquels il sympathise; 3° l'état de la constitution et les maladies constitutionnelles qui, quoique ne déterminant pas nécessairement l'inflammation des yeux, prédisposent ces organes à être affectés par d'autres causes et peuvent modifier les inflammations ainsi produites.

Dans la première classe, nous rangerons : les lésions directes, l'influence directe du froid ; l'action directe d'une forte lumière, seule ou combinée avec une forte chaleur; l'irritation causée par la réflexion de la lumière ; un excès de fatigue des yeux, surtout dans un mauvais jour trop sombre ou trop intense, avec la tête trop longtemps baissée; l'influence directe de vapeurs âcres, les influences épidémiques ou endémiques; l'application directe des matières contagieuses. Toutes ces causes sont des causes excitantes, mais quelques-unes ont besoin de causes auxiliaires pour produire leur effet, de sorte qu'on peut les regarder aussi comme des causes prédisposantes (1).

Dans la seconde classe se trouvent les maladies de la peau, et en particulier les exanthèmes.

(1) Lorsque les yeux sont très exposés à des vapeurs irritantes, celles-ci déterminent ordinairement l'inflammation de la conjonctive et l'entretiennent. De même la pommade de nitrate d'argent, le nitrate d'argentennature, le sulfate de cuivre, etc., lorsqu'on s'en sert trop souvent, aggravent l'ophthalmie contre laquelle on les emploie et la rendent chronique. Dans ce cas on voit la conjonctive épaissie, ridée et ayant l'aspect de la peau. La rétraction prenant alors son point d'appui sur les plis relâchés de la conjonctive des sinus palpébraux supérieurs et inférieurs, il en résulte que les mouvements du globe sont gênés et plus limités.

Dans la troisième, on range les diathèses scrofuleuse, rhumatismale et goutteuse, ainsi que la syphilis constitutionnelle.

Sous l'influence de ces causes, différentes formes d'inflammation ophthalmique prennent naissance.

L'influence qu'exercent les causes excitantes pour modifier l'inflammation consiste tantôt à déterminer la phlegmasie d'un tissu particulier, comme lorsque l'exposition au froid produit une ophthalmie catarrhale, tantôt à exercer une action spécifique comme dans le cas de la première application du virus syphilitique ou varioleux.

L'influence de l'état de la constitution ou d'une maladie constitutionnelle semble être de modifier l'action de la cause excitante, eu égard au tissu particulier dans lequel elle développe l'inflammation, en même temps qu'elle peut lui communiquer des caractères particuliers : ainsi, dans certains états de la constitution, l'exposition au froid déterminera une ophthalmie phlycténulaire plutôt qu'une simple ophthalmie catarrhale, ou dans une constitution entachée de syphilis, par exemple, elle déterminera une iritis parenchymateuse plutôt que toute autre forme d'inflammation ophthalmique.

Ce serait cependant une œuvre interminable, sinon impossible, que de relever les nombreuses combinaisons d'influences qui sont susceptibles de modifier l'inflammation.

§ III. — Traitement des ophthalmies.

L'œil, en raison de sa structure et de ses usages tout spéciaux, peut être entravé dans ses fonctions par certains effets de l'inflammation, qui, dans un autre organe, auraient été d'une importance nulle ou peu considérable. En conséquence, quoique le traitement de l'inflammation ophthalmique doive être conduit d'après les mêmes principes généraux que dans les inflammations des autres parties du corps, il est nécessaire, toutes choses égales d'ailleurs, de le poursuivre avec plus d'activité, et en même temps de veiller à de nombreux détails spéciaux. Ainsi, dans l'iritis, il est urgent de pousser la saignée et la mercurialisation à un plus haut point qu'il ne serait utile de le faire dans une autre partie du corps, pour une inflammation de même forme et du même degré. Et en supposant que ce traitement ait été assez heureusement suivi pour maîtriser l'inflammation, si l'on a négligé certains détails, comme l'administration de la belladone, pour

maintenir la pupille dilatée, il se peut que celle-ci se soit fermée ou que le cristallin soit tacheté par des dépôts de lymphe, et, dans ce cas, la vue peut être détruite ou tout au moins gravement compromise.

Dans le traitement de l'inflammation ophthalmique, la première chose à faire (outre la suppression, si cela est possible, de la cause excitante qui a produit la maladie), c'est d'éloigner des yeux toute autre cause d'irritation, comme l'usage exagéré et l'exposition des yeux à une forte lumière; et l'on évitera tout ce qui pourrait jeter du trouble dans le système général, comme les intempéries de l'air, les fatigues corporelles, les erreurs de régime, etc.

Lorsque l'inflammation ophthalmique est liée sympathiquement à la maladie de quelque autre organe, comme les ophthalmies exanthématiques, par exemple, qui se rattachent par sympathie à une inflammation de la peau, ou qu'elle est symptomatique de quelque diathèse générale, comme la scrofule, ou d'une maladie générale comme la syphilis, il ne faut pas attendre, pour traiter l'ophthalmie, la guérison de la maladie dont elle est sympathique ou symptomatique.

Il est vrai que l'affection locale ne cède pas toujours, ou même ne s'améliore pas avant la guérison de la maladie générale, et que la guérison de la maladie générale fait quelquefois cesser spontanément tous les phénomènes locaux; mais cela ne doit pas empêcher d'essayer au moins de soulager les yeux le plus promptement possible.

Pour la guérison de l'inflammation ophthalmique comme pour celle de l'inflammation en général, il y a des modes de traitement différents, selon le tissu ou les tissus malades, et selon le degré et la période de l'inflammation, etc.

Le traitement de l'inflammation ophthalmique est divisé en *général* et en *local*, et pour l'application de chacun, il y a deux méthodes principales. Les deux méthodes du traitement général sont : le *traitement antiphlogistique* proprement dit, qui comprend la mercurialisation, et le *traitement tonique et altérant*. Ces deux méthodes peuvent être diversement modifiées et combinées selon les circonstances. Les deux méthodes du traitement local comprennent le *traitement antiphlogistique* ou *adoucissant*, et le *traitement irritant* ou *stimulant*. Ces traitements comportent encore diverses modifications, ou sont même employés tour à tour, selon les circonstances.

A. — Traitement général.

1° Traitement antiphlogistique.

Saignée générale. — Elle est souvent nécessaire dans l'ophthalmie aiguë soit externe, soit interne, mais surtout dans cette dernière. La dureté du pouls, la chaleur de la peau, la blancheur de la langue, sont les indices généraux auxquels on reconnaît l'opportunité de la saignée. On pourra, en outre, tirer des indications de l'état objectif et subjectif des yeux. On doit regarder comme une bonne indication, par exemple, la douleur circumorbitaire, car lorsque l'on rencontre ce symptôme dans une ophthalmie, la phlébotomie apporte en général du soulagement et active l'effet des autres remèdes.

Il faut observer que lorsque la douleur circumorbitaire est violente et dure depuis quelque temps, il peut y avoir un état d'abattement, mais cela ne doit pas empêcher l'emploi de la phlébotomie, qui, en soulageant le malade, fait disparaître cet état d'abattement apparent.

Quant à la quantité de sang que l'on doit enlever, on se réglera sur la nature de l'inflammation et sur les forces du malade ; en général, on peut en tirer de 300 à 600 grammes, sans aucun danger. Il ne faut pas craindre non plus d'en prendre encore la même quantité. Dans les inflammations graves, le système supporte ordinairement de plus fortes saignées, comme de plus fortes doses de tartre stibié, etc. L'artériotomie ne semble avoir aucun avantage sur l'ouverture des veines.

Les ventouses sont un moyen intermédiaire entre la phlébotomie et les sangsues, et l'on peut parfois les employer à la place de la saignée, mais en général elles sont plus applicables dans l'ophthalmie chronique interne, cas dans lequel la méthode du traitement tonique ou altérant est indiquée.

Dans l'inflammation interne aiguë, on peut retirer du sang sans aucun avantage pour l'œil, si l'on emploie les ventouses, mais la guérison, au contraire, sera retardée, et l'organe restera faible et relâché, de telle sorte que ses vaisseaux pourront pendant longtemps se congestionner pour les causes les plus légères.

Mercurialisation. — Dans les ophthalmies internes, le mercure est un remède indispensable. Dans l'iritis aiguë, par exemple, lorsque l'organisme est soumis à l'influence du mercure, on voit, en

général, l'inflammation diminuer, et à mesure que celle-ci continue à décroître, la lymphe épanchée s'absorbe. On accélère l'action du mercure en le combinant avec l'opium, et en faisant précéder son administration d'une saignée.

On attribue généralement au mercure l'action de stimuler l'absorption ; mais il n'agit ainsi, comme absorbant, que parce qu'il calme l'inflammation, cause de l'exsudation ou de la congestion qui est le seul obstacle à l'absorption.

Le mercure est à la fois antiphlogistique et tonique, contro-stimulant ou *hyposthénisant*, comme le disent les thérapeutistes italiens ; mais comment agit-il ? Est-ce d'abord sur la fibre organique, contractile, ou d'abord sur le sang, ou sur les deux à la fois ?

La *térébenthine* a été employée avec grand succès dans l'iritis et dans quelques formes de kératites, mais ce n'est pas un remède aussi certain que le mercure. J'en ai obtenu de fort bons résultats dans la kératite scrofuleuse, en la combinant avec l'huile de foie de morue.

Emétiques, *purgatifs*, *diaphorétiques*. — La vertu antiphlogistique du tartre émétique n'est peut-être pas aussi frappante dans l'inflammation ophthalmique que dans l'inflammation pulmonaire. On en retire souvent cependant des avantages considérables. Le traitement de l'ophthalmie phlycténulaire des enfants, par exemple, est souvent facilité par l'administration du tartre stibié, d'abord comme émétique, puis à doses nauséeuses.

Quant à l'emploi des purgatifs dans l'inflammation ophthalmique, il faut se rappeler que souvent la phlegmasie ne diminue franchement qu'après que l'on a agi sur les intestins.

Il faut dire cependant que, d'une manière générale, les émétiques et les purgatifs ne doivent pas être regardés comme les principaux remèdes des ophthalmies, et cela est encore plus vrai pour les diaphorétiques.

Le *nitre* est généralement recommandé dans les inflammations ; quelquefois même on le préfère au mercure et au tartre stibié, parce qu'il n'affecte point les gencives comme le premier, et ne détermine pas des vomissements comme le second.

Belladone. — C'est un des remèdes les plus importants dans le traitement des ophthalmies. On s'en sert pour dilater la pupille qui tend à se contracter dans l'iritis, pour s'opposer ainsi à son occlusion, et par conséquent pour empêcher les dépôts de lymphe sur le milieu de la paroi antérieure de la capsule et la formation

de la synéchie postérieure. Ce remède agit merveilleusement aussi contre la photophobie, et en particulier contre celle qui est un symptôme si pénible dans l'ophthalmie phlycténulaire.

Mais, outre ces effets, la belladone semble exercer une certaine influence sur l'inflammation elle-même, et les thérapeutistes italiens l'ont rapprochée, pour ses vertus antiphlogistiques, de la saignée, du tartre stibié, etc.

Chloroforme. — En soumettant le malade à l'influence du chloroforme, on soulage souvent la photophobie qui accompagne certaines ophthalmies, et l'on hâte la guérison.

2° Traitement tonique et altérant.

Dans les inflammations ophthalmiques, les toniques sont d'un usage fréquent ; parfois pour hâter la convalescence, après que l'inflammation a été détruite par la déplétion sanguine et la mercurialisation, parfois au paroxysme de l'inflammation : c'est ainsi que dans l'ophthalmie scrofuleuse, le docteur Mackensie a montré que la quinine était presque aussi efficace que l'est le mercure dans l'iritis. L'huile de foie de morue, le fer, le zinc et les acides minéraux sont encore utiles dans certains cas compliqués d'anémie, de dyspepsie, etc.

Dans l'ophthalmie chronique interne, le mercure comme altérant, administré avec ou sans la salsepareille, la quinine, etc., sont, ainsi que l'iodure de potassium, des remèdes des plus utiles.

B. — Traitement local.

1° Traitement antiphlogistique et adoucissant.

Saignées locales, sangsues. — Quoique, dans l'ophthalmie interne aiguë, les sangsues ne suffisent pas pour produire un effet très marqué, on peut souvent les employer avec fruit après la saignée. Les sangsues seules peuvent être appliquées du reste dans les cas ordinaires de conjonctivite, de kératite, etc.

La *scarification* est très utile quand les vaisseaux de la conjonctive palpébrale sont gorgés de sang comme dans l'ophthalmie purulente. Lorsqu'il y a chémosis, il faut inciser la conjonctive boursouflée, comme il a été indiqué plus haut, tant pour remédier à la tension de la membrane que pour en tirer du sang.

Evacuation de l'humeur aqueuse. — On l'a recommandée comme

remède de l'inflammation ophthalmique. Elle opère en soulageant le globe de la distension que lui fait subir l'accumulation d'humeur aqueuse, état accompagné de la suffusion de la cornée, et qui détermine à la fois une vive douleur et la persistance de l'inflammation. Cette pratique est certainement avantageuse.

La paracentèse de l'œil, faite avec les précautions que nous avons indiquées à la page 94, est un des moyens les plus efficaces à employer dans beaucoup d'ophthalmies. Wardropp l'avait déjà fortement recommandée dans l'inflammation de la lame interne de la cornée. Nous avons pu nous assurer que ce seul moyen amène quelquefois dans l'aquo-capsulite une guérison rapide et complète ; il procure, en tous cas, un éclaircissement prononcé de la cornée et une rémission immédiate des symptômes aigus. L'humeur aqueuse doit être évacuée à plusieurs reprises à mesure qu'elle se reproduit. Lorsque, à la suite des inflammations internes, la cornée est devenue vasculaire et nébuleuse, surtout dans ses lames profondes, la paracentèse contribue puissamment à la modifier.

Dans l'iritis, nous en avons obtenu de bons effets, et en particulier dans l'iritis des opérés, pourvu qu'on la pratique à temps et avec la persévérance nécessaire. Elle semble alors aider l'action de l'atropine, et permet quelquefois d'éviter bien des traitements généraux qui affaiblissent l'organisme.

La paracentèse, avec évacuations répétées de la chambre antérieure, peut contribuer encore à amener une guérison durable dans la choroïdite, pourvu qu'on ait le soin de la faire à temps et la constance de la répéter un certain nombre de fois à chaque recrudescence de la maladie : nous verrons plus tard tout le parti qu'on en peut tirer dans le cas de glaucome proprement dit.

Les chirurgiens ne sont pas d'accord quand il s'agit d'apprécier la valeur de la paracentèse dans le cas d'hypopyon. Tandis que les uns veulent qu'on évacue le pus en ouvrant la cornée, les autres conseillent de combattre seulement l'inflammation, cause de l'hypopyon. On peut, en effet, trouver des raisons à alléguer pour ou contre la paracentèse faite dans le but d'évacuer le pus ; mais cette petite opération est constamment utile lorsqu'on la pratique dans un point de la cornée qui ne correspond pas à la collection purulente, et seulement pour donner issue à l'humeur aqueuse ; on fait ainsi cesser les douleurs et l'on provoque une résolution plus prompte. Enfin l'évacuation fréquente de l'humeur aqueuse est un des meilleurs moyens de combattre le phlegmon consécutif aux opérations de cataracte.

La *contre-irritation* au moyen de vésicatoires, de cautères, etc., est fort employée dans les ophthalmies, après que les symptômes aigus ont été calmés, et dans les inflammations chroniques.

Lotions froides et chaudes. — Les cas dans lesquels il convient de faire des lotions froides sont : la conjonctivite au début, et les blessures de l'œil, pour éviter ou modérer l'inflammation traumatique. Dans la plupart des autres cas d'inflammation ophthalmique, les applications chaudes sont préférables. Remarquons cependant que le choix du froid ou du chaud doit être dirigé par les sensations du malade lui-même.

2° Applications irritantes.

On peut énoncer comme un axiome que (pour nous servir des termes de Mackensie) dans l'ophthalmie interne, et surtout dans sa période aiguë, les applications locales stimulantes sont inutiles ou nuisibles, tandis que, dans les inflammations de la conjonctive, on fait plus avec leur aide qu'avec tout autre traitement. En effet, si l'on appliquait à une conjonctivite grave le traitement approprié à l'iritis aiguë, on exposerait l'œil à une destruction presque certaine (voyez, page 76 et suivantes, l'indication des principaux collyres irritants) (1).

Mais, à l'égard des inflammations de la conjonctive, il faut observer que, comme elles dépendent souvent de l'état de la constitution ou de la maladie de quelque autre organe, celui qui ne dirigerait son attention que sur l'œil risquerait d'épuiser en vain tout le formulaire ophthalmique. D'un autre côté, cependant, on

(1) La thérapeutique des ophthalmies est encombrée d'une foule de formules de collyres liquides et de pommades dont la pratique ne retire pas grand profit. Les quelques formules indiquées par M. Warthon Jones répondent à peu près à tous les besoins; cependant nous rappellerons ici la composition de quelques préparations dont les unes ont paru propres à remplir certaines indications, et dont les autres ont joui d'une telle célébrité que le médecin ne saurait les ignorer.

L'eau de la duchesse contient 50 centigr. de sulfate de zinc, de sucre candi, d'iris de Florence, 15 gouttes d'alcool pour 100 grammes d'eau. — L'eau céleste, très préconisée en Allemagne, se compose de 25 milligr. d'acétate de cuivre, 25 centigr. de chlorhydrate d'ammoniaque, et 30 gr. d'eau de chaux. — Le collyre de Tenque est une solution de 75 centigr. d'acétate de plomb et de 15 centigr. de sel ammoniac dans 100 gr. d'eau. — M. Deval fait un collyre dont il vante l'efficacité, avec 12 gr. de sous-acétate de plomb, et 16 gr. d'huile d'olive.— Le collyre contenant 50 centigr. de sulfate de cuivre et 1 gr. d'alun pour 50 gr. d'eau, est souvent mis en usage par le docteur Guépin.

Le borax était très recommandé par Jungken, tandis que le chlorure de sodium à la dose de 1 à 2 gr. pour 30 gr. d'eau, a été préconisé par A. Bérard et Tavignot. — L'iodure de potassium s'emploie à la dose de 15 centigr. à 2 gr. pour 30 gr. d'eau. — La solution de bichlorure de mercure (10 à 25 milligr. dans 30 gr. d'eau additionnée de laudanum de Sydenham) forme le collyre de Conradi, très vanté en

ne saurait nier que, dans beaucoup de cas, l'inflammation est purement locale, ou, quoique rattachée à des causes constitutionnelles, elle peut être guérie par le seul traitement local. Il ne faut pas négliger cette observation, car, quoique l'on commette plus souvent l'erreur de traiter les inflammations ophthalmiques comme de simples affections locales, quelques praticiens se sont jetés dans l'extrême contraire, et ont entièrement négligé tout traitement local.

Quant au mode d'action des applications irritantes dans les inflammations de la conjonctive, j'ai dit ailleurs (1) : « Nous avons des raisons pour croire que l'inflammation de la conjonctive, par exemple, déterminée par le froid ou par l'irritation d'un corps étranger, commence par la constriction des petites artères, qui permet aux corpuscules du sang de s'accumuler dans les capillaires et dans les radicules veineux. Nous avons de même de bonnes raisons pour croire, comme il a été dit plus haut, que la résolution de cette inflammation se fait par la dilatation des artères et l'accélération du flux sanguin. Bien mieux, nous avons fait voir autrefois, par des expériences sur la grenouille, que la dilatation des artères et l'accélération du flux du sang qui en est la suite, sont les premiers pas vers la résolution des inflammations ; ces expériences peuvent être répétées pour avoir une preuve intéres-

Allemagne. — Le tannin dissous dans l'eau, ou mieux mêlé à la gomme arabique, comme le formule M. Hairion, peut rendre de grands services.

Nous rappellerons encore que l'eau de chaux associée au calomel forme le *black wash* employé en Angleterre, et que l'eau ophthalmique noire de Graefe se compose de 60 centigr. de calomel, 15 gr. d'eau de rose, 100 gr. d'eau de chaux et 1 gr. d'extrait de jusquiame.

La pommade d'Adams et celle de Guthrie contiennent du nitrate d'argent. La première se compose de 1 gr. de nitrate d'argent, 1 gr. de bleu de Prusse sur 4 gr. d'axonge avec addition de 20 gouttes noires. — La seconde contient pour 4 gr. d'axonge, 50 centigr. de nitrate d'argent fondu et 15 gouttes d'extrait de Saturne. — Le précipité rouge entre dans la composition des pommades les plus populaires. — La pommade de Desault renferme du précipité rouge, de l'oxyde de zinc, de l'acétate de plomb, du sublimé et de l'alun ; — celle de Régent contient de l'oxyde rouge, du camphre et de l'acétate de plomb. — La pommade de Lyon est de l'onguent rosat avec l'oxyde rouge, 1/16e. — La pommade de Dupuytren se fait avec le précipité rouge et le sulfate de zinc — Celle de la veuve Farnier est composée d'oxyde rouge, d'acétate de plomb et de beurre.

Nous indiquerons plus tard dans quels cas ces préparations, et quelques autres que nous ferons connaître, peuvent être employées avec quelque avantage. On pourra, du reste, consulter à ce sujet le chapitre II du *Traité des maladies des yeux*. par M. Ch. Deval (Paris, 1861).

(1) *Guy's Hospital Reports*, octobre 1850.

sante du mode d'action des collyres stimulants appliqués à l'œil dans le but d'obtenir la guérison de l'ophthalmie catarrhale. »

[Les expériences de M. Gosselin avec l'iodure de potassium appliqué sur la surface de l'œil, et celles de Ruiter avec le sulfate d'atropine, ont démontré que ces substances étaient absorbées à travers la cornée et se trouvaient promptement dans l'humeur aqueuse (*Bulletin de l'Acad. de méd.*, 1855).

ARTICLE III.

DES OPHTHALMIES.

Les inflammations ophthalmiques peuvent être divisées en quatre ordres :

1° Ophthalmies externes,
2° — internes antérieures,
3° — internes postérieures,
4° Panophthalmitis ou phlegmon de l'œil.

Ces ordres se subdivisent en genres, qui sont distingués et désignés d'après les tissus particuliers qui sont le siége principal de l'inflammation. Je dis principal, parce que l'inflammation est rarement limitée à un seul tissu.

L'*ophthalmie externe* comprend ainsi les genres suivants, selon que la conjonctive, la sclérotique ou la cornée est le siége principal de l'inflammation :

Conjonctivite,
Sclérotite,
Kératite.

L'*ophthalmie interne antérieure* se divise, d'après le même principe, en :

Aquo-capsulite,
Iritis,
Cristallino-capsulite antérieure.

L'*ophthalmie interne postérieure* embrasse les genres :

Choroïdite,
Rétinite,
Vitréo-capsulite,
Cristallino-capsulite postérieure.

L'*ophthalmite* ou *panophthalmite* forme un seul genre.

Les circonstances qui servent principalement à distinguer et à dénommer les espèces et les variétés d'ophthalmies sont : 1° la partie du tissu qui est le siége principal de l'inflammation ; 2° les tissus auxquels l'inflammation s'est propagée ; 3° la nature de la cause excitante ; 4° l'état de la constitution ou les maladies constitutionnelles, qui paraissent modifier l'inflammation ; 5° la nature des accidents inflammatoires.

En outre, on rencontre des ophthalmies qui se produisent sous forme d'accès répétés d'inflammation pendant plusieurs années de suite, et qui ont pour résultat des changements dans la structure de l'organe et des altérations de la vue, mais dont les phénomènes objectifs ou subjectifs sont tels que l'on peut à peine les ranger dans une classe particulière.

§ I. — Ophthalmies externes.

Cet ordre comprend les conjonctivites, les sclérotites, les kératites. Chacun de ces genres, comme on l'a vu, peut être plus ou moins compliqué par des symptômes appartenant à un autre genre ; mais lorsque la conjonctive et la sclérotique, la conjonctive et la cornée, ou la conjonctive, la sclérotique et la cornée sont à la fois également affectées, il faut alors rapporter ces cas à un quatrième genre, celui des ophthalmies externes composées.

1° Conjonctivites.

Les espèces de conjonctivites sont : la *conjonctivite pustuleuse*, la *conjonctivite catarrhale*, les diverses variétés de l'*ophthalmie purulente*, c'est-à-dire les *ophthalmies égyptienne*, *blennorrhagique*, *des nouveau-nés*, auxquelles on peut ajouter l'ophthalmie que l'on rencontre parfois chez les petites filles atteintes d'un écoulement vaginal, et enfin l'*ophthalmie érysipélateuse*.

Conjonctivite pustuleuse (1). — On désigne par ce nom les cas dans lesquels les pustules sont situées sur la conjonctive de la sclérotique, à 1 ou 2 millimètres de la cornée ou sur son bord, mais non à la surface même de cette membrane.

Symptômes objectifs. — Nous n'avons rien à ajouter à la des-

(1) *Synonymie :* Ophthalmie pustuleuse ou lymphatique, conjonctivite papuleuse (Velpeau), conjonctivite aphtheuse ou pustuleuse (Mackensie), conjonctivite papuleuse ou pustuleuse (Denonvilliers et Gosselin).

cription que nous avons faite plus haut de l'inflammation pustuleuse (p. 101), si ce n'est que la cornée est entièrement transparente, qu'il n'y a pas de larmoiement très marqué, quoique les mouvements des paupières excitent les larmes, et qu'à la congestion de la conjonctive palpébrale s'ajoute un accroissement de la sécrétion des follicules de Meibomius suffisant pour agglutiner les cils pendant la nuit.

Symptômes subjectifs. — Pas la moindre photophobie ni peut-être aucune autre gêne locale, si ce n'est la sensation d'un corps étranger causée par la pustule et le gonflement des vaisseaux. Cette douleur n'est cependant pas très intense, parce que la sensibilité générale de la conjonctivite n'est pas exaltée.

Symptômes constitutionnels. — Il y a peu ou point de troubles constitutionnels.

Lorsque les pustules se présentent sur les bords de la cornée, les symptômes subjectifs peuvent être aussi légers qu'on vient de le dire, mais alors, si cela n'a pas déjà lieu, cette affection tend à se transformer en ophthalmie scrofulo-catarrhale ou en kératite phlycténulaire, ou en ophthalmie scrofuleuse ordinaire, qui est accompagnée d'une grande photophobie et d'un larmoiement abondant.

Causes. — On rencontre l'ophthalmie pustuleuse chez les enfants et les jeunes gens, surtout chez les femmes. Elle est généralement causée par l'exposition de l'œil à un courant d'air : j'ai vu, par exemple, un petit garçon qui en fut atteint après avoir regardé par le trou d'une serrure, et avoir reçu sur l'œil le courant d'air qui y passait.

Diagnostic et pronostic. — Dans la pratique, il est important de ne pas confondre l'ophthalmie pustuleuse avec l'ophthalmie phlycténulaire. Dans la première, il suffit d'appliquer deux ou trois fois quelque collyre irritant pour amener la guérison, tandis que, dans la dernière, la guérison n'est pas aussi facile à obtenir. Lorsque les pustules existent sur le bord même de la cornée, il y a ordinairement complication d'ophthalmie phlycténulaire, et cette circonstance modifie le degré de curabilité ; mais la complication avec l'ophthalmie catarrhale ou scrofulo-catarrhale n'a pas une aussi grande influence.

Traitement. — La guérison s'obtient d'ordinaire par l'application de gouttes de nitrate d'argent ou d'onguent de précipité rouge à des intervalles d'un ou deux jours (p. 79). La congestion vasculaire disparaît rapidement, et en même temps l'érosion laissée par la pustule se cicatrise.

Le collyre au tannin ou celui au borax, contenant 25 centigr. à 1 gr. de l'une ou de l'autre de ces deux substances pour 30 gram. de glycérine, nous a toujours parfaitement réussi dans les cas de ce genre.

Le seul traitement général est une dose de mercure crayeux, suivie d'un purgatif et ensuite d'un tonique.

[Le mercure crayeux, ou éthiops calcaire, est une préparation de la Pharmacopée anglaise, qui se compose de la façon suivante :

℞ Mercure..... 90 gram.
Craie préparée..... 150

Eteignez le mercure par trituration.]

Ce traitement s'applique aussi quand il y a complication d'ophthalmie catarrhale ou scrofulo-catarrhale, quoiqu'il produise alors un effet moins prompt. Lorsqu'il y a complication d'ophthalmie phlycténulaire, c'est le traitement de celle-ci qui est indiqué.

Conjonctivite catarrhale (1). — La conjonctivite catarrhale est généralement considérée comme le type des inflammations de la conjonctive, car c'est le genre de phlegmasie auquel la conjonctive est le plus sujette à la suite de toute cause autre même que l'influence de l'air, telle qu'une blessure, par exemple (2).

Symptômes objectifs. — Les paupières sont quelque peu rouges et tuméfiées, surtout sur leurs bords ; la paupière supérieure peut être assez gonflée pour recouvrir le bord de l'inférieure. Le blanc de l'œil a une teinte rouge, et, en l'examinant, on voit que cet aspect est dû à l'injection du réseau vasculaire déjà décrit comme caractéristique de la congestion inflammatoire de la conjonctive (pl. I, fig. 1). Outre la congestion vasculaire, il y a parfois, dans quelques endroits, des taches ecchymotiques (p. 102).

En retournant la paupière inférieure, on s'aperçoit qu'aux environs du sinus palpébral, la rougeur de la conjonctive scléroticale est plus intense, et que la conjonctive palpébrale, qui est en même

(1) *Syn. :* Blépharophthalmo conjonctivite catarrhale, ophthalmie purulente bénigne, conjonctivite catarrhale (Desmarres, Mackensie), conjonctivite et blépharite muqueuse (Velpeau), ophthalmie catarrhale.

(2) Il faut remarquer que M. Warthon Jones ne décrit pas d'espèce particulière sous le nom de conjonctivite simple, franche, muqueuse ou puro-muqueuse. La description de cette espèce se confond avec celle de l'ophthalmie catarrhale, et en effet il n'y a pas de différence marquée. Tel est aussi l'avis des auteurs du *Compendium de chirurgie*, qui, eux, n'ont décrit que la conjonctivite simple, y faisant rentrer la conjonctivite catarrhale.

temps très rouge, est épaissie et d'un aspect velouté. Le repli semi-lunaire et la caroncule lacrymale sont rouges et gonflés (pl. I, fig. 1).

Dans les cas les plus graves, lorsque l'injection vasculaire de la conjonctive de la sclérotique s'étend jusqu'au bord même de la cornée, il peut y avoir un peu de chémosis, surtout autour du bord inférieur de la cornée.

La cornée reste parfois entièrement transparente, et la couleur et la contractilité de l'iris peuvent n'avoir subi aucune modification.

On remarque d'abord du larmoiement résultant en partie d'une exsudation séreuse de la conjonctive, qui est bientôt remplacée par un écoulement puro-muqueux. La matière s'accumule en plus ou moins grande quantité à l'angle interne de l'œil, et forme des flocons dans les sinus palpébraux. Ces flocons muco-purulents s'arrêtent de temps en temps sur la surface de la cornée, et occasionnent un trouble momentané et une iridescence de la vue. Les cils sont aussi enduits de cette sécrétion, mais la matière qui les agglutine pendant la nuit a encore une autre source, et est fournie en abondance par les glandes de Meibomius.

Le fluide aqueux dont l'œil est rempli au début, comme il a été dit plus haut, ne paraît pas être le résultat de la sécrétion des glandes lacrymales, mais en partie de l'exsudation séreuse des vaisseaux congestionnés de la conjonctive. On voit cependant couler de temps en temps un flot de larmes.

Symptômes subjectifs. — La démangeaison et la cuisson des bords libres et des angles des paupières, la chaleur, la sensation d'un corps étranger dans l'œil, tels sont les symptômes subjectifs qui annoncent une conjonctivite catarrhale.

Il n'y a pas beaucoup de photophobie, quoique le malade éprouve un plus ou moins grand désir de fermer les yeux et un sentiment de faiblesse. Les paupières semblent roides, lourdes et tendues; lorsque la supérieure recouvre l'inférieure, il en résulte une sensation très désagréable.

L'écoulement intermittent de larmes est suivi d'un soulagement momentané, et lorsque la sécrétion puro-muqueuse s'est établie, la démangeaison, la cuisson des bords des paupières et la sensation d'un corps étranger dans l'œil s'apaisent.

Il peut exister une légère douleur dans le front, à la région des sinus frontaux et maxillaires, mais il n'y a pas de douleur rhumatismale autour de l'orbite ni dans les tempes.

Vers le soir, les symptômes deviennent plus aigus ; cependant c'est le matin, dans les premiers mouvements de l'œil, que le malade éprouve surtout la sensation d'un corps étranger.

Symptômes généraux ou constitutionnels. — En général, il y a peu ou point de troubles constitutionnels, mais le malade peut être affecté en même temps d'un catarrhe général.

Le fait suivant est un bon exemple de conjonctivite catarrhale.

A. B..., âgé de vingt-six ans, ressent un jour dans l'œil, vers midi, une démangeaison qui augmente graduellement jusqu'à ce qu'elle devienne très douloureuse, comme s'il existait du sable dans l'œil ; vers minuit, les douleurs sont si fortes, qu'elles empêchent tout sommeil. Le lendemain, le malade vient me consulter ; je trouvai, en l'examinant, une injection vasculaire considérable de la conjonctive palpébrale et oculaire, avec des plaques ecchymotiques sur le blanc de l'œil. Cornée très nette, iris et pupille normaux, peu ou point de photophobie, un peu de larmoiement, douleur dans le front, mais non dans les tempes ; constipation. Le malade souffre d'un catarrhe général.

Causes prédisposantes. — Le sexe et l'âge ne paraissent avoir aucune influence, et, sous tout autre rapport, le sujet est d'une bonne santé, mais il peut se faire qu'il ait existé peu de temps auparavant quelque maladie antérieure ou que les yeux aient été fatigués.

Causes excitantes. — Quoiqu'il soit convenu de donner à cette inflammation le nom de catarrhale, elle peut être produite comme il a été dit plus haut, par toute irritation ou blessure de la conjonctive. Dans la plupart des cas, cependant, c'est l'air atmosphérique qui a joué le rôle de cause excitante, et la maladie peut alors revêtir un caractère épidémique. Elle est si commune, dans certains lieux, qu'on pourrait la considérer comme endémique. Dans ces circonstances, la maladie devient très grave et prend davantage le caractère de l'ophthalmie égyptienne dans sa forme la plus bénigne, et comme elle, elle semble aussi se répandre par contagion.

Le plus souvent les deux yeux sont pris à la fois, mais l'un est ordinairement plus atteint que l'autre.

Diagnostic. — La conjonctivite catarrhale simple se distingue, en général, des autres ophthalmies puro-muqueuses par moins de rougeur et de gonflement de la conjonctive, par la moindre abondance de l'écoulement puriforme, par l'absence du gonflement des paupières, et enfin par les circonstances dans lesquelles elle se développe.

Les ophthalmies qu'il importe de ne pas confondre avec la conjonctivite catarrhale sont les ophthalmies phlycténulaire et catarrho-rhumatismale fréquentes, la première chez les jeunes gens, la seconde chez les adultes (1).

Dans l'ophthalmie phlycténulaire, il y a peu de vaisseaux de la conjonctive injectés, et ils se ramifient séparément ou en faisceaux distincts vers le réseau de la conjonctive qui entoure la cornée et que l'on trouve complétement ou partiellement injecté. La sclérotique péricornéale est aussi légèrement injectée.

L'aspect général de la rougeur dans l'ophthalmie phlycténulaire est donc différent de celui de la conjonctivite catarrhale, car il se présente sous la forme d'une légère coloration située sur un des côtés ou tout autour de la cornée, s'éteignant graduellement vers la circonférence du globe et accompagnée parfois d'un faisceau de vaisseaux se dirigeant vers quelque point de la cornée où se trouve un ulcère.

Dans l'ophthalmie phlycténulaire, la cornée, qui est le *siége principal de la maladie*, est bientôt envahie par un épanchement, ou présente des phyctènes qui, en se rompant, laissent des ulcères. Dans la conjonctivite catarrhale, quoique l'ulcération de la cornée puisse éventuellement se produire, cette membrane n'est jamais malade au début.

Il peut y avoir, dans l'ophthalmie phlycténulaire, peu ou point d'accroissement de la sécrétion de Meibomius ou de la sécrétion muqueuse de la conjonctive, qui est le caractère le plus saillant de l'ophthalmie catarrhale. Dans l'ophthalmie phlycténulaire, cependant, il y a beaucoup de larmoiement et de photophobie, tandis que dans la conjonctivite catarrhale, ces symptômes sont légers ou manquent entièrement.

Mais il faut remarquer que les ophthalmies phlycténulaire et catarrhale peuvent se combiner et constituer l'ophthalmie scrofulo-catarrhale. La conjonctivite catarrhale peut aussi se combiner avec la conjonctivite pustuleuse. Enfin on a vu ces trois formes se déclarer à la fois.

Les différences entre l'ophthalmie catarrhale et l'ophthalmie catarrho-rhumatismale sont les suivantes : dans l'ophthalmie catarrhale, il y a simplement injection de la conjonctive ; dans l'ophthalmie catarrho-rhumatismale, la conjonctive et la scléro-

(1) On ne peut confondre la conjonctivite catarrhale et l'ophthalmie rhumatismale ou sclérotite. On a déjà signalé les différences qui existent dans les injections vasculaires (p. 18 et 109) et la douleur de chacune de ces affections (p. 38 et 136).

tique sont atteintes à la fois. C'est pourquoi, tandis que dans l'ophthalmie catarrhale, la sclérotique conserve sa couleur blanche sous le réseau vasculaire de la conjonctive, elle semble rouge dans l'ophthalmie catarrho-rhumatismale. Dans la première, à moins que l'inflammation ne soit grave et ne dure depuis longtemps, la cornée est transparente, la couleur et les mouvements de l'iris sont naturels ; dans la seconde, la cornée paraît trouble, présente assez souvent une phlyctène ou un ulcère, l'iris est décoloré et la pupille paresseuse. Il y a beaucoup de photophobie dans l'ophthalmie catarrho-rhumatismale, et les douleurs de tête ou des sinus frontaux qui existent dans l'ophthalmie catarrhale sont remplacées, dans ce cas, par une douleur circumorbitaire ou temporale qui est aggravée par la chaleur du lit.

Pronostic. — La conjonctivite catarrhale, dans sa forme la plus simple, est en général facilement maîtrisée, et cela dans l'espace d'une semaine ou d'une quinzaine de jours. Dans sa forme la plus grave, si on la néglige ou qu'on la soigne mal, il se produit une ulcération de la cornée, et, par-dessus tout, la conjonctive palpébrale est très exposée à rester atteinte d'une inflammation chronique ; elle s'épaissit et ses papilles se tuméfient, ce qui entretient l'irritation de l'œil et peut conduire à la vascularité et à l'opacité de la conjonctive de la cornée. Alors, comme dans toutes les ophthalmies puro-muqueuses, on peut voir survenir un entropion ou un ectropion.

Traitement. — Lorsque cette ophthalmie est bénigne et qu'on la prend au début, il faut chercher à vaincre l'inflammation par un traitement adoucissant. Dans ce but, on ordonnera le repos, la tranquillité et un régime sévère, une purgation de calomel et de jalap, ou un éméto-cathartique, surtout si l'organe est plus sensible à la lumière que d'habitude : deux grains de tartre stibié et une once de sel d'Epsom, dissous dans un demi-litre d'eau et administrés à la dose de deux ou trois cuillerées à bouche de demi-heure en demi-heure jusqu'à ce que le malade vomisse, après quoi on ne donne plus la dose que toutes les quatre ou six heures.

Comme topique, on peut employer l'eau tiède trois ou quatre fois par jour en lotions, ou, si cela est plus agréable au malade, appliquer continuellement de l'eau froide. Il faut remarquer cependant que l'application continuelle de l'eau froide peut, surtout chez les personnes d'un âge mûr, exciter l'inflammation de la sclérotique et convertir ainsi une simple ophthalmie catarrhale en ophthalmie catarrho-rhumatismale.

L'eau froide n'est pas avantageuse en lotions interrompues ; on ressent peu après chacune des applications de ce genre une chaleur désagréable, tandis que c'est le contraire qui se produit si l'on emploie de l'eau tiède. Au moment du coucher, il faut oindre le bord libre des paupières avec l'onguent simple (ou avec la glycérine très pure).

Sous l'influence de ce traitement adoucissant, l'inflammation cesse quelquefois sans qu'il soit nécessaire de faire aucun autre remède; mais si la résolution ne commence pas dans les vingt-quatre heures, il faut avoir recours à un collyre irritant. On peut employer, de deux jours l'un, par exemple, la solution de nitrate d'argent, et se servir de la lotion d'alun, de bichlorure de mercure ou de pierre divine sans addition de vin d'opium. On applique cette lotion tiède trois fois par jour. Au moment du coucher, il est bon d'enduire les bords libres des paupières avec la pommade de précipité rouge la plus faible.

Si, malgré ce traitement, l'inflammation persiste, il sera indiqué d'appliquer des sangsues, six autour de l'œil ou autour des deux yeux malades.

Sous sa forme la plus grave, cette ophthalmie réclame une saignée immédiate, soit au moyen d'une application de sangsues, comme il vient d'être dit, soit par la phlébotomie suivie d'une application de sangsues, si le malade est robuste. Par ce traitement on préviendra bien des accidents consécutifs en empêchant l'épaississement de la conjonctive palpébrale. Après la saignée, on ordonne un bain de pieds et quelque diaphorétique, tel que la poudre de Dover que l'on fait prendre au malade à l'heure du coucher ; puis le matin on administre une boisson purgative. Le traitement local est le même que celui qui a été indiqué plus haut.

A mesure que l'inflammation diminue, la rougeur de la conjonctive scléroticale disparaît petit à petit, mais cependant il peut rester encore une assez grande congestion de la conjonctive palpébrale avec tuméfaction des papilles. Si cet état persiste, il faudra appliquer des vésicatoires derrière les oreilles, scarifier la conjonctive palpébrale et la toucher avec l'onguent de précipité rouge le plus fort. Lorsque la conjonctive palpébrale est simplement relâchée et épaissie, il sera bon de l'enduire, à deux ou trois jours d'intervalle, avec le vin d'opium pur ou dilué dans une ou deux parties d'eau ou avec les gouttes de pierre divine. Un régime fortifiant et l'usage des toniques doivent être en même temps prescrits.

Le collyre au nitrate d'argent, à la dose de 5, 10, 15 centigr. dans 30 gram. d'eau distillée, est certainement celui qui rend le plus de service dans les conjonctivites catarrhales, et c'est peut-être dans cette forme d'ophthalmie qu'il donne les meilleurs résultats. Cependant, au début, on peut le remplacer avec avantage par des collyres contenant des substances simplement astringentes. Nous nous sommes toujours bien trouvé de l'emploi des collyres contenant pour 30 gram. de glycérine pure, soit 25 à 50 centigr. de borax, d'alun, d'extrait de ratanhia, ou de sulfate de zinc. Nous prescrivons en même temps d'enduire largement les paupières, le soir, avec la glycérine pure.

Si l'inflammation a une intensité plus grande, nous croyons, comme M. Warthon Jones, qu'une émission sanguine est nécessaire, et pour peu que la conjonctive palpébrale soit notablement tuméfiée, nous n'hésitons pas à la scarifier dès le début, et c'est après avoir diminué ainsi la congestion vasculaire que nous employons le collyre au nitrate d'argent. Nous réservons le collyre au sulfate de cuivre (50 centigr. à 1 gr. pour 30 gr. de glycérine) pour les cas dans lesquels la maladie tend à devenir chronique et lorsque les papilles de la conjonctive palpébrale sont restées dures et volumineuses. C'est dans ces cas aussi que nous avons souvent employé avec avantage les crayons au tannin (p. 84).

Ophthalmie égyptienne (1). — C'est cette maladie qui fit de si grands ravages parmi les armées françaises et anglaises en Égypte, et aussi après leur retour, et qui depuis a sévi sur presque toutes les armées d'Europe.

La conjonctive palpébrale et le repli semi-lunaire sont surtout le foyer de la maladie : c'est par ces parties qu'elle commence ; c'est par elles qu'elle finit, quels que soient les autres tissus plus ou moins affectés pendant sa durée. Mais, quoique l'inflammation soit presque entièrement limitée à la conjonctive palpébrale, elle tend à s'étendre avec une grande violence vers la conjonctive oculaire et les tuniques propres du globe lui-même ; c'est cette tendance à se propager qui amène si rapidement la destruction de l'œil et donne à cette maladie tant de gravité.

On reconnaît trois degrés à cette ophthalmie. Dans le premier, l'inflammation est en grande partie limitée à la conjonctive palpébrale et au repli semi-lunaire, et quoiqu'il y ait un peu de suppuration puro-muqueuse, il n'y a pas de blennorrhée bien franche.

(1) *Syn.* : Ophthalmie granuleuse ou contagieuse, ophthalmie purulente grave ; conjonctivite purulente des armées (Desmarres), ophthalmie contagieuse (Mackensie), ophthalmie contagieuse purulente des adultes (Denonvilliers et Gosselin), ophthalmie épidémique, ophthalmie militaire, conjonctivite granuleuse.

Dans le second degré, l'inflammation s'est étendue à la conjonctive oculaire, qui se trouve soulevée par l'exsudation et forme un chémosis autour de la cornée, la partie inférieure étant la première à se boursoufler. Il y a aussi plus ou moins de blennorrhée.

Dans le troisième degré, le chémosis est complet, les paupières sont énormément gonflées, il y a un écoulement abondant de matière muco-purulente, et les tuniques propres du globe, si elles ne sont déjà prises, courent grand risque d'être envahies.

Tantôt la maladie s'arrête au premier degré et devient chronique, tantôt elle passe brusquement à la période la plus grave. Lors même qu'elle reste à l'état chronique, toute cause excitante peut l'aggraver. Elle débute quelquefois par le second degré, qui lui-même peut passer à l'état chronique, ou au troisième degré, surtout si la maladie n'est pas traitée avec soin et habileté. C'est généralement par l'aggravation souvent irrégulière de tous les symptômes des degrés précédents, surtout du second, que se développe le troisième degré.

Un des effets les plus prompts et les plus importants de cette inflammation, c'est la production de ce que nous avons appelé *granulations* sur la conjonctive des paupières et sur les sinus palpébraux. Nous avons dit plus haut quelle en était la nature (p. 103 et suiv.).

Les granulations de la conjonctive palpébrale sont souvent le résultat d'une congestion prolongée et très légère, si légère que le malade lui-même ne s'en est pas aperçu. C'est là ce qui a conduit plusieurs auteurs à prétendre que les granulations se développaient indépendamment de l'inflammation, et lorsque, dans ces cas, l'ophthalmie se déclare bien franchement, on a dit que c'était un effet des granulations. Cela est entièrement inexact.

Les deux yeux sont le plus souvent également pris, quoiqu'il y en ait un généralement plus souffrant que l'autre, et lorsqu'ils tombent malades tous les deux, il y a ordinairement un intervalle de quelques jours entre leur invasion.

La paupière inférieure est habituellement la première malade, mais c'est la paupière supérieure qui souffre le plus et qui garde le plus longtemps les traces de la maladie.

Symptômes locaux du premier et du second degré. — Pour ces deux degrés de l'ophthalmie égyptienne, les symptômes tant objectifs que subjectifs sont à peu près les mêmes que dans la forme bénigne et grave de l'ophthalmie catarrhale, si ce n'est l'état

granuleux de la conjonctive. Ces granulations, bien qu'elles se présentent quelquefois dans les cas d'ophthalmie catarrhale invétérée, accompagnent toujours l'ophthalmie égyptienne, et se montrent, soit au début, soit dans le cours de la maladie, dont elles peuvent être regardées à juste titre comme le caractère spécial.

Symptômes généraux ou constitutionnels du premier et du second degré. — Ordinairement il n'y a pas de troubles généraux, point de fièvre, point de perte d'appétit. Ces symptômes, lorsqu'ils existent, ne sont pas tant le fait de la maladie que de l'idiosyncrasie du malade.

Symptômes objectifs du troisième degré. — Dans le troisième degré, les paupières, et surtout la supérieure, sont très gonflées, souvent énormes, tendues, livides, brûlantes ; la paupière supérieure retombe souvent sur l'inférieure.

Si le chirurgien ou le malade lui-même fait un effort pour ouvrir les paupières, il y a protrusion de la conjonctive des sinus palpébraux et éversion des paupières par suite du gonflement et de l'état sarcomateux de la conjonctive, ainsi que de l'infiltration qui se produit au-dessous d'elle. Cette éversion, d'abord réductible, devient bientôt irréductible.

Le repli semi-lunaire et la caroncule lacrymale sont tellement rouges et gonflés, qu'ils ont plutôt l'aspect d'excroissances sarcomateuses que de tissus naturels.

La conjonctive scléroticale, également rouge et tuméfiée, est soulevée comme un bourrelet autour de la cornée, qui paraît ainsi à moitié ensevelie : c'est le *chémosis*. La cornée peut ne pas être encore atteinte.

Après quelques heures, la sécrétion de la conjonctive, qui était séro-muqueuse, devient muco-purulente, et s'écoule avec tant d'abondance, qu'elle inonde constamment la joue du malade. Si l'on ouvre brusquement les paupières, la matière coule comme un torrent.

Une transsudation de sang se produit facilement à la surface de la conjonctive.

L'inflammation ne reste pas toujours limitée à la conjonctive, mais s'étend aux tuniques propres du globe de l'œil, à la sclérotique, à la cornée, et même aux tuniques internes. Lorsque l'on parvient à ouvrir les paupières, on peut voir si la cornée est intéressée, mais on ne peut juger de l'état des autres parties que par les symptômes subjectifs. Si l'on ne parvient pas à ouvrir les paupières pour examiner la cornée, il est encore possible, ce-

pendant, de juger à quel point elle a souffert, en tenant compte de la nature de l'écoulement. S'il est de mauvaise nature, on doit craindre des lésions graves.

Quoique la cornée n'éprouve parfois aucune altération matérielle, c'est la partie de l'œil la plus exposée à subir les effets destructifs de cette inflammation. L'exsudation qui se produit dans sa substance la rend plus ou moins opaque. La couche conjonctivale qui la recouvre peut s'épaissir, devenir opaque, vasculaire, ou se couvrir d'excroissances fongueuses. On voit encore des phlyctènes se former, se rompre, et déterminer des ulcérations perforantes suivies de prolapsus de l'iris. Dans les cas les plus graves, la cornée s'infiltre des matières exsudées et est promptement détruite par ulcération ou par mortification et sphacèle. Parfois elle se rompt, mais cela n'arrive probablement qu'après qu'elle a été amincie par une ulcération. Enfin, si elle échappe à toutes ces causes de destruction, on découvrira, probablement lorsque l'inflammation s'apaise, un sillon ulcéré là où la cornée était pressée par le chémosis de la conjonctive (p. 117).

Symptômes subjectifs du troisième degré. — La gravité des symptômes subjectifs dans ce degré de la maladie est due principalement à l'extension de la phlegmasie aux tuniques propres de l'œil, à la sclérotique, à la cornée et même aux tuniques internes. Il y a dans les paupières une douleur cuisante que le plus léger attouchement suffit pour augmenter, douleur profonde de distension dans le globe, douleur autour de l'orbite, dans les tempes et dans les côtés de la tête. Il y a souvent aussi intolérance de la lumière, et même de la photopsie.

La douleur autour des orbites et dans les tempes se manifeste dans la nuit par des accès, pendant l'un desquels la cornée peut se rompre. Lorsque cet accident arrive, la douleur cesse immédiatement, mais recommence bientôt sous une autre forme ou passe dans l'œil du côté opposé.

Symptômes généraux ou constitutionnels du troisième degré. — Les symptômes constitutionnels ne sont pas graves, même dans le troisième degré. Dans quelques cas exceptionnels, avant que la maladie ait atteint son maximum d'intensité, une légère fièvre inflammatoire symptomatique survient, mais elle ne continue pas longtemps, malgré la gravité de l'état local. Pendant le cours de la maladie, le malade perd souvent son courage et sa force.

Causes. — On a longtemps attribué cette ophthalmie à une influence contagieuse spéciale importée de l'Égypte en Europe par

les armées françaises et anglaises, d'où son nom d'ophthalmie égyptienne. Cependant on s'accorde maintenant à reconnaître qu'elle n'est pas due uniquement à une contagion spéciale, mais qu'elle peut être produite par certaines influences atmosphériques, et qu'elle se développe tantôt sporadiquement, tantôt épidémiquement. Il est enfin des influences locales qui la rendent endémique ailleurs qu'en Egypte.

De quelque manière qu'elle se déclare, cette maladie peut devenir contagieuse dans des circonstances favorables, comme lorsque de grandes foules sont réunies ensemble dans des demeures obscures, sales, humides et mal aérées ; et c'est ainsi que l'on peut en expliquer la propagation dans les armées, les écoles et les prisons.

On a cru que la propagation ne pouvait s'établir que par contact ; mais l'expérience a démontré que la propagation à distance était la plus ordinaire (1). L'air sert alors de véhicule au principe infectant, tandis que, dans le premier cas, c'est la matière purulente elle-même. La propagation par contact vient parfois de l'usage des mêmes serviettes ou des mêmes vases (p. 174).

Quoique cette maladie (2) se soit montrée sous les climats les plus différents et dans toutes les saisons, cependant un climat chaud ou une saison chaude et humide en favorise le développement et la propagation.

Parmi les causes prédisposantes propres à l'individu atteint, on peut citer la fatigue, l'exposition aux intempéries de l'air, le manque de propreté, une mauvaise nourriture, l'abus des spiri-

(1) Eble, *De la propagation contagieuse de l'ophthalmie égyptienne*. Stuttgard, 1839.

(2) Piringer (*De la blennorrhée de l'œil humain*) a souvent essayé de transmettre cette maladie en appliquant directement la matière de l'œil malade, pour guérir le pannus, comme nous l'expliquerons plus loin, et voici les résultats qu'il a obtenus quant à la contagion de la maladie. Il se sert, pour établir la contagion, de la sécrétion muciforme de la conjonctive. Dans le second et le troisième degré de la maladie seulement, le mucus peut propager la maladie ; lorsque la sécrétion devient moins épaisse, elle perd cette propriété. Les yeux qui ont déjà souffert sont moins facilement infectés que les yeux sains. Le mucus ne conserve pas son activité plus de trois jours après avoir été enlevé de l'œil ; la réaction se produit de six à vingt-quatre heures après l'application, et généralement pendant la nuit. Le degré de la maladie qui se développe dépend de la qualité de la contagion. Le mucus du premier degré de la maladie, ou le mucus clair du deuxième ou du troisième degré communique le premier degré ; la sécrétion épaisse du deuxième degré communique le troisième. On peut empêcher l'infection en appliquant de l'eau glacée et en essuyant l'œil quelques minutes après l'application de la matière puriforme.

tueux, etc. L'invasion de la maladie est souvent rapide : on a vu des sentinelles et une foule de personnes prises dans l'espace d'une seule nuit. Cela est dû probablement à l'influence de l'atmosphère favorisant le développement du germe morbide préexistant à l'état d'incubation.

Diagnostic.—Nous avons déjà fait observer que ce qui différencie l'ophthalmie égyptienne, dans sa forme bénigne, de l'ophthalmie catarrhale, ce sont les granulations très prononcées de la conjonctive des paupières, état morbide très difficile à déraciner, et qui, entretenant l'irritation de l'œil, favorise la rechute.

L'ophthalmie égyptienne à son troisième degré peut être distinguée des autres formes d'ophthalmie purulente et blennorrhagique, par exemple, par les circonstances accessoires, et en particulier par ce fait que, dans la vraie ophthalmie blennorrhagique, un seul œil est généralement atteint, que la conjonctive oculaire est plus gonflée et que celle des paupières l'est beaucoup moins.

Pronostic en général. — Lorsque la marche de l'inflammation est aiguë et qu'aucune particularité constitutionnelle ne la modifie, un traitement convenable et simple appliqué de bonne heure doit en triompher. Quand l'inflammation est lente et que la constitution est scrofuleuse, elle cède plus difficilement au traitement, diminue moins rapidement, laisse plus de traces, et, se fixant dans les tissus de l'œil, peut en produire la dégénérescence. Dans les cas où l'inflammation s'accompagne d'une grande irritabilité, le pronostic est encore défavorable, mais moins que lorsqu'elle marche lentement.

Les cas sporadiques ne présentent généralement pas beaucoup d'intensité. Dans une épidémie, la maladie est d'abord bénigne, puis augmente de gravité, et vers la fin redevient bénigne. Lorsque l'ophthalmie est endémique, sans être très grave, elle est très persistante si on la néglige.

C'est ordinairement quand elle est produite par la contagion qu'elle présente le plus de danger.

Pronostic du premier degré. — On se rend facilement maître de la maladie lorsqu'elle est encore à son premier degré. Mais si elle n'est pas traitée convenablement et à temps, elle peut empirer ou devenir chronique. Dans cet état, toute cause excitante produit aisément une aggravation.

Pronostic du second degré. — Dans le second degré, si on la prend à temps et qu'on la traite convenablement, on peut guérir cette ophthalmie en trois ou quatre semaines. Mais si elle dure

depuis une semaine ou plus, quand même la cornée reste intacte et quoique l'on puisse facilement faire cesser l'inflammation de la conjonctive scléroticale, la conjonctive palpébrale restera longtemps épaisse et granuleuse.

Lorsque la maladie a pris tout son développement avant l'arrivée du médecin, elle peut déjà s'être compliquée de vascularisation ou d'ulcération de la cornée. Ces lésions sont ensuite entretenues, sinon aggravées, par l'état morbide de la conjonctive palpébrale; alors le pronostic est très défavorable, car l'opacité ou la vascularité permanente de la cornée peuvent en être le résultat.

Pronostic du troisième degré. — Au troisième degré de la maladie, une guérison parfaite est rare. Si l'œil n'est pas désorganisé, ce qui peut avoir lieu en trente-six ou même en vingt-quatre heures, par suite de la destruction de la cornée, il est souvent gravement compromis par une ulcération perforante et ses conséquences. En outre, l'état morbide de la conjonctive persiste longtemps, parfois ne guérit jamais complétement, et est une source constante d'irritation.

Traitement. — Dans le premier degré, on doit d'abord prescrire des sangsues autour de l'œil et une médication apéritive. Puis il faut appliquer une fois par jour des gouttes de nitrate d'argent (p. 78) ou l'onguent le plus fort de précipité rouge (p. 79).

Dans la forme grave, si le malade est vigoureux, on devra tirer 10, 15 ou 20 onces (300 à 500 gram.) de sang, et administrer le soir : poudre de Dover, 10 à 20 grains (50 centigr. à 1 gram.), et calomel, de 3 à 5 grains (15 à 25 centigr.); puis le lendemain matin une médecine noire. Dans certains cas, il faut prolonger l'action de la phlébotomie par l'application de sangsues autour de l'œil, ou même répéter la saignée.

Après les émissions sanguines, etc., il sera utile d'appliquer sur la conjonctive des irritants énergiques, tels que le nitrate d'argent en nature, en pommade, en solution, ou de l'onguent fort de précipité rouge une fois par jour, et enfin il faudra baigner l'œil et le nettoyer souvent avec une solution tiède d'alun ou de bichlorure de mercure (p. 77).

S'il existe un chémosis qui comprime et ensevelit en quelque sorte la cornée, on devra, sans délai, avoir recours à l'incision de la conjonctive oculaire tuméfiée (p. 87). Cette incision soulage le globe, et surtout la cornée, de la pression qui paraît être la principale cause de sa destruction.

Lorsque l'iris et les autres membranes internes du globe se trouvent affectés, comme l'indiquent le changement de couleur de l'iris et la contraction de la pupille, si toutefois on peut les examiner, ainsi qu'une douleur lancinante au dedans et autour de l'œil, avec fièvre inflammatoire, il sera bon de ne pas négliger la saignée, soit au moyen de la phlébotomie, des ventouses ou des sangsues. Il sera toujours utile alors d'administrer du calomel 2 grains (10 centigr.), et de l'opium 1 grain (5 centigrammes), toutes les quatre heures, jusqu'à ce que les gencives soient affectées, et d'appliquer en même temps la belladone autour des yeux.

Quand la violence de l'inflammation s'est calmée, il est avantageux d'améliorer le régime, et de prescrire les toniques, sulfate de quinine ou quinquina, surtout s'il y a des douleurs périodiques autour de l'œil. Une contre-irritation derrière les oreilles ou sur la nuque a aussi son utilité.

Les traitements spéciaux des granulations de la conjonctive, du pannus, de l'ulcération de la cornée, du prolapsus de l'iris, etc., qui peuvent être les suites de l'inflammation, seront indiqués en leur temps et lieu.

L'éversion des paupières se présente quelquefois, comme on l'a dit plus haut, comme une conséquence de la tuméfaction considérable de la conjonctive palpébrale. L'œdème inflammatoire des paupières, qui, pendant un temps, est excessif, commençant à diminuer, tandis que la membrane interne n'a pas encore pu subir un retrait proportionnel, il en résulte que la conjonctive gonflée et granulée perd le contre-poids que lui fournissait la tuméfaction des parties externes et est poussée en avant par la contraction du muscle orbiculaire des paupières : si cette protrusion de la membrane n'est pas immédiatement réprimée, la partie supérieure de la paupière et le cartilage tarse agissent à la manière d'une ligature sur la portion de la conjonctive proéminente, et à mesure que la tuméfaction augmente, la constriction s'accroît aussi par les efforts impuissants de l'orbiculaire pour remettre le cartilage tarse dans sa position normale.

De nombreux moyens de traitement ont été proposés, dans ces derniers temps, pour combattre l'ophthalmie purulente des adultes ; mais comme tous, ou à peu près, ont principalement pour but de faire disparaître l'état granuleux de la conjonctive, nous les indiquerons à l'article GRANULATIONS.

TRAVAUX A CONSULTER SUR L'OPHTHALMIE MILITAIRE OU ÉGYPTIENNE.

Larrey, *Relation chirurgicale de l'expédition de l'armée d'Orient en Égypte*, 1804. — Dervez, *Essai sur l'ophthalmie d'Égypte*. Strasbourg, 1804. — W. Thomas, *On the Egyptian Ophthalmia and Ophthalmia purulenta*. London, 1805. — Seutin, *Considérations sur l'ophthalmie des Pays-Bas*, 1824. — Midavaine, *Dissertatio de ophthalmia militari*. Leodii, 1830. — Fallot, *Nouvelles recherches pathologiques et statistiques sur l'ophthalmie qui règne dans l'armée belge*, 1838. — Fl. Cunier, *Recherches statistiques sur les maladies oculaires dans la province de Brabant* (*Ann. oculist.*, t. XVII). — B. Eble, *Conisdérations sur la blennophthalmie des armées*, 1836. — Caffe, *Mémoire sur l'ophthalmie de l'armée belge*, 1840. — Sanson, *Dictionnaire de médecine et de chirurgie pratiques*, t. XII. — Laugier, *Dictionnaire de médecine, ou Répertoire général des sciences médicales*, art. BLENNOPHTHALMIE. — Velpeau, *ibid.*, t. XXII, art. OPHTHALMIE. — Gouzée, *De l'ophthalmie qui règne dans l'armée belge*, 1842. — Hairion, *Nouvelles considérations sur l'ophthalmie de l'armée* (*Arch. de méd. milit. belge*, t. II). — Bendz, *Considérations sur l'ophthalmie militaire dans l'armée danoise*. — Thiry, *Recherches sur les granulations* (*Ann. d'ocul.*, t. XXIII; *Compte rendu du congrès d'ophthalmol.*, Bruxelles, 1858). — Warlomont, *Examen critique de la doctrine de M. Thiry sur les granulations palpébrales* (*Ann. d'ocul.*, 1854). — Decondé, *Mémoires sur l'ophthalmie belge* (*Ann. d'ocul.*, t. IV, V, VIII, X, XIII et XIX). — Quinard, *De l'ophthalmie granuleuse*, Bruxelles, 1853. — Hacherelle, *De l'ophthalmie granuleuse* (thèses de Strasbourg, 1854). — Van Roosbroeck, *Des ophthalmies contagieuses* (*Gaz. hebdom.*, 1854). — Tite-Tobler, *De l'ophthalmie égyptienne* (*Ann. oculist.*, t. XXXII). — Frisch, *ibid.*, t. XXXVII. — Gulz, *De l'ophthalmie dans l'armée italienne* (*Ann. d'ocul.*, t. XXXV). — Warlomont et Testelin, *Note additionnelle sur l'ophthalmie militaire*, dans Mackensie, t. I, p. 697. — Dechambre, *De la contagion de l'ophthalmie militaire* (*Gaz. hebd.*, 1858). — Guyomar, *Des ophthalmies contagieuses* (thèses de Paris, 1858). — Cordier, *Étiologie de l'ophthalmie purulente spontanée* (thèses de Paris, 1858). — Pauli, *Mémoire sur la nature de l'ophthalmie d'Égypte*. Wurtzbourg, 1858. — *Discussion sur l'ophthalmie militaire à l'Académie de médecine de Belgique*, 1859 (*Ann. ocul.*, t. XLI et XLII).

Ophthalmie des nouveau-nés (1). — C'est généralement une semaine après la naissance que cette ophthalmie se déclare. Quelquefois on l'observe immédiatement après la naissance, ou d'autres fois, trois ou quatre semaines plus tard.

Symptômes objectifs. — Au début, l'enfant tient les yeux fermés; les bords des paupières présentent un peu d'œdème et de rougeur, et après le sommeil elles sont collées par une matière jaune, épaisse, qui est produite par l'augmentation de la sécrétion des follicules de Meibomius. Si, après avoir ramolli ce dépôt, on sépare et l'on retourne les paupières, on trouve la conjonctive palpébrale rouge et spongieuse, mais la conjonctive scléroticale est peu injectée.

(1) *Syn.* : Ophthalmie purulente des enfants; conjonctivite purulente des nouveau-nés (Desmarres), blépharite purulente des nouveau-nés.

Les deux yeux se prennent de cette manière à un ou deux jours d'intervalle. Dans le cours de la maladie, c'est le premier atteint qui, généralement, a le plus à souffrir.

La tuméfaction et la rougeur, d'abord limitées aux bords, envahissent peu à peu les paupières tout entières et surtout la supérieure. La conjonctive palpébrale est encore plus rouge, plus tuméfiée et veloutée. La caroncule lacrymale et le repli semi-lunaire sont rouges et gonflés, et la conjonctive scléroticale est alors plus ou moins injectée, même jusqu'au bord de la cornée. Une sécrétion blanchâtre séro-muqueuse s'établit en même temps ; cette matière, s'étant accumulée sous les paupières à cause de l'accolement de leurs bords, s'écoule quelquefois avec une certaine abondance lorsqu'on ouvre l'œil.

A mesure que la maladie approche de son maximum d'intensité. la tuméfaction des paupières augmente et la peau devient d'un brun rougeâtre, tendue et brillante. La paupière supérieure, toujours la plus tuméfiée, recouvre un peu l'inférieure.

Quand on entr'ouvre les paupières, une matière épaisse, puriforme, s'en échappe; la conjonctive des sinus palpébraux, gonflée et d'un aspect sarcomateux par suite de l'engorgement des vaisseaux sanguins, forme facilement un bourrelet. Ce bourrelet et l'éversion des paupières se produisent même par la simple contraction, des muscles, lorsque l'enfant crie. La caroncule lacrymale et le repli semi-lunaire augmentent beaucoup de volume, et la conjonctive de la sclérotique présente un chémosis. C'est alors qu'un suintement sanguin se manifeste aisément à la surface de la conjonctive.

Jusqu'alors la cornée peut être restée intacte ou n'être qu'un peu trouble. Mais peu de temps après l'apparition du chémosis, elle s'altère plus ou moins, et devient le siége d'ulcères, d'abcès ou d'une infiltration purulente destructive. Lorsque ces accidents ont lieu, la sécrétion est ichoreuse, la tension et la tuméfaction des paupières diminuent.

Symptômes généraux constitutionnels. — A mesure que la maladie avance, l'enfant devient plaintif et acariâtre, il ne tette ni ne dort. Sa bouche est souvent pleine d'aphthes.

Causes. — Les enfants les plus sujets à cette ophthalmie sont généralement faibles, comme les jumeaux, par exemple, ou ceux qui sont nés avant terme.

Quelquefois on ne peut attribuer la maladie à des causes autres que celles qui produisent aussi l'ophthalmie catarrhale. Dans

beaucoup de cas, l'exposition des yeux à la chaleur et à la lumière, ou l'introduction directe d'excitants, tels que le savon ou les liquides employés pour laver l'enfant, paraissent être les causes excitantes. L'inoculation de la matière leucorrhéique qui s'écoule du vagin de la mère pendant l'accouchement est une cause dont l'action doit aussi être très fréquente. Par des raisons évidentes, l'inoculation de l'écoulement blennorrhagique doit être beaucoup plus rare. Le docteur Cederschöld (de Stockholm) a trouvé que parmi les enfants atteints de cette ophthalmie, il y en avait 20 sur 137, c'est-à-dire 1 sur 7 nés de mères affectées d'écoulement vaginal, et 10 sur 181, c'est-à-dire, 1 sur 18 dont les mères étaient saines.

Cette maladie peut se propager par contact. On a vu des ophthalmies purulentes se déclarer, et être assez graves pour détruire la vision chez des adultes qui avaient par hasard reçu dans l'œil quelques gouttes de l'écoulement.

Là où se trouvent réunis un certain nombre d'enfants atteints de cette ophthalmie, comme dans les hôpitaux de femmes en couches et d'enfants trouvés, l'infection semble se faire à distance.

Comme je rencontre généralement plusieurs de ces faits à la fois, et qu'il se passe ensuite un certain temps avant que j'en retrouve, j'ai été conduit à penser qu'il pouvait bien y avoir quelque chose d'épidémique dans l'apparition de cette ophthalmie.

Pronostic et marche. — A quelque période de la maladie que le médecin soit appelé, il peut en général porter un pronostic favorable, s'il trouve la cornée encore transparente ou même légèrement trouble, mais sans ulcères ni abcès. S'il y a déjà des ulcères ou des abcès, il est difficile de dire, avant que l'inflammation se soit arrêtée, quelle étendue de cornée restera transparente, s'il y aura perforation et prolapsus de l'iris, et cela au point de déterminer la formation d'un staphylôme partiel. On peut alors régler son pronostic sur le degré et l'étendue des lésions de la cornée. Si elle est complétement infiltrée de matières, elle sera détruite, et tendra à disparaître par ulcération ou par sphacèle, l'iris sera poussé en avant, et l'on pourra avoir les conditions nécessaires à la formation du staphylôme total (pages 117, 118).

Quoique l'œil puisse demeurer intact dans ses autres parties, il peut aussi rester affecté d'une cataracte capsulaire centrale, d'un strabisme ou d'une amaurose incomplète.

A mesure que la maladie rétrograde, le gonflement des paupières diminue. La peau, qui était tendue et d'un rouge brillant, devient ridée et d'une pâleur livide. Le chémosis et la rougeur de la conjonctive scléroticale diminuent aussi, mais bien qu'il en soit de même de la conjonctive palpébrale, la rougeur et le gonflement de ses papilles disparaissent plus lentement. L'écoulement purulent devient de moins en moins abondant. Tous ces phénomènes marchent rapidement, et tendent à amener une prompte guérison, si la cornée est restée intacte ;mais s'il y a une ulcération, etc., la guérison des autres parties est alors retardée, et, à vrai dire, ne fait des progrès qu'à mesure que la cornée se guérit.

Traitement. — La maladie peut être traitée avec succès au début par l'application des gouttes et de la pommade de nitrate d'argent ou de l'ongueut fort de précipité rouge (p. 78). C'est le chirurgien qui doit appliquer lui-même ces remèdes une fois par jour, après avoir commencé par nettoyer l'œil. La nourrice fera, en outre, usage trois fois par jour d'un collyre d'alun ou de bichlorure de mercure tiède pour baigner et laver le globe, et pourra prévenir l'accolement des bords palpébraux en les enduisant avec l'onguent faible de précipité blanc ou rouge (p. 79).

Lorsque la conjonctive des paupières et des sinus est déjà tuméfiée, sarcomateuse et gorgée de sang, comme cela a lieu généralement quand on réclame les secours de l'art, il est nécessaire de la scarifier immédiatement avant d'appliquer les gouttes ou l'onguent. Voici comment on procède. L'enfant étant placé commodément sur les genoux d'un aide, de façon que sa tête repose sur ceux du chirurgien, celui-ci, après avoir nettoyé l'œil et retourné la paupière supérieure, en scarifie la conjonctive. Le sang qui coule en abondance est essuyé à mesure avec un linge, puis la conjonctive de la paupière inférieure est scarifiée de la même manière. Lorsque le sang a cessé de couler, on introduit l'onguent fort de précipité rouge entre les paupières, après l'avoir ramolli, de manière à couvrir toute la conjonctive. Il est quelquefois nécessaire de répéter plusieurs fois ces scarifications et ces applications de pommade, mais seulement à deux ou trois jours d'intervalle.

Chaque fois que la paupière est retournée, il faut la remettre immédiatement en place, ce qui se fait en la saisissant entre le doigt et le pouce, l'éloignant un peu du globe, puis la retournant en bas. Si l'éversion existe depuis quelque temps et que l'on

ne puisse replacer la paupière, il faut scarifier la conjonctive, et lorsqu'elle est pour ainsi dire vidée de sang, il sera plus aisé de la retourner.

La nourrice doit continuer à nettoyer les yeux trois fois par jour avec la lotion de bichlorure, puis à appliquer aux bords libres l'onguent faible de précipité rouge.

De petits cautères derrière l'oreille dans les cas graves hâtent l'action de ce traitement.

A l'intérieur, il faut prescrire, suivant les circonstances, 1 à 2 grains (5 à 10 centigr.) de poudre grise, un peu d'huile de ricin ou de rhubarbe et magnésie ; lorsque la cornée est menacée, de petites doses de calomel et de quinine (1/4 de grain de l'un et 1/2 grain de l'autre), triturés avec un peu de sucre et donnés deux fois par jour, produisent généralement un bon effet.

Il faut aussi faire attention au régime de la nourrice. Pendant la périodé la plus intense, elle fera bien de s'abstenir de toute nourriture animale et de boissons spiritueuses ; mais, à mesure que la maladie diminue, elle pourra, tout en se remettant à la nourriture animale, au vin et à la bière, prendre des boissons ferrugineuses.

Lorsque l'écoulement puriforme a cessé, si la conjonctive reste rouge et relâchée, la solution de 4 grains (20 à 25 centigr.) de nitrate d'argent, ou le vin d'opium dissous dans parties égales d'eau, ou encore une solution de pierre divine (p. 78), peuvent produire un bon résultat, si on en laisse tomber quelques gouttes dans l'œil à deux ou trois jours d'intervalle.

TRAVAUX A CONSULTER SUR L'OPHTHALMIE DES NOUVEAU-NÉS.

Henschel, *De ophthalmia neonatorum*, 1827. — Ziegler, *ibid.*, 1828. — Landau, *Mémoire sur le diagnostic des ophthalmies catarrhales et scrofuleuses* (*Archiv. de méd.*, 1836, t. XII). — Dequevauviller, *Ophthalmie des nouveau-nés* (*Arch. gén. de méd.*, 4e série, t. I et II). — Allamand, *ibid.* (thèses de Paris, 1846). — Félix d'Arcet, *Des ophthalmies purulentes* (thèses de Paris, 1846). — Poincarré, *De l'ophthalmie des nouveau-nés* (thèses de Paris, 1852). — Von Breuning, *Ophthalmie des nouveau-nés* (*Ann. ocul.*, t. XXXV). — Berg, *Rech. des médecins suédois sur l'ophthalmie des nouveau-nés* (*Ann. ocul.*, t. XXXV). — Schlagintweit, *Ophthalmie maligne des enfants* (*Ann. ocul.*, t. XXXV). — Trousseau, *Des ophthalmies à l'hôpital des Enfants malades* (*Ann. ocul.*, t. XXXV). — Arlt, *Traitement de l'ophthalmie des nouveau-nés* (*Ann. ocul.*, t. XL, 1858). — Decondé, *ibid.* — N. Guillot, *Traitement des ophthalmies purulentes des nouveau-nés* (*Gazette des hôpitaux*, 1858).

Ophthalmie blennorrhagique (1). — *Diagnostic.* — Cette ophthalmie ressemble beaucoup à la forme grave de l'ophthalmie égyptienne. Les différences qui peuvent exister sont les suivantes. Dans l'ophthalmie blennorrhagique, la conjonctive scléroticale est affectée dès le début et un chémosis considérable et persistant se forme avec rapidité; tandis que dans l'ophthalmie égyptienne, la conjonctive scléroticale ne devient malade qu'après celle des paupières, le chémosis se développe moins rapidement et l'on s'en rend plus facilement maître. Dans l'ophthalmie blennorrhagique, quoique l'inflammation de la conjonctive palpébrale et le gonflement des paupières puissent être très considérables, ils le sont moins cependant que dans l'ophthalmie égyptienne, et les granulations de la conjonctive sont, en tous cas, beaucoup moins caractérisées (2).

En raison de la gravité de l'inflammation de la conjonctive scléroticale, la cornée est encore plus susceptible d'être altérée ou détruite que dans l'ophthalmie égyptienne. En un mot, l'ophthalmie blennorrhagique est peut-être la plus dangereuse de toutes les maladies auxquelles l'œil est exposé.

Les hommes y sont plus sujets que les femmes, mais c'est comparativement une maladie rare dans l'un et l'autre sexe. Parfois on la trouve chez des enfants.

Dans l'ophthalmie blennorrhagique, il n'y a en général qu'un seul œil malade, tandis que, dans l'ophthalmie égyptienne, il est très rare de trouver un cas dans lequel la maladie reste limitée à un seul œil.

Comme on le voit, ces différences ne sont pas assez tranchées pour que l'on puisse faire reposer sur elles un diagnostic certain. L'histoire de la maladie est le meilleur critérium.

Cause. — C'est l'inoculation de l'écoulement blennorrhagique. La matière est quelquefois inoculée à l'œil d'une personne saine par des vêtements souillés, etc. C'est ainsi que les enfants sont atteints.

Pronostic. — Le pronostic doit être très défavorable tant que, même avec une cornée intacte ou tant soit peu ulcérée, l'ophthalmie

(1) *Syn. :* Ophthalmie gonorrhéique vraie, inflammation gonorrhéique aiguë de la conjonctive, conjonctivite puro-muqueuse gonorrhéique, gonorrhée de l'œil.

(2) Le docteur Hairion, de Louvain, considère comme un signe pathognomonique de l'ophthalmie blennorrhagique l'existence d'une adénite préauriculaire. Mais cette adénite ne saurait caractériser l'ophthalmie blennorrhagique, car elle manque le plus souvent et peut se rencontrer dans tout autre genre d'ophthalmie.

n'est pas sur son déclin, lequel se manifeste par la diminution du chémosis, du gonflement des paupières et de l'écoulement. L'œil peut être désorganisé quarante-huit heures après le commencement de la maladie, et même lorsque le globe n'est pas actuellement détruit, il peut rester atrophié, et la vue est perdue.

Traitement. — Le traitement doit être le même que celui de l'ophthalmie égyptienne dans le troisième degré, mais encore plus actif s'il est possible. Il ne faut mettre aucun retard, et avoir recours en toute hâte à l'incision du chémosis.

Ophthalmie blennorrhagique bénigne. — Chez les personnes affectées de gonorrhée, on rencontre une forme plus bénigne d'ophthalmie, qui ne paraît pas, toutefois, différer de l'ophthalmie catarrhale ordinaire. Les cas que j'ai observés ne m'ont semblé avoir d'autre rapport avec la gonorrhée que celui dû à une grande impressionnabilité au froid qui, diminuant l'écoulement de l'urèthre, d'une part, excite, de l'autre, l'ophthalmie. Ces ophthalmies cèdent facilement au traitement de la conjonctivite catarrhale.

Quelquefois l'inflammation présente les caractères de l'ophthalmie catarrho-rhumatismale, et réclame les mêmes soins.

Ce sont ces faits d'ophthalmie catarrhale survenant dans le cours d'une blennorhagie qui ont pu servir à étayer la doctrine de l'ophthalmie blennorhagique métastatique ; mais, comme le fait remarquer M. Warthon-Jones, cette ophthalmie a tous les caractères de l'ophthalmie catarrhale et n'a pas la gravité des ophthalmies purulentes. C'est là une question de simple coïncidence, et il n'y a rien d'étonnant qu'un homme atteint de blennorhagie puisse être pris d'une conjonctivite simple. Nous croyons devoir insister sur ces faits que nous avons, comme tous les chirurgiens, rencontrés un assez bon nombre de fois, afin que l'on soit bien prémuni contre une confusion regrettable.

Ophthalmie puro-muqueuse des petites filles en rapport avec un écoulement vaginal puro-muqueux. — Cette ophthalmie, quoique grave parfois, est généralement bénigne.

Symptômes. — Dans un cas datant de deux ou trois jours, les paupières étaient rouges et gonflées, mais non tendues, et l'on pouvait aisément les ouvrir. La conjonctive était d'un rouge peu intense; celle des paupières était spongieuse, celle de la sclérotique formait un relief et un léger chémosis au-dessus du bord inférieur de la cornée, qui était encore très transparente.

Il y avait un écoulement séreux tenant en suspension des flocons considérables d'une matière épaisse, d'un blanc jaunâtre. Point de douleur et peu ou point de photophobie.

Traitement. — La scarification de la conjonctive palpébrale, des gouttes de nitrate d'argent une fois par jour, la lotion d'alun deux ou trois fois par jour pour nettoyer les yeux, l'onguent de précipité rouge le soir, et quelque médecine laxative, suffirent pour arrêter l'inflammation en quelques jours. On hâta ensuite la guérison par l'application d'un cautère derrière l'oreille, et en touchant, au moyen d'un pinceau, la conjonctive avec les gouttes de pierre divine, et par l'emploi du quinquina.

Lorsque le chémosis diminua, on découvrit une ulcération superficielle à l'endroit où la cornée avait été comprimée par le repli de la conjonctive. Cette ulcération guérit facilement, laissant une légère opacité, qui retarda un peu la guérison complète.

L'écoulement vaginal disparut au moyen d'une injection de sulfate de zinc.

TRAVAUX A CONSULTER SUR L'OPHTHALMIE BLENNORRHAGIQUE.

Hennen, *On ophthalmia blennorhoica*, 1828. — Dupuytren, *Sur les ophthalmies blennorrhagiques* (*Journal de chimie médicale*, 1829). — Eissen (Ed.), *De l'ophthalmie blennorrhagique* (*Archives générales de médecine*, 1829). — Ricord, *Archives d'ophthalmologie*, t. I, p. 72. — Decondé, *Traitement de l'ophthalmie blennorrhagique* (*Revue, Ann. ocul.*, t. XXXII). — Buntzen, *De l'ophthalmie blennorrhagique* (*Ann. ocul.*, t. XXXV). — Younis Mahmoud-effendi, *Des ophthalmies purulentes en général* (thèses de Paris, 1854). — Zambaco, *De l'ophthalmie blennorrhagique* (*Ibid.*, 1855). — Henrotay, *Diagnostic des ophthalmies égyptienne et gonorrhéique* (*Ann. ocul.*, t. XXIV, 1850). — Gouzée, *Du degré d'utilité des émissions sanguines dans l'ophthalmie blennorrhagique* (*Ann. ocul.*, t. XXX).

Réflexions sur la nature et le traitement des ophthalmies purulentes.

[Les conjonctivites ont été envisagées de façons bien différentes par les divers auteurs. Cependant on s'accorde généralement aujourd'hui pour établir une distinction tranchée entre la conjonctivite catarrhale et les conjonctivites purulentes. On sait que la conjonctivite catarrhale n'a rien de spécifique ; elle se développe sous l'influence des causes les plus diverses, malgré le nom qui lui a été imposé, et n'est autre chose, quel que soit son degré d'intensité, que l'inflammation simple, franche, de

la muqueuse oculaire. Si nous reconnaissons qu'elle peut se développer d'une façon épidémique, nous ne saurions admettre, avec certains auteurs, une variété de conjonctivite catarrhale épidémique et *contagieuse*. Les faits qui ont été invoqués à l'appui de cette opinion prouvent l'influence épidémique, mais ne démontrent nullement la contagion. Nous pensons que les seules conjonctivites contagieuses sont celles qui revêtent les caractères de l'ophthalmie purulente; telle est aussi, ce nous semble, l'opinion de M. Warthon Jones, qui, tout en acceptant la possibilité de la contagion de certaines ophthalmies catarrhales, ajoute qu'elles ont alors les caractères de l'ophthalmie égyptienne.

Nous ne pouvons admettre non plus la synonymie qui a été établie entre la conjonctivite catarrhale et la conjonctivite granuleuse; car c'est faire une confusion regrettable entre deux formes morbides tout à fait distinctes. Cette confusion tient probablement à ce qu'on a voulu trouver dans la conjonctivite catarrhale quelque caractère qui permît de la distinguer de la conjonctivite franche. Nous avons dit que cette distinction n'est pas exacte, et nous devons ajouter que la dénomination de conjonctivite granuleuse appliquée à la conjonctivite catarrhale n'est pas plus légitime. En effet, ces espèces de villosités nombreuses que l'on rencontre, surtout dans la portion tarsienne de la conjonctive palpébrale, formant de petites élévations ténues, assez semblables aux papilles de la langue, environnées à leur base de ramifications vasculaires, d'un rouge très vif, ne sont que des papilles hypérémiées et non de vraies granulations. L'état sablé de la conjonctive tarsienne, que l'on remarque assez souvent dans les conjonctivites catarrhales chroniques, n'est pas non plus dû à la présence des granulations vraies; il est constitué par une légère hypertrophie des papilles qui a persisté après leur congestion. Ces saillies sont, en un mot, des *granulations miliaires*, dénomination malheureuse, qui a pu être la source de la confusion. Mais ces granulations miliaires, comme nous l'avons dit (p. 104), se distinguent des granulations vraies, en ce qu'elles sont situées près du bord libre, qu'elles sont vasculaires, à sommet légèrement rugueux, et n'arrivent jamais à pénétrer l'épaisseur de la muqueuse.

Les conjonctivites ou ophthalmies purulentes ne doivent pas être considérées comme des conjonctivites catarrhales à leur summum d'intensité, et nous résumerons plus loin les caractères tranchés qui les distinguent. Elles forment, de l'avis des auteurs

les plus recommandables (Laugier, Desmarres, Mackensie, etc.) un seul et même groupe. Rien dans les symptômes, dans la marche, dans les modes de terminaison, dans le traitement, ne peut servir à établir une différence notable entre l'ophthalmie égyptienne et l'ophthalmie blennorrhagique, entre cette dernière et celle des nouveau-nés. Toutes s'accompagnent d'une injection considérable avec tuméfaction, et infiltration séreuse de la conjonctive et des paupières. Dans toutes, il y a un écoulement de pus abondant, et la cornée est menacée de perforation d'opacité, etc. Enfin, toutes sont contagieuses. C'est donc seulement, eu égard aux diverses causes de la maladie, que l'on a pu établir des subdivisions dans les ophthalmies purulentes.

La question de la contagion des ophthalmies purulentes nous paraît définitivement résolue dans le sens affirmatif; on ne saurait douter de sa réalité pour l'ophthalmie des nouveau-nés, pour l'ophthalmie blennorrhagique; et si certains ophthalmologistes ont pu nier la contagion de l'ophthalmie dite militaire ou égyptienne, des faits nombreux n'ont pas tardé à démontrer qu'ils s'étaient trompés.

On a voulu trouver, dans la présence des *granulations vraies* à la surface de la conjonctive palpébrale, le caractère commun qui donne à toutes les ophthalmies purulentes l'analogie de leur marche et de leurs symptômes, et surtout leur caractère contagieux. C'est en Belgique que cette opinion a été émise, et elle a été défendue avec un grand talent par M. Thiry. Quoique les granulations méritent toute l'attention du praticien, nous ne saurions cependant leur attribuer une telle importance étiologique, quand même il ne s'agit que des granulations charnues ou vraies; et, malgré l'opinion de M. Decondé et de quelques autres ophthalmologistes belges, c'est encore bien moins dans les granulations vésiculeuses ou folliculaires, qui sont rares, que l'on devra chercher la source de l'ophthalmie militaire. Pour admettre que la granulation est le principe de la contagion, qu'elle est la lésion caractéristique des ophthalmies contagieuses, il faudrait montrer que les granulations, non-seulement sont constantes dans les ophthalmies contagieuses, mais encore qu'elles existent dès le début de la maladie, qu'elles sont primordiales. Nous avons vu si souvent l'ophthalmie des enfants nouveau-nés parcourir toutes ses phases sans présenter autre chose que l'hypérémie papillaire et sans offrir la moindre granulation, et c'est pour avoir fait la même remarque dans quelques cas d'ophthalmie gonor-

rhéique des adultes, que nous ne saurions admettre l'existence constante des granulations dans les blennophthalmies. D'autre part, si l'on admet une forme particulière d'ophthalmie purulente dite granuleuse, cette forme seule devra être contagieuse. Or, cette conclusion serait démentie par les faits. Ce n'est donc pas dans la granulation qu'il faut chercher le principe de la contagion des ophthalmies purulentes ; ce principe existe et se transmet par le pus versé à la surface de la muqueuse, et nous ne connaissons pas plus le travail morbide en vertu duquel il se produit que nous ne comprenons celui qui le développe dans le pus de la pustule variolique, etc.

Nous ne saurions toutefois méconnaître que les granulations sont une des lésions les plus importantes des ophthalmies purulentes, et nous avons remarqué que, si elles manquent assez souvent chez les nouveau-nés, elles existent très fréquemment dans l'ophthalmie blennorrhagique qui atteint les adultes, et elles paraissent se produire si constamment dans les cas d'ophthalmie égyptienne ou militaire, qu'on a pu donner à celle-ci le nom d'*ophthalmie granuleuse*, dénomination qui serait digne d'être conservée, si les granulations ne se rencontraient pas dans les autres variétés d'ophthalmie purulente.

Au point de vue pratique, les granulations méritent une attention toute particulière, car elles persistent souvent à l'état chronique après la disparition de tous les autres symptômes ; elles offrent alors l'aspect que nous avons décrit précédemment, donnant lieu à une légère sécrétion qui agglutine les paupières le matin. Les malades affectés de granulations chroniques ouvrent mal les paupières, et la supérieure reste légèrement abaissée, ce qui permet de les reconnaître à une grande distance. Nous ne pensons pas que les granulations, à l'état de chronicité bien franche, puissent se communiquer par contact ; mais il ne faut pas perdre de vue que, sous l'influence de la cause irritante la plus vulgaire, une recrudescence subaiguë ou aiguë se manifeste, et qu'alors la contagion reparaît aussitôt avec la sécrétion plus abondante. C'est de cette façon que des malades guéris en apparence, mais conservant encore quelques granulations aux paupières, peuvent communiquer la maladie, et qu'il est bon de prendre vis-à-vis d'eux les mêmes précautions que si l'affection existait encore à l'état aigu. Ce fait a été mis hors de doute par les recherches auxquelles se sont livrés les ophthalmologistes danois et belges, et a rendu légitimes les mesures prises par leurs

gouvernements, mesure que nous regrettons de ne pas voir appliquées, au moins en partie, dans les hôpitaux d'enfants, à Paris. On pourra consulter à ce sujet l'excellent résumé des travaux des chirurgiens belges, que MM. Testelin et Warlomont ont inséré dans leur traduction de l'ouvrage de Mackensie (tome I, page 697).

Le traitement des ophthalmies purulentes repose en grande partie sur l'emploi des émissions sanguines, des douches ou irrigations oculaires, et de la cautérisation.

Lorsque l'ophthalmie est tout à fait au début, et bornée à la conjonctive palpébrale, on peut espérer arrêter l'inflammation en pratiquant plusieurs fois par jour, à la surface de l'œil, au moyen d'une petite seringue ou d'un irrigateur, une douche ou injection avec un liquide tiède ou froid. Le liquide dont nous nous servons habituellement est l'eau contenant 1/100e à 1/50e de chlorure de soude. On versera de plus dans l'œil trois fois par jour quelques gouttes du collyre de nitrate d'argent, 5 à 10 centigrammes pour 30 grammes. On enduira en même temps, le soir, le bord libre des paupières avec la glycérine pure, pour éviter leur accolement par la matière sécrétée pendant la nuit.

Mais il ne faut pas oublier que ce traitement ne convient que tout à fait au début; car, après vingt-quatre, trente-six heures, il est rare que la maladie n'ait pas pris un assez grand développement pour nécessiter un traitement plus énergique. Alors l'ophthalmie purulente est confirmée, il existe du chémosis, du gonflement des paupières et un écoulement purulent. S'il s'agit d'un adulte, les sangsues doivent être prescrites au nombre de vingt à trente autour de l'orbite; mais s'il s'agit d'un nouveau-né ou même d'un enfant, il faudra être sobre dans l'application des sangsues. C'est alors surtout que les scarifications répétées de la conjonctive palpébrale sont impérieusement indiquées. Ces scarifications sont faites comme nous l'avons dit (p. 87). On doit laisser couler le sang jusqu'à ce que la turgescence et la rougeur de la conjonctive aient diminué. Les scarifications seront répétées plusieurs jours de suite, jusqu'à ce que le chémosis ait disparu, et que les paupières aient perdu en grande partie leur tuméfaction. Outre l'écoulement sanguin qu'elles procurent, les scarifications opèrent sur la conjonctive des débridements qui diminuent la pression que le chémosis exerce sur la cornée. Nous insistons d'une façon toute spéciale

sur la grande utilité de ce moyen dans le traitement des ophthalmies purulentes, parce que nous ne connaissons aucun inconvénient possible à cette méthode. C'est alors aussi que les injections-douches avec l'eau chlorurée seront répétées très souvent de manière à ne laisser séjourner aucune goutte de pus sous les paupières.

A ces moyens, nous joignons les cautérisations avec le nitrate d'argent, et en cette circonstance nous donnons la préférence au crayon de nitrate d'argent pur, ou de nitrate d'argent et de potasse, tel que le formule M. Desmarres (voy. p. 84). Nous cautérisons toute la surface conjonctivale des paupières et des culs-de-sac, en ayant soin de neutraliser immédiatement le caustique au moyen de l'eau salée; nous ne manquons jamais, avant d'abandonner les paupières, de les enduire d'une couche de glycérine afin de lubrifier la surface de l'eschare. Il nous a paru rarement nécessaire de répéter la cautérisation tous les jours, et après l'avoir pratiquée une fois tous les deux jours, nous nous bornons à une cautérisation de plus en plus superficielle tous les trois ou quatre jours. On doit se guider pour juger de l'opportunité de répéter les cautérisations, sur l'état de la conjonctive palpébrale et sur l'élimination de l'eschare produite par une cautérisation précédente.

Lorsque, dans la troisième période, la cornée est opaque ou ulcérée, c'est encore sur les scarifications de la conjonctive palpébrale que nous comptons le plus; cependant il nous a paru que, même dans ces cas, les cautérisations de la muqueuse avec le crayon de nitrate d'argent n'étaient pas aussi dangereuses que le pensent certains praticiens, si l'on a soin toutefois de bien neutraliser le caustique aussitôt après son application, et nous croyons en avoir retiré quelque profit; mais c'est surtout à cette période et avec cet état de la cornée que nous rejetons l'emploi des caustiques liquides. Toutefois, si l'ulcération est étendue ou profonde, que la cornée, ramollie ou amincie, soit ridée ou conique, nous nous bornons à scarifier la conjonctive. Nous croyons aussi que dans ces cas il est utile de maintenir les paupières fermées et comprimées légèrement, d'instiller dans l'œil une ou deux fois par jour une goutte du collyre à l'atropine, et enfin de faire pénétrer de la glycérine entre les paupières plusieurs fois chaque jour. La paracentèse de la chambre antérieure sera parfois avantageuse. Enfin, le calomel et les purgatifs salins sont des adjuvants utiles de ce traitement local,

et l'on ne doit jamais manquer de maintenir l'occlusion exacte de l'œil sain lorsqu'un seul est enflammé (1).

En résumé, ainsi que nous le disions, les scarifications de la conjonctive palpébrale, les douches oculaires chlorurées, et les cautérisations avec le crayon de nitrate d'argent, forment la base du traitement que nous employons dans les ophthalmies purulentes, celles des nouveau-nés en particulier. Dans l'application, l'opportunité de la cautérisation, l'époque où elle doit être faite d'abord et ensuite répétée, offrent certaines difficultés d'appréciation, que la pratique seule peut apprendre à résoudre. Les douches ont non-seulement l'avantage de nettoyer parfaitement la surface de l'œil, mais il nous a paru que la légère quantité de chlorure de soude que nous ajoutons à l'eau modifiait avantageusement les qualités du pus. Enfin, l'introduction répétée de la glycérine entre les paupières empêche l'accolement de leurs bords, lubrifie la surface de la cornée et la protége contre le contact du pus et de la conjonctive dont la surface est irrégulière.]

Ophthalmie pseudo-membraneuse ou diphthéritique. — [Sous ce nom, on a signalé l'existence d'une forme d'ophthalmie dont le caractère principal consisterait dans la production sur la conjonctive d'une fausse membrane analogue à celle que l'on voit se former sur d'autres muqueuses, celles du pharynx et du larynx en particulier, dans le cas de diphthérite.

Cependant les descriptions qui ont été données de cette variété d'ophthalmie que M. Warthon Jones a le mérite d'avoir indiquée le premier dès 1835, ne s'accordent pas ; il est probable que la maladie ne s'est pas toujours présentée avec le même aspect dans les épidémies qui ont été observées. En compulsant ce qui a été écrit sur ce sujet, en le rapprochant de ce que nous avons vu nous-même, nous pouvons déjà distinguer deux formes de l'ophthalmie pseudo-membraneuse.

1° L'une de ces formes est celle que M. Chassaignac a bien observée et décrite (*Annales d'oculistique*, t. XVIII). Dans ces cas, en écartant les paupières, on voit la muqueuse couverte d'une couche d'un blanc grisâtre ou jaunâtre, qui peut être épaisse et assez résistante pour être enlevée avec une pince en totalité ou en lambeaux, et dont l'ablation provoque parfois un léger

(1) Voy. Warlomont, *De l'occlusion palpébrale au début de l'ophthalmie gonorrhéique* (*Ann. ocul.*, t. XXXII, p. 127).

écoulement sanguin; mais au-dessous on trouve la conjonctive très rouge, turgescente, boursouflée, et ses papilles très développées. Les paupières sont rouges, tuméfiées et l'écoulement purulent abondant. Cette ophthalmie présente donc tous les caractères d'une ophthalmie purulente proprement dite, à laquelle vient s'ajouter la production, à la surface de la conjonctive, d'une couche pseudo-membraneuse que M. Lebert a trouvée formée de fibrine coagulée emprisonnant des globules de pus.

Cette ophthalmie est une forme particulière de l'ophthalmie purulente que l'on rencontre plus spécialement chez les nouveau-nés, et la présence de la pseudo-membrane ne modifie pas notablement la marche de la maladie, ni son traitement, qui sera toujours principalement fondé sur l'emploi des douches, des scarifications et des cautérisations.

2° La deuxième forme est celle décrite d'abord par M. A. de Graefe, et depuis par plusieurs autres chirurgiens; elle est caractérisée principalement, non plus par un simple dépôt fibrineux à la surface de la conjonctive, mais par l'infiltration de la fibrine dans l'épaisseur même de la muqueuse.

Elle se manifeste, à son début, par une douleur vive accompagnée de chaleur, avec tuméfaction portant surtout sur la conjonctive et s'étendant aux paupières, qui sont *roides*, *dures*, difficiles à retourner. La conjonctive épaissie ne présente pas le développement papillaire de l'ophthalmie purulente, elle est plutôt lisse, luisante, et d'une teinte jaunâtre, marbrée çà et là de petites plaques rougeâtres formées par de légères ecchymoses. On ne remarque pas de vaisseaux sur la conjonctive, et en incisant cette membrane, on la trouve très épaisse, comme gélatineuse et fournissant à peine un léger écoulement sanguin. Ce n'est pas, comme dans l'ophthalmie purulente, un liquide d'abord clair et citrin, puis purulent, qui s'écoule de l'œil, mais un fluide séreux, d'un gris sale, et renfermant des lambeaux de fibrine.

Cependant, dans une deuxième période, les paupières sont moins roides, la muqueuse devient rouge, se boursoufle davantage et saigne facilement; çà et là on trouve encore à sa surface des plaques fibrineuses qui deviendront de plus en plus rares. A ce moment, l'ophthalmie diphthéritique revêt les caractères de l'ophthalmie purulente, mais elle en deviendra de nouveau distincte dans une troisième période, qui est caractérisée par le retrait cicatriciel de la conjonctive et une sorte de cutisation de sa surface.

Pendant que ces phénomènes se passent du côté de la conjonctive, la cornée ne tarde pas à se troubler par une légère couche exsudative, et subit bientôt une perte de substance dont le fond est d'un jaune sale et chagriné. L'ulcération, le ramollissement de la substance cornéale dus à la compression des vaisseaux conjonctivaux, à l'arrêt de la circulation, amènent promptement la perforation (p. 120).

Il existe en outre une chaleur considérable dans les paupières, avec fièvre vive et un état d'affaissement très marqué.

Il faut reconnaître que cette forme de l'ophthalmie diphthéritique est bien distincte de la première. Les différences qui séparent ces deux formes portent à la fois sur l'aspect de la pseudo-membrane, sur celui de la conjonctive, sur la nature de l'écoulement et la marche de la maladie. En effet, dans la première forme, la pseudo-membrane peut être épaisse, opaque, blanche, mais souvent floconneuse et assez facile à détacher ; dans la seconde, elle est mieux organisée, grisâtre, jamais floconneuse et très adhérente, Dans la première forme, la conjonctive est rouge, spongieuse, très vasculaire ; dans la deuxième, elle est d'un gris pâle ou jaunâtre, peu vasculaire, plutôt lisse et unie que granuleuse ; sa tuméfaction n'est pas due à la congestion sanguine, mais à l'infiltration pseudo-membraneuse, aussi les paupières ont-elles une roideur caractéristique. Enfin, si, dans la première forme, l'écoulement est liquide, citrin au début, pour devenir ensuite franchement purulent ; l'œil d'abord sec, dans la seconde forme, donne ensuite issue à un liquide clair d'un gris sale. En un mot, tandis que, dans la première forme, l'injection de la conjonctive et la purulence sont les faits principaux, et l'exsudation pseudo-membraneuse le fait accessoire, dans la deuxième forme c'est l'infiltration fibrineuse de la conjonctive et l'absence de vascularité qui sont les phénomènes caractéristiques. La première forme n'est qu'une ophthalmie purulente compliquée de pseudo-membrane ; la deuxième mérite le nom de diphthérite oculaire.

Cette maladie, essentiellement contagieuse, se développe sous forme épidémique, et les quelques cas que nous avons rencontrés à l'hôpital des Enfants coïncidaient avec la présence, dans l'établissement, d'un grand nombre d'enfants atteints du croup. Les inflammations oculaires, certains traumatismes portant sur l'œil, peuvent prédisposer au développement de la maladie.

La marche de cette affection est rapide, et elle amène

promptement la destruction de l'organe, si un traitement convenable ne vient pas l'enrayer. Ce traitement consiste dans les émissions sanguines faites au moyen d'une ou de deux sangsues placées à la racine du nez ou à la tempe, sangsues que l'on renouvelle de manière à entretenir un écoulement de sang continu. Les scarifications seraient inutiles au début, puisque la conjonctive ne fournirait pas de sang ; elles doivent être réservées pour la deuxième période, lorsque la muqueuse a recouvré sa vascularité. Dans la première période, il faut joindre à ces émissions sanguines, les fomentations glacées, les lotions froides, auxquelles M. de Graefe reconnaît de grands avantages. Dans les quelques cas que nous avons traités, nous avons obtenu un bon résultat de l'emploi très souvent répété des douches oculaires avec l'eau froide légèrement chlorurée. Nous pensons qu'en même temps qu'elles détachent la pseudo-membrane et nettoient la surface de l'œil, ces douches, continuées pendant quinze et vingt minutes, stimulent la circulation des vaisseaux conjonctivaux et facilitent le développement de la période de purulence dont les scarifications auront plus facilement raison.

Les cautérisations avec le nitrate d'argent ou tout autre caustique sont absolument nuisibles au début de la maladie : telle est l'opinion de M. de Graefe, et nous la partageons entièrement; aussi insistons-nous sur la nécessité de bien distinguer l'ophthalmie diphthéritique proprement dite de l'ophthalmie purulente. Toutes les fois que la conjonctive tant oculaire que palpébrale aura cette teinte jaunâtre, cet aspect lisse, et que les paupières auront cette roideur que nous avons indiqués, il sera à peu près certain qu'une cautérisation entraînerait la perte rapide de l'œil. Mais lorsque cet état a disparu, que la conjonctive injectée, rouge, tuméfiée, verse un pus normal, on doit cautériser, si toutefois la cornée n'est pas largement ulcérée et ramollie, et ce sera sur l'aspect et l'état de la muqueuse que l'on devra surtout se guider pour l'application de ces moyens locaux. On y ajoutera avec avantage l'administration du mercure à l'intérieur ; toutes les deux heures, 5 centigrammes de calomel pour les adultes, et 1/2 à 1 centigramme pour les enfants. On fait en même temps frictionner les cuisses, les bras avec l'onguent mercuriel gris. Enfin on ne négligera jamais l'occlusion de l'œil sain. Nous avons cru remarquer que la glycérine versée de temps à autre à la surface de l'œil, outre qu'elle prévient l'agglutination des

bords palpébraux, donne plus de souplesse aux paupières et favorise le ramollissement de la pseudo-membrane.]

TRAVAUX A CONSULTER SUR L'OPHTHALMIE DIPHTHÉRITIQUE.

Chassaignac, *Annales d'oculistique*, 1847, et *Traité de la suppuration*, t. II. — Bouisson, *De l'ophthalmie pseudo-membraneuse* (*Tribut à la chirurgie*, t. II). — De Graefe, *Annales d'oculistique*, t. XXXI, p. 237 (*Archiv für Ophthalmologie*, Band I, Abt. I, 1854. — *Arch. de méd. milit. belge*, trad. par Binard, t. XVII, p. 32). — Testelin et Warlomont, *Note dans le Traité pratique des maladies des yeux* de Mackensie, t. I, p. 778. — Wecker, *De la conjonctivite purulente et de la diphthérite de la conjonctive* (thèses de Paris, 1861). — Magne, *Du croup des paupières* (*Comptes rendus de l'Académie des sciences*, 1858. — Gibert, *De l'ophthalmie diphthérique* (*Archives de médecine*, 1857, t. II, p. 257).

[Nous pouvons résumer les caractères différentiels des ophthalmies catarrhale aiguë, purulente et diphthéritique de la façon suivante :

Dans l'ophthalmie catarrhale aiguë, les paupières sont peu tuméfiées, le chémosis conjonctival est d'un rouge foncé, et la conjonctive palpébrale injectée, spongieuse, boursouflée, ne présente que les inégalités des papilles hypérémiées; la cornée n'a pas de tendance à s'ulcérer, l'écoulement est liquide, incolore ou jaunâtre et mêlé de flocons muqueux ou muco-purulents.

Dans l'ophthalmie purulente, la tuméfaction œdémateuse des paupières est considérable, avec rougeur de la peau, et le chémosis conjonctival est aussi œdémateux. La conjonctive palpébrale est rouge, granuleuse et tuméfiée; la cornée a une grande tendance à devenir opaque ou à s'ulcérer; l'écoulement, d'abord liquide et d'un jaune citrin, ne tarde pas à devenir épais et purulent.

Dans l'ophthalmie diphthéritique, on constate l'existence d'une pseudo-membrane épaisse, intimement unie à la conjonctive qui est dure, résistante et uniforme, à surface peu vasculaire et d'un gris jaunâtre. Les paupières sont tuméfiées, dures et roides, d'une teinte blafarde, excepté vers le bord libre où l'on remarque un peu de rougeur; la douleur et la chaleur sont intenses, l'écoulement est séreux, d'un gris sale, contenant des flocons jaunâtres.

Ces caractères ne se rencontrent ainsi réunis qu'à la période d'état de ces diverses ophthalmies; mais, au début, il est toujours

difficile de distinguer les différents cas, et le diagnostic peut rester incertain pendant quelque temps ; toutefois les phénomènes caractéristiques que nous venons de rappeler ne tardent pas à se manifester.]

Ophthalmie érysipélateuse (1).— La conjonctive est toujours plus ou moins affectée dans l'érysipèle des paupières, mais l'ophthalmie érysipélateuse idiopathique est rare.

Symptômes objectifs. — A la description des caractères anatomiques de l'inflammation érysipélateuse de la conjonctive que nous avons fait plus haut (p. 108), il ne nous reste à ajouter que ces remarques, à savoir : que les paupières et les joues sont œdémateuses, et qu'en raison de la pesanteur des liquides ou de la pression de la paupière supérieure, le chémosis séreux est plus considérable en bas qu'en haut ; que la cornée paraît ensevelie sous le bourrelet qu'il forme, qu'il y a un écoulement puro-muqueux, un larmoiement fréquent et un accroissement de la sécrétion des glandes de Meibomius.

Dans quelques cas, j'ai vu une taie de la cornée accompagner cette ophthalmie.

Symptômes subjectifs. — Le malade se plaint d'une sensation pénible de pression et de tension dans l'œil quand il le fait mouvoir, sensation s'accompagnant de démangeaison et de cuisson aux bords et aux angles des paupières, surtout lorsqu'il se forme une fissure et que le malade ne supporte pas facilement la lumière.

Symptômes généraux constitutionnels. — Les personnes sujettes à ce genre d'ophthalmie sont généralement des individus d'une constitution faible, avancés en âge ou souffrant d'un dérangement gastrique ; mais on doit regarder ces conditions plutôt comme des causes prédisposantes que comme des symptômes de l'ophthalmie.

Causes. — Nous venons de parler des causes prédisposantes. Quant aux causes excitantes, ce sont le froid et l'humidité, et enfin les lésions chimiques ou traumatiques de la conjonctive. comme cela a lieu quelquefois après les opérations de la cataracte par abaissement. J'ai vu cette ophthalmie apparaître comme par métastase, chez un vieillard à la suite d'une application de fomentations chaudes sur la surface irritée de petits ulcères des jambes entourés d'érythème.

(1) *Syn.* : Conjonctivite érysipélateuse idiopathique.

Diagnostic. — La nature de l'inflammation conjonctivale se reconnaît au premier abord, mais il faut s'assurer s'il n'y a pas quelque complication, telle que la sclérotite, etc.

Pronostic et marche. — Le pronostic est favorable : au bout de quelques jours la maladie cesse et l'effusion aqueuse est graduellement absorbée, puis la conjonctive se réapplique contre la sclérotique, mais elle reste lâche pendant quelque temps encore. En même temps, l'injection de la conjonctive disparaît, cependant les taches formées par les extravasations de sang persistent plus longtemps. La sécrétion lacrymale et celle des glandes de Meibomius et de la conjonctive reviennent peu à peu à leur état normal.

Traitement. — Le malade prendra en se couchant 3 grains (15 à 18 centigr.) de chaux mercurielle avec 1 grain (5 à 6 centigr.) d'extrait aqueux d'aloès et autant d'extrait de jusquiame ; le matin, il prendra une boisson purgative, et comme collyre, il fera usage de la solution de bichlorure de mercure avec le vin d'opium (p. 76) ; un bon régime, des cordiaux et des toniques seront ensuite prescrits.

Au lieu de la lotion, quelques praticiens préfèrent une chaleur sèche qu'ils entretiennent avec les sachets préparés comme il a été dit plus haut (p. 71). On fera ce qui sera le plus agréable au malade ; mais dans l'un et l'autre cas, il faudra laisser tomber dans l'œil quelques gouttes de vin d'opium pour donner du ton aux membranes relâchées.

2° Sclérotite.

On admet comme espèces de ce genre d'inflammation, l'*ophthalmie rhumatismales* et la *clérotite scrofuleuse*.

Ophthalmie rhumatismale (1). — La sclérotique est le siége principal de la congestion vasculaire dans l'ophthalmie rhumatismale; mais comme on l'a vu plus haut (p. 109), l'inflammation s'étend aussi à la cornée et à l'iris : la première est envahie par l'exsudation, la seconde par la congestion et l'exsudation. L'ophthalmie rhumatismale, considérée comme une sclérotite pure ou une sclérotite légèrement compliquée, est assez rare à cause de ses tendances à passer à l'état de kératite, et

(1) *Syn.* : Sclérotite rhumatismale ou idiopathique. — Kérato-iritis. — Kératite. Kérato-choroïdite.

à celui d'ophthalmie catarrho-rhumatismale, d'aquo-capsulite, ou d'iritis franche.

Il est parfaitement reconnu aujourd'hui que l'injection péricornéale sur laquelle on s'est principalement basé pour admettre que l'inflammation siége dans la sclérotique, ne saurait suffire à caractériser la sclérotite. On sait que le cercle rouge péricornéal, déterminé par une simple congestion des vaisseaux qui traversent la sclérotique, se produit dans les kératites, iritis, choroïdites ; c'est donc plutôt à l'inflammation de ces membranes que se rattache l'ophthalmie décrite ici. Pour le même motif, la rougeur périkératique n'a rien de spécifique et ne présente rien dans sa forme, ni dans son siége qui puisse la faire considérer comme une manifestation de la diathèse rhumatismale ; elle se rencontre aussi bien dans les inflammations de cause traumatique ou catarrhale, ou chez les scrofuleux que chez les individus sujets au rhumatisme ; la dénomination de rhumatismale donnée à cette ophthalmie, ne lui a été imposée que parce que, en vertu d'une analogie qui n'est pas complétement rigoureuse, on avait placé son siége dans la membrane fibreuse de l'œil. En résumé, l'ophthalmie dite rhumatismale ici décrite, doit être considérée plutôt comme une variété de kérato-iritis ou de kératite.

Symptômes objectifs. Rougeur. — La principale rougeur, au début, provient de l'injection de la sclérotique dont nous avons déjà décrit les caractères (p. 109). Il s'y ajoute peu à peu une légère injection de la conjonctive, surtout autour de la cornée.

Etat de la cornée. — L'exsudation qui se produit dans la cornée la rend un peu obscure, surtout vers sa circonférence ; on voit de petits vaisseaux s'y introduire d'un côté, ou même dans tout le pourtour, puis s'arrêter net après un trajet de 1 à 2 millimètres.

Etat de l'iris. — L'iris se décolore quelquefois, la pupille se contracte, ses mouvements sont lents, et elle est obscurcie par une légère exsudation. Il existe du larmoiement, mais pas d'augmentation dans les sécrétions de la conjonctive ou des glandes de Meibomius.

Symptômes subjectifs. — Les symptômes subjectifs les plus frappants sont une douleur rhumatismale autour de l'orbite, dans les tempes et la face, etc., avec des exacerbations qui surviennent pendant la nuit lorsque le malade est chaudement couché, et ne s'apaisent que vers le matin. Outre cette douleur rhumatismale, il y a une douleur profonde, distensive et pulsative dans le globe de l'œil.

La photophobie qui accompagne le larmoiement est généralement proportionnée aux lésions de la cornée et de l'iris. La diminution de la vision est en rapport avec l'opacité de la cornée et le trouble de la pupille.

Symptômes généraux constitutionnels. — Ces symptômes ressemblent à ceux du rhumatisme par l'exacerbation des douleurs concomitantes, et aussi par les symptômes généraux, tels que la fièvre inflammatoire et le trouble des fonctions digestives, etc.

Causes. — Sous le rapport des causes, soit prédisposantes, soit excitantes, cette maladie a encore la plus grande ressemblance avec le rhumatisme, mais les personnes qui en sont atteintes et qui sont toujours des adultes, peuvent cependant n'avoir jamais souffert du rhumatisme dans une autre partie du corps.

Il est rare de voir les deux yeux affectés en même temps, et lorsqu'ils sont atteints tous les deux, ils le sont inégalement.

Diagnostic. — L'ophthalmie rhumatismale se distingue assez facilement de l'ophthalmie catarrhale par le siége et la nature de l'injection vasculaire, par l'absence de toute sécrétion muqueuse à la surface de la conjonctive, et surtout par les caractères différents de la douleur. L'ophthalmie catarrho-rhumatismale est accompagnée de tous les symptômes de l'ophthalmie rhumatismale, auxquels s'ajoutent ceux de l'ophthalmie catarrhale, et elle a une plus grande tendance que chacune des deux autres à envahir la cornée. On distingue encore l'ophthalmie rhumatismale de l'aquo-capsulite ou de l'iritis, parce qu'elle attaque peu ou point la membrane de l'humeur aqueuse ou l'iris.

Pronostic. — Cette ophthalmie peut être légère et disparaître rapidement, et le pronostic est encore généralement favorable, même lorsqu'elle est plus intense. Le degré de la lésion concomitante de l'iris et de la cornée peut cependant le modifier. La personne qui en a été une fois atteinte est très susceptible d'éprouver une rechute. Quelquefois même cette maladie se montre à l'état chronique et, sans être grave, résiste à tous les remèdes.

Traitement. — Au début ou dans les cas légers, le traitement suivant arrête parfois la phlegmasie : calomel, 4 grains (20 à 25 centigr.); poudre de Dover, 10 grains (50 à 60 centigr.), à prendre en se couchant, et le lendemain une boisson purgative. En outre, quinze ou vingt gouttes de vin ou de teinture de colchique mêlées à de la magnésie, à prendre deux ou trois fois par jour ; mais quand cette médication reste sans effet après la troisième ou la quatrième dose, il est inutile d'en continuer l'usage.

Si la maladie n'a pas été arrêtée, et si la douleur rhumatismale est forte, si enfin la cornée et l'iris sont menacés, il faut immédiatement recourir à une émission sanguine, et selon la force du malade, on extrait 12 à 20 onces (350 à 640 gram.) de sang.

Après la saignée, il faut administrer, le soir, le calomel et la poudre de Dover, ou le calomel et la poudre de James, et le matin suivant, une boisson purgative. On prescrira ensuite trois fois par jour, jusqu'à ce que les gencives soient affectées, le calomel, 1 grain (5 à 6 centigr.), et l'opium, 1/2 grain (2 à 3 centigr.). S'il existe de la constipation, on fera prendre chaque matin deux cuillerées à bouche de la solution de sel d'Epsom, 1 once (30 gram.), et de tartre stibié, 2 grains (10 à 12 centigr.) dans 8 onces (250 gram.) d'eau.

Il faut baigner l'œil de temps en temps avec de l'eau tiède et dans l'intervalle le recouvrir légèrement d'une compresse sèche. Pour calmer les douleurs rhumatismales, on peut venir en aide à la saignée, à la poudre de Dover et au calomel, en frictionnant, le soir, la partie douloureuse avec l'onguent mercuriel mêlé à parties égales d'extrait de belladone ou avec la teinture de tabac, ou la morphine dissoute dans l'huile d'amandes. La belladone aura encore pour résultat de dilater la pupille, point important lorsque l'iris est affecté.

Au déclin de l'inflammation il est utile d'appliquer une contre-irritation au sommet de la tête ou sur la nuque avec des vésicatoires ou de la pommade de tartre stibié.

Lorsqu'on a arrêté la marche du mal par ces remèdes, on peut hâter la convalescence par l'emploi des toniques ; l'un des meilleurs est l'écorce de quinquina et le carbonate de soude à la dose de 5 grains (30 centigr.) chacun, deux ou trois fois par jour. La quinine est aussi très utile.

Sclérotite scrofuleuse ou sclérotite proprement dite(1). — Nous avons esquissé plus haut les caractères anatomiques de cette ophthalmie (p. 110).

Voici une observation qui en montrera la marche et le traitement. — Une fille d'une constitution scrofuleuse, âgée de huit ans, a depuis un mois les yeux légèrement injectés, l'œil droit

(1) *Syn.* : Sclérotite superficielle et profonde (Desmarres). — Sclérotico-choroïdite (Mackensie). — Cirsophthalmie, — Ophthalmie sous-conjonctivale (d'Ammon).

plus que le gauche. A l'examen, on découvre, sur les bords nasal et temporal de la cornée de l'œil droit, une large tache gris jaunâtre proéminente, formée surtout par l'épaississement de la sclérotique, qui est injectée en ce point, ainsi que la conjonctive correspondante; point de douleurs ni de photophobie; vue bonne.

Après trois ou quatre doses de 2 grains (10 à 12 centigr.) de mercure crayeux, prises le soir, au moment du coucher, les yeux s'améliorent, la rougeur diminue, mais la maladie restant stationnaire, on applique deux sangsues à six jours d'intervalle, et chaque fois avec succès. On prescrivit ensuite l'huile de foie de morue, et alors l'injection vasculaire et l'épaississement de la sclérotique diminuèrent progressivement; au bout de deux mois les yeux étaient guéris et la sclérotique avait repris son aspect normal.

Dans le cas dont il vient d'être question, il n'y avait pas de douleur, et la cornée était restée complétement transparente; mais dans un autre cas, une jeune fille de douze à treize ans se plaignait de névralgies au niveau des sourcils, et la cornée avait pris un aspect nébuleux. Quoique, dans ce deuxième cas, l'inflammation fût plus grave, la guérison se fit tout aussi bien, mais avec plus de lenteur.

Il ne faut pas confondre cette ophthalmie, d'une part, avec l'ophthalmie pustuleuse, ni, de l'autre, avec la sclérotico-choroïdite.

[La sclérotite serait peut-être la plus fréquente des ophthalmies, si l'on admettait qu'elle peut être caractérisée par la simple injection radiée périkératique; mais, ainsi que nous l'avons dit, ce signe ne saurait suffire. Toutefois il ne faut pas nier l'existence de la sclérotite, et nous pensons que les lésions décrites plus haut (p. 109), telles que l'induration ou le ramollissement, l'exsudation plastique, appartiennent bien évidemment à l'inflammation de la membrane fibreuse de l'œil. Mais cette inflammation ne mérite pas, à proprement parler, le nom de *scrofuleuse*, car si les sujets scrofuleux y sont plus prédisposés que les autres, elle se montre dans d'autres circonstances; elle est rare chez les enfants et appartient plutôt à l'âge adulte.

M. Desmarres décrit deux formes de sclérotite, l'une superficielle, l'autre profonde. Dans la première forme, qui se rapporte à celle indiquée par M. Wharton Jones, et à l'ophthalmie sous-conjonctivale de d'Ammon, on voit se former près de la cornée, soit une, soit plusieurs petites saillies blanchâtres de la grosseur

d'un grain de millet ou de chènevis ; chaque saillie est entourée d'une rougeur partielle peu étendue et formée par des vaisseaux qui vont se perdre dans le cul-de-sac conjonctival. Plus tard cette rougeur s'étend un peu en profondeur et en largeur, les vaisseaux qui la constituent se dilatent, et la sclérotique prend, en ce point, un aspect charnu. Il se produit presque toujours en même temps, dans l'épaisseur de la cornée, un épanchement semi-lunaire qui, en s'organisant, forme sur le bord de cette membrane une tache opaline en arc de cercle. Cependant le point rouge de la sclérotique se soulève, fait une saillie due à l'amincissement de la membrane, et prend une coloration plus foncée. Le blanc de l'œil est parcouru par des vaisseaux variqueux, surtout au niveau des muscles droits, tandis que la tumeur ou les tumeurs existent en dehors de ces muscles, surtout du côté externe. Si la maladie continue à marcher, on assiste à la formation d'un staphylôme antérieur (staphylôme du corps ciliaire, staphylôme antérieur de la sclérotique, hernie de la choroïde).

Fig. 27.

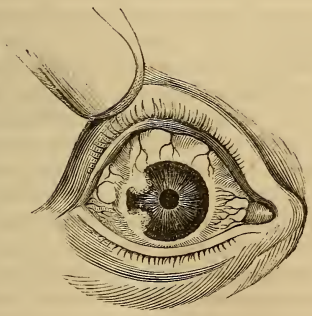

Sclérotite. — Staphylômes antérieurs de la sclérotique. — Opacités sur le bord de la cornée.

Tant que l'inflammation n'a pas dépassé la sclérotique, c'est-à-dire dans la forme superficielle proprement dite, l'iris conserve son aspect, la pupille sa mobilité, et il y a peu de douleur. Mais dans la forme profonde, la pupille est irrégulière et se remplit d'exsudats ; la rougeur qui recouvre les saillies scléroticales devient encore plus foncée, et est constituée par des vaisseaux petits et courts situés dans la sclérotique, et par les vaisseaux

larges, tortueux, du tissu sous-conjonctival. Les saillies augmentent, se multiplient autour de la cornée, le globe est mou, dépressible en avant; mais alors ce n'est plus une simple sclérotite, la choroïde participe à l'inflammation, si tant est qu'elle n'en a pas été le point de départ. Il s'agit alors d'une phlegmasie du corps ciliaire ou de la choroïde, surtout à sa partie antérieure, et de l'iris, comme le montre, du reste, le trouble de la vision. Cette forme de la maladie, qui a été désignée sous le nom d'inflammation du corps ciliaire ou de cirsophthalmie, et qui est l'origine des staphylômes antérieurs de la sclérotique en produisant l'amincissement de cette membrane et l'hydropisie intra-oculaire, mériterait le nom de sclérotico-choroïdite antérieure, ou d'irido-choroïdite. Son histoire sera complétée, dans le chapitre suivant, par la description des ophthalmies internes antérieures.

D'après Pilz, de Prague, il faut distinguer une sclérotite primitive et une sclérotite secondaire. La sclérotite primitive est caractérisée par le relâchement avec épaississement du tissu sclérotical dans un point plus ou moins limité. D'abord rosée, puis passant au brun, la tuméfaction offre des nodosités qui s'étendent de plus en plus vers la cornée, et cette membrane présente, quand l'exsudation l'a envahie, des opacités d'aspect gélatineux qui, plus tard, se dessèchent et laissent des taches blanches; la limite entre la cornée et la sclérotique peut finir par disparaître. Cette forme a une certaine analogie avec l'ophthalmie sous-conjonctivale de d'Ammon, et correspond à la sclérotite superficielle de M. Desmarres. La sclérotite secondaire est celle qui accompagne l'iritis et la choroïdite, et c'est elle qui donne aux sclérotiques des vieillards plusieurs fois atteints d'ophthalmie interne, leur coloration grisâtre ou jaunâtre sale. A un degré plus avancé, les fibres de la sclérotique ramollies et atrophiées s'écartent, et l'on voit se produire, soit une protubérance globuleuse de la sclérotique et des parties voisines de la cornée (varicosité du corps ciliaire), soit une protubérance conique des parties antérieures de la sclérotique (staphylôme antérieur). Dans d'autres cas, la choroïdo-sclérotite et les exsudats séreux occupent surtout d'autres points, et il se produit des staphylômes postérieurs ou latéraux uniques, ou multiples (fig. 28). Cette forme n'est autre que la sclérotite profonde de M. Desmarres, et peut porter le nom de choroïdo-sclérotite.

La sclérotique peut encore s'enflammer lorsqu'elle est le siége de blessures, piqûres, déchirures, mais cela est rare, car les plaies de cette membrane se cicatrisent avec une remarquable

facilité. La sclérotite traumatique est caractérisée par la rougeur et l'épaississement partiels de la membrane, et peut se terminer par suppuration, mais alors les membranes internes sont en même temps enflammées, ce qui est le cas le plus ordinaire.

Fig. 28.

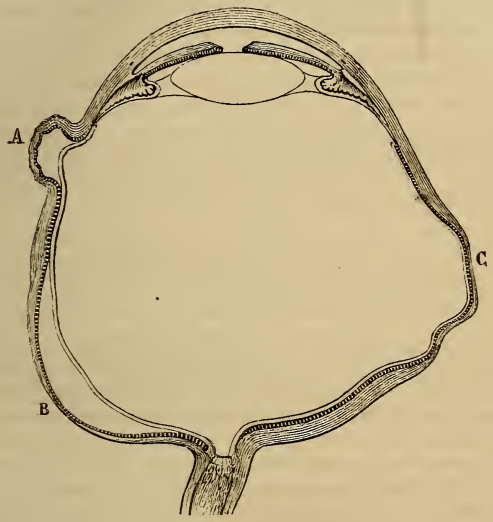

Choroïdo-sclérotite. — Globe oculaire déformé. — A, B, C, staphylômes latéraux.

La sclérotite à l'état aigu réclame les émissions sanguines, les sangsues autour de l'orbite, ou les scarifications des vaisseaux dilatés de la conjonctive : on y joindra l'emploi des purgatifs et l'administration du calomel, en même temps que l'on maintiendra la pupille dilatée au moyen de l'atropine.

Dans la forme chronique qui est de beaucoup la plus fréquente, outre les révulsifs cutanés, vésicatoires aux tempes, les purgatifs et en particulier l'aloès, on se trouvera bien d'administrer, à l'intérieur, l'iodure de potassium, seul ou associé au fer, ou l'huile de foie de morue. Un collyre contenant 1 à 2 grammes d'iodure de potassium pour 20 à 30 grammes d'eau sera aussi utilement prescrit.]

OUVRAGES A CONSULTER SUR LA SCLÉROTITE.

Sichel, *Traité de l'ophthalmie*, 1837 ; *Iconographie ophthal.*, 1859. — A. Cade, *Considér. sur le diagnostic et le traitem. de quelques ophthalm. spéciales*, 1837. — R. Brion, *Des ophthalmies spécifiques* (*Ann. ocul.*, t. XXXIII). — White Cooper, *De l'inflammation de la sclérotique* (*Ann. ocul.*, t. XXIX). — Wilde, *Inflammation du corps ciliaire* (*Ann. ocul.*, t. XXXII, 1854).—Van Roesbroeck, *id.* — Taylor, *Sur une forme particulière de sclérotite* (*Ann. ocul.*, 1860.) — Pilz, *De l'inflamm. de la sclérotique* (*Ann. ocul.*, t. XXXV).

3° Kératites.

Si la congestion a pu être regardée comme le phénomène caractéristique de la sclérotite, l'exsudation doit être considérée comme celui des kératites pour les raisons que nous avons données plus haut (p. 111).

Les espèces de la kératite sont, selon moi : 1° l'*ophthalmie phlycténulaire* ou *scrofuleuse* ordinaire, 2° la *kératite scrofuleuse*, et 3° la *kératite rhumatismale*.

Les deux dernières variétés de kératites ne sont autres que la kératite parenchymateuse, à laquelle M. Wharton Jones donne le nom de scrofuleuse, lorsqu'elle atteint des sujets jeunes et lymphatiques, et de rhumatismale, lorsqu'elle affecte des vieillards ; cette distinction est tout à fait secondaire.

C'est surtout à propos des kératites que nous devons faire remarquer encore que M. Wharton Jones a d'abord étudié les inflammations oculaires d'après leur siége anatomique, et qu'à ce titre, il a décrit la conjonctivite, la kératite, l'iritis, la choroïdite, etc. Mais comme il est très rare que la phlegmasie soit limitée à une seule des membranes oculaires, il est nécessaire d'établir des subdivisions. C'est alors que M. Wharton Jones fait intervenir la circonstance étiologique. Ce n'est pas, encore une fois, qu'il admette que telle variété d'ophthalmie puisse caractériser telle ou telle diathèse en dehors de toute autre manifestation ; mais en ajoutant aux noms des inflammations des diverses membranes de l'œil une dénomination tirée de l'état diathésique, il veut donner un titre *conventionnel* qui rappelle seulement que cette variété se rencontre plutôt chez les sujets présentant tel ou tel état de la constitution, et indiquer une circonstance étiologique ordinaire qui a son importance en pratique. En France, tout en tenant compte de l'état de la constitution du malade, les pathologistes préfèrent dénommer les variétés d'ophthalmies par la combinaison des noms des divers tissus qui sont atteints. Nous indiquerons cette synonymie qui, du reste, ne change rien au fond de la description.

L'ophthalmie scrofuleuse ou phlycténulaire est généralement rangée parmi les inflammations de la conjonctive, mais sans raison, car quoique la conjonctive soit injectée, la rougeur n'est ni considérable ni uniforme, et les vaisseaux sont en petit nombre et se dirigent vers la cornée isolément ou en faisceaux distincts ; de plus, l'injection de la conjonctive semble plutôt déterminée par l'afflux du sang vers la cornée primitivement malade, et c'est cette dernière membrane qui est le siége de l'exsudation, des phlyctènes, des ulcères et des nouveaux vaisseaux qui se continuent avec ceux de la conjonctive. En outre, l'injection ne se présente pas seulement dans la conjonctive, mais encore jusqu'à un certain point dans la sclérotique.

La kératite proprement dite, qui comprend à la fois les kératites scrofuleuse et rhumatismale, est une inflammation de nature adhésive qui attaque surtout la substance propre de la cornée; de là vient qu'elle a été aussi nommée *kératite parenchymateuse*, quoique la conjonctive de la cornée, d'une part, et la membrane de Descemet, de l'autre, puissent être aussi atteintes.

Tandis que dans l'ophthalmie phlycténulaire et la kératite proprement dite, l'iris a de la tendance à s'enflammer, il l'est toujours plus ou moins dans l'inflammation de la membrane de Descemet. Il en résulte que, l'affection de l'iris constitue en partie cette ophthalmie qui a pris de là le nom de kérato-iritis et aussi d'aquo-capsulite, d'après l'idée que la membrane de Descemet s'étale sur la face antérieure de l'iris et constitue la membrane qui tapisse la chambre antérieure de l'humeur aqueuse. Cette inflammation sera mieux étudiée sous le titre d'ophthalmie interne antérieure. Les autres ophthalmies qui intéressent soit la substance propre de la cornée, soit sa couche conjonctivale, appartiennent au genre des ophthalmies externes composées.

Ophthalmie phlycténulaire ou scrofuleuse (1). — Cette ophthalmie est la plus commune chez les enfants d'un à douze ans, on a calculé que sur cent ophthalmies à cet âge, il y en avait quatre-vingt-dix de cette espèce. Quoique ceux qui en sont atteints présentent généralement les signes de la diathèse scrofuleuse d'une façon bien nette et offrent souvent en même temps des manifestations de la scrofule dans d'autres parties du corps, il faut se rappeler cependant qu'on la voit chez des sujets qui ne

(1) *Syn.* : Conjonctivite scrofuleuse ou strumeuse. — Forme aiguë de l'ophthalmie scrofuleuse. — Kératite pustuleuse. — Kérato-conjonctivite et kératite ulcéreuse.

sont pas évidemment scrofuleux. A moins donc que, selon l'avis de quelques-uns, nous ne considérions cette ophthalmie elle-même comme une manifestation de la constitution scrofuleuse, il est permis de regarder ce nom d'*ophthalmie scrofuleuse* plutôt comme un titre *conventionnel* que comme ayant un sens littéral.

Cette ophthalmie présente un ensemble de caractères qui lui donne une physionomie particulière; elle mérite donc d'être décrite à titre d'espèce distincte se rattachant à la kératite ulcéreuse par sa lésion principale, et se rencontrant surtout chez les jeunes sujets lymphatiques ou scrofuleux. Mais comme aussi elle peut se développer sous l'influence des causes communes des ophthalmies, la dénomination de kérato-conjonctivite phlycténulaire ou ulcéreuse lui conviendrait.

Symptômes objectifs (pl. II, fig. 1). — Lorsque l'on expose le petit malade à la lumière pour l'examiner, on voit les paupières se fermer spasmodiquement, les sourcils sont déprimés et les joues tirées en haut; l'enfant porte en même temps la main sur ses yeux pour les protéger contre la lumière.

La contraction violente des paupières détermine quelquefois l'inversion de leurs bords, et alors leurs faces cutanées sont en contact ; si cet état dure longtemps, la peau deviendra humide et molle comme une muqueuse. On remarque plus ou moins de rougeur et des excoriations sur les joues et assez souvent une éruption de pustules sur la face, le front et les tempes.

Il est en général impossible à l'enfant d'ouvrir ses yeux, même lorsqu'il le veut, à cause de la grande intolérance de la lumière et de l'occlusion involontaire et spasmodique des paupières. Le médecin procédera donc, comme il a été dit plus haut (p. 16), pour les ouvrir quand il devra examiner l'œil.

Quand on écartera les paupières dont les bords seront ordinairement rouges et tuméfiés, il s'écoulera un flot de larmes brûlantes qui s'étaient amassées dans l'espace oculo-palpébral. A l'examen, on ne trouvera probablement pas beaucoup d'injection vasculaire de la conjonctive scléroticale, et même ce que l'on en voit peut n'avoir été causé que par l'irritation produite en ouvrant les paupières. Il peut n'y avoir qu'une légère rougeur réticulaire autour de la cornée formée par quelques petits vaisseaux rosés qui y aboutissent, et analogue à celle que développe l'irritation d'un corps étranger introduit dans l'œil. On voit cependant parfois des vaisseaux plus gros réunis en faisceaux, qui partent des angles

et se dirigent vers la cornée. A l'injection de la conjonctive s'ajoute aussi l'anneau rougeâtre péricornéal de la sclérotique. La conjonctive palpébrale est ordinairement le siége d'une congestion considérable. La cornée, quoique déjà trouble, peut n'être d'abord le siége d'aucune tache circonscrite, mais bientôt on y voit apparaître une ou plusieurs phlyctènes qui, en se rompant, déterminent de petits ulcères. Cette membrane peut n'avoir encore reçu aucun vaisseau rouge, ou l'on en voit un seul courir de ses bords vers la phlyctène; et quand, au lieu de la phlyctène il y a déjà un ulcère, on aperçoit parfois un faisceau de vaisseaux qui se dirige vers lui. Il arrive quelquefois qu'il se forme un onyx, ou un abcès, ou une grosse pustule.

La pupille est généralement quelque peu contractée. Les sécrétions de la conjonctive et des glandes de Meibomius n'ont pas augmenté, quoique le larmoiement soit très considérable. Les deux yeux sont ordinairement atteints à la fois, mais l'un beaucoup plus que l'autre.

Symptômes subjectifs. — Le malade n'éprouve pas une grande souffrance, si ce n'est celle causée par une photophobie intense. Cette intolérance pour la lumière s'apaise dans l'obscurité de la nuit, ou quand le malade se place dans un appartement peu éclairé. Pendant la nuit, il peut ressentir cependant, de temps en temps, des douleurs lancinantes dans l'œil, et s'il y a des phlyctènes et des ulcères, il éprouve la sensation douloureuse d'un corps étranger, sensation qui devient plus vive par le mouvement des paupières. L'irritation de la joue excoriée par les larmes est aussi très gênante.

Constitution et état de santé. — Comme nous l'avons dit plus haut, la plupart de ceux qui sont atteints de cette ophthalmie ont ce que l'on nomme une constitution scrofuleuse.

La santé générale est mauvaise. Les organes de la digestion, et la peau surtout, fonctionnent mal, le tempérament est irritable et inquiet.

Causes. — Les causes prédisposantes de l'ophthalmie scrofuleuse se rapportent à l'âge, à l'état de santé et à la constitution du malade. L'âge y prédispose, comme on peut le voir par ce fait, que c'est la plus commune de toutes les inflammations de l'œil chez les enfants, et que, pendant l'enfance, toute ophthalmie d'une forme différente, au début, a une tendance marquée à revêtir cette forme. Quant à ses rapports avec la constitution, nous avons dit plus haut que son nom venait du genre de malades sur lesquels

on l'observe le plus souvent. On pourra faire remarquer, il est vrai, qu'à cet âge et avec cette constitution, c'est tantôt l'œil, tantôt l'oreille, tantôt quelque autre organe qui se montre affecté ; soit ! Mais, dans tous les cas, les organes de la digestion sont en plus ou moins mauvais état. Des attaques antérieures et aussi les maladies exanthémateuses y prédisposent (voy. *Ophthalmies exanthémateuses*).

Causes excitantes. — Cette inflammation peut être produite par les causes habituelles des inflammations ophthalmiques; l'âge, la constitution et l'état de la santé en déterminent le caractère spécial. Toute inflammation ordinaire de l'œil a beaucoup de tendance à prendre cette forme dans de telles circonstances. Cette ophthalmie semble souvent prolongée et entretenue par le travail de la dentition.

Diagnostic. — Les symptômes de cette ophthalmie sont si frappants, que l'on ne peut la confondre avec aucune autre, surtout si l'on prend en considération l'âge du malade.

La kératite scrofuleuse proprement dite lui ressemble par la rougeur légère du blanc de l'œil et l'intensité de la photophobie; mais les altérations qui se manifestent dans la cornée sont très différentes dans chacune de ces affections. Dans la kératite scrofuleuse il n'y a pas formation de phlyctènes, ni d'ulcérations, et rarement de l'onyx ou des abcès ; mais il se produit une exsudation opaque dans la substance de la cornée, une vascularité générale profonde avec accroissement de proéminence.

L'ophthalmie scrofulo-catarrhale se distingue de l'ophthalmie phlycténulaire par la plus grande rougeur du blanc de l'œil et l'absence ou le degré beaucoup moindre de la photophobie.

L'âge du malade seul, indépendamment de toute autre différence, peut faire distinguer cette ophthalmie de l'ophthalmie catarrho-rhumatismale.

Marche de la maladie et pronostic. — Les phlyctènes de la cornée peuvent tantôt disparaître sans se rompre, tantôt se convertir en ulcères. Si une phlyctène de la cornée se résorbe, elle laisse une taie appelée *albugo*, ronde, lisse, un peu proéminente et très opaque au centre, mais plus claire à la circonférence. Parfois, un ou deux vaisseaux viennent y aboutir ; ou une traînée nébuleuse indique leur trajet.

Si l'ulcération s'est déjà établie, à l'ulcère vient aboutir probablement un faisceau de vaisseaux, comme il a été dit plus haut. Mais quand commence la guérison, ces vaisseaux s'oblitèrent

et disparaissent l'un après l'autre. Si l'ulcère a pénétré à quelque profondeur, il laisse une cicatrice opaque ou *leucoma*.

On rencontre, dans cette maladie, un certain ulcère circonscrit et assez profond de la cornée. Il est circulaire, à bords aplatis et arrondis, clair au fond, sans vaisseaux affluents et laissant le reste de la cornée parfaitement net. On dirait que l'on a coupé un petit morceau de cette membrane. Lorsque cet ulcère est guéri, il reste une petite facette transparente (p. 116).

Si l'on n'arrête pas l'inflammation, l'ulcération devient de plus en plus profonde, perfore la substance propre de la cornée, et alors la membrane de Descemet fait hernie en dehors sous forme d'une vésicule transparente (*hernie de la cornée*), qui crève bientôt, et laisse échapper l'humeur aqueuse, comme cela a été décrit plus haut (page 117).

L'iritis vient parfois compliquer cette ophthalmie. On rencontre aussi l'inflammation des tuniques postérieures qui laisse l'œil amaurotique, atrophié ou variqueux.

La contraction violente des paupières en se prolongeant peut amener un entropion.

Il y a, dans ce cas, moins de tendance à l'ophthalmie tarsienne que dans l'ophthalmie scrofulo-catarrhale.

C'est là une des inflammations aiguës de l'œil les plus persistantes et les plus sujettes à la récidive. Cette disposition diminue heureusement aux approches de la puberté.

Si la cornée n'a encore ni phlyctènes ni ulcères, le pronostic est favorable ; mais si ces lésions existent, il faut s'attendre à la formation d'une ou de plusieurs taies sur la cornée.

L'état de la constitution et les conditions dans lesquelles le malade se trouve placé doivent influer beaucoup sur le pronostic.

En renvoyant le malade quand il sera guéri, il sera toujours bon de le prévenir de la grande tendance de la maladie à récidiver, et de lui donner des instructions sur le régime le mieux approprié pour prévenir une rechute.

Traitement. — Il est toujours avantageux de commencer le traitement en prescrivant l'émétique, et un émétique antimonié est le meilleur : vin d'antimoine, 1 once (32 gram.), eau pure, 2 onces (64 gram.), à prendre chaque dix minutes par cuillerée à bouche jusqu'à production de l'effet vomitif.

On prescrira ensuite de petites doses de mercure crayeux, 2 à 3 grains (10 à 18 centigram.), mêlés avec la poudre de

feuilles de belladone, 1/2 grain à 1 grain (2 à 6 centigr.), à prendre soir et matin pendant quelques jours. On peut ajouter à cela une dose de calomel et de rhubarbe ou de scammonée.

C'est après avoir amélioré l'état des organes digestifs par des altérants et des purgatifs que l'on verra dans la plupart des cas l'efficacité spécifique, en quelque sorte, du sulfate de quinine pris trois fois par jour à la dose de 6 à 12 centigr. (1 à 2 grains). On voit l'inflammation et la photophobie diminuer sous l'influence de ce médicament, puis peu après les phlyctènes disparaissent et les ulcères de la cornée guérissent.

L'huile de foie de morue, avec ou sans quinine, est parfois très efficace. On emploiera aussi avec succès, dans certains cas, le fer ou l'acide sulfurique, et dans d'autres, la rhubarbe avec le carbonate de soude comme toniques.

Il est quelquefois nécessaire d'appliquer quelques sangsues autour de l'œil pour diminuer la congestion et aider l'action des autres remèdes. Dans un cas, par exemple, accompagné d'une grande photophobie, les remèdes ordinaires ne produisirent aucun effet pendant un mois, jusqu'à ce que l'on eût appliqué deux sangsues à chaque œil; l'inflammation et la photophobie commencèrent alors à diminuer, et sous l'influence des remèdes qui, auparavant, n'avaient eu aucune action, la guérison arriva promptement.

Un bain chaud au moment du coucher produit souvent un bon effet en apaisant l'agitation fébrile et en portant à la peau.

Une contre-irritation au moyen de vésicatoires que l'on entretient, ou que l'on renouvelle souvent derrière les oreilles ou en en arrière, ou au-dessous de l'apophyse mastoïde, rend toujours de grands services, et ensuite lorsque l'ophthalmie a diminué, on applique un emplâtre chaud entre les épaules (p. 73).

Dès le début, on peut employer la lotion de belladone en application sur l'œil. Elle calme la douleur et fait presque totalement disparaître la photophobie : on produira encore le même effet en exposant les yeux à la vapeur d'eau saturée de belladone.

Lorsque l'on s'est rendu maître des symptômes aigus au moyen de ce traitement, on peut avoir recours trois fois par jour à la lotion de bichlorure de mercure, et se servir le soir de l'onguent faible de précipité rouge, tandis qu'à deux ou trois jours d'intervalle, on laissera tomber dans l'œil une goutte de la solution de nitrate d'argent.

Si la maladie ne s'améliore pas sous l'influence de ce traite-

ment, et que l'inflammation persiste, au contraire, avec toute son intensité, que l'iris se décolore, que la pupille se contracte et que l'ulcération menace de perforer la cornée, il faut sans retard avoir recours au traitement suivant : appliquer deux ou trois sangsues autour de l'œil ; trois fois par jour une dose de calomel de 1/2 grain (3 centigrammes), avec addition de quinine ; puis reprendre les fomentations avec la belladone pour maintenir la dilatation de la pupille, si c'est le centre de la cornée qui est le siége de l'ulcération, afin d'empêcher le prolapsus de l'iris dans le cas de perforation de la cornée; mais si l'ulcération n'existe qu'à la circonférence, il faut se contenter de fomentations à l'eau chaude.

Il est facile de comprendre l'importance de ce précepte : la dilatation de la pupille, dans les cas de perforation centrale, aura pour résultat d'éloigner le bord pupillaire de la perforation ; tandis que, dans les perforations situées sur la circonférence, si l'on dilate la pupille, on rapproche le bord pupillaire du point perforé, et au lieu d'éviter le prolapsus, on le favorise.

Lorsqu'il y a eu pénétration de la cornée, que l'humeur aqueuse s'est échappée et que l'iris est venu s'appliquer contre la cornée, le malade sera maintenu dans le repos absolu et son œil devra de temps en temps être baigné dans de l'eau chaude ; il faudra aussi continuer le calomel et la quinine. L'inflammation s'apaise alors, l'ulcère de la cornée se ferme, l'humeur aqueuse se reproduit, et l'iris reprend sa position naturelle, s'il n'y a pas eu prolapsus. Dans cet état de choses, il faut cesser l'emploi du calomel et reprendre l'huile de foie de morue et la quinine. Un collyre irritant sera alors utile pour hâter la résolution de l'inflammation et la cicatrisation de l'ulcère.

Il ne faut pas bander les yeux, mais les protéger par une large visière. Le bon air, une douce lumière, la friction de la peau, un bain tiède simple, sont d'importants adjuvants dans le traitement de cette ophthalmie.

Lorsqu'il y a une tendance prononcée à la rechute, il sera souvent avantageux de conseiller de changer de résidence et de rechercher un climat doux et une situation plus abritée.

Outre le traitement très rationnel recommandé par M. Wharton Jones, il faut savoir que beaucoup d'autres moyens peuvent être employés pour combattre l'ophthalmie phlycténulaire, et cela n'a rien qui doive étonner quand on songe à la ténacité de cette maladie. Ainsi, selon M. Serre

d'Uzès, les bains de sublimé jouissent d'une grande efficacité. Ils sont préparés, pour les adultes, avec 4 gram., et pour les enfants avec 2 gram. de bichlorure de mercure qui sont jetés dans l'eau nécessaire à un bain. Les malades y séjournent deux ou trois heures, pendant lesquelles ils se lavent presque constamment la figure avec l'eau du bain. Ce bain peut être renouvelé tous les deux ou trois jours. Il est rare, selon MM. Testelin et Warlomont, qu'après le premier bain il n'y ait pas une diminution marquée de la photophobie(*Ann. d'oculistique*, t. XV, p. 179).

M. Sichel vante beaucoup le chlorure de baryum comme antiscrofuleux, et il le prescrit de la façon suivante : eau distillée, 15 gram., chlorure de baryum, 2 gram., à prendre 3 à 8 gouttes, trois fois par jour, dans 2 ou 3 cuillerées d'eau sucrée.

Dans un mémoire sur l'hyperesthésie oculaire et sur l'ophthalmie scrofuleuse, M. Henley Thorp (*Arch. gén. de méd.*, 1857, t. II, p. 562), a préconisé l'emploi de l'arsenic uni au fer et au quinquina, principalement quand l'ophthalmie s'accompagne de quelque manifestation du côté de la peau. Nous indiquons ces diverses médications parce que dans une maladie aussi rebelle et aussi exposée aux rechutes que l'ophthalmie phlycténulaire, le praticien peut être obligé d'avoir recours successivement à un grand nombre de médicaments.

Dans les cas opiniâtres, comme moyens locaux, on a vanté, d'après M. Serre d'Uzès, l'huile de cade en frictions sur les paupières ou introduite par gouttes entre les paupières. On a aussi conseillé comme un excellent moyen de calmer la photophobie, le badigeonnage des paupières avec un pinceau imbibé de teinture d'iode. Cette application est renouvelée une ou deux fois par jour. Nous n'avons jamais eu recours à cette pratique, les fumigations belladonées ou laudanisées nous ont toujours paru produire un excellent effet sédatif. C'est dans le même but que nous avons employé souvent avec avantage le collyre laudanisé (laudanum de Sydenham 1 à 2 gram. pour 30 gram. de glycérine), ou le collyre à l'atropine ; ces topiques paraissent aussi favoriser la cicatrisation des ulcérations. Outre le collyre au nitrate d'argent qui a une utilité incontestable, surtout dans les cas de vascularisation et d'ulcération superficielle, on pourra retirer de bons effets de la section des faisceaux vasculaires qui se rendent aux phlyctènes, et de la cautérisation de celles-ci et des ulcères avec le crayon de nitrate d'argent, pratiquée, comme nous aurons occasion de le dire, quand il sera question des ulcères de la cornée (voy. *Ulcères de la cornée*).

Kératite scrofuleuse (*kératite parenchymateuse*) (1). — Cette maladie se présente sous deux formes distinctes désignées sous les noms d'*aiguë* et de *chronique*.

(1) Kératite scrofuleuse parenchymateuse. — Kératite parenchymateuse ou kératite proprement dite. — Kératite primitive disséminée (Desmarres).

Forme aigue. — *Symptômes objectifs.* — Il existe un peu de rougeur du blanc de l'œil, due surtout à l'injection de la sclérotique. La substance propre de la cornée est le siége de l'exsudation, qui se présente sous l'aspect d'une opacité d'un gris blanchâtre profondément située, plus épaisse dans certains points que dans d'autres, et dans laquelle se forment peu à peu des taches rouges dues aux vaisseaux qui se sont développés dans la substance exsudée. Dans ce cas, la cornée présente une teinte opaline particulière. — Lorsque la conjonctive de la cornée est plus ou moins affectée en même temps, comme cela arrive habituellement, elle est, dans certains endroits, opaque, épaissie et vasculaire, et les vaisseaux que l'on y observe sont les prolongements de ceux qui forment le réseau péricornéal de la conjonctive scléroticale, qui se trouve alors beaucoup plus injecté que les autres parties. Dans le reste de son étendue, la surface de la cornée est quelquefois, sinon toujours, dépolie et obscurcie.

Lorsque l'opacité se présente, dans la cornée, sous la forme de petits points grisâtres ou bleuâtres, de la grandeur d'une pointe d'aiguille, on a la variété de kératite décrite par plusieurs auteurs et M. Desmarres entre autres, sous le nom de *kératite ponctuée.* Les points opaques ne sont ni saillants, ni déprimés, et entre eux la cornée a conservé sa transparence. Le pointillé semble exister aux surfaces externe ou interne de la cornée, jamais dans son épaisseur. Le plus souvent ces opacités sont profondément situées, et elles forment alors le principal caractère de l'aquo-capsulite dont il sera question plus loin.

Dans le cours de la maladie, la cornée peut devenir plus proéminente, en raison du ramollissement de son tissu, d'une part, et de l'autre de sa distension par l'accumulation de l'humeur aqueuse.

L'iris peut s'enflammer, mais vu l'opacité de la cornée, il n'est pas facile de s'en apercevoir.

Symptômes subjectifs. — Il peut y avoir de la céphalalgie, mais en général, il y a peu de douleur dans le globe; le malade n'y ressent que la gêne causée par un sentiment de pression et de distension. La photophobie est plus ou moins considérable et accompagnée, comme à l'ordinaire; de larmoiement. La vue est nécessairement troublée en proportion de l'opacité de la cornée.

Symptômes généraux ou constitutionnels. — Lorsque les symptômes locaux sont très graves, les symptômes généraux sont

plus marqués; ce sont la fièvre, la sécheresse de la peau, la blancheur de la langue, la perte d'appétit et la céphalalgie. Il y a enfin, dans la maladie, des périodes d'exacerbation et de rémission.

Causes prédisposantes. — Elles sont sensiblement les mêmes que celles de l'ophthalmie scrofuleuse ordinaire, seulement les sujets sont généralement plus âgés et ont de huit à dix-huit ans. Les femmes y sont plus sujettes que les hommes, et lorsque vient l'âge de la puberté, il y a souvent alors des troubles dans la menstruation.

Causes excitantes. — Cette phlegmasie peut venir s'ajouter à une autre ophthalmie. Les blessures de la cornée, l'exposition au froid et à l'humidité semblent être les causes excitantes. Parfois l'inflammation se manifeste après la rétrocession d'un exanthème. L'étiologie en est souvent obscure.

Diagnostic. — Cette ophthalmie se distingue : de l'ophthalmie phlycténulaire, par la différence des changements qui ont lieu dans la cornée; de l'ophthalmie composée qui embrasse la cornée, par la rougeur légère du blanc de l'œil et les altérations particulières de la cornée ; de la forme chronique, par la photophobie et la plus grande opacité de la cornée et les autres changements survenus dans son aspect, et dont il sera parlé plus loin (p. 206).

Lorsque l'opacité, l'épaississement et la vascularité de la conjonctive s'étendent sur toute la cornée, la maladie de la substance propre se trouve masquée, mais on la devine facilement par la photophobie prononcée et par la proéminence de la cornée qui ne tardent pas à se montrer. Il est ainsi facile de distinguer ce cas de ceux dans lesquels, comme cela a lieu dans l'ophthalmie scrofulo-catarrhale, la conjonctive de la cornée seule et non pas la substance propre, se trouve affectée.

Marche de la maladie et pronostic. — L'inflammation de la substance propre de la cornée est une maladie tenace, elle peut persister longtemps, s'améliorant et empirant tour à tour. L'inflammation de la membrane de Descemet et l'iritis surviennent aisément, et la sclérotique, la choroïde et le corps ciliaire peuvent être atteints, dans lequel cas, à la proéminence plus considérable de la cornée vient s'ajouter la projection conique de tout l'hémisphère antérieur du globe qui résulte de ce que la sclérotique dans sa partie antérieure est amincie et cède. Dans ces circonstances, la rétine a généralement eu à souffrir ; et en

conséquence, il existe des symptômes d'amaurose plus ou moins prononcés.

Lorsque l'inflammation est arrêtée, la cornée reprend sa transparence parfois très rapidement et dans une plus grande étendue qu'on ne l'aurait cru. Elle s'éclaircit de la circonférence au centre, où l'opacité persiste longtemps, et parfois même devient permanente.

La proéminence anormale de la cornée, une fois qu'elle s'est produite, reste permanente. Les rechutes sont fréquentes.

Traitement. — Le traitement doit être dirigé d'après le même plan que celui de l'ophthalmie phlycténulaire. Si le malade est une femme adulte, il faut surveiller l'état de la menstruation.

La saignée générale est rarement indiquée, mais l'application de sangsues autour de l'œil est le plus souvent nécessaire.

Après avoir purgé le malade, on peut prescrire les poudres de mercure crayeux et de belladone ou de calomel, à prendre par doses de 1/2 grain (2 à 3 centigr.), trois fois dans les vingt-quatre heures, pendant plusieurs jours. Si les symptômes aigus se trouvent alors arrêtés, la quinine et la soude avec d'autres toniques tels que le fer, la baryte, etc., selon l'état du malade, donneront de bons résultats. Il faut, en même temps, employer la contre-irritation, les vésicatoires.

La térébenthine à la dose de 2 grammes (1/2 gros), trois fois par jour, agit souvent avec efficacité. On peut la faire prendre dans du lait. J'en ai obtenu d'excellents résultats en l'administrant avec de l'huile de foie de morue, 8 grammes (2 gros). Il ne faut pas prolonger l'usage de l'huile de térébenthine plus longtemps que deux ou trois jours, car si elle doit produire quelque bon résultat, c'est avant cette époque qu'il se manifeste. On peut cependant continuer plus longtemps l'usage de l'huile de foie de morue, qu'on additionne ou non chaque dose de 1 à 2 grains (6 à 12 centigr.) de quinine.

On apaise la douleur et l'on diminue la photophobie, en exposant l'œil à des fumigations chaudes d'une solution aqueuse de belladone et en faisant des lotions belladonées. On emploie aussi la belladone pour maintenir la dilatation de la pupille, quand on craint de voir l'iris se prendre.

Lorsque l'inflammation a été franchement arrêtée, on hâtera l'éclaircissement de la cornée par l'usage d'une lotion de bichlorure de mercure ou par l'onguent faible de précipité rouge. On a quelquefois recours à l'évacuation de l'humeur aqueuse, lorsqu'il

y a une forte distension de la cornée (voy. *Paracentèse de l'œil*, p. 94).

Forme chronique. — *Symptômes objectifs.* — Quoique la rougeur de l'œil ne soit pas assez considérable pour fixer l'attention, cependant, en examinant avec soin, on verra que le globe est envahi par une rougeur vasculaire portant à la fois sur la conjonctive et sur la sclérotique, et qu'il présente un aspect sale et terne.

Il y a peu d'exsudation dans la substance de la cornée, mais, en tout cas, assez pour y produire des traînées ou des nuages opaques. L'aspect le plus remarquable est dû à la rudesse de la surface qui ressemble à du verre dépoli et prend une teinte sale d'un jaune verdâtre, comme il a été dit plus haut. La cornée est aussi extraordinairement proéminente, son diamètre est quelquefois augmenté, et la chambre antérieure se trouve ainsi agrandie.

Symptômes subjectifs. — Il y a simplement du trouble dans la vision, sans douleur ni photophobie.

Constitution. — Les personnes sujettes à cette variété de la kératite ont généralement une constitution chétive, lymphatique et scrofuleuse; elles sont souvent aussi atteintes de surdité.

Traitement. — Le traitement applicable à cette forme de kératite, sera facilement déduit de ce qui vient d'être dit précédemment. Dans chacune de ces variétés de kératite, il sera bon de prescrire le régime recommandé plus haut pour l'ophthalmie phlycténulaire.

L'emploi des collyres stimulants est beaucoup mieux indiqué ici que dans les cas de kératites aiguës. On obtiendra de bons résultats au moyen de la pommade au précipité rouge; le nitrate d'argent en pommade ou en solution sera aussi utile, mais on ne devra pas en prolonger l'usage trop longtemps, à cause de la teinte brunâtre qu'il finit par donner à la conjonctive. MM. Denonvillers et Gosselin conseillent, à l'exemple de Dupuytren, d'insuffler dans l'œil, au moyen d'un tuyau de plume, une poudre composée de tuthie, calomel et sucre candi, à parties égales. Nous avons souvent retiré de grands avantages du collyre au calomel (glycérine pure, 20 à 30 gram.; calomel, 4 à 8 gram.), ou de la glycérine associée soit au tannin, au laudanum ou à la teinture d'iode, etc. Dans ces cas, la pommade conseillée par M. Decondé, et qu'il formule ainsi : iodure de potassium, 30 centigr.; axonge, 4 gram.; huile de foie de morue, 4 gram., pourra être utile.

M. le professeur Laugier a employé souvent avec succès dans les kératites anciennes et rebelles un collyre contenant 20 gram. de térébenthine de Venise et 10 gram. d'essence de térébenthine. On fait chauffer

lentement la térébenthine dans un mortier de marbre, et quand elle est devenue fluide, on y ajoute l'essence par petites doses. On instille, matin et soir, trois ou quatre gouttes de ce collyre entre les paupières.

Lorsque la kératite parenchymateuse se rencontre chez des sujets d'un certain âge, ce qui est assez rare, à moins de traumatisme, M. Wharton Jones lui donne le nom de kératite *rhumatismale*, pour la distinguer de la kératite parenchymateuse qui atteint les jeunes sujets scrofuleux. Cette variété, dont il esquisse les principaux traits en en rapportant une observation, ne se distingue pas par des caractères assez tranchés, si ce n'est peut-être une vascularisation plus intense de la cornée, pour être décrite à part. Elle exige le même traitement local en se basant sur la constitution du malade pour le traitement général.

TRAVAUX A CONSULTER SUR LA KÉRATITE.

Sichel, *Traité de l'ophthalmie*, 1837, et *Iconographie ophthal.*, 1859. — Velpeau, *Répertoire général des sciences médicales*, t. IX, art. CORNÉE. — Landau, *Diagnostic des ophthalmies catarrhales et scrofuleuses* (*Arch. gén. de méd.*, 1836). — Lhommeau, *Des kératites* (thèses de Paris, 1844). — Tavignot, *Études cliniques sur les maladies de la cornée* (*Journ. conn. méd. chir.*, 1845). — Midavaine, *Des kératites intermittentes et des kératites aiguës* (*Ann. d'ocul.*, t. XXXII). — Castorani, *Kératite et ses suites* (*Gaz. hebdom.*, 1856). — Henley Thorp, *Considérations sur l'hyperesthésie oculaire et l'ophthalmie scrofuleuse* (*Arch. de méd.*, 1857). — Hutchinson, *De la kératite interstitielle suite de syphilis héréditaire* (*Ann. d'ocul.*, 1859 et 1860).

Ophthalmies externes composées.

Les ophthalmies qui forment ce genre sont : l'*ophthalmie scrofulo-catarrhale* et l'*ophthalmie catarrho-rhumatismale*.

Ophthalmie scrofulo-catarrhale (1). — Cette ophthalmie résulte de la combinaison de l'ophthalmie scrofuleuse ou phlycténulaire avec l'ophthalmie catarrhale ; elle a tantôt plus des caractères de la première, tantôt plus de ceux de la seconde, et parfois on rencontre en même temps la conjonctivite pustuleuse.

Cette forme d'ophthalmie composée n'est autre chose qu'une kératite phlycténulaire ou ulcéreuse, dans laquelle il y a complication d'une conjonctivite plus ou moins intense, pustuleuse ou catarrhale, et par conséquent une vascularité partielle ou générale de la conjonctive cornéale. Elle mériterait donc le nom de kérato-conjonctivite, et ne se distingue de

(1) Forme chronique de l'ophthalmie scrofuleuse. — Conjonctivo-kératite vasculaire partielle ou générale. — Conjonctivo-kératite pustuleuse ou ulcéreuse.

l'ophthalmie phlycténulaire que par la participation plus grande de la conjonctive oculaire et palpébrale à la phlegmasie.

Symptômes objectifs. — L'ophthalmie scrofulo-catarrhale étant généralement accompagnée de peu de photophobie, les paupières ne sont pas spasmodiquement fermées, mais seulement à moitié closes. Leurs bords libres sont rouges et gonflés et présentent même des nodosités dues à la tuméfaction des organes glandulaires qui s'y trouvent, et les cils sont incrustés de la sécrétion desséchée des glandes de Meibomius, qui est versée en grande abondance.

L'injection vasculaire de la conjonctive tant palpébrale que sclérotícale, est très considérable, et présente, quoique avec moins d'uniformité, les caractères de la conjonctivite catarrhale. La sclérotique est quelquefois aussi un peu injectée.

Des pustules peuvent se développer sur la conjonctive sclérotícale et sur la circonférence de la cornée, mais la cornée elle-même reste transparente ou est le siége d'un onyx, d'une phlyctène ou d'une ulcération. Les phlyctènes de la cornée atteignent souvent de plus grandes proportions que dans l'ophthalmie phlycténulaire ordinaire, et elles se convertissent en pustules, puis se rompent, en laissant de larges ulcères à bords ramollis, renversés et quelquefois rouges, auxquels viennent aboutir de gros faisceaux de vaisseaux partant de la conjonctive et de la sclérotique voisine.

L'exsudation, au lieu d'être dans la substance de la cornée même, siége parfois dans la conjonctive cornéale, qui est alors opaque, épaissie et vasculaire. Les vaisseaux sont rangés les uns à côté des autres, s'étendent sur les bords de la cornée, continuent ceux du réseau péricornéal, et cessent brusquement au même endroit que l'opacité et l'épaississement de la conjonctive (*taie vasculaire*).

La pupille est normale. Le larmoiement est comparativement peu considérable, mais la conjonctive présente une sécrétion puro-muqueuse très marquée, accompagnée de l'augmentation de la sécrétion des glandes ci-dessus désignées.

Symptômes subjectifs. — Peu de photophobie et de douleurs.

Symptômes généraux constitutionnels. — Il n'y a pas de symptômes généraux aigus, mais les malades ont habituellement une mauvaise santé ; les fonctions digestives se font mal, et s'il s'agit d'une femme à l'époque de la puberté, la menstruation est probablement troublée.

Un seul œil est quelquefois malade, mais souvent ils le sont tous les deux. L'un est généralement plus atteint que l'autre, et il arrive aussi que, tandis que l'affection de l'un se rapproche de la conjonctivite catarrhale (cornée claire, pupille naturelle et point de photophobie), celle de l'autre œil se rapproche de l'ophthalmie phlycténulaire (cornée obscure, pupille contractée et vive intolérance de la lumière).

Causes.—Les personnes qui présentent cette variété d'ophthalmie sont ordinairement plus âgées que celles chez lesquelles on rencontre les ophthalmies scrofuleuses ou phlycténulaires; mais le plus souvent c'est à l'âge de la puberté qu'elle se manifeste. Elle peut avoir certains rapports avec l'état général scrofuleux, mais il faut remarquer que, chez le même sujet, les deux yeux peuvent être affectés d'une ophthalmie de forme différente. Chez les femmes, le dérangement des menstrues peut causer cette ophthalmie.

Causes excitantes. — Elles sont les mêmes que pour les ophthalmies catarrhale, pustuleuse et phlycténulaire, et l'inflammation peut avoir au début l'aspect de la conjonctivite catarrhale ou pustuleuse.

Diagnostic. — Cette ophthalmie diffère principalement de la conjonctivite catarrhale par la rapidité avec laquelle elle envahit la cornée; de l'ophthalmie phlycténulaire et de la kératite parenchymateuse, par une photophobie moins prononcée ou même nulle et par la rougeur plus marquée de l'œil.

La forme d'ophthalmie scrofulo-catarrhale dans laquelle il y a opacité, épaississement et vascularité plus ou moins étendue de la conjonctive de la cornée, et que l'on appelle quelquefois *inflammation de la conjonctive de la cornée*, se distingue des cas de kératite parenchymateuse à laquelle s'est ajoutée la même affection de la conjonctive cornéale, par les caractères ci-dessus mentionnés, et parce que la substance propre de la cornée est encore en partie visible et n'est ni opaque ni vasculaire. Pratiquement, il est important de distinguer ces deux maladies, car l'inflammation de la conjonctive cornéale dans l'ophthalmie scrofulo-catarrhale peut être traitée avec succès par des remèdes locaux qui ne feraient qu'aggraver la kératite parenchymateuse (voy. pl. I, fig. 3).

Marche et pronostic. — Lorsque des pustules se sont formées sur la conjonctive cornéale, si l'on n'arrête pas promptement l'inflammation, il se produit une large abrasion superficielle. Si

la cornée est déjà ulcérée, l'ulcération peut rester superficielle et se couvrir de petites excroissances sarcomateuses, ou de vraies granulations rouges, ou bien l'ulcération, quoique peu active, continuer à pénétrer la cornée.

Lorsqu'il y a opacité, épaississement et vascularité de la conjonctive de la cornée (*taies vasculaires*), la maladie peut s'étendre, en rayonnant, de plusieurs points de la circonférence de la cornée, à un tel degré, que toute la membrane se trouve envahie et constitue ce que l'on appelle un *pannus*.

Les papilles de la conjonctive palpébrale peuvent s'hypertrophier et donner naissance à une forme de la conjonctivite granuleuse.

Outre l'onyx, l'hypopyon se présente quelquefois, si la cornée est très malade ; l'iritis peut aussi se montrer, mais il y a moins de tendance à cette affection que dans l'ophthalmie scrofuleuse ordinaire. Lorsque, cependant, une inflammation intérieure se développe, il y a peut-être plus de chance de voir survenir une choroïdite ou des varicosités du bulbe, quoique, en tous cas, ce résultat soit rare.

On voit quelquefois l'ophthalmie tarsienne persister par suite de l'inflammation des glandes des bords palpébraux ; de petits abcès à la racine des cils, ou des orgelets, sont aussi la conséquence de cette ophthalmie.

Elle est généralement plus facile à guérir que l'ophthalmie phlycténulaire ou que la kératite parenchymateuse, et la guérison dépend beaucoup du traitement local. La médication générale cependant a une certaine importance.

Le pronostic de cette maladie dépendra du degré auquel la cornée est affectée. Dans le cas où il y aura des taies vasculaires sur la cornée, de la vascularité, de l'épaississement et de l'opacité çà et là sur la conjonctive cornéale, on peut pronostiquer que, par un traitement local stimulant bien dirigé, l'œil reprendra promptement son état normal. L'ulcération et la vascularité de la cornée disparaîtront ; cette membrane deviendra rapidement transparente, à l'exception de quelques taches d'un gris opaque. Il faut se rappeler, cependant, que les rechutes sont fréquentes, surtout si l'on n'a pas amélioré l'état de la conjonctive palpébrale couverte de granulations.

Les ulcères, quelque grands et profonds qu'ils soient, guérissent en général avec rapidité par un traitement approprié, mais produisent un *leucoma*, à moins qu'ils ne soient transparents et non vasculaires, et alors ils laissent une facette.

Si la cornée a été perforée par une ulcération, le pronostic est défavorable. On a vu plus haut ce qui se passait alors (p. 117).

Si l'onyx n'a pas une très grande étendue, il disparaît à mesure que l'inflammation s'apaise.

Traitement général. — Les émétiques, dans cette ophthalmie, ne sont pas aussi nécessaires que dans l'ophthalmie phlycténulaire, mais les entrailles ont besoin d'être relâchées par des doses répétées de calomel et de jalap. Après cela, on peut administrer de la chaux mercurielle à la dose de 2 à 3 grains (12 à 18 centigrammes) trois fois par jour, et que l'on continue pendant un peu de temps si le foie paraît inactif.

L'estomac et les entrailles ayant été remis en état, on peut prescrire les toniques en même temps qu'un régime nourrissant. S'il s'agit d'une femme, il faudra faire attention à l'état des règles et bien diriger le flux cataménial.

Traitement local. — Si l'inflammation est vive, il faut appliquer quelques sangsues à l'œil et des vesicatoires derrière les oreilles, mais les stimulants locaux par lesquels on peut commencer le traitement agiront avec plus d'efficacité que dans l'ophthalmie phlycténulaire, même lorsqu'il y a une ulcération large, profonde et sur le point de pénétrer. C'est pour ne pas avoir employé le traitement stimulant local que l'on a dit que cette ophthalmie était plus difficile à guérir que l'ophthalmie phlycténulaire.

La solution de nitrate d'argent introduite dans l'œil une fois par jour ou même tous les deux jours, la lotion de bichlorure de mercure employée trois fois par jour et l'onguent de précipité rouge appliqué le soir aux bords libres des paupières rendent maître de la maladie.

A l'état chronique, état auquel cette ophthalmie passe très facilement, si on la néglige ou si on ne la traite pas d'une façon convenable, l'application d'un stimulant énergique, et surtout de la pommade forte de précipité rouge, donnera de très bons résultats. Il faut introduire l'onguent sous la paupière supérieure et le répandre sur l'œil entier en frottant la paupière du bout du doigt. J'ai souvent vu deux ou trois applications suffire pour enlever à la maladie chronique ses caracteres les plus frappants, tels que la vascularité, les taies rouges de la cornée et l'injection de la conjonctive scléroticale.

Ophthalmie catarrho-rhumatismale (1). — Dans cette

(1) Conjonctivo-sclérotite. — Conjonctivo scléro-kératite.

ophthalmie, il y a combinaison des symptômes des ophthalmies catarrhale et rhumatismale, avec tendance plus grande de la cornée à devenir le siége d'une phlyctène, d'un abcès ou d'un ulcère.

L'ophthalmie catarrho-rhumatismale est plus commune que l'ophthalmie rhumatismale, mais elle l'est moins que la catarrhale. La fréquence comparative de ces trois ophthalmies peut être représentée par les chiffres suivants : ophthalmie rhumatismale, 1 ; ophthalmie catarrho-rhumatismale, 6; ophthalmie catarrhale, 10.

C'est encore principalement sur la cornée et sur l'iris que porte l'inflammation dans cette ophthalmie composée, car l'injection périkératique pas plus que la douleur circumorbitaire avec exacerbations nocturnes, n'indique la sclérotite. La conjonctive est aussi enflammée; ce n'est donc encore, en définitive, ici qu'une kérato-conjonctivite comme l'ophthalmie scrofulo-catarrhale, avec cette différence que la cornée a moins de tendance à se vasculariser, et que l'iris et même la choroïde participent plus ou moins à la phlegmasie.

Symptômes objectifs. — Les bords des paupières sont rouges et quelque peu gonflés. Le blanc de l'œil est rouge par l'injection combinée de la conjonctive et de la sclérotique. Généralement, l'injection de la sclérotique est très considérable et celle de la conjonctive faible, mais on voit quelquefois le contraire. Il existe souvent un certain degré de chémosis séreux qui cache l'injection scléroticale. La rougeur de la conjonctive palpébrale est très considérable.

La maladie n'a pas ordinairement duré plus de quelques jours avant que la cornée se prenne. Son épithélium, grâce à une exsudation qui se fait au-dessous de lui, se soulève sous forme d'une large phlyctène ou même d'une ampoule, à moins que l'exsudation ne se faisant dans la substance même de la cornée, il ne s'y produise du pus ou de la matière puriforme qui détermine un onyx ou un abcès. La phlyctène ou l'ampoule pustuleuse, en se rompant, laisse un ulcère qui peut rester superficiel et se cicatriser sans opacité, mais qui peut aussi pénétrer profondément dans la substance de la cornée et la traverser de part en part. L'ulcération succède aussi parfois à un onyx ou un abcès, la cornée qui recouvre la collection de pus se détruit et il en résulte un large et profond ulcère qui peut aussi perforer la cornée. Au lieu même de s'ouvrir ainsi au dehors, l'onyx ou l'abcès peuvent s'ouvrir

dans la chambre antérieure et déterminer ce que l'on appelle un faux hypopyon.

Cette ophthalmie cause un larmoiement proportionné à la photophobie. La sécrétion muqueuse de la conjonctive augmente, mais rarement, au point de constituer une véritable blennorrhée. Les glandes de Meibomius sécrètent, au contraire, avec une grande abondance, de telle sorte que, le matin, les paupières se trouvent collées ensemble.

L'iris et la pupille peuvent aussi devenir malades : la couleur de l'iris s'altère, la pupille se contracte, ses mouvements sont moins prononcés, et elle peut prendre un aspect trouble par suite d'une exsudation. Il se fait quelquefois un dépôt de matière purulente au fond de la chambre antérieure, ce qui constitue un vrai hypopyon.

Symptômes subjectifs. — Outre la sensation de sable dans l'œil qui indique l'affection de la conjonctive et qui est surtout gênante le matin, il existe, pendant la nuit, une douleur circumorbitaire et temporale qui caractérise la part que prend la sclérotique à cette ophthalmie et une photophobie qui paraît dépendre de l'inflammation de la cornée.

La conjonctive et la sclérotique peuvent être affectées en même temps, ou la conjonctive l'est la première, ou c'est la sclérotique : dans le premier cas, c'est l'ophthalmie catarrhale ; dans le second cas, c'est l'ophthalmie rhumatismale qui devient catarrho-rhumatismale.

Symptômes généraux constitutionnels. — Fièvre considérable ; troubles des fonctions digestives ; pouls généralement accéléré et accentué ; langue blanche et mauvais goût dans la bouche ; point de sommeil avant le jour à cause de la douleur nocturne.

Causes. — Les causes prédisposantes sont les mêmes que celles de l'ophthalmie rhumatismale. La cause excitante est généralement le froid. La maladie se déclare surtout pendant les vents du nord-est. Les causes traumatiques, telles que l'abrasion de la cornée, peuvent déterminer une inflammation semblable.

Diagnostic. — On distingue cette ophthalmie : de la catarrhale, par l'addition de l'injection de la sclérotique autour de la cornée, par la complication grave du côté de la cornée, et par la douleur circumorbitaire et temporale ; de l'ophthalmie rhumatismale, par la conjonctivite qui s'y ajoute et par la gravité de l'affection de la cornée ; de l'ophthalmie phlycténulaire, par l'âge du malade et par la douleur circumorbitaire et temporale ; de la kératite, par

la rougeur considérable du blanc de l'œil et la différence dans la nature des altérations de la cornée ; de l'iritis, par l'absence de toute lésion de l'iris, ou par son peu de gravité comparative, s'il en existe, et par l'existence de l'affection de la cornée.

Pronostic et marche.— Le pronostic est favorable lorsque l'on commence le traitement avant que la cornée soit malade, ou tandis qu'elle l'est encore fort peu. Les symptômes rhumatoïdes, qui dépendent de la part que la sclérotique prend à la maladie, disparaissent généralement les premiers, l'affection de la conjonctive cesse plus lentement.

Lorsque la cornée est affectée d'un ulcère ou d'un onyx, on ne saurait porter un pronostic très certain avant d'avoir arrêté l'inflammation. On se réglera, en effet, sur l'état de la cornée pour dire combien la guérison demandera de temps, et jusqu'à quel point elle pourra se faire sans laisser une opacité, une synéchie antérieure ou un staphylôme partiel.

Traitement. — Il comprend d'abord le traitement général de l'ophthalmie rhumatismale ; la saignée, s'il y a une douleur vive autour des tempes et de l'orbite ; calomel, 18 à 30 centigr. (2 à 5 grains), et poudre de Dover, 10 à 15 grains (60 à 90 centigr.) le soir, avec une médecine noire le lendemain matin. On donnera ensuite deux ou trois fois par jour une pilule de calomel (6 centigr.), 1 grain, et d'opium (2 centigr.), 1/4 de grain. Comme traitement local, des fomentations d'eau chaude. Dans la suite, lorsque par ce traitement on a calmé l'inflammation, comme cela a lieu généralement, il faut appliquer le traitement local de l'ophthalmie catarrhale, c'est-à-dire les gouttes du collyre de nitrate d'argent (de 0,25 centigr. dans 30 gram. d'eau), 4 grains dans une once d'eau, à deux ou trois jours d'intervalle ; la lotion de bichlorure de mercure pour baigner l'œil trois fois par jour, et l'onguent faible de précipité rouge pour oindre le bord libre des paupières chaque soir.

Les intestins étant libres, on pourra prescrire alors, avec avantage, de l'écorce de quinquina et du sesquicarbonate de soude en parties égales (0,30 à 0,60 centigr.), 5 ou 10 grains de chaque, ou 2 grains (10 à 12 centigr.) de quinine à prendre trois fois par jour, et enfin une contre-irritation derrière l'oreille au moyen d'un vésicatoire.

Chez les personnes âgées et faibles, surtout si l'inflammation existait depuis deux ou trois semaines avant la consultation, il est souvent nécessaire de commencer tout de suite le traitement to-

nique; une dose de calomel et de poudre de Dover seulement le soir, suivie, le lendemain matin, d'une médecine noire, sont indiquées.

L'évacuation de l'humeur aqueuse est utile, lorsqu'un ulcère menace de pénétrer la cornée (voy. *Paracentèse de l'œil*, p. 147), et si c'est le centre de la cornée qui est menacé, il faut maintenir la dilatation de la pupille avec la belladone, comme on l'a recommandé plus haut dans l'ophthalmie phlycténulaire (p. 201).

Ophthalmie interne antérieure.

Les genres de cet ordre sont, ainsi que nous l'avons dit, l'*aquo-capsulite*, l'*iritis* et la *cristallino-capsulite antérieure*. Dans l'aquo-capsulite, l'inflammation embrasse non-seulement la membrane de Descemet, mais aussi la surface antérieure de l'iris. Dans la cristallino-capsulite antérieure, le siége de l'inflammation est non-seulement la paroi antérieure de la capsule de la lentille, mais encore l'uvée.

Quelques auteurs, remarquant que, dans l'aquo-capsulite comme dans la cristallino-capsulite antérieure, l'iris est superficiellement malade, regardent l'iritis comme le seul genre d'ophthalmie interne antérieure, et décrivent l'aquo-capsulite et la cristallino-capsulite antérieure comme des variétés d'iritis sous les noms d'*iritis sereuse antérieure* et d'*iritis séreuse postérieure*, l'inflammation qui atteint toute la substance de l'iris étant alors désignée par le nom d'*iritis parenchymateuse*.

L'*iritis séreuse*, cependant, ne comprend pas tous les cas qui peuvent être rapportés à l'aquo-capsulite ou à la cristallino-capsulite, tandis que, d'une autre part, il y a des cas d'iritis séreuse que l'on ne peut classer dans les aquo-capsulites ou les cristallino-capsulites; mais que l'on ne doit rattacher qu'au genre iritis, en ce sens surtout que l'ophthalmie est disposée à passer à l'état d'iritis parenchymateuse.

Il ne faut pas prendre trop à la lettre les subdivisions établies ici dans les ophthalmies internes antérieures, car l'inflammation ne reste pas longtemps confinée dans une seule des membranes. Ainsi, dans l'aquo-capsulite, la phlegmasie qui occupe la surface séreuse de l'iris et de la cornée s'étend bientôt soit au parenchyme de l'iris, soit à la cornée elle-même. Il en est de même pour la variété désignée sous le nom de cristallino-capsulite antérieure, dans laquelle l'iris et la choroïde elle-même pren-

nent à l'inflammation une part plus active que la capsule cristalline. Enfin ce n'est que par une sorte d'abstraction que l'on a pu placer le siége de l'iritis dite rhumatismale à la surface séreuse de la membrane et l'iritis syphilitique dans son parenchyme.

M. Wharton Jones a, du reste, fait remarquer avec raison que, dans l'ophthalmie interne antérieure, quelle que soit la variété, c'est principalement sur l'iris que se porte la phlegmasie, et c'est l'iritis qu'il a surtout envisagée dans ses descriptions.

L'ophthalmie interne antérieure peut être aiguë ou chronique. Dans ce dernier cas, il faut distinguer celle qui succède à l'inflammation aiguë de celle qui, dès le début, a eu un caractère chronique.

Quelques-unes des formes de l'ophthalmie interne antérieure se montrent comme des affections primitives, mais elles peuvent être plus ou moins compliquées d'ophthalmie externe ou interne postérieure par l'extension de l'inflammation aux tuniques externes ou postérieures. D'un autre côté, elles peuvent ne se montrer que comme affections secondaires par suite de l'extension de l'inflammation des tuniques externes ou postérieures.

Ce sont là des points importants à déterminer dans le diagnostic, car ils influent beaucoup sur le pronostic et le traitement.

Les différentes formes d'ophthalmie interne antérieure tantôt apparaissent comme affections primitives, ou tantôt se développent secondairement par suite de l'extension de l'une à l'autre. Enfin, il est rare que l'une ou l'autre ne soit pas compliquée de quelques phénomènes appartenant à une autre variété.

Comme l'iris est toujours affecté soit primitivement et principalement, soit secondairement et avec plus ou moins de gravité, et comme c'est à son inflammation que le traitement s'adresse spécialement, les observations générales qu'il me reste à faire sur l'ophthalmie interne antérieure ont rapport à l'iritis.

Les *caractères objectifs de l'iritis* ont été énumérés plus haut (p. 121). Quant aux *symptômes subjectifs*, nous avons déjà parlé de la nature de la douleur ressentie par le malade. Nous ferons encore observer que la douleur rhumatismale autour de l'orbite et dans les tempes, quoique généralement forte et considérable, fait quelquefois défaut. On peut en dire autant de l'intolérance de la lumière. Le trouble de la vision est en raison de l'obstruction de la pupille, à moins que le segment postérieur du globe ne soit

pris en même temps, car alors, avec de la photopsie, la vue peut être très imparfaite.

Symptômes généraux constitutionnels. — Quelquefois il y a une fièvre inflammatoire assez vive, d'autres fois, cependant, peu ou point de symptômes généraux.

Causes. — La scrofule, le rhumatisme, la gonorrhée, la syphilis, la goutte, etc., agissent comme causes prédisposantes, modifiantes ou même excitantes de l'iritis. Cette maladie est très fréquente chez les adultes ; elle l'est moins avant la puberté et dans la vieillesse. Chez les jeunes sujets, elle est généralement en rapport avec la diathèse scrofuleuse ; chez les adultes, avec le rhumatisme simple ou blennorrhagique ou avec la syphilis, et chez les vieillards, avec la goutte. Les hommes y sont plus sujets que les femmes. L'iris gauche est, dit-on, le plus porté à s'enflammer lorsque les causes sont, bien entendu, d'une nature générale, et quand tous deux sont affectés, c'est lui qui souffre le plus.

Causes excitantes. — Les blessures, la fatigue exagérée des yeux peuvent agir à la fois comme une cause prédisposante et excitante, ainsi que l'exposition à une trop vive lumière ou à une trop forte chaleur. Le froid est une cause excitante assez commune. L'iritis peut être encore déterminée par l'extension de l'inflammation d'autres parties de l'œil, et venir compliquer l'ophthalmie externe ou l'ophthalmie interne postérieure. Lorsqu'un seul œil est affecté, l'autre se prend généralement aussi, même dans les cas traumatiques.

Diagnostic. — Dans le diagnostic de l'iritis, il faut surtout faire attention aux altérations de l'iris et de la pupille. La rougeur extérieure, la douleur, etc., ne sont pas toujours des signes pathognomoniques, d'autant plus qu'on peut les rencontrer dans d'autres maladies, telles que les ophthalmies rhumatismale, catarrho-rhumatismale, etc. Dans ces ophthalmies, cependant, comme aussi dans la choroïdite, la rétinite, etc., l'inflammation peut s'étendre jusqu'à l'iris. Lorsque la pupille est dilatée, il est probable que l'iritis a sa cause dans l'extension d'une inflammation des tuniques postérieures.

Nous devons rappeler ici que l'éclairage latéral ou oblique permet d'apprécier exactement toutes les modifications survenues dans l'iris, dans la chambre antérieure et dans le champ de la pupille, et que ce genre d'exploration ne devra pas plus être négligé pour le diagnostic

des diverses variétés d'ophthalmies internes antérieures, que l'examen à l'ophthalmoscope pour la recherche des lésions des ophthalmies internes postérieures. (P. 42.)

Il existe certains cas décrits généralemcnt comme des iritis chroniques, dans lesquels la maladie amène d'abord l'affaiblissement, puis la destruction de la vision d'une façon si insidieuse, que le malade ne s'en doute que lorsqu'il s'aperçoit par hasard de la perte de sa vue. A l'examen, on trouve le tissu de l'iris plus ou moins altéré et son bord pupillaire adhérant par des bandelettes de lymphe à la capsule de la lentille. Celle-ci est parfois le siége d'une légère opacité ou même de vascularité, mais la pupille peut ne pas être très obstruée par la lymphe, si même elle n'est pas entièrement libre. L'altération de la vue n'est donc pas due à l'iritis, elle est plutôt le résultat d'une inflammation chronique du segment postérieur du globe qui a été suivie d'iritis. De tels cas peuvent donc être facilement rapportés à la classe des *ophthalmies internes postérieures*. L'autre œil est susceptible d'être tôt ou tard affecté de la même manière.

Il ne faut pas oublier que l'iritis, en se propageant ainsi à la choroïde, produit dans le corps vitré des altérations qui contribuent aussi à troubler la vision. C'est ainsi que, dans ces cas, au moyen de l'éclairage oblique, ou mieux en éclairant l'œil avec le miroir oculaire, on constate qu'il existe dans le corps vitré, en plus ou moins grand nombre, des filaments, des flocons plus ou moins opaques qui se déplacent par les mouvements du globe oculaire, au sein du corps vitré ramolli ; ou bien encore, on remarque que le fond de l'œil n'apparaît plus qu'à travers un nuage, un brouillard, qui lui donne un aspect rouge jaunâtre, ce qui tient à un état particulier du corps vitré auquel M. Desmarres donne le nom d'état jumenteux. Ces altérations que l'on a pu autrefois attribuer à l'inflammation de l'hyaloïde, doivent être rapportées à la sclérochoroïdite concomitante, de même que les opacités de la capsule cristalline sont la suite de l'irido-uvéite, de l'iridochoroïdite, ou de la cyclite, et non de l'inflammation de la capsule elle-même.

Pronostic. — Ce que l'on a le plus à craindre dans l'iritis, c'est que la pupille ne reste obstruée par la lymphe, contractée ou fermée, ou que la capsule antérieure du cristallin ne devienne opaque. Un autre danger de l'iritis, c'est l'extension de l'inflammation aux parties plus profondes de l'œil, qui peut entraîner à sa suite la désorganisation plus ou moins complète de l'organe, par l'atrophie, la dissolution de l'humeur vitrée, l'hydroph-

thalmie, le staphylôme de la sclérotique, etc., avec perte de la vision.

Traitement. — L'indication principale est d'arrêter l'inflammation, en d'autres termes de détourner la congestion inflammatoire le plus promptement possible. C'est seulement en agissant ainsi que l'on peut empêcher l'exsudation et favoriser l'absorption des matières qui ont déjà été exsudées. C'est encore ainsi que l'on apaise la douleur le plus rapidement et avec le plus d'efficacité. La saignée et le mercure sont les principaux moyens de satisfaire à cette indication. Dans quelques cas, cependant, lorsque le malade a éprouvé des rechutes répétées et a été épuisé par le traitement, cette médication n'est plus convenable ou demande à être modifiée. La térébenthine est alors quelquefois utile.

Une autre indication est d'empêcher que la pupille ne soit rétrécie et obstruée par la lymphe exsudée ; on y parvient en la maintenant pendant tout le cours de la maladie sous l'influence de la belladone.

Le traitement dans l'iritis chronique consiste surtout en toniques et altérants, tels que quinquina et soude, bichlorure de mercure à la dose de 1/3, 1/6, 1/8 de grain (2 centigrammes à 8 milligrammes), pris trois fois par jour avec de l'écorce de quinquina et de la salsepareille ; ou de l'arséniate de potasse à la dose de 1/3 de grain (2 centigrammes), trois fois par jour. On applique en même temps une contre-irritation.

1° Aquo-capsulite (1).

Dans la maladie que l'on a désignée sous ce nom, l'inflammation embrasse la membrane de Descemet d'une part, et de l'autre la face antérieure de l'iris ; tantôt l'une, tantôt l'autre de ces parties est la première et la plus enflammée, tantôt toutes deux le sont également et en même temps. Cette maladie se présente sous la forme aiguë et sous la forme chronique.

La rougeur extérieure, qui est légère, est due principalement à l'injection de la sclérotique autour de la cornée ; la conjonctive est en outre plus ou moins injectée sur plusieurs points. Entre la partie rouge et le bord de la cornée, on observe quelquefois

(1) Inflammation de la membrane de la chambre antérieure. — Kératite séreuse. — Iritis séreuse antérieure. — Kérato-iritis.

un anneau blanc bleuâtre, étroit, désigné sous le nom de cercle arthritique (p. 21).

L'affection de la membrane de Descemet se manifeste par une opacité profonde entremêlée de points grisâtres ou d'un blanc jaunâtre, ayant depuis la grosseur d'une tête d'épingle jusqu'à des dimensions microscopiques, et produits, comme nous l'avons dit plus haut, par une exsudation entre la substance propre de la cornée et la membrane de Descemet (p. 116). Il n'y a d'abord pas de vaisseaux dans cette région, et lorsque plus tard ils apparaissent, ils sont de formation nouvelle.

L'affection de l'iris se révèle par la perte de son brillant et le changement de couleur, par la contraction, la paresse ou l'immobilité de la pupille ; puis, dans la suite, par l'exsudation de lymphe dans la pupille et à la surface de l'iris où apparaissent de nouveaux vaisseaux.

Outre ces altérations de la membrane de Descemet et de l'iris, il y a une hypersécrétion d'humeur aqueuse causant une distension anormale, sinon la proéminence de la cornée, dont le résultat est de produire dans la substance de la cornée une certaine opacité ou de la suffusion ; celle-ci vient s'ajouter à l'opacité et à l'exsudation qui existent déjà entre la cornée et la membrane de Descemet.

Lorsque le trouble de la cornée n'est pas assez considérable pour cacher les parties qui se trouvent derrière elle, on peut voir des flocons de lymphe en suspension dans l'humeur aqueuse, quelquefois il y a un hypopyon.

Symptômes subjectifs. — Le malade est incommodé par un sentiment de distension et de plénitude du globe et par une douleur sourde, lancinante dans le front, s'étendant quelquefois jusqu'à l'occiput. Dans les cas aigus, la douleur circumorbitaire ou temporale se manifeste avec des paroxysmes nocturnes comme dans l'ophthalmie rhumatismale et l'iritis.

Il existe de la photophobie et du larmoiement, mais à un degré peu prononcé. Les troubles de la vision sont en rapport avec l'opacité causée par les exsudats déposés entre la cornée et la membrane de Descemet et dans la pupille.

Symptômes généraux constitutionnels. — Dans la période aiguë, on remarque un peu d'agitation fébrile. La constitution scrofuleuse et tous les troubles de la santé qui l'accompagnent rentrent dans la catégorie des causes prédisposantes.

Causes. — Cette maladie a quelquefois une origine trauma-

tique. Chez les sujets dont la santé est délabrée, comme il vient d'être dit, la fatigue des yeux, la suppression de la transpiration peuvent causer cette ophthalmie. On la rencontre surtout chez des personnes d'un âge au-dessous de la moyenne.

Diagnostic. — L'aquo-capsulite doit être distinguée d'une part de la kératite ordinaire, et de l'autre de l'iritis simple. Elle diffère de la kératite ordinaire par le siége profond de la maladie et l'aspect pointillé tout particulier de l'opacité de la cornée ; une telle opacité jointe aux altérations de l'iris la fait distinguer de l'iritis simple.

Pronostic. — Cette ophthalmie, surtout lorsqu'elle est chronique, est quelquefois tenace. Les rechutes sont possibles.

Traitement. — Il doit être le même que celui qui a été recommandé plus haut pour la kératite, en insistant sur l'emploi du mercure à cause de l'iritis concomitante ; il faut avoir recours, en outre, à une légère émission sanguine. Lorsque le cas ne réclame pas la saignée ou que celle-ci est inapplicable, il faut commencer le traitement par un éméto-cathartique, puis administrer le mercure jusqu'à ce que les gencives soient affectées. On peut prescrire la quinine en même temps ou bien après, selon les circonstances.

La térébenthine rend quelquefois des services, comme je l'ai dit plus haut à propos de la kératite (p. 205).

Une contre-irritation est toujours très profitable. On doit prescrire la lotion de belladone pour baigner l'œil et maintenir la dilatation de la pupille.

Tout collyre et toute pommade irritante doivent être rejetés.

Nous avons déjà eu l'occasion de dire (p. 147) que la ponction de la cornée pour évacuer l'humeur aqueuse procure un soulagement immédiat ; qu'en la répétant un certain nombre de fois, on active puissamment la résolution de l'inflammation, et l'on rétablit la transparence de la chambre antérieure en faisant cesser la distension. C'est, du reste, pour cette variété d'ophthalmie que Wardrop avait d'abord conseillé la paracentèse de la chambre antérieure, qui, depuis, a été appliquée dans beaucoup d'autres cas.

2° Iritis.

Les espèces ou variétés d'iritis dont nous allons nous occuper ici, sont celles que l'on peut considérer comme primitives, ou qui, tout au moins, sont dues à l'extension de l'inflammation des

tuniques externes. Les iritis qui ont leur source dans l'extension d'une inflammation interne postérieure, seront étudiées au chapitre de l'ophthalmie interne postérieure.

Les variétés d'iritis primitives sont les iritis scrofuleuse, rhumatismale, syphilitique et arthritique. Les deux premières formes ont été désignées sous le nom d'*iritis séreuse*, les deux dernières par celui d'*iritis parenchymateuse*. Dans beaucoup de cas, quelques-unes de ces variétés se trouvent entremêlées ou compliquées les unes par les autres, circonstance qu'il faut prendre en considération quand il s'agit de faire le diagnostic, d'établir le pronostic et de formuler le traitement (voyez pl. II, fig. 2).

Ces divisions de l'iritis basées sur la considération de la cause ne sont pas, en général, complétement acceptées par les chirurgiens français, en tant que l'on voudrait considérer chaque variété basée sur la circonstance étiologique comme ayant des caractères spécifiques. S'il est vrai que l'iritis peut souvent se développer sous l'influence du froid, et en ce sens porter le nom d'iritis rhumatismale, il faut se hâter d'ajouter que les symptômes et la marche de cette iritis ne diffèrent en rien de ceux de l'iritis traumatique, par exemple, et nous verrons plus loin que si l'ophthalmie désignée sous le nom d'iritis arthritique présente quelques caractères particuliers, ce n'est pas par l'influence d'une cause spécifique que les symptômes ordinaires de l'iritis ont été modifiés, mais parce que la phlegmasie a dépassé considérablement les limites de l'iris. Toutefois l'iritis syphilitique se développe dans des circonstances tellement spéciales, et semble si bien dominée par l'état général, qu'elle a paru mériter d'être conservée à titre d'espèce distincte. On décrit donc généralement une iritis simple, soit aiguë, soit chronique, et une iritis syphilitique.

Cependant, comme l'exposition aux changements atmosphériques, au froid, est l'une des causes fréquentes des inflammations oculaires, il n'y a pas d'inconvénients à désigner du nom de rhumatismale l'inflammation qui, en pareil cas, se fixe principalement sur l'iris, tout en faisant remarquer que cette variété rentre dans les iritis idiopathiques ou simples. Cette dénomination offre même l'avantage de rappeler l'influence d'une cause qui, dans le traitement, ne doit pas être négligée. C'est, du reste, ainsi que l'a compris M. Wharton Jones. Quant à la distinction anatomique des iritis en séreuse et parenchymateuse, admise par certains chirurgiens français, elle n'a sa raison d'être que tout à fait au début de la maladie, l'iritis séreuse pouvant être envisagée comme le premier degré de la phlegmasie.

Iritis scrofuleuse (1). — Dans l'ophthalmie phlycténulaire et dans la kératite, l'inflammation, comme il a été dit, peut s'étendre à la face antérieure et au cercle pupillaire de l'iris. Dans quelques cas, l'iris semble être affecté primitivement. Ces cas décrits comme des iritis scrofuleuses, se montrent généralement chez des sujets qui n'ont pas encore atteint ou atteignent à peine l'âge de la puberté.

Nous ne saurions trop insister sur la facilité avec laquelle l'iris participe à l'inflammation chez les enfants atteints de kératite ulcéreuse ou phlycténulaire ; c'est une circonstance qu'il faut d'autant moins oublier, qu'il est souvent difficile de reconnaître au juste, à travers la cornée enflammée, quel est l'état de l'iris et de la pupille. L'anneau radié péricornéal, la douleur circumorbitaire, l'affaiblissement de la vision appartiennent à la kératite comme à l'iritis. On devra donc, lorsque la cornée a encore un certain degré de transparence, rechercher avec soin les dimensions et le degré de mobilité de la pupille, et s'aider au besoin de l'éclairage oblique pour faire cette recherche. Si la pupille est petite, irrégulière et contractée, on peut être certain que l'inflammation s'est propagée à l'iris, et dès lors on ne doit pas négliger de le maintenir sous l'influence de la belladone. Cette forme d'iritis secondaire se rattache à l'ophthalmie scrofuleuse ; quant à l'iritis scrofuleuse primitive, elle est plus rare, n'offre aucun caractère spécial, et se propage vite aux autres membranes oculaires, telles que la choroïde, la cornée, etc.

Outre le traitement de l'ophthalmie phlycténulaire ou de la kératite, il est nécessaire de prescrire le mercure de manière à affecter les gencives, en prenant les précautions que réclame la constitution du malade ; ou, au lieu du mercure, on peut essayer l'huile de térébenthine comme il a été dit plus haut ; il faut maintenir la pupille sous l'influence de la belladone.

On rencontre aussi une iritis scrofuleuse chronique généralement en relation avec une kératite chronique, quelquefois avec l'inflammation des tuniques postérieures. On prescrit dans ces cas un traitement tonique et altérant.

Le calomel, soit seul, soit associé à l'opium, nous paraît surtout indiqué lorsqu'il existe des exsudats plastiques dans le champ de la pupille et dans l'état aigu ou subaigu ; mais lorsque la maladie est chronique, que l'iris n'est pas adhérent, ni la pupille obstruée par des flocons de lymphe,

(1) Ophthalmie scrofuleuse interne antérieure.

on devra plutôt avoir recours au sulfate de quinine ou à l'iodure de potassium.

Iritis rhumatismale. — Nous avons vu plus haut que dans les ophthalmies rhumatismale et catarrho-rhumatismale, l'iris était très disposé à participer à l'inflammation. Lorsque dans une ophthalmie qui se déclare dans des circonstances telles que celles qui accompagnent généralement les ophthalmies rhumatismale et catarrho-rhumatismale, l'iris est le siége principal de l'inflammation, il est convenu de considérer cette ophthalmie comme une *iritis rhumatismale*, que le malade ait été ou non atteint de rhumatisme dans d'autres parties du corps.

L'iritis rhumatismale constitue ce que l'on appelle une *iritis séreuse antérieure*, l'inflammation affectant principalement la face antérieure de l'iris. Elle peut cependant s'étendre à la substance propre de la membrane.

Symptômes au début. — L'attention du malade est attirée d'abord par une légère douleur superficielle de l'œil avec accroissement de sensibilité à la lumière et larmoiement. A l'examen, on remarque sur le blanc de l'œil un peu de rougeur causée principalement par l'injection des vaisseaux épars dans la conjonctive ; il se peut que l'iris ne présente aucun changement appréciable, si ce n'est peut-être un aspect terne et une légère déformation de son bord pupillaire. Quant à la pupille, ses mouvements peuvent être encore très libres.

L'injection zonulaire péricornéale de la sclérotique devient bientôt très marquée; l'aspect de l'iris, change d'abord dans son plus petit cercle qui est rougeâtre et gonflé, puis la pupille devient terne, contractée et paresseuse ; la douleur de l'œil augmente, et après un paroxysme nocturne de douleur circumorbitaire et temporale, on remarque dans le champ pupillaire la présence d'un exsudat de lymphe. La maladie est alors entièrement développée.

Symptômes à la période de complet développement. — Symptômes objectifs. — Comme cela a été décrit plus haut (p. 216), le blanc de l'œil est rouge à cause de l'injection péricornéale de la sclérotique et de l'injection plus ou moins prononcée de la conjonctive. Si la couleur naturelle de l'iris est bleue, elle est devenue verte; si elle est d'un brun clair, elle est alors brun rouge. On voit aussi dans le champ de la pupille maintenant immobile et déformée, des exsudats de lymphe qui quelquefois sont suspendus sous forme de flocons dans l'humeur aqueuse.

En outre, la cornée est distendue par l'accumulation de l'humeur aqueuse, et est plus ou moins trouble. Si l'inflammation a gagné la membrane de Descemet, on observe les opacités punctiformes profondes qui l'indiquent.

La conjonctive palpébrale est injectée, et le bord libre des paupières, rouge et tuméfié.

Symptômes subjectifs. — Outre les paroxysmes nocturnes de douleur rhumatismale, circumorbitaire ou temporale, comme il s'en présente dans l'ophthalmie rhumatismale ou catarrho-rhumatismale, il peut exister une sensation pénible de distension du globe et une douleur sourde s'étendant du front à l'occiput.

Il y a beaucoup de photophobie accompagnée de larmoiement. La vision est considérablement troublée.

Symptômes généraux constitutionnels. — L'iritis rhumatismale, comme l'ophthalmie rhumatismale, est accompagnée de fièvre inflammatoire qui se manifeste par ses symptômes ordinaires : pouls plein et fort, langue blanche et sèche, constipation, soif, perte d'appétit et somnolence. Le besoin de sommeil est dû en partie à l'intensité de la douleur pendant la nuit.

Les *causes* prédisposantes et excitantes de l'iritis rhumatismale sont les mêmes que celles de l'ophthalmie rhumatismale (p. 188). L'iritis rhumatismale, comme l'inflammation rhumatismale des articulations, se montre quelquefois comme conséquence de la gonorrhée. Une iritis semblable peut se déclarer après l'emploi du mercure, qui rend l'organisme plus impressionnable à l'action du froid. Cette iritis, lorsqu'elle s'est produite une fois, laisse une prédisposition à des attaques subséquentes.

Un seul œil ou les deux peuvent être pris : dans ce dernier cas, l'un des deux a plus à souffrir que l'autre.

Diagnostic. — Le diagnostic de cette affection bien développée repose sur les caractères de l'iritis que nous avons indiqués, et l'on peut déterminer sa nature rhumatismale, surtout par les circonstances qui l'ont fait naître, considérées dans leurs rapports avec la nature des symptômes.

Pronostic. — Le pronostic est généralement favorable, si la maladie est prise à temps et convenablement traitée avant qu'il y ait beaucoup d'exsudation. On peut alors obtenir la guérison en trois ou quatre semaines. Il reste cependant une tendance aux rechutes.

Abandonnée à elle-même ou mal traitée, cette inflammation peut devenir chronique, ou, tout en disparaissant, laisser la pupille

obstruée et oblitérée par des exsudats de lymphe, ou bien la capsule antérieure opaque, et alors la vision est plus ou moins compromise. Tout ce qui a été dit plus haut de la marche des iritis en général, s'applique parfaitement à l'iritis rhumatismale.

Traitement. — La phlébotomie est le premier remède auquel il faut avoir recours, et l'on peut la répéter. Après la saignée, on donnera le soir de 3 à 4 grains (18 à 24 centigr.) de calomel et 10 à 15 grains (50 à 75 centigr.) de poudre de Dover, et le lendemain une boisson purgative. Il faut ensuite continuer le calomel et l'opium à petites doses, 1 grain à 1/4 de grain (2 à 6 centigr.), toutes les quatre heures, jusqu'à ce que les gencives soient irritées.

Si ce traitement n'a pas une action rapide sur les gencives, et si l'inflammation ne présente pas de signe de décroissance, on doit répéter la saignée, après quoi les gencives subiront rapidement l'influence du mercure, et la maladie diminuera promptement d'intensité.

Il faut prescrire une diète légère et tenir le ventre libre avec de l'huile de ricin ou un éméto-cathartique. Le repos et la protection de l'œil contre la lumière vive, sont des parties importantes du traitement.

Il est utile de baigner l'œil de temps en temps avec la lotion de belladone, puis de le couvrir légèrement après l'avoir soigneusement séché.

Pour empêcher la douleur nocturne, on peut oindre la partie douloureuse avec de l'onguent mercuriel et de la belladone, de l'opium ou de la teinture de tabac, etc., comme il a été dit pour l'ophthalmie rhumatismale.

Lorsque l'inflammation commence à céder, une contre-irritation par les vésicatoires plusieurs fois répétés peut hâter la guérison.

Quand la maladie a perdu de sa violence, l'absorption de la matière exsudée commence. Après cela, on prescrira un meilleur régime, du quinquina ou de la quinine.

Si les circonstances ne permettent pas l'usage prolongé du mercure, on peut y substituer la térébenthine comme il a été dit plus haut, prise trois fois par jour à la dose de 2 à 4 gram. (1/2 gros à 1 gros) environ.

Dans un cas d'iritis rhumatismale traitée par la phlébotomie et la mercurialisation, le malade, après être arrivé à la convalescence, eut une rechute, et fut traité par la térébenthine, 40 gouttes

administrées trois fois par jour. Le second jour, il avait pris cinq doses de térébenthine; l'œil était beaucoup mieux. Le malade dit que le mieux s'était manifesté dès la veille. L'action du mercure sur la bouche avait beaucoup diminué ; mais depuis qu'il avait pris de la térébenthine, le malade avait de nouveau ressenti son action.

Iritis syphilitique (pl. II, fig. 2). — Dans l'iritis syphilitique, l'inflammation a son siége dans la substance de l'iris (iritis parenchymateuse) et est très portée à s'étendre aux autres parties de l'œil.

Symptômes objectifs.— Lorsque la maladie est bien développée, il existe une rougeur de l'œil très marquée, due non-seulement à l'injection péricornéale de la sclérotique, mais encore à celle de la conjonctive dont la couleur rouge-brique obscurcit la teinte rosée de l'injection scléroticale. A travers la cornée trouble et d'un aspect sombre et l'humeur aqueuse, on voit l'iris terne et dont la couleur est encore plus altérée que cela n'a lieu sous l'influence de la congestion vasculaire la plus considérable ; cette altération est surtout marquée vers le bord interne, qui prend une teinte d'un rouge brun ou cuivrée. La surface de l'iris présente quelquefois de petites taches formées par une extravasation de sang.

Outre ces changements, on peut rencontrer des dépôts de lymphe libres à la surface de l'iris. Quand de nouveaux vaisseaux se développent dans cette lymphe, elle présente une apparence d'un brun rougeâtre, ou forme des excroissances tuberculeuses jaunes. L'exsudation dans la substance de l'iris cause le gonflement de cette membrane.

Dans ces cas, il peut se former des abcès qui, en s'ouvrant, produisent un hypopyon (p. 114).

La pupille est diversement altérée ; on la trouve fixée, contractée, anguleuse, déplacée en haut ou en bas, plus ou moins remplie de lymphe; son bord est rétracté et adhérent à la capsule du cristallin.

Symptômes subjectifs. — Pendant le jour, le malade ne souffre en général pas beaucoup, mais pendant la nuit les accès de douleur circumorbitaire ou temporale sont extraordinairement pénibles. Il y a de la photophobie et du larmoiement. Quelquefois cependant il n'y a ni intolérance de la lumière ni douleur. En raison de la grande obstruction de la pupille, la vision est considérablement diminuée, mais il s'y produit des troubles plus marqués lorsque les tuniques postérieures sont atteintes, dans lequel cas il existe, en outre, de la photopsie.

Il y a généralement, outre l'iritis, quoique pas toujours, d'autres symptômes syphilitiques secondaires, tels que, éruptions papuleuses, squameuses, tuberculeuses ou pustuleuses ; ulcérations de la gorge et de la bouche, gonflements périostiques et douleurs dans les membres.

Symptômes généraux ou constitutionnels. — Il existe ordinairement de la fièvre inflammatoire, quelquefois il y en a peu ou point. Les deux yeux sont habituellement pris, le plus souvent l'un après l'autre. L'invasion de la maladie peut être insidieuse et débuter par de légers symptômes. Elle prend un caractère aigu, ou bien, avec des symptômes peu graves, elle suit une marche chronique et plus ou moins destructive.

Causes. — La maladie constitutionnelle semble être, dans quelques cas, tout à la fois la cause prédisposante et excitante; mais, dans d'autres, on voit cette affection surgir chez les individus syphilitiques, sous l'influence de causes occasionnelles telles que l'exposition au froid, la fatigue de l'organe, une légère blessure, etc.

L'iritis peut être la conséquence de la syphilis congénitale et atteindre les enfants en même temps ou avant même que l'éruption se montre sur tout le corps. Après Lawrence, qui, le premier, a indiqué l'iritis aiguë comme pouvant être produite par la syphilis héréditaire, MM. Walker et Dixon en ont rapporté des cas (*Ann. d'ocul.*, 1853), et dans un mémoire ayant pour titre : *Des différentes formes de l'inflammation de l'œil, conséquences de la syphilis héréditaire* (*Ophth. hosp. Reports*, et *Annal. d'oculistique*, 1859 et 1860). M. J. Hutchinson a eu pour but de donner une description de l'iritis aiguë que l'on observe chez les enfants syphilitiques, et de montrer que cette iritis est une conséquence de la syphilis héréditaire moins rare qu'on ne l'a cru jusqu'à présent. Cet observateur pense, en outre, que la forme de kérato-iritis que l'on rencontre sur les jeunes sujets, et que l'on désigne sous le nom d'*aquo-capsulite*, est le plus souvent d'origine spécifique, et il cherche à prouver que la kératite chronique, interstitielle ou scrofuleuse, est presque toujours la conséquence de la syphilis héréditaire ; enfin il montre les rapports qui existent entre la diathèse héréditaire et quelques cas de dépôts exsudatifs dans ou sur la rétine, dans ou sur la choroïde.

Diagnostic. — Quoique la teinte cuivrée du petit cercle de l'iris, la distorsion anguleuse, le déplacement en haut et en bas de la pupille, et la présence de dépôts de lymphe à la surface de l'iris puissent tantôt se rencontrer dans des iritis non syphilitiques, tantôt faire défaut dans des iritis syphilitiques, cependant ces

symptômes sont généralement assez fréquents dans cette variété d'iritis pour que leur présence seule mette sur la voie et fasse rechercher les symptômes secondaires. Si l'on trouve ces derniers, il n'y a pas à hésiter sur la nature de la maladie.

Pronostic. — Cette espèce d'iritis est très dangereuse. Abandonnée à elle-même ou traitée mollement, elle s'étend aux autres parties, à la choroïde, à la rétine, au corps vitré, etc., et occasionne la désorganisation de tout l'œil, par conséquent la perte de la vision.

Chez les personnes d'une bonne santé d'ailleurs, si on la traite à temps et d'une façon convenable, cette maladie peut être entièrement guérie. Il arrive souvent cependant, surtout quand la santé a été très altérée par la maladie générale, que même lorsque l'iritis a été réprimée, l'œil reste longtemps faible, et que des rechutes sont déterminées par des causes légères.

Traitement.— La saignée et la mercurialisation sont ici, comme dans l'iritis rhumatismale, les grands remèdes, non pas toutefois parce que la mercurialisation s'adresse à la cause syphilitique. Il faudra peut-être avoir plusieurs fois recours à la phlébotomie, et l'on doit pousser le mercure (calomel et opium) jusqu'à la salivation bien déterminée. Après cela, il sera bon de continuer le mercure à plus petites doses, pour hâter la destruction des effets de l'iritis et de la maladie constitutionnelle. Outre la belladone qui s'oppose à la contraction de la pupille, on emploie des frictions anodines, comme il a été dit au sujet de l'ophthalmie rhumatismale et de l'iritis, autour de l'orbite et sur la tempe, pour alléger la douleur nocturne.

Lorsque la maladie a été arrêtée par la phlébotomie et le mercure, il est utile d'appliquer des cautères ou des vésicatoires.

Quand il n'est pas prudent, comme cela arrive quelquefois, d'employer le mercure autant qu'il le faudrait, ou lorsque le mercure ne remplit pas son but, la térébenthine à la dose de 4 grammes trois fois par jour, est le remède le plus sûr à opposer à l'iritis.

C'est surtout contre l'iritis syphilitique que Carmichaël a vanté l'efficacité de l'huile de térébenthine, et l'on a pu voir que M. Wharton Jones accorde une grande confiance à ce médicament dans plusieurs genres d'ophthalmies. En France, nous voyons rarement employer cette médication, et pour nous, dans les rares circonstances où nous avons cru devoir la mettre en usage, nous n'en avons obtenu que de faibles avantages.

Dans de telles circonstances, on peut essayer l'iodure de potassium qu'on administre trois fois par jour à la dose de 3 à 4 grains (15 à 25 centigr.) dans une forte décoction de salsepareille. Dans tous les cas, il est nécessaire de continuer le mercure avec l'iodure de potassium.

M. Desmarres accorde une certaine confiance au bichromate de potasse dans le cas d'iritis syphilitique, il prescrit : bichromate de potasse, 1 gram.; extrait thébaïque, 1 gram.; sirop simple, q. s. Pour 100 pilules : une le matin et le soir, quatre heures après le déjeuner et le dîner.

Iritis arthritique (1). — Dans cette variété comme dans l'iritis syphilitique, l'inflammation embrasse toute la substance de l'iris. (iritis parenchymateuse).

Beer et toute son école ont beaucoup insisté sur les caractères spécifiques de l'iritis arthritique ; en France, cette manière de voir n'a pas été acceptée, et en Angleterre on n'attache pas à la dénomination d'arthritique le même sens qu'en Allemagne ; il suffit, pour s'en convaincre, de lire ce que dit Mackensie à ce sujet. « Je dois avouer, dit-il, que la nature de l'ophthalmie arthritique m'est tout à fait inconnue. » Et plus loin : « J'ai souvent été porté à penser que les particularités que l'on observe dans l'iritis arthritique étaient dues à ce qu'elle se développe dans des tissus où la circulation sanguine est déjà affaiblie ou dérangée par les effets de l'âge ou d'autres causes. Me trouvant dans l'impossibilité de déterminer la diathèse qui prédispose à cette ophthalmie, je me sers du mot *arthritique* comme d'un terme de convention. »

Si l'on considère que cette variété d'ophthalmie est caractérisée par le développement variqueux des vaisseaux sous-conjonctivaux, par l'anneau radié sclérotical, et que plus tard elle peut entraîner l'amaurose, le glaucome et l'atrophie de l'œil, on devra admettre que cet ensemble de caractères est déterminé, non pas par l'influence d'une cause spécifique arthritique ou autre, mais par le siége de la phlegmasie qui ne saurait être limitée à l'iris, et s'étend à la choroïde, si tant est que cette membrane n'en soit pas le point de départ. Nous pensons donc que la congestion choroïdienne joue le rôle capital dans l'ophthalmie dite arthritique, d'autant plus que cette forme d'ophthalmie se rencontre chez les gens âgés, d'une constitution usée par les excès ou les souffrances, et que ces conditions sont favorables au développement de la choroïdite congestive. L'examen ophthalmoscopique donne d'ailleurs la preuve qu'il en est ainsi, en permettant de constater l'hypérémie et

(1) Ophthalmie arthritique interne antérieure.

même les exsudats de la choroïde. L'ophthalmie dite arthritique, envisagée comme une irido-choroïdite, établit une sorte de transition entre les ophthalmies internes antérieures et les ophthalmies internes postérieures.

On observe encore une autre variété d'*irido-choroïdite*, qui se développe, en dehors de toute cause générale, sous l'influence d'un traumatisme, et en particulier chez les opérés de la cataracte par abaissement, ou même spontanément chez les individus qui ont été déjà affectés d'iritis. C'est dans l'iris que l'inflammation se manifeste au début, et elle s'accompagne de douleurs névralgiques très intenses dans le front et dans les tempes. Lorsqu'une iritis a produit auparavant quelques adhérences entre l'iris et la capsule, la moindre cause amène des récidives subaiguës; les adhérences se multiplient, l'iris se décolore, se recouvre de taches grises et sales, et, si l'on examine le fond de l'œil à l'ophthalmoscope, on y trouve les caractères de la choroïdite chronique, c'est-à-dire, les taches jaunâtres indiquant l'atrophie de la couche pigmentaire, et des plaques exsudatives, etc. (p. 126). On remarque encore assez souvent, dans ces cas, des opacités fines, filamenteuses et membraneuses, soit dans la partie antérieure, soit même dans la partie postérieure du corps vitré. Cette variété d'irido-choroïdite, se répétant un certain nombre de fois, produit l'atrésie de la pupille ou même l'atrophie du globe. L'excision d'une petite portion de l'iris semble être le meilleur moyen d'arrêter les progrès de cette maladie.

Symptômes objectifs. — La rougeur du blanc de l'œil, due non-seulement à l'injection de la sclérotique, mais encore à l'injection considérable de la conjonctive, a une teinte livide. Cette teinte résulte de ce que la congestion de la conjonctive portant sur les veines produit la dilatation variqueuse des veines des muscles droits, et parfois donne une teinte noirâtre à la sclérotique.

Entre le bord de la cornée et la rougeur du blanc de l'œil, on remarque, soit du côté du nez et de la tempe seulement, soit dans toute la circonférence, un espace étroit blanc bleuâtre, formant un cercle plus ou moins parfait autour de la cornée. On l'a improprement nommé *cercle arthritique*, comme on l'a vu plus haut, parce que l'on croyait qu'il ne se présentait que dans ce genre d'iritis (p. 21).

La maladie étant une iritis parenchymateuse, l'iris est non-seulement terne et décoloré, mais encore tuméfié, surtout vers le bord pupillaire, qui se rétracte et adhère à la capsule du cristallin, tandis que la partie moyenne de l'iris fait bourrelet du côté de la cornée.

La pupille, d'abord contractée, se remplit de lymphe mêlée parfois à du sang et devient anguleuse, lorsqu'elle ne s'oblitère pas entièrement.

Le degré considérable de la congestion conjonctivale cause une augmentation de la sécrétion muqueuse, ainsi que de la sécrétion des glandes de Meibomius, à cause de l'affection du bord libre des paupières qui sont rouges et gonflées. Les mouvements des paupières ramènent ces matières vers les angles des yeux sous forme d'une écume blanchâtre qui a pris le nom d'*écume arthritique*, comme si cette apparence était particulière à l'inflammation arthritique de l'œil ; mais cela n'est pas exact, car on la rencontre dans d'autres ophthalmies.

Fig. 29.

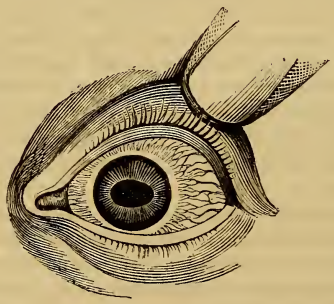

Iritis. — Injection radiée. — Pupille déformée. — Exsudats blanchâtres dans le champ de la pupille.

Symptômes subjectifs. — Quelquefois le début de la maladie est marqué par un fourmillement dans la peau du visage et un chatouillement aux environs de l'œil. L'injection de la conjonctive peut aussi déterminer la sensation de la présence d'un corps étranger ; le malade ressent aussi la plénitude et la distension du globe, mais le symptôme le plus alarmant, c'est la douleur névralgique qui existe non-seulement autour de l'orbite et dans la tempe, mais encore dans tout un côté de la tête et de la face. Cette douleur est plus forte pendant la nuit et peut disparaître pendant le jour.

La photophobie existe plus ou moins intense et s'accompagne de larmoiement.

Les troubles de la vue sont en proportion de l'exsudation dans

la pupille, excepté lorsque les tuniques postérieures sont atteintes, cas dans lequel les lésions sont beaucoup plus graves, et peuvent même causer la perte de la vue.

Il n'y a généralement qu'un seul œil affecté.

Constitution, état de santé. Symptômes constitutionnels. — Les personnes qui sont prises de cette inflammation sont généralement d'un âge mûr et d'une constitution délabrée. Elles ont pu être sujettes à la goutte régulière. Lorsque la maladie se déclare, elle est accompagnée d'une fièvre inflammatoire considérable.

Causes. — La mauvaise constitution dont il vient d'être question peut être regardée comme cause prédisposante et quelquefois aussi comme cause excitante, l'ophthalmie se déclarant souvent sans aucune cause extérieure apparente. Plus fréquemment, on voit l'état de la constitution donner le caractère arthritique à une simple inflammation produite par la fatigue, l'humidité ou le froid. Souvent aussi le malade aura été sujet à des inflammations de l'œil.

Diagnostic. — Les symptômes locaux et l'état de la constitution indiquent la nature arthritique de la maladie, mais il faut distinguer l'iritis qui nous occupe de celle causée par l'extension de l'inflammation arthritique des tuniques postérieures. La principale base sur laquelle se fonde ce diagnostic, c'est que, dans ce dernier cas, outre une goutte irrégulière, les symptômes primitifs indiquent une ophthalmie interne postérieure : tels sont la rougeur de la sclérotique à la circonférence du globe diminuant vers la cornée, la photopsie et un affaiblissement rapide de la vue. En conséquence, lorsque la maladie vient des tuniques postérieures, la pupille, au lieu d'être contractée, se trouve dilatée, et parfois plus dans un sens que dans l'autre, de façon à prendre une forme ovale, et l'exsudation de lymphe, s'il y en a, est beaucoup moins considérable On voit enfin le cristallin, glaucomateux et tuméfié, faire saillie à travers la pupille dilatée.

Pronostic. — Cette espèce d'iritis est la plus dangereuse de toutes, non-seulement parce que la pupille peut se contracter et rester obstruée par la lymphe, mais parce que l'inflammation est très tenace, disposée à revenir, et peut, après plusieurs attaques, s'étendre à la choroïde et à la rétine et détruire totalement la vue.

Traitement. — Quoique cette ophthalmie soit dangereuse pour l'organe qu'elle atteint, et quoiqu'elle soit accompagnée de symptômes graves, l'état de la constitution est généralement tel, qu'il faut employer avec une grande réserve le traitement actif par la saignée et le mercure, si utiles dans les autres iritis.

Après la saignée et la mercurialisation, si tant est qu'on puisse y avoir recours, ou bien lorsque la prudence en proscrit l'application, on peut administrer le colchique comme il a été dit plus haut (p. 188).

Pour diminuer la douleur névralgique, on doit faire des frictions avec les substances usuelles ; tantôt l'une, tantôt l'autre sera plus efficace. Il ne faut pas faire d'application locale à l'œil lui-même.

Le malade doit d'abord se soumettre à un régime sévère jusqu'à ce que l'inflammation ait diminué, et même alors, il faut procéder avec prudence. On pourra administrer deux ou trois fois par jour les toniques suivants : quinquina et soude, 5 à 10 grains (30 centigr. à 60 centigram.) de chaque, ou 2 grains (12 centigr.) de sulfate de quinine.

Une contre-irritation au moyen d'un vésicatoire appliqué derrière l'oreille ou sur la nuque est très utile dans le traitement de cette iritis ; mais il ne faut y avoir recours que lorsque l'inflammation est sur son déclin.

TRAVAUX A CONSULTER SUR L'IRITIS.

Schmidt, *Ueber Nachstaar und Iritis*, 1801.—Travers, *On iritis*, in *Surg. essay*, part. I. — Gillet de Grammont, *Iritis* (thèses de Paris, 1823). — G.-C. Monteath, *Essay on iritis* (*Glasgow med. Journ.*, 1829, t. II). — Lawrence, *On the venereal disease of the eye*. London, 1830. — Velpeau, *Dictionnaire* en 30 vol., art. IRITIS. — Ammon, *Iritis séreuse, iritis parenchymateuse et ses diverses espèces* (*Annales de la chirurgie française et étrangère*, 1844, t. X). — *De l'inflammation de l'uvée* (*Ibid.*, t. XI). — Jacob's *Treatise on the inflammation of the eyeball*. Dublin, 1849. — Krieger, *De l'iritis* (*Ann. ocul.*, t. XXXIII).— Ricord, *De l'iritis syphilitique* (*Ann. ocul.*, t. XXXVI). — Quadri, *De l'iritis séreuse* (*Ann. ocul.*, t. XXXVII). — Ch. Duval, *Des affections vénériennes de l'œil* (*Gaz. méd.*, 1848). — Tavignot, *Iritis syphilitique* (*Gazette hop.*, 1848). *Iritis sympathique* (*Ibid.*, 1849). — Foucher, *Des déformations de la pupille, etc.* (*Revue médico-chirurg.*, 1852). — J. Dixon, *Iritis syphilitique des nouveau-nés* (*Ann. d'oculist.*, t. XXIX, 1853). — Dupré, *Des affections syphilitiques du globe de l'œil* (thèses de Paris, 1857). — Hutchinson, *Iritis syphilitique héréditaire* (*Ann. ocul.*, t. XLI).

3° Cristallino-capsulite antérieure (1).

Cristallino-capsulite antérieure. — Dans cette inflammation, l'uvée, aussi bien que la paroi antérieure de la capsule de la lentille, est affectée; c'est pour cela que la maladie prend aussi le nom d'*irido-périphakite*.

(1) Inflammation de la membrane de la chambre postérieure. — Irido-périphakite.

Nous avons déjà eu l'occasion de faire remarquer que rien ne démontre l'existence de l'inflammation dans la capsule même du cristallin; et quand on aperçoit des produits pseudo-membraneux et des vaisseaux à sa surface, c'est à l'inflammation des parties voisines, de la face postérieure de l'iris, et peut-être de l'extrémité antérieure de la choroïde et du corps ciliaire, que ces produits doivent naissance. Leur dépôt à la surface de la capsule n'a pas lieu de surprendre quand on se rappelle que la face postérieure de l'iris repose en partie sur elle, puisque, de l'aveu d'anatomistes exacts, il n'y a pas, à proprement parler, de chambre postérieure. C'est dans les exsudats que se développent les vaisseaux qui paraissent recouvrir la capsule. La variété d'inflammation qui donne naissance à cet aspect de la capsule cristalline mériterait donc le nom d'uvéite, d'iritis postérieure ou même d'irido-choroïdite. Il suffit de jeter un coup d'œil sur l'énumération des symptômes de cette ophthalmie pour voir que ce sont ceux de l'iritis chronique. Quant aux autres opacités de la membrane, on ne peut, le plus souvent, comme nous le verrons à propos des cataractes capsulaires, les rattacher qu'à un trouble de la nutrition de la capsule.

Nous avons parlé plus haut des caractères anatomiques de la capsulite (page 134). La marche est généralement chronique et les symptômes ne sont pas très marqués.

Symptômes objectifs. — Il n'y a pas beaucoup de rougeur extérieure ; l'iris est peu ou point décoloré, quoique cependant d'un aspect terne ; la pupille, bordée par une frange d'uvée, est quelque peu contractée, irrégulière, immobile ou lente dans ses mouvements. Un examen attentif fera découvrir des taches opaques bordées de brun où viennent aboutir de petits vaisseaux sur la paroi antérieure de la capsule. Si l'on applique la belladone et que la pupille cède à son influence, on s'aperçoit que les vaisseaux rouges qui semblaient avoir leur origine derrière elle, viennent d'un réseau circulaire situé sur le cristallin et formant un cercle interrompu concentrique à la pupille. A l'œil nu, ce réseau prend l'aspect de simples taches brunes ; mais avec l'aide d'un verre grossissant, d'un ou d'un demi-pouce de foyer, on reconnaît fort bien que ces taches sont vasculaires. Entre ces réseaux vasculaires situés sur la paroi antérieure de la capsule et la membrane qui tapisse la surface postérieure de l'iris, s'étendent des bandes d'adhérences vasculaires qui empêchent la pupille de se dilater librement.

Symptômes subjectifs. — La douleur sourde dans l'œil et dans la tête qui accompagne cette inflammation est rarement assez violente pour causer une grande souffrance, et la photophobie est si légère, que l'œil peut être examiné sans difficulté. Les mouches volantes et

la photopsie, cependant, gênent quelquefois le malade, et la vision est plus troublée que ne semblerait l'indiquer la simple suffusion de la lentille.

Pronostic. — Au début de l'inflammation de la paroi antérieure de la capsule, il est parfois facile d'obtenir la résolution, mais lorsque la maladie a existé pendant quelque temps, elle devient très rebelle.

Traitement. — Le traitement général employé dans l'inflammation interne antérieure de l'œil, c'est-à-dire, les émissions sanguines, le mercure, la contre-irritation et la belladone au début, puis à la fin les toniques, sont des remèdes qui s'indiquent d'eux-mêmes ; mais leur emploi doit être régularisé et modifié selon le cas que l'on traite.

Le docteur Mackensie mentionne les circonstances suivantes dans un cas d'inflammation de la paroi antérieure de la capsule qu'il eut à traiter. Lorsqu'il fut appelé, on voyait deux petits points rougeâtres qui semblaient venir de derrière le bord de la pupille. Le jour suivant, il y en avait cinq. Au bout d'une semaine, les symptômes avaient entièrement disparu grâce à la phlébotomie, aux sangsues, au calomel associé à l'opium et à la belladone. La bouche eut beaucoup à souffrir ; le docteur Mackensie confesse cependant qu'il n'a jamais rencontré aucune maladie plus rebelle à l'état chronique.

§ III. — Ophthalmie interne postérieure (1).

Les caractères anatomiques de l'ophthalmie interne postérieure ont été indiqués plus haut autant que l'ophthalmoscope peut les faire connaître (page 125 et suiv.). Il n'y a pas de symptômes objectifs pathognomoniques concomitants. Parmi les symptômes subjectifs, on peut ranger la photopsie, le trouble de la vision, la sensation de distension du globe, l'intolérance à la lumière et la céphalalgie. De tous ces symptômes, c'est le trouble de la vision qui est le plus constant.

Comme il a été dit plus haut (page 135), l'ophthalmie interne postérieure peut progresser et détruire la vision de l'un des yeux d'une façon si insidieuse, que le malade ne s'en aperçoit qu'en fermant par hasard l'œil resté sain. D'un autre côté, cette phlegmasie peut suivre une marche si rapide et si grave, qu'en une seule nuit

(1) Scléro-choroïdite. — Rétino-choroïdite.

la vision se trouve détruite avec de grandes souffrances. De là, la distinction de l'ophthalmie interne postérieure en aiguë et chronique.

L'ophthalmie interne postérieure peut être primitive ou secondaire.

L'inflammation primitive s'étend promptement à tout le segment antérieur du globe. L'injection péricornéale de la sclérotique qui survient alors est le symptôme de l'ophthalmie interne antérieure, et non de l'inflammation interne postérieure. Ces cas d'ophthalmie interne postérieure avec une ophthalmie interne antérieure secondaire, se distinguent des ophthalmies internes antérieures primitives en ce que, les altérations du segment antérieur du globe ne suffisent pas pour expliquer la diminution ou la perte de la vue, qui a même pu avoir lieu avant les changements survenus dans le segment antérieur.

L'ophthalmie interne postérieure secondaire est produite par l'extension de l'inflammation de l'ophthalmie interne antérieure.

Quoique nous ayons admis des variétés d'ophthalmie interne postérieure, il faut avouer qu'en pratique leur diagnostic est très incertain. Les révélations même de l'ophthalmoscope ne font guère plus que nous convaincre de l'existence d'une altération du fond de l'œil résultant, dans un cas, d'une choroïdite, dans l'autre, d'une rétinite, et dans une autre, des deux phlegmasies combinées.

Il n'existe pas de symptôme objectif manifeste résultant de quelque caractère anatomique sur lequel on puisse baser un diagnostic différentiel entre la choroïdite et la rétinite, par exemple.

Quant aux symptômes subjectifs, quoiqu'il y ait des raisons pour croire que la photopsie est due à la pression exercée sur la rétine par la choroïde enflammée, et que la simple diminution de la vue est occasionnée par la rétinite, ces symptômes ne peuvent être admis comme pathognomoniques. La douleur semble indiquer plutôt l'acuité de l'inflammation que son extension à des parties autres que la choroïde et la rétine. Quelques progrès que l'on puisse faire, cependant, dans le diagnostic de la choroïdite et de la rétinite considérées comme les genres de l'ophthalmie interne postérieure, la seule chose réellement importante en pratique, c'est de pouvoir distinguer certaines formes d'ophthalmie interne postérieure caractérisées surtout par l'état de la constitution ou par une maladie constitutionnelle avec laquelle elles sont en rapport, et par la marche et les effets de l'inflammation. Les principales formes d'ophthalmie interne postérieure sont les

suivantes : 1° les cas d'affaiblissement ou de perte de la vue (p. 218) décrits tantôt comme iritis chronique, tantôt comme rétinite ; 2° les cas qui se terminent par un staphylôme de la sclérotique et une hydrophthalmie postérieure et qui sont décrits par Mackensie sous le nom de *sclérotico-choroïdite* ; 3° les cas qui se terminent par le glaucome, et qui sont décrits comme des variétés d'ophthalmie arthritique ; 4° les cas dans lesquels il n'y a pas d'autres symptômes subjectifs que l'affaiblissement ou le trouble de la vue, mais dans lesquels l'ophthalmoscope fait découvrir des altérations du fond de l'œil.

Ces formes d'ophthalmie, étant d'abord généralement chroniques, sont rarement aperçues par le médecin jusqu'à ce que, en raison de leur développement, elles se manifestent par leurs effets, ou que, devenant aiguës, elles se révèlent par la gravité de leurs symptômes subjectifs.

Les deux premières formes pourraient être considérées comme des degrés différents du même genre d'ophthalmie interne postérieure, qui prendrait le nom d'*ophthalmie postérieure interne scrofuleuse*. La troisième est une forme d'ophthalmie arthritique que l'on peut appeler *ophthalmie postérieure interne arthritique*, pour la distinguer de l'iritis arthritique, ou ophthalmie antérieure interne arthritique. Quant à la quatrième forme, on l'a jusqu'à présent rangée dans la classe incertaine des amauroses, mais pour la pratique on peut la considérer comme un degré de l'ophthalmie postérieure interne scrofuleuse ou arthritique.

Ophthalmie postérieure interne scrofuleuse (1). — L'obscurcissement de la vue à un degré plus ou moins prononcé est le symptôme qui, le premier, attire sérieusement l'attention. Les mouches fixes, la photopsie, la céphalalgie, la photophobie, peuvent en être les phénomènes précurseurs ou concomitants.

Symptômes objectifs. — Lorsque, en conséquence de ces symptômes subjectifs, on fait un examen de l'œil, on verra probablement que la pupille est légèrement dilatée et paresseuse ou immobile, et que ses bords adhèrent par des bandes de lymphe à la capsule du cristallin. On trouvera probablement aussi un peu de rougeur externe due à l'injection faible de la sclérotique autour de la cornée, ce qui, joint à l'état de l'iris et de la pupille, indique l'existence d'une ophthalmie interne antérieure. Outre ces aspects, on pourra remarquer encore que la sclérotique est amincie et d'une

(1) Scléro-choroïdite.

teinte sombre, et que le blanc de l'œil est traversé par les vaisseaux des muscles droits dilatés et tortueux se ramifiant vers la cornée. Cette membrane elle-même présente quelquefois de petits points opaques.

L'œil peut ne pas avoir éprouvé d'autres changements que ceux qui viennent d'être décrits.

Dans quelques cas, au contraire, surtout après des attaques aiguës et répétées, qui se manifestent par l'inflammation actuelle de la sclérotique (p. 109), cette dernière membrane, dans une partie de son étendue, comme dans la région du corps ciliaire, s'amincit, prend une teinte foncée et devient çà et là proéminente, formant des staphylômes de la sclérotique. Cet effet est produit par des collections liquides, soit entre la sclérotique et la choroïde, soit entre la choroïde et la rétine, soit en dedans de la rétine.

La pupille peut éprouver un déplacement du côté du staphylôme de la sclérotique, et souvent, du même côté, il se forme des taches opaques sur la cornée.

L'iris est aussi atteint légèrement ou d'une manière grave. Dans le dernier cas, il est repoussé vers la cornée, et la pupille ainsi que la chambre postérieure sont remplies de lymphe. Le globe, dégénéré et volumineux, proémine plus ou moins hors de l'orbite.

Symptômes subjectifs. — Pendant que ces altérations se produisent, outre l'obscurité de la vue et la photopsie, il existe de la douleur au-dessus du sourcil et dans la tempe. Enfin, la vue va en s'affaiblissant jusqu'à ce qu'elle soit entièrement perdue.

A cette période de l'ophthalmie postérieure interne scrofuleuse l'inflammation est sujette à des rémissions et à des exacerbations. Pendant l'exacerbation, le blanc de l'œil a une couleur pourpre due au mélange de la teinte noirâtre de la sclérotique amincie et de couleur rouge des vaisseaux injectés. Il existe une douleur très intense dans le globe, autour de l'orbite, et dans tout un côté de la tête avec de la photophobie et du larmoiement.

Symptômes généraux ou constitutionnels. — A ces symptômes locaux s'ajoutent des troubles généraux considérables.

Causes. — On rencontre cette forme de l'ophthalmie postérieure interne, surtout chez les jeunes adultes d'une constitution scrofuleuse, plus fréquemment chez les femmes que chez les hommes, et l'on peut généralement l'attribuer à un surcroît de fatigue des yeux, avec manque d'exercice et dérangement dans les fonctions de l'estomac et de l'intestin ou dans les menstrues. L'inflammation traumatique de l'œil revêt quelquefois cette forme.

Diagnostic. — On peut aisément le faire d'après ce qui vient d'être dit.

Pronostic. — Il est grave quant à ce qui regarde la vision, surtout dans une période avancée. Cependant il arrive parfois que l'on peut arrêter la désorganisation des tissus, et que la vue est préservée ou se rétablit en partie.

Traitement. — Si l'on soigne la maladie au début, le traitement devra consister dans la saignée et les ventouses en proportion avec les forces du malade, l'administration des purgatifs et l'emploi du mercure jusqu'à ce que les gencives soient affectées.

Lorsque la maladie est plus avancée, on peut essayer un traitement tonique et altérant : bichlorure de mercure aux doses de 1/30e, 1/16e ou 1/8e de grain (2,4,8 milligrammes), trois fois par jour, dans une teinture de quinquina ; ou arséniate de potasse à la dose de 1/30e de grain (2 milligrammes) sous la forme de la solution de Fowler ou en pilule ; enfin, une contre-irritation. L'application des sangsues peut aussi être nécessaire. Pendant les exacerbations aiguës, la lotion de belladone est très utile. J'ai vu, sous son influence seule, l'inflammation diminuer, la douleur et la photophobie s'amoindrir très rapidement.

Lorsqu'il y a une tumeur staphylomateuse de la sclérotique, on peut avoir recours à l'évacuation répétée du liquide par la ponction (voyez *Staphylôme de la sclérotique*).

Ophthalmie postérieure interne arthritique (1). — Cette maladie se présente sous la forme aiguë et sous la forme chronique. La forme aiguë peut survenir d'emblée ou succéder à la forme chronique, qui apparaît elle-même ordinairement sans avoir été précédée par la forme aiguë. La forme aiguë diffère de la forme chronique surtout par la plus grande rapidité avec laquelle elle amène les changements organiques qui causent la perte des fonctions de l'œil ; la vision peut, en effet, être détruite dans le cours de quelques jours, parfois même dans une seule nuit, avec des symptômes objectifs d'autant plus graves.

Si l'on fait abstraction de la rapidité de leur marche respective, la description suivante des symptômes objectifs conviendra à la fois à la forme aiguë et à la forme chronique; mais il sera nécessaire de donner une description séparée de leurs symptômes subjectifs, ceux-ci n'étant pas les mêmes dans les deux formes.

Symptômes objectifs. — Le plus caractéristique de tous est

(1) Choroïdo-rétinite.

l'état de la pupille, qui est paresseuse et dilatée. Au lieu d'être circulaire, elle prend parfois la forme ovale, le grand diamètre étant transversal, vertical ou diagonal, mais le plus souvent transversal. Le bord pupillaire de l'iris est bordé de pigment. On aperçoit à travers la pupille dilatée, et par un examen soigneux, un certain trouble nuageux dû à cet aspect verdâtre profondément situé sur la lentille, que l'on a appelé *glaucome* (voyez *Glaucome*). Le blanc de l'œil, sombre et d'une teinte sale, est d'abord envahi par de larges vaisseaux livides et tortueux venant de ceux des muscles droits ; mais l'inflammation s'étendant à l'iris, le blanc de l'œil devient le siége d'une injection vasculaire de la conjonctive et de la sclérotique entourant une partie ou la totalité de la cornée dont elle est séparée par le cercle bleuâtre dont il a déjà été question (p. 21). La rougeur qui en résulte prend une teinte livide.

L'iris, qui avait d'abord un aspect terne, présente une couleur ardoisée et est sillonné de vaisseaux variqueux ; son bord pupillaire est rétracté et sa partie médiane inclinée vers la cornée. Il n'y a pas d'exsudation de lymphe.

La cornée peut devenir trouble et rugueuse à sa surface comme du verre dépoli. Le globe est dur au toucher. La sclérotique, amincie çà et là, peut former des saillies qui constituent des *staphylômes de la sclérotique* (fig. 27 et 29).

Le cristallin est quelquefois atteint de cataracte (cataracte glaucomateuse), et proéminant à travers la pupille dilatée, il vient presser contre la cornée.

Symptômes subjectifs de la forme chronique. — L'affaiblissement considérable de la vision, avec la photopsie, attire d'abord l'attention du malade, qui, loin d'avoir de la photophobie, voit au contraire mieux en pleine lumière. Il peut d'abord n'y avoir aucune douleur, et tout au plus un peu de gêne dans l'œil ; mais dans la suite, un sentiment de distension dans le globe et une sourde douleur sus-orbitaire et circumorbitaire, revenant par paroxysmes, tourmentent le malade.

Tout exercice corporel, comme tout travaíl intellectuel ou excès de table, aggrave la maladie ; le repos, la tranquillité mentale et un régime nourrissant, modéré, apaisent les symptômes.

L'affaiblissement de la vue peut être graduel, parfois subit ; en même temps la photopsie augmente et continue même après la perte de la vue. La vision, presque entièrement perdue, s'est quelquefois améliorée après une attaque de goutte.

Symptômes subjectifs de la forme aiguë. — La douleur est cui-

sante dans le globe, qui semble près d'éclater ; elle est déchirante dans les régions sus-orbitaire, circumorbitaire et temporale, et s'étend de là à tout un côté de la tête. C'est vers minuit qu'elle atteint son maximum d'intensité.

Il existe une photophobie accompagnée de larmoiement et de la sensation d'un corps étranger dans l'œil.

Avec une photopsie considérable, la vision diminue de plus en plus, jusqu'à ce que l'œil perde la sensation de la lumière extérieure, quoique la photopsie continue.

Symptômes généraux. — Sous la forme chronique, cette maladie affecte peu l'ensemble de l'organisme, mais sous la forme aiguë elle détermine une forte fièvre inflammatoire.

Causes prédisposantes. — Cette ophthalmie se rencontre chez des personnes d'un âge avancé, plus souvent chez les femmes que chez les hommes, et ceux qui, n'ayant pas joui antérieurement d'une très bonne santé, ont pu être sujets à une goutte irrégulière, à des dérangements des fonctions digestives, à des hémorrhoïdes, à des maux de tête, à la *gutta rosacea* (couperose), etc.

Chez ces individus, les yeux sont rarement restés entièrement sains, les bords des paupières se sont gonflés et ont été envahis par de gros vaisseaux ; le blanc de l'œil est sombre, terne et parcouru par de larges vaisseaux variqueux venus de ceux des muscles droits et remplis de sang noirâtre ; l'iris est incliné vers la cornée, la pupille est dilatée et paresseuse, en même temps qu'il existe une sensation de réplétion dans le globe ; l'action de se baisser ou l'exposition à la chaleur, etc., peuvent développer des mouches et l'affaiblissement temporaire de la vision.

Causes excitantes. — Chez les personnes dont la santé générale et dont l'œil offrent l'état que nous venons de décrire, toute ophthalmie produite par une cause ordinaire a de la tendance à prendre la forme que nous étudions. Comme causes plus spéciales, on peut mentionner la suppression de la goutte, l'anxiété et les chagrins, la suppression d'un flux hémorrhoïdal, la cessation des menstrues chez la femme ou la suppression de tout autre flux habituel, la fatigue des yeux, la lumière vive, le froid.

Les deux yeux peuvent être atteints, mais l'inflammation est plus intense dans l'un que dans l'autre. Généralement, la maladie attaque et détruit un œil avant l'autre, cependant l'un d'eux peut être épargné.

Diagnostic. — Dans sa période d'activité, cette affection ne d it pas être confondue avec l'ophthalmie antérieure interne

arthritique (page 232), et il faut distinguer l'état dans lequel elle laisse l'œil, de la cataracte et de l'amaurose proprement dite.

Le *pronostic* est défavorable. Le traitement a peu d'influence sur la maladie. On peut tout au plus amoindrir ou retarder ses effets. Le globe finit par être détruit.

Chez une femme âgée de soixante-dix ans, l'œil droit fut gravement attaqué comme il vient d'être dit. Le blanc de l'œil était envahi par des vaisseaux tortueux, la cornée était terne et rugueuse, la pupille dilatée et inerte, le cristallin affecté de cataracte glaucomateuse, le globe dur au toucher et la vision entièrement détruite. L'œil gauche avait toutes les apparences d'une prédisposition à la même affection. Une nouvelle inflammation grave, accompagnée des symptômes subjectifs décrits plus haut, envahit de nouveau l'œil droit ; la cornée s'infiltra de matière et céda enfin, causant l'évacuation partielle des humeurs. L'œil se retira sur lui-même et forma un moignon au fond de l'orbite. La douleur cessa, mais une inflammation légère envahit l'autre œil, et quoique moins intense, elle y détruisit bientôt entièrement la vision. La pupille était dilatée et le cristallin glaucomateux.

Traitement. — Les individus sujets à cette maladie supportent peu la saignée et le mercure.

Dans la forme chronique, l'application de sangsues peut être nécessaire. Les entrailles ayant été nettoyées par le mercure crayeux, 3 grains (15 centigrammes) et l'aloès, 1 grain (5 centigrammes), avec extrait de jusquiame, 2 grains (10 centigrammes), suivis de l'administration de sels purgatifs et de séné, on peut commencer un traitement mercuriel altérant : bichlorure de mercure, 1/16e à 1/20e de grain (3 à 4 milligrammes), trois fois par jour dans une teinture d'écorce de quinquina et de sirop de salsepareille. On entretiendra au moyen de vésicatoires une contre-irritation sur la nuque.

Lorsqu'il y a beaucoup de douleur circumorbitaire ou temporale, on recommande l'usage des opiacés intérieurement et les frictions anodines dont il a été parlé plus haut.

Pendant ce traitement, le régime doit être léger, mais nutritif, et il faut avoir soin de maintenir en bon état les entrailles, les reins et la peau, tout en recommandant le repos et la tranquillité.

Dans la suite, on doit avoir recours aux toniques. La maladie dans sa forme aiguë, sera combattue comme il a été dit pour l'iritis arthritique, si toutefois elle en laisse le temps. La saignée et le mercure doivent être employés avec des précautions encore

plus grandes. Si heureusement on peut arrêter la violence du mal avant la destruction de l'œil, le traitement subséquent doit être le même que celui qui a été recommandé pour la forme chronique.

Le cas suivant est un exemple de la forme aiguë, quoique ce ne soit pas un cas des plus graves.

Une femme âgée de cinquante-cinq ans avait été malade et abattue pendant trois semaines. Au commencement de décembre elle assista à un enterrement, et resta exposée pendant longtemps à l'air froid. Cela détermina une inflammation de l'œil droit, et quinze jours après l'œil gauche fut pris de même.

Il y avait une injection de la conjonctive et de la sclérotique. La surface de la cornée était tant soit peu rugueuse et terne. L'iris était incliné vers la cornée ; les pupilles étaient dilatées et irrégulières, et derrière elles il y avait l'apparence glaucomateuse.

Les bords des paupières étaient rouges et gonflés. Comme symptômes subjectifs, la vue était affaiblie et la douleur circumorbitaire assez forte.

Après quinze jours de traitement, la vascularité avait diminué ; la vision s'était améliorée, mais la douleur subsistait. Une semaine après, il n'y avait plus de douleur et la vue était notablement améliorée.

Dans le cours du mois suivant, cependant, il y eut des intermittences d'accès et de calme, et quoique toute l'inflammation aiguë eût disparu et que la santé générale eût fait des progrès considérables, la congestion et la dilatation des pupilles, l'aspect glaucomateux, et la vue enfin, au lieu de s'améliorer, empiraient chaque jour. Le traitement qui avait amené un mieux temporaire avait été le suivant : saignée par les ventouses de 6 onces (190 gram.); 10 grains (60 centigr.) de poudre de Dover, pris au moment du coucher pendant plusieurs soirs ; dans deux occasions on y avait mêlé de 2 à 3 grains (10 à 15 centigr.) de calomel ; de temps en temps quelques laxatifs; le colchique avec la magnésie, puis la mixture de gentiane et d'acide sulfurique; en même temps les frictions de teinture de tabac et des vésicatoires sur la nuque et derrière les oreilles.

[L'ophthalmie interne postérieure est caractérisée par des lésions développées principalement dans la choroïde et dans la rétine (p. 125 et suiv.). Ces lésions étaient peu connues et assez mal interprétées, il y a à peine quelques années ; mais depuis l'intervention de l'ophthalmoscope dans le diagnostic des maladies

des yeux, on peut les reconnaître même au début, et les distinguer les unes des autres.

Les lésions qui sont le résultat de l'inflammation de la choroïde et de la rétine sont sans contredit la cause la plus fréquente de l'amaurose, et à la choroïdite, en particulier, se rattachent le glaucome, les staphylômes de la sclérotique et bon nombre des opacités du corps vitré et du cristallin. Il devient, dès lors, très important de les étudier d'une façon distincte et dès leur début; et bien que dans la pratique elles se présentent rarement et pour peu de temps isolées les unes des autres, on ne saurait apporter trop de soin à bien les distinguer, si l'on veut que la thérapeutique des amauroses, du glaucome, et même celle de la cataracte, tirent un profit réel des notions que nous fournit l'examen ophthalmoscopique. Nous croyons donc utile d'ajouter ici à la description, d'ailleurs très exacte, des ophthalmies internes postérieures, telle que l'a faite M. Wharton Jones, quelques détails sur la choroïdite et sur la rétinite, envisagées isolément et dans leurs diverses formes.

Choroïdite.

L'inflammation de la choroïde est anatomiquement caractérisée par des altérations portant sur la membrame elle-même et sur les tissus voisins, et en particulier sur ceux auxquels les nombreux vaisseaux choroïdiens sont chargés d'apporter des éléments de nutrition.

Du côté de la choroïde, on trouve les vaisseaux congestionnés, plus volumineux, soit dans toute l'étendue, soit partiellement. Les vaisseaux et les veines surtout, distendus outre mesure, peuvent se rompre, et leur rupture produit une extravasation sanguine ou un véritable épanchement; à l'ampliation des vaisseaux choroïdiens, se joint une modification dans la couche pigmentaire dont l'aspect est moins opaque en certains points, ce qu'on explique par l'infiltration des cellules pigmentaires, par la sérosité exhalée sous l'influence du premier degré de l'inflammation. Cet état a été désigné sous le nom de *mucération du pigment*. On rencontre, en outre, çà et là des accumulations du pigment qui, paraissant plus abondant en quelques points, ne présente dans d'autres que des cellules vides, altérées; ces cellules, complétement détruites, laissent à nu les vaisseaux, qui eux-mêmes finissent par s'obli-

térer, de sorte qu'en ces points, on constate à la fois la disparition du pigment et l'atrophie de la couche vasculaire. Quand l'inflammation a duré quelque temps ou qu'elle a été intense, il se fait une exsudation plastique qui s'infiltre dans le stroma choroïdien ou se dépose par plaques ou par points à la surface de la choroïde ; ces dépôts exsudatifs soulèvent la rétine, et peuvent être quelquefois assez abondants pour perforer cette membrane et pénétrer dans le corps vitré (fig. 21 et 22).

Il arrive aussi que l'inflammation produit une exsudation séreuse qui s'accumule sous la rétine, qu'elle décolle (hydropisie sous-rétinienne), ou sous la choroïde (hydropisie sous-choroïdienne). En même temps que ces altérations se forment dans la choroïde, l'inflammation gagne habituellement la rétine, dont les vaisseaux, ainsi que ceux de la papille, sont hypérémiés, ou même variqueux. Il n'est pas rare de rencontrer la papille et la rétine épaissies par une sorte d'œdème, ou recouvertes çà et là de légères taches exsudatives. — Le corps vitré se ramollit et se remplit de filaments, de flocons flottants, ou prend un aspect trouble, jumenteux. L'iris et le cercle ciliaire ne sont pas longtemps indemnes de toute lésion, telles que la congestion, la décoloration, les exsudats plastiques, etc.; du pus peut se produire soit en dedans, soit au-dessous de la choroïde, et former une sorte d'hypopyon postérieur, et plus tard le cristallin, troublé dans sa nutrition, devient plus ou moins opaque. Enfin la sclérotique, distendue, amincie, noirâtre, cède en certains points, ce qui donne lieu à la formation des staphylômes choroïdiens. L'ophthalmoscope fait reconnaître non-seulement la nature, la forme, l'étendue, mais encore le siége de ces diverses lésions (p. 125).

La choroïdite peut affecter une marche aiguë, mais le plus souvent elle est chronique, et dans ce dernier cas, on a pu reconnaître trois formes d'inflammation de la choroïde :

1° La choroïdite hypérémique, ou congestion choroïdienne ;

2° La choroïdite exsudative, ou choroïdite chronique proprement dite ;

3° La choroïdite atrophique, ou scléro-choroïdite.

Les deux premières formes ne sont en réalité que deux degrés de l'inflammation choroïdienne.

1° De la choroïdite hypérémique, ou congestion choroïdienne. — La congestion de la choroïde est extrêmement fréquente, et elle existe le plus souvent à un degré plus ou moins marqué dans les phlegmasies des autres membranes de l'œil,

telles que l'iritis, la conjonctivite, etc., mais alors elle cesse en même temps que ces inflammations. De plus, elle forme souvent, à elle seule, l'état morbide qui entraîne le trouble de la vision que l'on désigne sous le nom d'amblyopie.

A ce degré, l'examen ophthalmoscopique révèle l'hypérémie des vaisseaux choroïdiens, à laquelle se joint habituellement un certain degré de congestion papillaire et rétinienne, avec les caractères que nous avons indiqués (p. 130).

En dehors des signes ophthalmoscopiques, il en existe quelques autres qui peuvent tout au moins faire soupçonner l'état congestif du fond de l'œil. Ces signes sont les uns *objectifs*, les autres *subjectifs*.

Signes objectifs. — Ces signes sont peu nombreux. Cependant on aperçoit habituellement sur le blanc de l'œil de rares vaisseaux assez volumineux et tortueux, qui marchent, au niveau des insertions des muscles droits, vers la circonférence de la cornée, près de laquelle ils s'anastomosent en formant de grandes arcades (voy. p. 18, fig. 4, C). Lorsque la congestion est ancienne et souvent répétée, les vaisseaux ont une teinte un peu livide. Dans les mêmes circonstances, la sclérotique revêt une couleur légèrement bleuâtre et plus tard sera parsemée de plaques d'un blanc brunâtre, surtout entre les insertions des muscles droits. La cornée conserve sa transparence, mais elle est entourée de l'anneau blanc bleuâtre, appelé cercle arthritique, et si la congestion est intense, on remarque dans la sclérotique péricornéale une injection radiée complète ou partielle. L'iris conserve d'abord sa mobilité et son aspect normal, plus tard la pupille sera paresseuse et l'iris est terne, tantôt plus foncé, tantôt plutôt décoloré.

L'aspect bleuâtre de la sclérotique est dû à l'amincissement de cette membrane résultant de la distension interne du globe qui permet d'apercevoir la teinte de la choroïde. Quelquefois la sclérotique résiste, et alors le corps vitré, repoussé en avant, applique l'iris contre la cornée, et rend la pupille immobile en comprimant les nerfs ciliaires.

Signes subjectifs. — La douleur peut être nulle, et quand elle existe, elle se traduit par une sensation pénible de distension du globe qui en rend les mouvements lents et difficiles. L'exercice un peu prolongé de la vue produit des élancements dans l'œil, il peut y avoir de la photophobie par suite de l'irritation de la rétine. Le symptôme le plus important est le trouble de la vision qui se manifeste par l'apparition de points noirs, de mouches vo-

lantes, etc., ou par des éclairs de lumière, de la photopsie, selon le degré de compression ou d'irritation qu'éprouve la rétine; on note aussi assez souvent un peu de myopie.

La congestion choroïdienne a une marche lente et essentiellement irrégulière. Une première attaque peut débuter brusquement, se traduire par le trouble de la vision, et disparaître assez promptement. Mais bientôt la congestion se reproduit denouveau plus ou moins lentement, et dure un temps variable. Ces premières attaques ne laissent quelquefois aucune trace, lorsqu'elles sont traitées convenablement, mais il arrive trop fréquemment qu'elles se répètent assez pour produire des altérations persistantes de la choroïde et constituer alors la choroïdite proprement dite ou exsudative.

Les *causes* de la congestion choroïdienne sont nombreuses, et cela explique la fréquence de cet état morbide. Nous avons déjà signalé les diverses inflammations oculaires comme pouvant produire la congestion de la choroïde; nous devons ajouter que cet état est fréquent chez les jeunes sujets qui ont été atteints d'ophthalmie phlycténulaire, et chez les vieillards rhumatisants et goutteux, et c'est à ce titre que l'on pourrait admettre l'ophthalmie choroïdienne scrofuleuse et arthritique, telles que les indique M. Wharton Jones. A ces causes prédisposantes, il faut joindre, comme causes déterminantes, la fatigue des yeux par un exercice prolongé sur des objets fins, la suppression des menstrues, du flux hémorrhoïdal, la constipation habituelle, etc., toutes causes qui, en amenant la congestion du cerveau, peuvent entraîner celle de la choroïde.

Le diagnostic de la congestion choroïdienne repose tout entier sur la constatation des signes ophthalmoscopiques (voy. p. 125). Les autres signes tant objectifs que subjectifs, peuvent faire supposer la maladie, mais ne permettent pas de la distinguer sûrement d'une maladie de l'accommodation, avec laquelle on peut surtout la confondre.

Traitement. — Les émissions sanguines peuvent être utiles, mais l'indication en sera plutôt déduite de la constitution du malade que de l'état de l'œil. Le plus souvent la congestion choroïdienne atteint des individus qui supportent mal la saignée; c'est donc habituellement aux ventouses ou aux sangsues qu'il faut avoir recours. Celles-ci seront appliquées aux apophyses mastoïdes, ou à l'anus si l'individu est hémorrhoïdaire. Les purgatifs salins, les pilules composées d'aloès et de scammonée, seront

utilement prescrits à plusieurs reprises. Dans les cas où la congestion se renouvelle et menace de passer au deuxième degré, le calomel et les onctions d'onguent napolitain unis à la belladone seront indiqués. Il faudra encore et avant tout rechercher la cause probable de la maladie, et éviter tout ce qui peut en provoquer le retour.

2° **Choroïdite exsudative.** — Lorsque la congestion choroïdienne a duré pendant longtemps ou qu'elle s'est répétée plusieurs fois, elle produit dans la choroïde et dans les parties voisines des altérations graves qui compromettent la vision d'une manière souvent indélébile. Des exsudats se déposent à la face interne de la choroïde sous forme de plaques dont l'étendue est variable et dont la consistance augmente avec la durée de la maladie. D'abord mous et fluides, ces dépôts plastiques prennent de la consistance, et peuvent être l'origine des plaques fibro ou ostéo-cartilagineuses que l'on a considérées à tort comme des ossifications de la rétine (fig. 21 et 22), ainsi que nous avons pu nous en assurer par la dissection. Au lieu de former des plaques allongées, les exsudats choroïdiens peuvent se montrer sous la forme de points peu saillants et plus ou moins nombreux, disposition que M. Follin a désignée sous le nom de forme pointillée de la choroïdite exsudative. Les exsudats choroïdiens d'abord peu épais, le deviennent quelquefois assez pour soulever la rétine, aplatir et même perforer le corps vitré (fig. 23).

Les exsudats donnent à la choroïdite parvenue à un certain degré son caractère principal, mais ils ne sont pas la seule lésion que l'on rencontre. Ainsi, tandis qu'autour des plaques exsudatives, on trouve assez souvent le pigment accumulé en plus grande abondance et formant des taches noirâtres irrégulières, dans d'autres points le pigment a disparu et laisse à nu la lame élastique qui s'étend directement entre l'épithélium hexagonal décrit par M. Wharton Jones, et la membrane chorio-capillaire. Il en résulte des plaques arrondies, comme taillées à l'emporte-pièce, ou plus tard la couche chorio-capillaire elle-même peut disparaître en partie. Cette atrophie partielle de la choroïde produit l'une des apparences qu'il est le plus facile de reconnaître à l'ophthalmoscope (p. 126).

Enfin, on ne doit pas oublier que les lésions ne s'arrêtent pas à la choroïde ; le corps vitré ramolli offre dans sa substance des filaments, des flocons d'un blanc grisâtre. A une période avancée de la choroïdite antérieure, le cristallin et sa capsule deviennent

opaques. La sclérotique amincie donne naissance aux staphylômes et la rétine présente les altérations que nous indiquerons plus loin.

Signes objectifs. — Ces signes sont ceux de la simple congestion choroïdienne, mais à un degré plus prononcé. Ainsi, les vaisseaux sous-conjonctivaux tortueux sont plus nombreux, et couvrent quelquefois le blanc de l'œil d'une rougeur assez intense, qu'il faut bien se garder d'attribuer à une conjonctivite proprement dite. La cornée est entourée du cercle bleuâtre arthritique, et la sclérotique présente l'injection radiée. Assez souvent la cornée est un peu déformée, parfois parcourue par quelques vaisseaux et légèrement opaline. L'iris est terne, décoloré par places, et dans d'autres cas tacheté de plaques d'un brun rougeâtre. La pupille est peu ou point mobile, dilatée et peu régulière. Le globe oculaire déformé est aplati au niveau des insertions des muscles droits, il est en même temps dur, et, à une période plus avancée, il offre une teinte bleuâtre et des bosselures staphylomateuses. Le champ de la pupille a une teinte d'un gris sale ou verdâtre. Lorsque la maladie prend une marche aiguë, la conjonctive et la sclérotique sont vivement injectées, les paupières se tuméfient, et la pupille est trouble et immobile.

Ces caractères ne seraient pas suffisants pour établir le diagnostic; mais l'ophthalmoscope fera reconnaître l'hypérémie de la choroïde en certains points, et dans d'autres, les exsudats plastiques, les amas de pigment et les taches atrophiques. Le même examen permettra de voir les altérations concomitantes du corps vitré et de la rétine (p. 126 et suiv.).

Signes subjectifs. — Ils sont en rapport avec l'étendue des lésions et la marche de la maladie. La douleur tensive du globe est plus marquée pendant la nuit, et s'étend souvent à tout un côté de la tête; elle est sujette à des intermittences. Dans la période aiguë, il y a une photophobie et un larmoiement souvent intense. Le trouble de la vision est en rapport avec le degré et le siége des altérations; mais il est sujet à des alternatives d'aggravation et d'amélioration. Il est ordinaire d'apprendre que le malade voit des points noirs, des mouches volantes et qu'il y a de la photopsie.

La choroïdite exsudative a une marche chronique; mais elle est sujette à des exacerbations aiguës ou subaiguës. En dehors des accès aigus, les progrès sont peu sensibles, et le malade peut rester longtemps dans le même état. Le pronostic est

grave, puisque la choroïdite est la source la plus fréquente des amauroses oculaires, qu'elle produit le glaucome, le synchysis, les staphylômes, etc. La choroïdite traumatique a une marche aiguë et peut détruire l'œil promptement.

Il existe cependant une variété de choroïdite exsudative qui mérite d'être signalée tout spécialement, c'est celle qui semble se développer sous l'influence de la syphilis. La choroïdite *syphilitique*, qui, suivant MM. de Graefe et Follin, n'est pas très rare, est caractérisée par de petites taches blanches entourées d'une auréole brun rougeâtre et siégeant surtout dans le segment postérieur de la choroïde. Ces taches ne sont pas le résultat d'une atrophie circonscrite, comme dans la scléro-choroïdite, mais elles sont produites par des exsudations peu étendues qui ne forment, au début, qu'une légère saillie. On a pu considérer comme appartenant plus particulièrement à la choroïdite syphilitique, la teinte plus pâle du pigment soit répandue par places, soit étalée à toute la surface choroïdienne, décoloration que l'on explique par une sorte d'œdème des cellules pigmentaires qui leur donne un aspect demi-transparent. On a signalé, en outre, comme un des caractères de la choroïdite syphilitique ancienne, l'aspect blanchâtre plus régulier, mais quelquefois disséminé par places, de cette membrane, aspect que l'on explique par une transformation fibreuse et qui coïncide avec un affaiblissement de la vue persistant. La choroïdite exsudative, limitée au segment postérieur est syphilitique dans les trois quarts des cas ; c'est à elle que sont dues la plupart des amauroses syphilitiques qui cèdent au mercure. C'est dans cette variété qu'on aperçoit dans le fond de l'œil un léger nuage opalin qui, du pourtour de la papille, s'étend vers la partie antérieure de la choroïde, derrière les vaisseaux rétiniens. M. Bader a vu, chez les adultes atteints de syphilis secondaire, la papille et les parties voisines apparaissant comme à travers un corps dépoli, à cause du grand nombre de petits flocons situés dans le corps vitré. Cette variété de choroïdite qui coïncide souvent avec l'iritis est importante à distinguer, parce qu'elle peut guérir par le mercure. Son origine syphilitique, que l'on ne saurait, pas plus que pour l'iritis, reconnaître à des caractères spéciaux, nous paraît toutefois démontrée : 1° par l'analogie, car il ne répugne pas plus d'admettre que la syphilis atteint la choroïde que l'iris, vu l'analogie de structure de ces deux membranes ; 2° par l'existence de symptômes syphilitiques concomitants ; 3° par l'efficacité du traitement mercuriel.

Traitement. — État aigu. — Les saignées répétées, puis les sangsues, sont indispensables. On y joindra le calomel poussé activement jusqu'à la salivation. M. Desmarres recommande la paracentèse large des staphylômes ou de la cornée, répétée plusieurs fois dans la journée.

Etat chronique. — Les sangsues, les ventouses, le mercure à l'intérieur, les purgatifs, les vésicatoires, et quelquefois le sulfate de quinine pour calmer les douleurs, enfin le collyre à l'atropine, tels sont les principaux agents, trop souvent impuissants, qui constituent la thérapeutique de la choroïdite.

3° **Choroïdite atrophique** (*scléro-choroïdite postérieure, staphylôme postérieur*). — Cette forme de la choroïdite est fréquente, et se révèle par des caractères tellement tranchés, qu'il est facile de la reconnaître.

Anatomie pathologique. — Le diamètre antéro-postérieur du globe, qui, dans l'état normal, est de 22 à 25 millimètres, est allongé et atteint 28 à 32 millimètres. Le globe a une forme ovoïde (fig. 30). Au côté externe du nerf optique, A, on remarque une saillie hémisphérique, B, dont le centre se confond avec la *macula lutea;* une seconde saillie semblable, mais moins développée, existe quelquefois, dans une période avancée, au côté interne du nerf. Ces saillies ont une coloration bleuâtre. En examinant

Fig. 30.

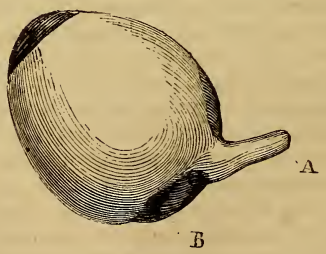

l'œil à l'intérieur, on trouve que la choroïde qui correspond à la saillie staphylomateuse a en partie perdu sa couleur, et est d'un blanc brillant. Ce changement est dû à la disparition de la couche superficielle du pigment, celle signalée par M. Wharton Jones, et dans laquelle le microscope indique la présence de cellules hexagonales. Les vaisseaux choroïdiens eux-mêmes disparaissent

en ce point, et cette partie de la choroïde est, à un degré avancé, remplacée par une légère couche de tissu cellulaire confondue avec la sclérotique. Dans les autres points, la choroïde n'a pas contracté d'adhérence ; elle présente des accumulations de pigment à la périphérie de la partie atrophiée, mais partout la couche vasculaire existe. La sclérotique, au même niveau, est flasque, molle et amincie. Au début de la maladie, la rétine a conservé sa transparence et n'est pas adhérente. Des vaisseaux passent au-devant de la tache blanche produite par l'atrophie choroïdienne ; plus tard, la rétine peut s'amincir, adhérer à la sclérotique et contribuer à la formation du staphylôme.

Les lésions secondaires que l'on constate dans la choroïdite atrophique sont : 1° le ramollissement du corps vitré, dans lequel flottent des filaments et des flocons opaques ; 2° l'opacité au pôle postérieur du cristallin (cataracte polaire postérieure). D'après M. Cusco, la cataracte ne peut être le résultat que d'une choroïdite antérieure, la scléro-choroïdite n'amenant que le ramollissement du corps vitré ; 3° quelquefois, on trouve la rétine décollée par une exsudation séreuse.

Signes objectifs. — En engageant le malade à regarder fortement en dedans, on pourra quelquefois constater l'allongement du globe oculaire ; mais surtout on apercevra la saillie bleuâtre que forme le staphylôme postérieur. La présence de cette saillie au côté externe du nerf optique est un indice certain de l'existence de la maladie, et l'ophthalmoscope fera alors reconnaître dans le fond de l'œil des caractères tout à fait pathognomoniques.

Au début, on apercevra sur le côté externe de la papille du nerf optique (quand on examine l'œil par le procédé de l'image renversée, c'est sur le côté interne de la papille que la tache blanche apparaît) une tache blanche, brillante, qui embrasse le côté externe de la papille, comme un croissant dont les deux cornes ne dépassent pas d'abord le diamètre vertical ; la partie moyenne de cette tache se prolonge sous forme d'une sorte de triangle à sommet tronqué, vers la *macula lutea*. Le pourtour de la tache blanche peut être régulier, plus souvent il est irrégulier, marqué de dentelures, entre lesquelles le pigment forme des traînées noirâtres (voy. pl. IV, fig. 3). Plus tard, le sommet de la tache s'allonge en dehors et en bas et se rapproche de plus en plus de la *macula lutea*. La papille a une coloration d'un jaune rosé qui tranche sur le fond blanc de la tache. En même temps, les cornes de la tache blanche s'allongent aussi et finissent par

entourer la papille. Enfin, si la maladie ne s'arrête pas, une seconde tache blanche, ayant aussi la forme d'un triangle tronqué, apparaît au côté interne de la papille, de sorte qu'alors cette dernière est entourée d'un double triangle tronqué, dont les bases se continuent, mais dont l'externe est toujours le plus développé. Il est facile de remarquer que les vaisseaux rétiniens, passent au-devant de la tache blanche pour suivre leur trajet ordinaire au-devant du fond rosé de la choroïde, ce qui indique bien que la rétine existe en avant de la plaque blanche ; de plus comme les vaisseaux les plus déliés de cette membrane reposent sur un fond blanc, et sont plus facilement aperçus, on pourrait croire à une sorte d'hypérémie de la rétine en ce point. En outre, la tache blanche, reflétant mieux la lumière que le reste du fond de l'œil, est plus éclairée et paraît former un relief *qui n'existe pas*, puisqu'en ce point, au contraire, il y a une concavité correspondant en partie à la saillie de l'extrémité postérieure de la sclérotique. Telle est la lésion *fondamentale* que l'ophthalmoscope permet de découvrir dans le fond de l'œil, et c'est une de celles que cet instrument révèle avec le plus de facilité (pl. IV, fig. 3). Dans les cas graves, l'ophthalmoscope fait constater quelques autres altérations secondaires ; ainsi, la plaque blanche, tres étendue, peut présenter çà et là quelques taches noires irrégulières formées par des dépôts de pigment. Les vaisseaux de la choroïde elle-même peuvent être congestionnés en dehors de la tache blanche, et les intervalles qui les séparent sont recouverts d'une plus grande quantité de pigment, d'où la couleur plus sombre du fond de l'œil. D'après Liebreich, on rencontrerait quelquefois autour de la tache blanche de petites taches dues à des atrophies partielles de la choroïde. La rétine elle-même finit par être altérée; au niveau de la tache blanche, ses vaisseaux diminuent de volume et disparaissent ; de petits exsudats grisâtres se déposent çà et là en divers points de sa surface. Le ramollissement du corps vitré se reconnaît à l'existence des filaments mobiles qui flottent dans le corps vitré, qui tout entier peut prendre un aspect louche, que M. Desmarres a indiqué sous le nom d'*état jumenteux du corps vitré*. Enfin, on peut noter l'existence d'une opacité centrale siégeant dans les couches corticales postérieures de la lentille et dans la capsule postérieure (cataracte centrale ou polaire postérieure).

Ces lésions secondaires, qui, à un degré avancé, masquent les caractères de la lésion fondamentale, sont importantes à constater,

car ce sont elles surtout qui expliquent les troubles fonctionnels qui se manifestent alors.

Signes subjectifs. — Arrivée à une certaine période, la sclérochoroïdite révèle son existence par des troubles qui se rapportent surtout à la *myopie*, et plus tard, à l'*amblyopie*. Au premier degré, le malade remarque qu'il éprouve un trouble de la vue après un court travail, comme dans une simple fatigue de l'accommodation. Si le travail est continué, un peu de larmoiement survient, avec sentiment de tension dans le globe oculaire, et les objets doivent être plus rapprochés pour être vus; il y a un certain degré de myopie; et si, ce qui est le cas le plus fréquent, celle-ci existait déjà, elle semble s'accroître; le malade se plaint de ses lunettes, les change souvent et ne peut en trouver qui rétablissent pour longtemps la vision. Cependant, la vue devient plus trouble, en même temps que la myopie augmente progressivement et arrive à ne pouvoir être corrigée par les verres concaves les plus forts, comme celle due à un simple vice d'accommodation. Si l'on étudie alors le champ visuel (p. 67), on remarque que la tache aveugle est agrandie. Dans la lecture, les lettres sont vues à travers un brouillard ; les lignes paraissent irrégulières. Le malade ne tarde pas à éprouver de la douleur et même des élancements dans l'œil, la pupille est encore mobile, mais dilatée. Plus tard, avec le développement des lésions secondaires, la maladie change de physionomie ; ce n'est plus la myopie qui frappe, car à elle viennent se joindre d'autres troubles visuels qui tourmentent beaucoup plus le malade. Outre la photophobie, il se produit des phantasmes lumineux, des points noirs, des mouches volantes; les objets sont couverts d'un épais brouillard, et le chirurgien peut constater alors que le sentiment pénible de distension qu'accuse le malade coïncide avec la dureté plus grande du globe.

Marche, durée, pronostic. — La marche est essentiellement chronique: la maladie ne rétrograde pas, elle peut cependant rester stationnaire si le malade se résigne à une bonne hygiène de sa vue; mais par l'abus de ses yeux et des lunettes concaves, il détermine de la congestion choroïdienne qui fait progresser la maladie et amène insensiblement les lésions étendues que nous avons signalées et qui conduisent à une perte irrémédiable de la vision. Dans le premier et le deuxième degré, le pronostic n'est pas très défavorable, parce qu'on peut en arrêter la marche par des soins bien entendus.

Diagnostic. — Le diagnostic repose surtout sur l'examen ophthalmoscopique ; mais on peut déjà soupçonner l'existence de la choroïdite postérieure quand on constate la saillie du staphylôme postérieur en même temps que la myopie.

La myopie proprement dite est corrigée par les verres conacves ; la myopie dustaphylôme postérieur est plutôt aggravée par l'usage de ces verres. Dans le glaucôme, on trouve autour de la papille une sorte de bande annulaire d'un jaune clair, mais elle n'a pas la forme d'un croissant comme la plaque blanche de la scléro-choroïdite. Nous devons, du reste, faire remarquer que si la scléro-choroïdite postérieure constitue la variété de choroïdite atrophique la plus fréquente et la plus importante, il peut arriver, comme l'a noté M. Cusco, que l'atrophie choroïdienne porte sur un autre point que le côté externe du nerf optique, les extrémités du diamètre horizontal par exemple, et détermine, en ces points, l'amincissement de la sclérotique et la production de staphylômes ; en même temps, l'ophthalmoscope permet de constater, au même niveau, la tache blanche plus ou moins nettement circonscrite. Ainsi, la choroïdite atrophique détermine le staphylôme de la sclérotique, en quelque point qu'elle se manifeste ; mais il est juste d'ajouter que la choroïdite atrophique se produit beaucoup plus souvent au pourtour du nerf optique.

Etiologie. — La choroïdite atrophique est une maladie très fréquente, puisque, sur mille amblyopiques, les statistiques en indiquent quatre cent vingts comme atteints de cette lésion. La chloroïdite atrophique postérieure coïncide à peu près constamment avec la myopie. Cette maladie se montre à l'âge de la puberté, précisément chez ceux qui se livrent à un travail exagéré des yeux, ainsi les graveurs, horlogers, etc, et chez ceux dont les yeux, longtemps atteints d'ophthalmie, ont été soumis à des efforts prolongés d'accommodation. Comme la myopie, le staphylôme postérieur, suite de la choroïdite atrophique, paraît être souvent héréditaire, et dans un important mémoire, dont nous donnerons plus tard une analyse, Von Roosbrœck vient d'attirer l'attention sur les conséquences du staphylôme postérieur au point de vue de la production et du traitement de la myopie (*Gaz. heb.*, n° 29, 1861).

Nature. — La nature de la maladie dont nous venons de tracer les principaux caractères, n'a pas toujours été envisagée de la même façon. M. Sichel et Von Ammon s'accordent à la considérer comme ayant son point de départ dans l'inflammation

de la choroïde, qui produit l'atrophie de la membrane, l'amincissement de la sclérotique, qui alors cède à la pression des muscles oculaires. MM. Cusco et Follin considèrent aussi la phlegmasie choroïdienne comme le point de départ du staphylôme, et ce dernier chirurgien la décrit sous le nom de choroïdite atrophique. De Graefe et de Ruete adoptent une opinion analogue, en faisant toutefois participer la sclérotique à l'inflammation, tandis que Jœger l'attribue à la sclérotite, ne considérant l'altération de la choroïde que comme secondaire. Arlt pense que l'exagération d'activité des muscles interne et externe pendant les longs efforts d'accommodation suffit pour produire la dilatation du pôle postérieur de l'œil, la congestion des membranes, et par suite, leur inflammation, opinion qu'adoptent, en partie, MM. Desmarres et Romain Noizet.

Traitement. — Quelle que soit l'opinion que l'on se fasse sur la nature de la maladie, on ne saurait nier que tous les efforts d'accommodation sont nuisibles ; le malade les évitera donc et supprimera même la lecture, et surtout l'usage des verres concaves, pour laisser sa vue s'exercer en champ libre. Les purgatifs produisent une dérivation utile sur le tube digestif, et dans les moments d'exacerbation, on devra avoir recours aux émissions sanguines locales, ventouses scarifiées, sangsues. Enfin, il est très avantageux d'instiller dans l'œil, plusieurs fois chaque jour, quelques gouttes d'une solution faible de sulfate neutre d'atropine, qui, tout en faisant contracter les fibres radiées de l'iris, comme l'a démontré M. Wharton-Jones, exerce une action constrictive sur les petites artères, et en active la circulation en même temps qu'elle en diminue le volume.

Rétinite.

L'inflammation de la rétine, considérée comme affection primitive, est très rare, et elle n'atteint pas un degré un peu élevé sans qu'une autre membrane ne soit affectée. On la rencontre, au contraire, fréquemment comme complication des autres inflammations oculaires, et c'est ainsi qu'elle accompagne souvent l'iritis, la kératite, et surtout la choroïdite. On ne trouve pas dans la pratique la rétinite séparée de la choroïdite, pas plus que la kératite n'est séparée de la conjonctivite. Sous ce rapport, la dénomination d'ophthalmie interne postérieure est conforme à la réalité ; mais aujourd'hui que les procédés d'exploration de l'œil

permettent de distinguer la marche et l'étendue des lésions inflammatoires dans chacune des membranes internes, on peut étudier isolément la phlegmasie de la rétine et celle de la choroïde et connaître les symptômes qui sont le propre de la rétinite ou de la choroïdite.

L'inflammation de la rétine détermine la congestion des vaisseaux papillaires et rétiniens, leur distension, leurs varicosités, et quelquefois leur rupture, qui devient la source d'un épanchement sanguin. Elle occasionne encore la production de vaisseaux nouveaux dont la direction est, en général, opposée à celle des vaisseaux normaux. On trouve à la surface de la rétine des exsudats plus ou moins abondants, ordinairement peu épais, dans lesquels se forment des vaisseaux. Enfin, l'inflammation choroïdo-rétinienne peut entraîner l'atrophie de la rétine, et lorsqu'elle est aiguë, la suppuration peut en être la conséquence.

En tenant compte de ces lésions diverses, on peut admettre la *rétinite congestive* et la *rétinite exsudative;* comme au point de vue de la marche, la rétinite est aiguë ou chronique ; enfin, on a décrit une curieuse altération de la rétine sous le nom de *rétinite pigmentaire.*

1° **Rétinite congestive ou hypérémie de la rétine et de la papille.** — L'hypérémie de la papille et de la rétine constitue le premier degré de la rétinite proprement dite et se rencontre très souvent dans la pratique, rarement isolée il est vrai; et comme elle est à peu près constamment accompagnée d'un certain degré de congestion choroïdienne, elle mériterait le nom d'*hypérémie choroïdo-rétinienne.*

Signes subjectifs. — Au début, la congestion rétinienne produit des symptômes qui sont analogues à ceux de la *kopiopie* ou *lassitude oculaire.* Ainsi, ce n'est qu'après avoir fixé ses yeux pendant quelques instants sur des objets petits et rapprochés, que le malade ressent un peu de gêne et de chaleur dans le globe. Les paupières sont douloureuses et la vue se trouble ; un léger frottement exercé sur les paupières fait disparaître ces accidents, qui sont ceux qu'on éprouve dans une simple maladie de l'accommodation. Bientôt la lecture et le travail occasionnent dans le globe une véritable douleur; les objets petits, les lettres, sont vus confusément et semblent se déplacer ; les lignes sont irrégulières ; il existe quelquefois par moment un peu de diplopie. Le frottement des paupières ne produit plus alors qu'un soulagement momentané. A ce degré, le repos prolongé peut faire

disparaître les accidents ; mais si le malade continue à travailler, de véritables douleurs lancinantes apparaissent dans l'œil, qui devient larmoyant ; les petits objets ne sont plus vus distinctement, et les objets volumineux semblent recouverts d'un nuage. Le malade éprouvant la sensation de mouches volantes colorées et de fantômes lumineux, redoute la grande lumière. Arrivée à cet état, la rétinite congestive, si elle continue, amènera dans la membrane nerveuse les lésions qui caractérisent le deuxième degré ou la rétinite exsudative.

Signes objectifs. — Le globe oculaire reste ordinairement normal, et rien dans son aspect extérieur ne peut faire soupçonner les troubles qui s'y passent. Cependant, à une certaine période, l'œil est brillant, la pupille est assez souvent contractée, quoique mobile, surtout lorsque le malade veut fixer les objets ; la cornée est entourée d'un anneau rouge radié, complet ou partiel, composé de vaisseaux extrêmement fins qui parcourent la sclérotique.

Ces signes ne peuvent, pas plus que les troubles subjectifs, faire reconnaître l'hypérémie rétinienne, ni servir à la distinguer d'une simple maladie de l'accommodation, sans l'examen ophthalmoscopique du fond de l'œil. On remarque alors une hypérémie de la papille et de la rétine, générale ou partielle, selon le degré et l'intensité de la maladie, et qui se présente avec les caractères que nous avons décrits (voy. p. 130). Les milieux de l'œil ne sont pas altérés, mais on observe un certain degré de congestion dans la choroïde.

Etiologie. — Cette maladie est extrêmement commune, ainsi que nous l'avons dit, et constitue le premier degré de ce que l'on a désigné, avant les recherches ophthalmoscopiques, sous le nom d'*amblyopie congestive*.

Elle se développe surtout chez les individus qui, par leur profession, exercent leurs yeux sur des objets fins et brillants, tels que les joailliers, les brodeuses, les micrographes, etc. Les personnes qui portent des lunettes qui ne sont pas convenables y sont très exposées, à cause des efforts d'accommodation qu'elles sont obligées de faire. Nous avons vu plusieurs personnes ne pouvoir se livrer aux recherches ophthalmoscopiques sans éprouver au bout d'un certain temps les phénomènes de la congestion rétinienne. Dans tous ces cas, il y a en même temps de la congestion choroïdienne.

On a signalé aussi l'abus des liqueurs fortes et excitantes, les efforts, comme ceux de l'accouchement, la congestion cérébrale,

la masturbation. Les ophthalmies antérieures, les taies de la cornée, la myopie, la presbytie sont des causes fréquentes de l'hypérémie rétinienne.

Marche, durée. — La marche de la rétinite congestive est essentiellement lente et irrégulière, et sa durée longue. Sans être grave au premier degré, cette affection est fâcheuse en ce sens qu'elle exige la cessation de tout travail, ou le changement de profession. Arrivée au deuxième degré, la congestion rétinienne peut amener des lésions qui compromettent l'intégrité de la vision et celle de l'organe.

Traitement. — On doit prescrire, avant tout, la cessation du travail, qui seule peut amener la guérison de la maladie au premier degré. Les saignées locales et en particulier les applications de sangsues à l'anus seront souvent utiles. On insistera sur les purgatifs, tels que l'aloès, la scammonée, le jalap, etc. Les onctions mercurielles belladonées, les fumigations avec les feuilles de belladone et l'atropine en collyre, tels sont les moyens qui, ajoutés aux précédents, sont les plus propres à arrêter la marche de la congestion rétinienne.

2° **Rétinite exsudative, ou rétino-choroïdite.** — Lorsque la congestion rétinienne, arrivée au deuxième degré, n'est pas arrêtée dans sa marche, elle produit, dans la rétine, des lésions variées, dont l'une des plus importantes consiste dans la formation d'exsudats fibrineux à la face interne de la membrane, d'où la dénomination qui peut être donnée à cette forme de la rétinite chronique.

Symptômes subjectifs. — Le trouble de la vision qui se remarque dans la congestion rétinienne est plus manifeste encore; à la photophobie, à la douleur plus intense, s'ajoute un obscurcissement plus considérable de la vision ; les objets se couvrent d'un voile de plus en plus épais ; et aux fantômes lumineux, aux mouches colorées, se mêle l'apparition de points noirs, de taches opaques. Le champ visuel est plus restreint, et se termine par un bord irrégulier et échancré. A mesure que la maladie marche, les phénomènes d'irritabilité de la rétine diminuent et disparaissent pour faire place à ceux qui caractérisent la perte de la sensibilité de cette membrane, et conduisent à l'amaurose.

Signes objectifs. — Ils sont peu marqués ; la pupille, cependant, est paresseuse et dilatée, et le globe présente une injection péricornéale, radiée, plus ou moins manifeste, plus ou moins durable ; suivant le degré et l'intensité de la choroïdite concomitante, l'iris est affecté, devient terne, la sclérotique se distend.

Les signes fournis par l'ophthalmoscope sont les seuls qui caractérisent réellement la maladie. Outre que le fond de l'œil, d'une teinte très rouge, renvoie moins de lumière et laisse apercevoir des vaisseaux rétiniens plus nombreux et plus développés comme dans l'hypérémie très prononcée, on remarque des plaques exsudatives, blanchâtres, qui recouvrent les vaisseaux de la papille et ceux de la rétine dans une étendue plus ou moins considérable et s'étendent souvent suivant la direction de ces vaisseaux (voy. p. 131).

Comme la choroïdite accompagne ordinairement la rétinite, on constate souvent des amas de pigment choroïdien, des plaques blanc jaunâtre atrophiques, des exsudats choroïdiens, et des flocons dans le corps vitré.

Étiologie. — Cette forme de la rétinite n'étant qu'un degré plus avancé de la rétinite congestive reconnaît les mêmes causes. Cependant il a paru à plusieurs ophthalmologistes qu'elle pouvait se rattacher quelquefois à la syphilis et l'on a décrit une *rétinite syphilitique* caractérisée surtout par la présence d'une sorte de nuage gris jaunâtre recouvrant la papille, devenant moins épais et plus gris vers l'*ora serrata*, et s'accompagnant de flocons dans le corps vitré. Nous avons déjà signalé la choroïdite exsudative et les flocons du corps vitré comme pouvant avoir une origine syphilitique, et nous pensons qu'aux exsudats choroïdiens peuvent s'ajouter ceux de la rétine et peut-être même l'œdème de cette membrane ; mais il nous paraît probable que, dans ces cas, c'est la choroïdite qui précède et que la rétine n'est altérée que consécutivement : ce sujet sur lequel nous reviendrons nécessite de nouvelles recherches, et ces recherches conduiront à une connaissance plus parfaite de l'*amaurose syphilitique* que l'exploration ophthalmoscopique a déjà mieux fait connaître.

La rétinite exsudative est d'une durée plus longue et d'un pronostic plus grave que la rétinite congestive, et elle laisse toujours un trouble plus ou moins marqué de la vision. Il arrive quelquefois que le malade, après avoir éprouvé pendant un temps plus ou moins long les phénomènes de l'hypérémie rétinienne, s'aperçoit tout à coup que la vision est plus troublée, ou que même la cécité est complète ; on remarque alors à l'ophthalmoscope des plaques rouges ou brun rougeâtre dues à l'extravasation sanguine, conséquence elle-même de la rupture des vaisseaux congestionnés ; c'est une sorte de *rétinite apoplectique*.

Traitement. — Outre les moyens indiqués à propos de la réti-

nite congestive, on pourra employer le calomel, les onctions mercurielles belladonées, les révulsifs, les vésicatoires volants ; et dans le cas où la rétinite paraît se rattacher à la syphilis, on aura quelque chance de la faire rétrograder par l'emploi des mercuriaux et de l'iodure de potassium.

3° **Rétinite aiguë.**—La rétinite aiguë est rare, surtout comme inflammation primitive, car elle est ordinairement consécutive.

Le début est rapide et marqué par une douleur vive, intense dans la tête et dans le fond de l'orbite ; l'œil est très sensible et il existe une photophobie et un larmoiement très prononcés. Le malade est tourmenté par des fantômes lumineux et se plaint d'une douleur tensive et déchirante dans le globe. La pupille est rétrécie, la sclérotique injectée. Il y a de l'anxiété et de la fièvre.

La vue s'éteint par la production de dépôts plastiques ou par la suppuration, la maladie prenant les caractères de l'ophthalmite. Tout examen ophthalmoscopique est interdit. Parmi les causes de la rétinite aiguë, on a signalé l'action d'une lumière vive, subite, prolongée, l'usage du microscope, la syphilis ? les plaies, les contusions, la méningite, l'iritis, et surtout la choroïdite.

Cette inflammation, quoique très grave, est cependant curable.

Le traitement consiste dans l'emploi des saignées larges et répétées, du calomel et des purgatifs. On fera, en même temps, des onctions d'onguent mercuriel belladoné et des fumigations belladonées. Les topiques froids procurent souvent un grand soulagement.

4° **Rétinite pigmentaire ou tigrée.** — Sous ce nom, on a décrit une altération de la rétine caractérisée par la présence dans cette membrane de taches noirâtres, irrégulières, formées par des dépôts de pigment.

Signes subjectifs. — Le début de la maladie est caractérisé par l'apparition tantôt subite, tantôt progressive d'un obscurcissement de la vue, avec héméralopie, tension douloureuse du globe, et sensations lumineuses subjectives se répétant souvent pendant le jour. Ces phénomènes, qui restent stationnaires pendant assez longtemps, cessent pour faire place à une amblyopie plus ou moins considérable. Si on mesure alors le champ visuel, on le trouve rétréci à la périphérie, ce qui gêne la perception des objets latéraux. Il en résulte que c'est au moyen de mouvements fréquents des yeux que le malade cherche à parcourir le plus de surface possible dans l'espace ; aussi remarque-t-on dans les

globes oculaires un tremblement continuel, mais non convulsif, comme celui du nystagmus.

Signes ophthalmoscopiques. — Ce sont eux qui révèlent la cause des troubles de la vision. On trouve des taches noires, disséminées à la surface de la rétine, soit entre les branches vasculaires, soit sur leur trajet, mais accumulées au début, sous la forme d'un anneau vers l'*ora serrata*. Plus tard, lorsque la vision est plus obscure et menace de s'éteindre, ces taches recouvrent la papille et le fond de la rétine. Celle-ci ayant conservé sa transparence dans les intervalles des plaques noires, on peut voir la surface choroïdienne dont la teinte est plus rouge à cause de la disparition du pigment ; plus tard, on y remarque les plaques jaunâtres atrophiques et l'aspect blanc marbré de la sclérotique. On découvre, en outre, quelques flocons flottants et noirâtres dans le corps vitré. Lorsque la rétinite pigmentaire se développe chez un myope, on trouve les signes de la sclérochoroïdite postérieure. Nous avons indiqué (p. 132) comment on distinguait les taches pigmentaires de la rétine, des amas de pigment dans la choroïde et des taches sanguines.

Causes et nature. — L'étiologie de la rétinite pigmentaire est très obscure. Mooren a signalé l'influence de l'humidité et surtout celle d'une lumière vive et subite. M. de Graefe attache une certaine importance à l'hérédité et Liebreich au mariage entre consanguins.

Cette maladie s'accompagne de l'altération des membranes voisines et surtout de la choroïde ; aussi M. de Graefe pense-t-il que l'affection est consécutive à une choroïdite et que les taches noires qui se rencontrent à la surfare et dans l'épaisseur de la rétine sont formées par le pigment qui, détaché de la choroïde enflammée pénètre la rétine par transsudation. Cette maladie est grave et conduit fatalement à l'amaurose.

Aucun traitement n'a paru jusqu'à présent avoir de l'influence sur cette altération et la corémorphose proposée par M. Mooren ne saurait être que palliative].

TRAVAUX A CONSULTER SUR LA CHOROÏDITE ET LA RÉTINITE.

Follin, *Quatrième et cinquième leçon sur l'application de l'ophthalmoscope au diagnostic des maladies de l'œil.* — Fallot. *De la choroïdite* (*Ann. d'ocul.*, t. XX, p. 133). — Rivaud Landrau, *De la choroïdite* (*Ann. d'oculistiq.*, t. XXXI, p. 45). — Blodig. *Id.*, t. XXXV, p. 286. — Guépin, *De la congestion choroïdienne* (*Ann. d'oc.*, t. XL). — Ryba, *Sur une forme de choroïdite partielle* (*Ann. d'oc.*,

t. XXX).—Roser, *Doctrine de la choroïdite* (*Arch. für physiolog. Heilkund*, t. XV, 2e cahier, et *Ann. d'ocul.*, t. XXXV, p. 153).— Sichel, *Iconographie ophthalmique passim.* — De Graefe, *De la sclérotico-choroïdite postérieure* (*Arch. für Ophth.*, *et Ann. d'oc.*, t. XXX, p. 140). — Romain Noizet, *Du staphylôme postérieur* (*Thèses de Paris*, 1858).—Schultz, *De la choroïdite syphilitique* (*Thèses de Paris*, 1859). — Galenzowski, *Choroïdite syphilitique* (*Gaz. des hop.*, janv. 1862). — Métaxas, *De l'exploration de la rétine et des altérations de cette membrane, etc.* (*Thèses de Paris*, 1861). — Schauenberg. *De la rétinite embolique* (*Ann. d'oc.*, t. XXXV). — De Graefe, *Sur la rétinite pigmentaire* (*Arch. d'ophthalm.*, t. II, 2e série). — Mooren, *Rétinite pigmentaire* (*Ann. d'ocul.*, 1859). — Ed. Jæger, *Atlas d'ophthalmoscopie* et *Beiträge zur Path. des Auges.* — Pilz, *Lehrburch der augenheilkunde*, p. 469 et suiv. — Consultez, en outre, Hulke, *On the use of the ophthalmoscope* (1861) *et les divers traités d'ophthalmoscopie.*

ARTICLE IV.

OPHTHALMITE OU PANOPHTHALMITIS (1).

On désigne sous ce nom l'inflammation de la totalité de l'œil. Le panophthalmitis primitif, c'est-à-dire l'inflammation qui envahit tout l'œil d'un seul coup, est rare. Généralement, cette affection est secondaire ; elle se développe par l'extension de l'inflammation d'un tissu à l'autre, comme cela peut avoir lieu dans quelques-unes des ophthalmies que nous venons d'étudier, surtout dans l'ophthalmie *postérieure interne*. Comme il a été dit plus haut, l'opthalmite ou panophthalmitis ne forme qu'un seul genre que nous allons décrire sous le nom de panophthalmitis phlegmoneux ou phlegmon de l'œil.

Panophthalmitis phlegmoneux. — *Symptômes objectifs.* — Les paupières sont rouges et gonflées, surtout la paupière supérieure. Il existe un gonflement inflammatoire du tissu cellulaire de l'orbite autour du globe et un chémosis séreux de la conjonctive, ce qui détermine l'immobilité de l'œil qui devient proéminent, tend la paupière supérieure et déprime ou retourne l'inférieure.

Si la cornée est encore assez transparente pour permettre de voir l'iris, celui-ci paraît décoloré et la pupille est immobile et contractée.

Symptômes subjectifs. — La diminution de la vue, indépendamment des changements survenus dans la cornée et dans la pupille, et la photopsie, indiquent que la rétine et la choroïde sont comprises dans l'inflammation.

(1) Phlegmon de l'œil.

Comme on peut s'y attendre, d'après la distension considérable du globe et la pression extérieure à laquelle il est soumis, la douleur est très considérable. Outre la douleur brûlante qui existe dans les paupières et dans toute la région oculaire, et qu'aggrave le mouvement ou l'attouchement le plus léger, il existe dans l'œil une douleur profonde, distensive et pulsative comme s'il allait éclater, et dans l'orbite, une douleur s'étendant sur le derrière de la tête, autour de l'orbite, dans les tempes, et dans tout un côté de la tête et de la face. Il y a aussi une photophobie intense avec larmoiement.

Symptômes généraux et constitutionnels. — Une fièvre inflammatoire et quelquefois le délire accompagnent cette maladie.

Marche. — L'inflammation peut être arrêtée à cette période, et, dans ce cas, on voit diminuer la douleur, le gonflement des paupières, la proéminence du globe et le chémosis. A mesure que la rougeur du blanc de l'œil se dissipe toute ulcération de la cornée guérit, l'iris reprend en partie son aspect naturel, mais la vue, si elle n'a pas été détruite, reste plus ou moins altérée.

Si ce changement heureux ne se produit pas, mais que la maladie continue à marcher, tous les symptômes s'aggravent et la suppuration s'établit. Celle-ci est précédée par une sensation de pesanteur et de froid dans l'œil et un frisson général.

Le globe se distend considérablement en raison de l'accumulation de matières dans son intérieur, et il augmente encore de volume, de sorte qu'il sort davantage de l'orbite. La cornée s'infiltre de pus et proémine au fond de la rainure formée par le chémosis de la conjonctive.

La suppuration, loin d'apaiser les souffrances les accroît, parce que les tuniques externes du globe ne cèdent pas facilement à la distension que les matières accumulées leur font éprouver. A la fin, cependant, le globe se rompt par la déchirure de la cornée ou de la sclérotique, l'abcès est évacué avec le sang et les humeurs de l'œil, et la douleur qui était très intense auparavant, s'apaise notablement, puis cesse graduellement.

Causes. — Cette maladie se rencontre, en général, chez les sujets jeunes et robustes à la suite de la réaction intense que peuvent produire dans l'œil les causes des ophthalmies qui agissent directement et en particulier les blessures mécaniques ou chimiques. Comme cette inflammation s'observe avec la phlébite, elle sera décrite plus loin, à ce point de vue, sous le nom d'*ophthalmie phlébitique.*

Pronostic. — L'œil ne peut être préservé comme organe de la vue que lorsque la maladie est prise à temps et traitée avec vigueur. Dans un état plus avancé, la rétine ayant été désorganisée, tout ce que l'on pourra espérer, c'est de conserver la forme de l'œil; mais lorsque la suppuration est établie, il ne faut même plus compter sur ce résultat. Si on laisse l'œil se rompre, les humeurs seront évacuées avec le pus, les tuniques devront revenir sur elles-mêmes, et après la cicatrisation, il ne restera plus rien du globe qu'un petit moignon au fond de l'orbite.

Traitement. — La saignée, la mercurialisation et les opiacés, l'incision du chémosis, l'évacuation de l'humeur aqueuse, la lotion de belladone et les frictions anodines autour de l'orbite et sur la tempe, etc., constituent le traitement qui doit être conduit vigoureusement dès le début de la maladie si l'on veut sauver l'œil. Plus tard, lorsque la suppuration est imminente ou qu'elle a commencé, tout ce que l'on peut faire, c'est d'appliquer un cataplasme, et quand l'abcès devient proéminent sur quelque point, il est bon de le vider en le ponctionnant avec une lancette pour diminuer la souffrance et conserver la plus grande portion possible du globe qui doit former un moignon capable de supporter un œil artificiel. Il peut même être prudent de faire cette ponction plus tôt afin de diminuer la douleur; après cela, il faudra soutenir l'organisme par un régime généreux et des toniques.

La ponction de la chambre antérieure répétée un certain nombre de fois dans la journée, pendant la premiére période de la maladie, n'a pas seulement pour résultat de calmer la douleur, elle contribue encore puissamment à arrêter l'inflammation.

APPENDICE A L'ARTICLE PRÉCÉDENT.

Il y a certaines maladies fébriles et inflammatoires telles que les exanthèmes, la coqueluche, une certaine forme de fièvre épidémique et de phlébite pendant ou à la suite desquelles on voit survenir les inflammations de l'œil. Ces inflammations sont généralement désignées par les termes d'ophthalmies morbilleuse, scarlatineuse, varioleuse, postfébrile ou phlébitique, selon les maladies générales auxquelles elles se rattachent. Il faut remarquer, cependant, que ces ophthalmies sont essentiellement les mêmes que celles qui ont déjà été décrites et n'ont rien de spécifique; la même maladie générale ne provoque pas toujours le

même genre d'ophthalmie ; l'ophthalmie exanthémateuse, par exemple, est quelquefois phlycténulaire, quelquefois puro-muqueuse, parfois même interne.

Le praticien, tout en traitant la maladie générale, doit donc se préparer à rencontrer une ophthalmie concomitante, mais ne pas s'attendre à ce qu'elle ait toujours les mêmes caractères dans le même genre de maladie. Il devra, enfin, avoir recours aux divers modes de traitement que nous avons indiqués pour chaque espèce d'ophthalmies, en y apportant toutefois les modifications que réclame l'existence de la maladie générale.

Ophthalmie scarlatineuse ou morbilleuse. — L'inflammation de l'œil qui se présente dans la fièvre scarlatine et dans la rougeole, plus fréquemment dans cette dernière, ressemble habituellement à l'ophthalmie phlycténulaire ou scrofuleuse, quoiqu'elle prenne quelquefois le caractère puro-muqueux ou même devienne interne. Cette inflammation est généralement bénigne, mais il peut se produire des phlyctènes ou même des abcès de la cornée qui déterminent une ulcération plus ou moins grave.

Diagnostic. — Avant que la maladie générale ne se soit déclarée par son éruption, on pourrait aisément prendre cette ophthalmie pour une ophthalmie scrofuleuse. Le doute n'est plus permis, lorsque l'éruption est venue éclairer la nature du cas.

Pronostic. — Quoique ces ophthalmies cessent le plus souvent avec la maladie générale sous l'influence d'un traitement très simple, il faut les surveiller attentivement comme si elles étaient idiopathiques. Si on les néglige, elles amèneront des désordres sérieux et irréparables à la suite d'ulcérations qui peuvent aller jusqu'à détruire la cornée, ou par la formation de staphylômes.

La fièvre scarlatine et la rougeole laissent parfois persister une grande tendance à l'ophthalmie, surtout aux ophthalmies scrofuleuse, tarsienne, et à la blennorrhée des conduits lacrymaux.

Traitement. — Le traitement général que nécessite la maladie générale convient à l'ophthalmie. Les toniques peuvent être utiles pour hâter la convalescence.

Quant au traitement local de l'ophthalmie, il doit être analogue à celui de l'inflammation idiopathique dont on retrouve ici la forme.

Ophthalmie varioleuse. — Le caractère de cette ophthalmie est beaucoup plus grave et plus dangereux que celui des autres ophthalmies exanthémateuses, comme on pouvait s'en con-

vaincre malheureusement si souvent avant l'introduction de la vaccine.

L'ophthalmie varioleuse revêt généralement une forme qui ressemble plus à l'ophthalmie scrofulo-catarrhale qu'à la catarrhale ou à la catarrho-rhumatismale. Quelquefois elle est purulente, d'autres fois les tuniques internes sont enflammées.

C'est, le plus ordinairement, à partir du onzième ou du douzième jour de l'éruption et lorsque la fièvre secondaire a commencé que cette ophthalmie se déclare.

On trouve de la rougeur de la conjonctive et de la sclérotique avec chaleur, douleur et sensation d'un corps étranger dans l'œil, intolérance de la lumière et larmoiement. Une exsudation se forme dans la substance de la cornée, puis des pustules ou abcès apparaissent et s'ouvrent, et par l'extension de l'ulcération qui survient, la cornée peut être perforée ou détruite dans une plus ou moins grande étendue ; ce malheureux résultat a encore plus de tendance à se produire lorsque la maladie prend la forme purulente.

Puisque cette ophthalmie se déclare au déclin de l'éruption générale, les pustules ou les petits abcès qui atteignent la cornée ne doivent pas être regardés, ainsi que le pensent avec raison Gregory et Marson, comme étant d'une nature spécifique et semblables aux pustules de la peau, mais simplement comme de la même nature que ceux qui peuvent se produire dans toute ophthalmie externe aiguë.

Pendant la période éruptive de la petite vérole, il existe quelquefois une légère conjonctivite, mais celle-ci n'est ni fréquente ni dangereuse. Lorsqu'il s'est développé beaucoup de pustules sur les paupières et sur leurs bords, le gonflement peut être si considérable qu'il devient difficile d'ouvrir les paupières en même temps que l'accroissement de la sécrétion de Meibomius colle ensemble leurs bords et incruste les cils ; mais le larmoiement est peu marqué et il y a peu ou point de douleur dans l'œil ou de photophobie ; et enfin, à mesure que l'éruption s'efface et que le gonflement diminue, on peut ouvrir les paupières et on trouve le globe parfaitement sain ; la conjonctive est simplement un peu injectée et est le siége d'une légère sécrétion muqueuse (1).

La petite vérole, comme la fièvre scarlatine et la rougeole, laisse derrière elle une tendance à l'ophthalmie catarrhale et

(1) Nous étudierons au chapitre des maladies des paupières les résultats qui peuvent être produits par des cicatrices vicieuses.

phlycténulaire, à l'ophthalmie tarsienne et à la blennorrhée des conduits lacrymaux, etc.

Traitement. — Une mesure prophylactique pendant la période éruptive, consiste à laver fréquemment avec de l'eau tiède le bord des paupières, toutes les matières qui s'y réunissent doivent être enlevées, et après chaque ablution, il faut appliquer sur le bord des paupières un peu d'onguent faible.

L'ophthalmie une fois déclarée, le traitement doit être celui qui est approprié à la forme qu'elle revêt.

Au déclin de l'inflammation, les toniques et un régime généreux sont utiles. Si l'organisme est épuisé, il sera encore nécessaire de prescrire un bon régime, des cordiaux et des toniques.

Lorsque la cornée est opaque, perforée par une ulcération ou entièrement détruite, le pronostic et le traitement sont variables et seront étudiés dans le chapitre des opacités de la cornée, du prolapsus iridis ou staphylôme de l'iris.

Ophthalmie postfébrile. — En 1843 et 1844, nous avons vu à Édimbourg et à Glascow des fièvres rémittentes, quelquefois accompagnées de pétéchies, mais sans les taches rosées du typhus, souvent avec de la jaunisse, fièvres dont les crises arrivaient à leur maximum en sept jours, avec tendance aux rechutes, donnant rarement lieu à deux accès, et dont la mortalité n'excéda pas 3 et demi pour 100.

Les suites de ces fièvres étaient diverses, mais la plus remarquable était l'ophthalmie dont nous allons nous occuper.

Cette maladie paraît être une forme d'ophthalmie interne postérieure s'étendant souvent au segment antérieur du globe.

Symptômes. — C'est depuis quinze jours jusqu'à six mois après la convalescence que l'ophthalmie interne postérieure se déclare par les symptômes subjectifs de mouches volantes, d'obscurcissement plus ou moins marqué de la vue allant en augmentant jusqu'à ce que l'œil puisse à peine distinguer la lumière de l'ombre. Lorsque l'ophthalmie antérieure interne est venue s'ajouter à la postérieure, l'attention est mieux fixée sur la maladie, non-seulement parce que celle-ci est devenue plus évidente, mais parce qu'il y a de la douleur oculaire et circumorbitaire.

C'est surtout chez les jeunes adultes que l'on rencontre cette ophthalmie. Des deux yeux, un seul est généralement pris, et l'œil droit semble avoir plus fréquemment souffert que l'autre.

Cause excitante. — On peut ordinairement faire remonter cette

maladie à l'exposition au froid ou à l'usage des yeux trop tôt après la fièvre, etc.

Pronostic. — Traitée à temps et d'une façon convenable, la maladie cédait, en général, complétement, quoique lentement. On a même vu la vision revenir après avoir été presque éteinte. Si l'on n'emploie pas de traitement ou qu'on le fasse avec négligence, l'ophthalmie laisse des traces irrémédiables, telles que les mouches volantes, le staphylôme de la sclérotique, l'opacité de la pupille, etc.

Traitement. — La saignée, le mercure et la belladone conviennent au début ; la contre-irritation et la quinine donnent d'excellents résultats lorsque l'état aigu est passé. Quoique les malades fussent généralement très faibles, j'ai vu cette maladie ne guérir rapidement que par les émissions sanguines (1).

Ophthalmitis phlébitique. — Sous ce nom, on désigne le panophthalmitis qui se rencontre dans les phlébites traumatiques, puerpérales ou autres.

Dans quelques cas, l'inflammation se développe lentement et ne cause pas beaucoup de douleur au malade. Dans d'autres, sa marche est rapide et accompagnée de symptômes très graves. Dans tous les cas, si le malade ne succombe pas à la maladie primitive, l'œil est détruit par la suppuration et la rupture des abcès, et est enfin entièrement condamné à l'amaurose ou à l'atrophie.

Les symptômes généraux qui accompagnent cette maladie sont ceux de la phlébite et ont un caractère typhoïde.

Les circonstances générales suffisent pour faire distinguer l'ophthalmitis phlébitique de l'ophthalmitis phlegmoneux ordinaire auquel il ressemble beaucoup, surtout dans sa forme aiguë. Le chémosis ne présente pas peut-être la même apparence : il revêt, en effet, un aspect séreux dans l'ophthalmitis phlébitique, la conjonctive est plutôt pâle que rouge, et, dans quelques cas, elle est recouverte d'une exsudation de lymphe sous forme de fausses membranes.

Traitement. — En présence de la gravité de la maladie primitive, l'affection de l'œil n'a plus qu'une importance secondaire. Le traitement général, propre à la phlébite, est aussi celui qui

(1) Voyez, pour les détails de cette ophthalmie postfébrile telle qu'elle s'est rencontrée à Glascow, les travaux de Mackenzie dans la *Gazette médicale*, novembre 1843, et du docteur A. Anderson, dans le *London and Edinburgh monthly Journal*, 1845, octob.

convient à cette ophthalmie. Le traitement local doit être le même que pour le phlegmon de l'œil.

Ophthalmie traumatique et sympathique. — L'inflammation qui se déclare à la suite des blessures de l'œil appartient à l'une ou l'autre des variétés d'ophthalmie que nous venons de décrire. La forme particulière qu'elle revêt dépend en partie du siége et de la gravité de la blessure, en partie de l'âge, de la constitution, de l'état de santé du malade. L'influence de la constitution et de l'état de santé, par exemple, est telle que la même blessure peut causer à la fois une ophthalmie grave chez l'un, tandis que chez l'autre, elle ne produira qu'une inflammation comparativement sans importance.

Le traitement des ophthalmies traumatiques doit être fondé sur les mêmes principes que celui de la forme d'inflammation qu'elles revêtent. Dans quelques cas, l'œil qui a été blessé, n'est pas seul enflammé, celui du côté opposé est affecté et souffre tout autant, sinon plus. On a attribué ce phénomène à la sympathie qui existe entre les deux yeux à cause de l'entrecroisement des nerfs, et l'inflammation qui survient dans l'œil non blessé porte le nom d'*ophthalmie sympathique*.

Les ophthalmies traumatiques les plus aptes à développer une ophthalmie sympathique sont celles qui atteignent les deux membranes internes, soit à la partie antérieure, soit à la partie postérieure du globe. Ces inflammations internes sont ordinairement causées par des blessures pénétrantes et lacérantes dans la région du corps ciliaire, surtout lorsqu'il y a eu un peu de perte d'humeur vitrée et prolapsus de l'iris; ces blessures elles-mêmes sont produites par les instruments tranchants, par la projection d'éclats de fer et de pierre ou de fragments de capsule.

L'ophthalmie sympathique embrasse aussi les tuniques internes, plus spécialement celles du segment postérieur; de là l'affaiblissement de la vue et la photopsie qui existent dès le début.

C'est généralement cinq ou six semaines après la blessure d'un œil que l'autre se trouve affecté par sympathie.

Les personnes sujettes aux ophthalmies sympathiques ont, généralement lors de l'accident, l'apparence d'une bonne santé, mais leur constitution est en réalité mauvaise et le régime affaiblissant auquel on les soumet pour combattre l'ophthalmie traumatique joint à cet état de santé, n'est peut-être pas étranger au développement de l'ophthalmie sympathique.

L'*ophthalmie sympathique* ne peut pas être toujours rapportée

à une cause excitante immédiate ; on doit, dans certains cas, l'attribuer à la fatigue éprouvée par l'œil blessé trop tôt après l'accident.

L'œil blessé s'atrophie et devient amaurotique, et malgré tous les soins possibles, celui qui est affecté par sympathie subit presque toujours le même sort.

En face des résultats peu satisfaisants qu'on obtient dans le traitement de l'ophthalmie sympathique, on devra porter la plus grande attention aux ophthalmies traumatiques, même celles qui débutent sous des apparences légères, et cela dans le but d'empêcher le développement de l'ophthalmie sympathique. Lorsque l'ophthalmie traumatique est guérie, il faut engager tout particulièrement le malade à éviter de se servir de ses yeux avant un temps considérable.

On a cru que les blessures qui déterminaient le plus souvent l'ophthalmie sympathique étaient celles qui sont accompagnées de la présence d'un corps étranger dans l'œil. Mais cela n'est pas fort exact, car on l'a vue survenir dans des cas où l'on était bien sûr qu'aucun corps étranger n'avait pu pénétrer, et l'ophthalmie sympathique ne se déclare pas toujours après des blessures où l'on est certain qu'il existe un corps étranger dans l'œil.

D'après le conseil donné déjà par Wardrop, on pratique assez souvent tant en Angleterre qu'en Allemagne, l'ablation totale ou tout au moins l'excision de la cornée de l'œil blessé pour arrêter la marche de l'ophthalmie sympathique. Cette pratique semble avoir réussi entre les mains de Barton, Prichard, Taylor, Bader, Dixon, et entre celles de M. de Graefe. L'ablation totale ou partielle d'un œil perdu pouvant éviter la destruction de son congénère sympathiquement enflammé, on ne devrait pas hésiter à la pratiquer. Toutefois, l'ablation partielle nous paraît préférable, car elle laisse subsister un moignon qui peut recevoir un œil artificiel.

Dans un travail basé sur les faits recueillis à la clinique de M. Dubois, professeur d'ophthalmologie à Bordeaux, M. de Broudeau, s'occupant des affections sympathiques de l'un des yeux à la suite d'une blessure de l'autre œil, arrive aux conclusions suivantes (*Thèses de Paris*, 1858) :

1° Les affections sympathiques inflammatoires sont en général plus fréquentes chez les personnes de constitution scrofuleuse et lymphatique ; 2° les affections sympathiques caractérisées par des troubles fonctionnels ou des altérations physiologiques profondes, atteignent le plus souvent les constitutions nerveuses ou anémiques ; 3° la sympathie morbide est presque toujours précédée de quelques symptômes fugaces

qu'on ne doit ni négliger, ni ignorer. Dans le premier cas, ce sont de petites douleurs sourdes orbitaires ou circumorbitaires, des photopsies, et de la photophobie qu'aucune rougeur ne semble expliquer. Dans le second cas, il existe par intermittences une faiblesse visuelle de quelques minutes, de l'*hebetudo visus ;* 4° la sympathie morbide n'est pas, en général, immédiate, elle n'apparait dans l'œil sain que quelques jours après la lésion traumatique, elle peut même exister à l'état latent, et dans ce cas, ne se manifester qu'après une époque plus ou moins éloignée ; 5° les plaies franchement pénétrantes sont moins sujettes à causer des accidents sympathiques que les lésions contondantes et surtout que les plaies déchirantes superficielles ou profondes des membranes oculaires ; 6° la guérison de l'œil blessé n'est point une garantie constante contre la sympathie morbide de son congénère.

CHAPITRE III.

DES DIVERS ÉTATS MORBIDES DE L'OEIL QUI ACCOMPAGNENT LES OPHTHALMIES OU QUI EN SONT LA SUITE.

§ I. — Granulations de la conjonctive (1).

Dans cet état morbide, la conjonctive des paupières et celle des sinus palpébraux prennent l'aspect d'une plaie recouverte de granulations (voy. pl. I, fig. 2). De là le nom qu'on lui a donné, quoique ce soit une chose totalement différente, comme nous l'avons dit plus haut (p. 103).

Selon le développement de ces granulations, la surface de la conjonctive palpébrale ressemble, lorsque l'on retourne les paupières, à du velours rouge, les papilles grossies étant séparées en groupes par des sillons et des fissures, ou elle est tuberculeuse et sarcomateuse comme une mûre. J'ai vu des granulations ayant l'aspect de petits polypes pédiculés.

La conjonctive oculaire n'est pas sujette à cette maladie. Toute apparence granuleuse qui se présente à sa surface sur la sclérotique ou sur la cornée est due à des granulations réelles.

Comme la conjonctive est très exposée à cette affection dans l'ophthalmie puro-muqueuse (p. 159), le médecin ne doit pas né-

(1) *Syn.* Granulations palpébrales. — Trachôme.

gliger l'examen de la face interne des paupières et des sinus palpébraux après la disparition de l'inflammation, car, quoique la conjonctive scléroticale puisse ne présenter aucune rougeur, celle des paupières peut être encore sous l'influence de cet état morbide.

On rencontre souvent la conjonctive granuleuse dans des cas où la conjonctive scléroticale n'a pas été atteinte par l'inflammation, car, comme nous l'avons dit plus haut, la congestion inflammatoire qui détermine le développement des granulations peut ne pas s'étendre au delà de la conjonctive palpébrale, et a pu même être si légère que c'est à peine si le malade s'en est aperçu (p. 160). Dans cet état d'inflammation chronique cependant, une cause légère peut déterminer facilement une attaque d'ophthalmie aiguë.

Une vascularité superficielle, un épaississement et l'opacité de la moitié supérieure de la cornée existent fréquemment en même temps que les granulations de la conjonctive, et on a attribué cet état au frottement exercé par la surface rugueuse de ces dernières. Cela n'est pas exact, car la vascularité, l'épaississement et l'opacité de la conjonctive cornéale peuvent se présenter sans qu'il y ait de granulations, et, au contraire, font défaut dans des cas où la conjonctive est manifestement granuleuse. Cet état morbide de la cornée serait plutôt le résultat de l'extension de l'inflammation, cause première des granulations, quoique sans doute il soit entretenu et aggravé par le frottement de la surface granuleuse des paupières.

Pronostic. — La conjonctivite granuleuse est une maladie très tenace. Même dans les circonstances les plus favorables, la conjonctive est longtemps à reprendre son état naturel, si même elle se guérit jamais (1).

Traitement. — Dans le traitement de la conjonctivite granuleuse, il faut du soin et de la persévérance. Un régime prudemment conduit, les toniques, le bon air et les précautions contre les changements de température, sont des points généraux importants à observer. Le traitement local doit consister : 1° dans l'application d'une ou de deux sangsues aux paupières pour di-

(1) En Irlande, l'ophthalmie compliquée de granulations conjonctivales et des effets désastreux qu'elles ont sur la vision, semble être endémique. Il y a quelques années, pendant que j'étais à Cork, la fréquence de cette maladie dans la ville et les environs avait attiré mon attention. Depuis lors, j'ai observé que la plupart des malades qui viennent se faire soigner d'une conjonctivite granuleuse à l'hôpital ophthalmique de *University College* sont du sud de l'Irlande.

minuer la congestion ; 2° l'entretien d'une contre-irritation au moyen de vésicatoires répétés derrière les oreilles et sur les paupières ; 3° les scarifications de la conjonctive malade (voy. p. 85) tous les deux ou trois jours et l'application, aussitôt après, de quelque onguent actif comme celui de précipité rouge. En scarifiant, il faut ouvrir l'une après l'autre par la ponction les granulations vésiculeuses. Lorsque la conjonctive est fongueuse et que les granulations sont grosses et proéminentes, surtout lorsqu'elles sont pédiculées, on peut les enlever d'un seul coup avec des ciseaux courbes, ensuite on applique l'onguent comme après une scarification simple.

Dans le traitement de cette affection, on a souvent fait un triste usage du sulfate de cuivre, et avec ce caustique, comme aussi avec les autres, on a non-seulemont détruit les granulations, mais encore la conjonctive, et la maladie dont on recherchait ainsi la guérison, a été rendue plus incurable. Quant à la poudre d'acétate de plomb, je ne puis en parler d'après ma propre expérience.

L'ophthalmie granuleuse, quelle que soit du reste l'opinion que l'on se fasse de sa nature et de son mode de production, n'en reste pas moins l'une des maladies oculaires les plus difficiles à guérir. Le chirurgien ne doit pas avoir pour but de détruire les granulations et tous les moyens énergiques qui agissent dans ce sens seront rejetés. Il faut se borner à activer la résorption ; l'on devra dès lors tenir compte de l'aspect, de l'état aigu ou chronique, de la consistance des granulations, si on veut leur appliquer une thérapeutique rationnelle.

Lorsqu'elles sont à l'état aigu, le traitement doit surtout reposer sur les scarifications et les cautérisations avec le caustique lunaire, auxquelles on ajoutera l'emploi de lotions légèrement astringentes ou de pommades faibles. Les scarifications seront nombreuses et superficielles et on facilitera l'écoulement sanguin jusqu'à ce que la muqueuse palpébrale ait acquis une certaine pâleur. Je ne connais pas de moyen qui produise une amélioration et un soulagement plus rapide, lorsque les granulations sont à l'état aigu ou que des granulations chroniques éprouvent une recrudescence aiguë ou subaiguë. On doit scarifier tous les deux jours ou plus rarement suivant les cas. La scarification des granulations chroniques peut encore être très utile en déterminant un surcroît d'activité qui hâte l'absorption, et il est avantageux de faire de nombreuses incisions cruciales sur les granulations vésiculeuses qui occupent le cul-de-sac rétro-tarsien. On a pu aussi reconnaître l'efficacité de l'abrasion superficielle au moyen de ciseaux courbes promenés sur le sommet des saillies ou avec la lame d'un scarificateur porté à plat sur la conjonc-

tive, comme le conseille M. Coursserant. Nous considérons comme plutôt nuisible qu'utile l'excision des granulations, à cause des cicatrices irrégulières qu'elle produit, il en est de même des scarifications profondes qui entament la conjonctive elle-même.

La cautérisation avec le nitrate d'argent peut être fort utile dans le traitement des granulations, mais à la condition qu'elle soit maniée avec de grandes précautions et que l'on en saisisse bien les indications. Ainsi, en touchant légèrement la surface des granulations chroniques dures, jaunâtres, avec le nitrate d'argent que l'on décompose aussitôt au moyen de l'eau salée, on ramènera dans le produit morbide un état subaigu qui en activera la résorption. Nous avons souvent constaté les avantages du mode de cautérisation adopté par M. Coursserant et qui consiste à toucher çà et là la surface granuleuse avec l'extrémité pointue d'un crayon de nitrate d'argent. M. Desmarres redoutant l'action trop énergique du caustique lunaire, emploie les crayons de nitrate d'argent et de potasse que recommande aussi M. de Graefe. En tous cas, la cautérisation avec le nitrate d'argent ne devra être répétée qu'à des intervalles assez éloignés. Le crayon de sulfate de cuivre est plus facile à manier que le caustique lunaire, et on peut en retirer de grands avantages; aussi est-il très employé dans le traitement des granulations; cependant il faut craindre d'en abuser, car il peut aussi amener la destruction de la conjonctive. Il sera préféré au nitrate d'argent dans la période subaiguë des granulations. La pierre divine remplit les mêmes indications.

Il n'est pas nécessaire de toucher avec le crayon de sulfate de cuivre plus souvent que tous les deux ou trois jours; cette application est douloureuse et souvent nous l'avons remplacée avec avantage par les gouttes d'un collyre contenant 1 à 2 gram. de sulfate de cuivre pour 30 gram. de glycérine. M. de Graefe emploie dans les cas de granulations, avec ou sans pannus, une pommade contenant le sulfate de cuivre à la dose de 10 à 15 centigr. pour 5 gram. de glycérolé d'amidon. D'après MM. Mialhe et Grassi, le mélange d'amidon et de glycérine le plus convenable pour servir d'excipient aux diverses substances employées en pommades contient 15 gram. de glycérine pour 1 gram. d'amidon (1).

Les crayons au tannin dont nous avons indiqué la composition, nous rendent journellement des services dans le traitement des granulations palpébrales. La surface malade est touchée 1 ou 2 fois par jour avec le crayon. Ce mode de traitement n'est pas douloureux et n'oblige pas le malade à suspendre ses occupations, et s'il exige un temps plus long pour guérir, il n'expose pas à détruire la conjonctive. M. Hairion avait déjà fait ressortir les avantages du tannin qu'il applique sous forme d'un mucilage contenant 5 grammes de tannin pour 20 grammes d'eau et 10 grammes de gomme arabique. Cet habile chirurgien touche la face

(1) Voy. *Bulletin génér. de thérapeutiq.*, 1862.

interne de la paupière inférieure avec un pinceau mou trempé dans ce topique. Le malade tient un instant les paupières rapprochées et pratique quelques frictions avec le doigt sur la paupière supérieure. Ces applications seront répétées deux ou trois fois par jour. Nous avons employé de la même façon le glycérolé au tannin. Quelques ophthalmologistes belges, M. Buys en particulier (1), ont vivement recommandé l'acétate neutre de plomb qu'on étend au moyen d'un pinceau aux angles de la surface palpébrale d'abord, puis à la partie moyenne. Cette méthode est peu employée en France, malgré l'appui que lui ont donné MM. Testelin et Warlomont.

Nous devons encore mentionner quelques moyens adjuvants qui peuvent même être suffisants lorsque les granulations sont peu développées : telles sont les pommades au nitrate d'argent, au précipité rouge, au calomel, etc. Le docteur Hays a préconisé l'eau commune saturée de sel marin ; il nous a semblé que de fréquentes irrigations avec l'eau additionnée de 1/10e à 1/20e de chlorure de soude hâtaient la disparition des granulations. Le professeur Jæger promène sur les surfaces malades un pinceau enduit d'une pommade composée de 40 centigr. de bromure de potassium pour 15 grammes d'axonge. Le docteur Fromont conseille de toucher la conjonctive granuleuse avec la teinture d'iode. Pour terminer une énumération qu'il serait facile de rendre plus longue, tant sont nombreux les moyens locaux conseillés dans le cas de granulations, nous signalerons comme agents caustiques : le nitrate acide de mercure au 1/10e qui a été utile entre les mains de M. Desmarres, la solution de 20 centigr. de sublimé dans 4 grammes d'eau que préconise Eble, la solution de 30 centigrammes de chlorure d'or, que vante Wallace, et enfin l'acide chromique qu'emploie M. Hairion dans le cas de granulations inodulaires ou dans les cas où des brides cicatricielles sont saillantes. L'action énergique de ce dernier agent exige qu'on l'emploie avec une extrême prudence,

§ II. — Cornée vasculaire et pannus.

Dans la conjonctivite chronique, on rencontre assez souvent la vascularité, l'opacité plus ou moins grande et l'épaississement de la conjonctive qui recouvre la cornée. Lorsque ces phénomènes sont légers, on donne à cette affection le nom de *cornée vasculaire* (voy. pl. I, fig. 3), mais lorsque la vascularité et l'épaississement ont pris un développement tel que la totalité ou une partie de la cornée semble recouverte d'un morceau de drap rouge, la maladie prend le nom de *pannus*. Cet état morbide est entretenu

(1) Buys, *De l'emploi de l'acétate de plomb dans le traitement de l'ophthalmie granuleuse*, Bruxelles, 1849.

et aggravé par les granulations de la conjonctive palpébrale. L'irritation continuelle produite par des cils déviés est encore une cause fréquente de cet état de la cornée.

Traitement. — Lorsque la cause de l'irritation a été éloignée, la vascularité de la cornée disparaît quelquefois d'elle-même ou avec l'aide d'applications locales, telles que l'onguent fort de précipité rouge, les vésicatoires, les toniques, le bon régime et le changement d'air. Souvent elle persiste cependant, malgré le traitement, ou se reproduit rapidement après avoir disparu.

Le traitement spécial du pannus, suite de l'ophthalmie égyptienne, imaginé, il y a quarante-neuf ans, par le docteur Henry Walker (1), et qui a fort bien réussi entre les mains du professeur Jæger (de Vienne), du docteur Piringer (de Gratz) et de plusieurs autres, consiste à déterminer dans l'œil, au moyen de l'inoculation, une nouvelle attaque d'ophthalmie, que l'on s'efforce ensuite, par un traitement bien dirigé, d'amener à une terminaison favorable (p. 163).

Ce procédé me paraît un peu hasardé, même si nous pouvions facilement calculer que la cornée redeviendra transparente dans les cas où nous parvenons à sauver l'œil de la destruction totale. Le docteur Piringer affirme cependant que la seconde attaque d'ophthalmie purulente est moins violente que la première, et déclare hardiment que l'expérience lui a prouvé que l'inoculation du flux blennorrhagique est un remède sûr pour la guérison du pannus ; mais les granulations des paupières sont-elles guéries?

Il faut prendre avec un pinceau à aquarelle la matière fournie par les yeux d'un enfant atteint de l'ophthalmie des nouveau-nés, qui est généralement celle que l'on préfère, et l'appliquer hardiment sur la conjonctive de l'œil affecté de pannus. Dans le cours de six à quatre-vingt-dix jours, on voit survenir l'inflammation requise.

Pour traiter convenablement le pannus, il faut avant tout rechercher la cause qui l'a produit ou qui l'entretient. Les granulations palpébrales et la déviation des cils sont, de toutes les causes, celles que l'on peut le plus souvent constater. Il suffira ordinairement de les faire disparaître, pour obtenir la guérison du pannus, s'il est récent et peu prononcé, par des moyens locaux fort simples, aidés d'un traitement général, vésicatoires, toniques, huile de foie de morue, ayant pour but de combattre l'ophthalmie chronique et de fortifier la constitution. C'est alors que l'on emploie

(1) *Edinburgh med. and surg. Journal.* 1811.

les collyres au nitrate d'argent, au tannin, au sulfate de cuivre, etc. A. Bérard et M. Tavignot ont vanté l'efficacité d'une solution de 4 à 10 parties de sel marin pour 30 grammes d'eau, instillée trois fois par jour. Le laudanum pur ou dilué peut être utile ; ajouté à la solution du sublimé, il constitue le collyre de Conradi, très employé en Allemagne. L'huile de naphte, l'huile de cade (Serre d'Alais) en collyre, ont été conseillées chez les enfants scrofuleux. Un moyen qui procure de nombreux succès consiste dans l'insufflation d'une poudre composée de calomel et de sucre candi, ou de tutie préparée. Nous avons quelquefois insufflé l'acétate neutre de plomb avec avantage. M. Follin se loue beaucoup de l'emploi du perchlorure de fer à 30 degrés, dont il instille une goutte entre les paupières, tous les deux ou trois jours (1).

La scarification des vaisseaux qui entourent la cornée ou s'avancent sur elle, est très efficace, et quand les vaisseaux kératiques ne sont pas abondants, de simples scarifications des conjonctives palpébrales seront avantageuses. Nous préférons ce moyen à l'excision des vaisseaux tout autour de la cornée comme la conseillait Scarpa. On peut encore pratiquer avec succès la cautérisation péri-kératique, en promenant l'extrémité du crayon de nitrate d'argent autour de la cornée dans les points où les vaisseaux sont le plus abondants. Cette cautérisation peut être faite avec un pinceau imbibé de nitrate acide de mercure uni à 10 parties d'eau. Malgré les nombreux succès obtenus par plusieurs ophthalmologistes et par M. Warlomont, entre autres, nous pensons que l'inoculation du pus blennorhagique doit être réservée aux cas graves et rebelles dans lesquels la cécité est complète.

§ III. — Xérophthalmie (2).

Dans cette maladie, la conjonctive est tellement modifiée dans sa structure qu'elle présente plutôt les caractères de la peau que ceux d'une membrane muqueuse ; son épithélium, y compris celui de la cornée, est épaissi, sec, semi-opaque, comme l'épiderme de la peau. Sa surface n'est plus lubrifiée par la sécrétion muqueuse normale, et je l'ai vue, une fois, chez un ramoneur ne se laissant pas mouiller par les larmes, comme si elle était grasse. Outre ce changement de structure, il y a une rétraction générale de toute la conjonctive, qui oblitère même les sinus palpébraux.

Symptômes subjectifs. — La vue est troublée en proportion de l'opacité de l'épithélium de la cornée, l'œil éprouve une sensa-

(1) *De l'emploi du perchlorure de fer dans la kératite panniforme* (*Arch. gén. de méd.*, 1856).

(2) *Syn.* Cutisation de la conjonctive. — Xérome conjonctival. — Xérosis.

tion de sécheresse; la surface de la conjonctive est peu sensible, et les mouvements des globes et des paupières sont restreints.

Causes. — Le xérome de la conjonctive est généralement le résultat de quelque ophthalmie externe, telle que l'ophthalmie catarrhale, scrofuleuse, scrofulo-catarrhale. etc., qui a été négligée ou maltraitée et est passée à l'état chronique. Cet état a été, en outre, entretenu par l'exposition à la poussière et aux vapeurs âcres, par l'usage intempestif d'applications irritantes, comme les gouttes de nitrate d'argent ou par l'irritation causée par des cils retournés. Cette maladie peut aussi être la suite d'une conjonctivite chronique qui, elle-même, dépend de l'exposition de la conjonctive dans le cas d'ectropion.

La sécheresse de l'œil et la maladie elle-même ont été attribuées à l'oblitération des conduits lacrymaux, mais, quoiqu'il puisse quelquefois y avoir un arrêt dans la sécrétion lacrymale, il n'en est pas toujours ainsi, et dans quelques cas, les malades peuvent répandre des larmes. Dans le cas, par exemple, que nous avons cité, les larmes coulèrent en abondance lorsque l'on arracha quelques cils déviés. D'ailleurs, ce ne sont pas les larmes qui humectent le plus la conjonctive, mais bien la sécrétion même de cette membrane. C'est donc la suppression de cette dernière sécrétion qui est la cause de la sécheresse, et la cause de cette suppression est l'altération de la conjonctive déjà décrite (voy. *Xéroma lacrymal*, dans le chapitre des maladies des organes lacrymaux).

Pronostic et traitement. — Le xéroma conjonctival n'étant pas susceptible de guérison radicale, le traitement ne peut être que palliatif, et il doit consister simplement en lotions d'eau tiède. Lorsque la surface de la conjonctive repousse l'humidité, comme si elle était grasse, on peut ajouter à l'eau, de la potasse dans la proportion de trois à quatre gouttes par deux onces d'eau. M. Coursserant a obtenu une amélioration notable dans un cas de xérophthalmie par l'occlusion permanente et longtemps prolongée des paupières (1).

§ IV. — Onyx et abcès de la cornée.

La nature des onyx et des abcès de la cornée a été décrite plus haut (voy. p. 114), et nous avons parlé de leur présence

(1) Consultez : Taylor, *De la xérophthalmie* (*Edinb. med. and surg. Journ.*, et *Ann. d'ocul.*, 1854). — Duprez, *De la xérophthalmie* (*Thèses de Paris*, 1836).

dans certaines ophthalmies, lorsque nous avons étudié celles-ci. Tout ce qu'il est nécessaire de dire ici sur ce sujet, c'est que le traitement indirect de ces onyx ou de ces abcès est en général le seul admissible. La seule indication est d'apaiser le plus vite possible l'inflammation qui en est la cause, puis on comptera sur la nature pour achever la guérison.

Fig. 31.

A. Pus infiltré entre les lèvres de la cornée ou onyx.

B, C. Ses limites.

D. Pus dans la chambre antérieure ou hypopion vrai.

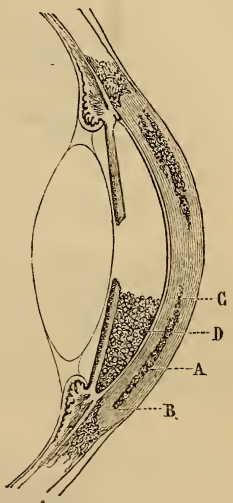

Les abcès de la cornée sont superficiels, moyens ou profonds, et se terminent par résolution quand on est parvenu à faire disparaître la phlegmasie; ils peuvent encore s'ouvrir au dehors ou dans la chambre antérieure. On ne doit jamais ouvrir ces abcès, car on s'exposerait à ranimer l'inflammation de la cornée, et le plasma purulent qui les constitue ne s'écoulerait pas. La méthode abortive au moyen du nitrate d'argent a pu réussir dans les cas d'abcès superficiels, mais elle est assez souvent suivie d'une recrudescence inflammatoire qui doit rendre très circonspect dans son emploi.

§ V. — Ulcères de la cornée.

Nous avons décrit plus haut (voy. p. 116 et 194) l'ulcération de la cornée, son mode de production et ses caractères dans les

diverses ophthalmies, nous pouvons ajouter ici que l'ulcération destructive de la cornée peut se produire sans apparence d'inflammation ou avec une inflammation très faible, quand il y a un épuisement considérable de l'organisme, comme après le typhus, par exemple, et aussi dans les cas de maladies du nerf de la cinquième paire.

Fig. 32.

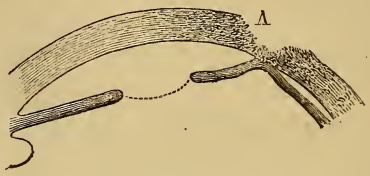

A. Ulcère perforant de la cornée. — Iris adhérent à la cicatrice.

Le traitement des ulcères de la cornée faisant partie du traitement des ophthalmies qui les ont causés, nous devons seulement ajouter ici les détails suivants : 1° Comme l'ulcération chronique superficielle et étendue de la cornée est souvent accompagnée d'un état granuleux de la conjonctive palpébrale, il faut rechercher tout particulièrement cette cause d'irritation. 2° Lorsqu'un ulcère

Fig. 33.

B. Ulcère perforant de la cornée. Cicatrice cornéale recouvrant une portion A de l'iris herniée et adhérente.

profond menace de traverser la cornée, l'évacuation de l'humeur aqueuse rend quelquefois de grands services en diminuant la tension de la partie ulcérée, la marche de l'inflammation se trouve ainsi entravée, l'on rend plus favorable l'application des remèdes, et on permet à la cicatrisation de se faire dans de meilleures conditions. 3° Lorsqu'un ulcère menace de percer le centre de la cornée, il est prudent de tenir la pupille sous l'influence de la belladone, afin que, si la perforation de la cornée et

l'évacuation de l'humeur aqueuse se produisent, il ne puisse en résulter un prolapsus de l'iris.

Quelquefois, toute la surface d'un ulcère de la cornée se recouvre d'une matière ressemblant à de la chaux mouillée, pour nous servir de la comparaison de Wardrop. Jacob attribue cette apparence à un précipité de la solution d'acétate de plomb si souvent employée en lotion. Beer avait aussi remarqué que souvent l'usage des lotions de plomb rendait la cornée opaque. Ce phénomène peut se remarquer sur toute la conjonctive abrasée ou non (1), mais c'est surtout sur la cornée qu'on l'observe. Le dépôt blanc se fixe parfois dans la cicatrice, qui devient alors épaisse et indélébile. Jacob (2) dit que l'opacité peut être produite par une seule application. Il l'a vue se former le lendemain du jour où l'on avait laissé tomber par méprise une goutte de solution de plomb dans l'œil. Ce dépot blanc n'a pas lieu chaque fois que l'on emploie l'acétate, mais Jacob dit qu'on ne peut préciser les conditions de l'ulcère qui le déterminera.

Mackenzie recommande d'essayer d'enlever soigneusement avec une spatule d'argent le dépôt blanc de la surface de l'ulcère, et il cite un cas dans lequel il put séparer une écaille de plomb déposée sur la cornée (3). En général, cependant, il vaut mieux ne pas intervenir de cette manière. J'ai vu la croûte se détacher spontanément à mesure que l'ulcère marchait vers la guérison.

Les ulcères de la cornée présentent entre eux des différences qui ont une influence sur la marche et le pronostic de cet ordre de lésions. Parmi ces différences, celles qui sont relatives à la profondeur de la perte de substance, à son siége, à sa forme et à l'aspect de son fond, ont servi à établir des variétés. C'est ainsi que l'on distingue des ulcérations *superficielles* et *profondes*, *centrales* et *périphériques*. En tenant compte de la forme, on a décrit des ulcères à *facettes* ou *planiformes*, *pointillés*, *cupuliformes*, *annulaires* et en *coup d'ongle*. Quant à l'aspect du fond, il est important de remarquer qu'il peut être *transparent* ou *opaque*, *uni* ou *pulpeux*, *vasculaire* ou *non vasculaire*.

(1) Comme on peut le voir quand on applique la poudre d'acétate de plomb sur la conjonctive granuleuse (voy. p. 83).

(2) Dublin, *Hosp. reports*, vol. V, page 370.

(3) M. Tyrrell a décrit une maladie particulière de la cornée, sous le titre d'*inflammation de la cornée avec dépôt de matière terreuse* que l'on peut supposer être la même chose que le dépôt accidentel sur l'ulcère de la cornée. Sans mettre en doute qu'un précipité insoluble puisse adhérer à une surface ulcérée, M. Tyrrell pense que, dans les cas qu'il a indiqués, le dépôt n'avait pas cette origine.

Toutes ces particularités seront facilement appréciées au moyen de l'éclairage oblique ou du procédé de M. Laugier.

Les ulcérations transparentes, superficielles, à facettes, si elles ne menacent pas de perforer la cornée, ont cependant une certaine gravité, en ce sens qu'elles produisent une photophobie intense. Les ulcères cupuliformes deviennent facilement perforants et quand ils sont centraux, ils peuvent laisser une cicatrice opaque qui rendra la vision nulle ou à peu près. Les ulcères annulaires qui accompagnent l'ophthalmie purulente sont graves et menacent la cornée de mortification; il en est de même de l'ulcère pulpeux et atonique, qui perfore souvent la cornée.

Le traitement des ulcérations de la cornée n'est autre que celui de l'ophthalmie qui les produit, et consiste essentiellement dans l'emploi des moyens propres à combattre l'état général scrofuleux, si fréquent en pareil cas, et dans l'usage des révulsifs cutanés et de quelques collyres. Cependant on doit souvent avoir recours à une médication locale ayant pour but de hâter la cicatrisation et de contribuer à arrêter la marche de l'ulcération. Ainsi, l'occlusion des paupières au moyen des bandelettes de taffetas d'Angleterre, ou avec le collodion, en fournissant à la cornée un soutien contre la pression des liquides intra-oculaires, la met certainement dans des conditions favorables à la cicatrisation. L'extrait de belladone en onctions sur les paupières, le collyre de sulfate d'atropine seront toujours mis en usage dans les cas d'ulcères profonds. Lorsque la perforation paraît imminente, M. Desmarres fait coucher le malade, applique sur l'œil toutes les cinq minutes une compresse légère imbibée du liquide suivant : eau distillée, un litre; herbe de belladone et de jusquiame, ãã 50 grammes; dans cette infusion, on délaye 20 grammes d'extrait de belladone. Une goutte de ce liquide est versée de cinq en cinq minutes.

Si la plupart des praticiens s'accordent à reconnaître les bons effets que l'on obtient en touchant légèrement la surface des ulcères chroniques avec le crayon de sulfate de cuivre, il n'en est plus de même de la cautérisation avec le crayon de nitrate d'argent, telle que la conseillaient Scarpa et Sanson, que l'on accuse de développer une vive inflammation, de hâter la perforation et de produire une opacité indélébile. Il nous a pourtant paru que ce moyen, dangereux sans doute, si on l'emploie sans précaution et sans méthode, peut rendre de grands services lorsque l'ulcère n'a pas encore atteint la lame profonde de la cornée; l'on peut en toucher alors légèrement toute la surface avec la pointe bien unie d'un crayon de nitrate d'argent, ou de nitrate d'argent et de potasse. Quand l'ulcère est profond, il faut agir avec beaucoup plus de réserve, et en tous cas, ne toucher que les bords. Cette cautérisation nous semble contre-indiquée dans les ulcères annulaires qui accompagnent l'ophthalmie purulente, auquel cas la scarification du chémosis nous a toujours paru avantageuse. Les ulcères vasculaires réclament quelquefois la section des vaisseaux conjonctivaux.

Lorsque l'ulcère a une marche lente, il est utile de produire de temps à autre, une excitation légère avec les gouttes de laudanum versées dans l'œil, ou du collyre de Conradi (p. 148). On pourra encore, en pareil cas, avoir recours au collyre de sel marin, conseillé par M. Tavignot, au collyre aloétique contenant 10 à 30 gouttes de teinture d'aloès pour 30 grammes d'eau, ou à la pommade au précipité rouge. Nous nous sommes bien trouvé, en pareil cas, de l'usage du glycérolé au tannin ou au sulfate de cuivre.

Il est utile, ainsi que le dit M. Wharton-Jones, dans le cas d'ulcères profonds menaçant de devenir perforants, de faire la paracentèse de la cornée, que l'on répétera plusieurs fois de suite en attaquant soit le fond même de l'ulcère, comme le conseille Monteath, soit tout autre point, comme le voulait Wardrop. On favorise ainsi la cicatrisation par la détente que subit la cornée et l'on peut empêcher la perforation.

Le chirurgien doit encore diriger le traitement contre la photophobie, ce symptôme si pénible qui accompagne les ulcérations de la cornée et peut persister après leur guérison. On a préconisé, dans ce but, l'extrait de ciguë ou d'aconit, administré à l'intérieur, le sulfate de quinine, soit seul, soit associé à l'opium et auquel Mackenzie accorde une grande confiance. Comme moyen local, M. Deval emploie un collyre contenant 25 milligrammes de cyanure de mercure, 2 grammes d'eau de laurier-cerise pour 60 grammes d'eau. Les fomentations opiacées sont prescrites par Mackenzie, M. Laugier a recours avec avantage aux fumigations belladonées, et les frictions palpébrales avec le chloroforme sont conseillées par M. Bouisson.

VI. — Suffusion, opacité et taies de la cornée.

Suffusion de la cornée par distension. — Il faut un certain degré de tension pour entretenir la transparence et le brillant de la cornée, ainsi que l'on peut en juger par l'apparence terne de l'œil, lorsque tout le corps a été soumis à une influence débilitante. Un accroissement de tension, dans de certaines limites, ajoute au brillant de l'œil, comme on le voit dans les cas d'excitation mentale, mais lorsque la tension dépasse une certaine limite, la cornée devient le siége de suffusion. Ce phénomène se produit plus ou moins dans toutes les inflammations de l'œil, soit à cause de la distension de dedans en dehors, soit à cause de la pression du dehors.

Il est facile de se convaincre que l'obscurcissement ou le brillant de la cornée est dû au degré de tension de l'œil, en examinant ce qui se passe dans l'œil d'un animal récemment tué. Détachez, par exemple, un œil de mouton de son orbite et com-

primez-le légèrement en le serrant dans la main ; la cornée, qui était auparavant relâchée et sombre, se détend et s'éclaircit, mais si l'œil est plus fortement comprimé, la cornée se tend davantage, et il s'y produit une suffusion d'un blanc opaque qui disparaît cependant lorsqu'on diminue la pression.

L'opacité de la cornée est souvent la conséquence de l'inflammation et est due, soit à un dépôt interstitiel, soit à la cicatrisation d'un ulcère. L'opacité présente divers degrés de densité, d'étendue et de persistance, depuis une simple taie qui tend à disparaître jusqu'à une opacité profonde et indélébile occupant toute la cornée et cachant la pupille.

Opacité par dépôt interstitiel. Nuage ou nubécule. — Albugo. — La taie appelée *nubécule* est une tache demi-transparente et dont les bords sont vagues et mal limités. Les bords de l'*albugo* ne sont pas mieux déterminés, mais son centre est profondément opaque et un peu élevé, caractères dus à la plus grande quantité de lymphe exsudée. Le nubécule est le résultat d'une exsudation diffuse, mais légère ; l'albugo est formé par une exsudation plus abondante et mieux circonscrite qui ne s'est pas terminée par une phlyctène ou une pustule. Quelquefois on voit un ou deux vaisseaux venir se jeter dans un albugo, et généralement on aperçoit, sur le trajet des vaisseaux qui se sont développés, dans les cas d'albugo ou de cicatrice opaque, des lignes blanchâtres qui les relient à la circonférence de la cornée.

Traitement de l'opacité par dépôt interstitiel. — A mesure que l'inflammation s'apaise, l'opacité diminue, de sorte que, dans le principe, celle-ci ne réclame aucun remède particulier, et plus tard, il est bon d'attendre pour voir ce que le pouvoir absorbant pourra faire, et il peut souvent beaucoup, surtout chez les jeunes sujets. Si l'opacité persiste et qu'elle se trouve placée de manière à gêner la vue, on peut alors essayer les applications locales, la contre-irritation et surtout les toniques et le changement d'air. Les applications locales qui ont rendu le plus de service sont des gouttes de bichlorure de mercure avec le vin d'opium et l'onguent de précipité rouge (p. 79).

Opacité produite par une cicatrice. — Leucoma. — Selon que l'ulcère n'a attaqué que la couche conjonctivale ou qu'il s'est étendu à la substance propre, la cicatrice est semi-transparente ou entièrement blanche. La circonférence d'une tache provenant d'une cicatrice est toujours plus nette que celle provenant d'un simple dépôt.

La guérison de certains ulcères de la cornée peut sans doute avoir lieu sans laisser aucune opacité, mais lorsque celle-ci est le résultat de la cicatrice d'un ulcère, elle est toujours indélébile, à moins que l'ulcération ait entamé seulement la conjonctive cornéale.

Quand une opacité indélébile recouvre la pupille, l'usage habituel de la solution d'extrait de belladone ou de sulfate d'atropine est une ressource vraiment précieuse.

Fig. 34.

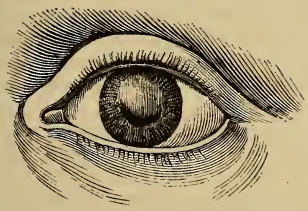

Opacité de la cornée couvrant en partie la pupille.

Si l'opacité occupait trop complétement le centre de la cornée pour que la dilatation de la pupille puisse être de quelque utilité au malade, il faut avoir recours à l'opération de la pupille artificielle par excision qui consiste à couper un morceau de l'iris en face de la partie transparente de la cornée, si toutefois l'autre œil était semblablement affecté ou qu'il fût privé de la vue par une cause quelconque.

Suffusion de la face interne de la cornée. — Lorsque la membrane de Descemet est enflammée, elle est le siége d'une suffusion plus ou moins laiteuse parsemée de petits points opaques d'un aspect particulier. Le docteur Jacob nous apprend que, si la membrane de Descemet, en broyant une cataracte, est touchée par la pointe de l'aiguille, il s'y produit une opacité qui ressemble à la cataracte capsulaire. J'ai une fois observé une suffusion uniforme, mais légère, de cette membrane, chez une femme que j'avais opérée d'une cataracte lenticulaire par extraction. Après la section du lambeau supérieur de la cornée, la malade tourna subitement l'œil en haut ; dans ce mouvement, le lambeau fut replié en bas et la membrane de Descemet frottée contre le bord de la paupière. Néanmoins, la guérison s'effectua à merveille sans autre

complication qu'un léger obscurcissement qui se dissipa promptement.

Le pronostic des taches ou opacités de la cornée, varie suivant un grand nombre de circonstances. Les opacités qui sont dues à un épanchement plastique interstitiel produit par une ophthalmie encore existante ou récente, diminuent souvent, quelle que soit leur étendue, en même temps que la phlegmasie et disparaissent peu à peu lorsque celle-ci a cessé. Cette terminaison s'observe surtout chez les jeunes sujets. Il en résulte que, comme le remarque M. Wharton-Jones, il ne faudra pas se hâter de diriger un traitement contre l'opacité elle-même et l'on devra attendre que sa durée ait démontré qu'elle persiste après la résolution complète de l'inflammation. Jusque-là, c'est celle-ci seule qu'il faut combattre et ce que nous allons dire du traitement ne s'applique qu'aux taches déjà anciennes et formées par un épanchement qui semble inerte.

Il est souvent difficile de distinguer l'albugo du leucoma; on reconnaîtra, ce dernier, quand il y a adhérence entre l'iris et la tache opaque, mais il n'en est pas toujours ainsi; l'éclairage oblique sera constamment utile pour apprécier la profondeur et l'épaisseur des opacités.

Les taches de la cornée sont d'autant plus graves qu'elles sont plus étendues, plus profondes et plus centrales; certaines taies périphériques peuvent ne pas gêner la vision, d'autres entraînent le strabisme ou même le nystagmus. Les taches cicatricielles ou leucomas sont plus rebelles, et si parfois on les voit diminuer d'étendue, il est rare qu'elles disparaissent complétement. Une nouvelle attaque d'ophthalmie a pu quelquefois amener la disparition de taies ou d'albugos de la cornée.

Il est inutile d'énumérer tous les topiques divers conseillés en pareil cas. La plupart d'entre eux ont pour but d'activer l'absorption de la lymphe plastique qui constitue l'opacité, et nous nous bornerons à signaler ceux qui nous ont paru avoir le plus d'efficacité. Le traitement général qui consiste surtout dans l'emploi des toniques, sulfate de quinine, iodures, ferrugineux, huile de foie de morue, etc., ne doit jamais être négligé. On a aussi recours aux collyres liquides, aux pommades, aux poudres.

Les pommades au nitrate d'argent, au borax, au sulfate et à l'oxyde noir de cuivre, au calomel et au précipité blanc, ou encore celle à l'iodure de potassium à laquelle Chélius accorde tant de confiance, seront utiles à des degrés divers. Le précipité rouge qu'on l'emploie seul, comme le formule M. Wharton-Jones (p. 79), ou qu'on lui ajoute quelque autre substance comme dans les pommades de Lyon, de Regent, de la veuve Farnier, de Desault, de Dupuytren, de Rust, etc. (voy. p. 148), nous a paru jouir dans beaucoup de cas d'une efficacité incontestable. Les mêmes substances peuvent être employées sous forme de mucilages et de glycérolés, tels sont le mucilage tannique, le mucilage d'alun

et de gomme arabique, celui de précipité blanc. J'ai pu constater les bons effets des glycérolés au calomel, au précipité rouge et de la teinture d'iode à la dose de 1 à 2 gram. dans 20 gram. de glycérine. Les vapeurs d'acide cyanhydrique sont recommandées par Mackensie.

Les collyres liquides se composent avec les mêmes substances que les pommades. Celui de Conradi jouit d'une réputation méritée. Le sulfate de cadmium à la dose de 10 à 15 centigr. pour 15 gram. d'eau seule ou additionnée de laudanum est conseillé par Himly, de Graefe, Fronmüller, etc. M. Deval emploie l'huile de foie de morue seule ou mêlée à l'huile de noix. Les effets locaux des collyres et des pommades sont efficacement secondés par les frictions iodées sur les tempes, le front et la paroi cutanée des paupières. On peut encore associer aux divers topiques, les fumigations avec des infusions aromatiques.

Les poudres composées de calomel et de sucre candi, d'alun, de pierre divine, d'oxyde de zinc, les crayons de tannin, peuvent aussi procurer des succès. M. Bourrousse de Laffore a publié un certain nombre d'observations d'opacités anciennes et devenues inertes, qui ont fini par disparaître au moyen de la cautérisation avec le crayon de nitrate d'argent, répétée trois ou quatre fois par semaine, pendant plusieurs mois (1).

Dans les cas d'opacités vasculaires, l'excision ou la simple incision des vaisseaux qui s'y rendent a été utile, et suffit quelquefois pour faire disparaître ou améliorer des taches qui ont résisté à tout autre traitement. Demours et plus tard Holscher ont conseillé d'introduire, dans quatre ou cinq points de l'opacité, l'extrémité d'une lancette aiguë ou d'un kératotome, afin de provoquer le travail de résorption. M. Malgaigne, ayant remarqué que les taches opaques n'envahissent ordinairement que les couches superficielles, en a fait l'abrasion en les cernant par une incision circulaire, au moyen d'un petit bistouri, et en disséquant le lambeau saisi par des pinces à dents de souris. Cette opération a réussi entre les mains de M. Malgaigne, de Gulz, de Szokalski, mais elle ne doit rester toutefois qu'à titre de méthode exceptionnelle à laquelle on ne peut songer que si le malade est aveugle et qu'il soit impossible de créer une pupille artificielle (2). L'application de l'électricité a paru utile à MM. Turk et Quadri. Nous signalerons encore pour mémoire, la transplantation de la cornée transparente d'un animal à la place de la cornée opaque, proposée et exécutée par Wutzer, et l'adaptation d'une cornée artificielle proposée par Nussbaum (de Munich). Ces opérations font plus d'honneur à l'imagination qu'à la sagacité de ceux qui les ont proposées.

Enfin, lorsqu'une tache même circonscrite de la cornée a résisté pendant longtemps à tous les moyens et qu'elle empêche complétement la vision, il est indiqué de pratiquer une pupille artificielle.

(1) Bourrousse de Laffore, *Des taches de la cornée et des moyens de les faire disparaître*. Paris, 1860.

(2) Desmarres, *Mémoire sur la kératectomie ou abrasion de la cornée* (*Ann. d'ocul.*, t. X).

§ VII. — Hernie de la cornée.

Pour la description de la hernie de la cornée, voyez plus haut (page 117).

Fig. 35.

Hernie de la cornée. — A, B. Tumeurs arrondies formées à travers une perforation de la substance cornéale.

§ VIII. — Prolapsus ou hernie de l'iris.

Le prolapsus de l'iris a été décrit précédemment sous le titre de : *Effets de la pénétration de la cornée* (page 121).

Le traitement de cette affection, lorsqu'elle est produite par une plaie pénétrante de la cornée, est indiqué au chapitre des *Blessures de la cornée*. Lorsque le prolapsus est le résultat d'un ulcère pénétrant, il y a beaucoup moins de chances de voir l'iris reprendre sa place, que lorsqu'il se forme à la suite d'une blessure pénétrante de la cornée. Toutefois on arrive souvent à le prévenir, en dilatant la pupille par la belladone, quand un ulcère voisin du centre de la cornée menace de la perforer.

Fig. 36.

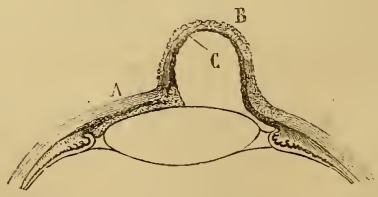

Hernie ou staphylôme de l'iris vu sur une coupe antéro-postérieure.
A. Cornée. — C. Iris hernié. — B. Tissu cicatriciel.

Si cette complication s'est produite à la suite d'un ulcère pénétrant, il faut, en général, éviter d'agir directement sur la portion herniée de l'iris, et l'on doit continuer plutôt à diriger son atten-

tion sur l'inflammation dont la hernie de l'iris n'est que la conséquence, afin d'en hâter la guérison. Lorsque le prolapsus, cependant, est assez considérable pour causer un staphylôme partiel, on peut y pratiquer une excision avec des ciseaux fins pour permettre à l'humeur aqueuse de s'écouler et pour maintenir la tumeur affaissée pendant que la cicatrice se fait par-dessus.

Les instillations de belladone ou d'atropine et les moyens propres à combattre l'inflammation seront toujours employés d'abord, dans le but de prévenir la formation d'une hernie de l'iris ou d'en obtenir la réduction, si déjà elle s'est produite. Lorsque la hernie ne se réduit pas sous l'influence de la belladone, il est permis de supposer que quelques adhérences encore récentes se sont formées, et l'on peut chercher à exercer sur une autre partie de l'œil une action révulsive. C'est ce que fait M. Desmarres, en cautérisant fortement avec le crayon de nitrate d'argent, en deux ou trois points au voisinage de la hernie, sur la conjonctive ou même sur la cornée. Cette cautérisation peut être renouvelée plusieurs fois, à un ou deux jours d'intervalle.

Si, malgré l'usage de ces moyens, la hernie persiste et se montre plus solidement adhérente, il faut chercher à détruire la saillie qu'elle forme, soit par l'excision, comme le conseille M. Wharton Jones, soit par la cautérisation, comme le voulait Scarpa. La cautérisation doit être faite avec le crayon de nitrate d'argent, et assez énergiquement pour produire à toute la surface de la saillie une eschare qui tombe au bout de deux ou trois jours, après lesquels on peut recommencer la cautérisation. Dans le cas de prolapsus iridien volumineux, M. Pétrequin a conseillé la cautérisation qu'il nomme infundibuliforme, et qui consiste à enfoncer dans la masse saillante un crayon conique et très pointu de pierre infernale, afin d'attaquer simultanément le centre, la surface et les racines de la tumeur. Enfin M. Deval se loue beaucoup des scarifications immédiatement suivies de la cautérisation avec le nitrate d'argent.

Dans tous les cas, l'occlusion des paupières aidée d'une compression très douce sera fort utile et pourra contribuer à repousser la tumeur en arrière.

§ IX. — Staphylôme de la cornée et de l'iris.

Proéminence anormale, avec opacité d'un blanc grisâtre ou nacrée, d'une partie ou de la totalité de la cornée, telle est la définition que suggère à première vue le staphylôme sphérique total ou partiel ; mais, en prenant en considération la nature de l'état morbide, on voit que cette définition n'est pas tout à fait exacte.

1° Staphylôme partiel.

Caractères objectifs. — Le staphylôme partiel (fig. 37) atteint le plus souvent la partie inférieure ou latérale de la cornée, et peut varier en étendue depuis le quart jusqu'à toute la moitié de l'étendue de cette membrane. Un examen minutieux fera découvrir que l'iris est tiré de côté et accolé à la face interne de la saillie opaque. La chambre antérieure est, en conséquence, très rétrécie. Selon la situation et l'étendue du staphylôme, l'intégrité de la pupille est plus ou moins compromise, soit parce que son bord pupillaire est compris directement dans l'adhérence, soit parce que l'opacité de la cornée la recouvre plus ou moins.

Fig. 37.

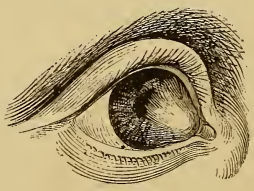

Staphylôme partiel latéral. — Aspect de la tumeur.

Symptômes subjectifs. — La vue est troublée en proportion du degré d'altération de la pupille. En outre, la proéminence étant exposée, d'une part, à l'action dessiccative et irritante de l'air, et agissant, de l'autre, comme un corps étranger, il en résulte que le clignotement est rendu très fréquent et fatigue à la fois le staphylôme et les paupières. L'œil contracte, par cela même, une certaine faiblesse et est souvent atteint d'inflammation.

2° Staphylôme sphérique total.

Caractères objectifs. — Le tissu opaque qui représente la cornée forme une saillie si prononcée, dans ce cas, qu'il distend et presse les paupières où même proémine considérablement entre elles.

Symptômes subjectifs. — La vision est entièrement perdue, mais il reste une perception de l'ombre et de la lumière.

Marche. — Le staphylôme peut demeurer stationnaire, mais

quelquefois il continue à se développer et augmente de volume jusqu'à ce qu'il se rompe. Cet accroissement est accompagné de symptômes très graves, tels que la distension de l'œil et la douleur circumorbitaire empêchant le sommeil et épuisant le malade. Lorsque l'œil se rompt, ces symptômes cessent immédiatement, et si le cristallin et une partie de l'humeur vitrée se sont échappés avec l'humeur aqueuse, l'œil ne se distend pas de nouveau, mais il se rétracte en un moignon marqué de dépressions au niveau des insertions des muscles droits. Si tout le corps vitré s'est écoulé, les membranes se retirent au fond de l'orbite où elles forment une petite masse informe. Lorsque l'humeur aqueuse seule s'échappe, le staphylôme reste affaissé pendant un ou deux jours, puis il se reforme, quand la déchirure s'étant fermée, l'humeur aqueuse a pu s'accumuler de nouveau.

Fig. 38.

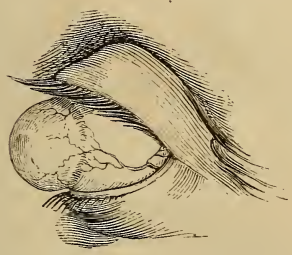

Staphylôme total sphérique vu de profil.

Pathogénie. — Le tissu de la cornée est modifié par l'inflammation, et l'iris adhère à sa face interne, puis ces deux membranes se distendent de manière à former une proéminence opaque plus ou moins considérable. Telle a été, en quelques mots, l'opinion généralement acceptée en ce qui concerne la formation du staphylôme de la cornée et de l'iris jusqu'en 1838, époque à laquelle j'énonçai une manière de voir toute différente (1).

Dans les ophthalmies scrofuleuse, catarrhale ou catarrho-rhumatismale, s'il se fait un ulcère pénétrant de la cornée, l'humeur aqueuse s'échappe comme il a été dit; l'iris s'affaisse en avant, vient appuyer contre la cornée, et il arrive parfois qu'une petite

(1) *Gaz. méd.*, février 1838.

partie fait hernie à travers l'ouverture. Les progrès de l'ulcération étant arrêtés par le retrait de l'inflammation, la portion herniée de l'iris et la plaie de la cornée sont embrassées dans une même cicatrice. L'ouverture de la cornée se ferme ainsi, l'humeur aqueuse se réaccumule et la chambre antérieure se rétablit, quoique les adhérences partielles (*synéchie antérieure*) de l'iris et de la cornée l'aient rendue un peu plus petite (fig. 32). Dans ce cas, il n'y a pas de proéminence de la partie antérieure de l'œil, parce qu'à mesure que l'inflammation diminue, la petite portion d'iris qui fait hernie s'aplatit et se retire. Si la destruction de la cornée s'étend davantage, soit par l'extension de l'ulcération et la continuité de l'inflammation, soit par l'ouverture d'un abcès de la cornée, et qu'alors une plus grande portion de l'iris ait fait hernie, celle-ci ne se retire pas comme dans le cas précédent, lorsque l'inflammation diminue, mais elle persiste et forme une proéminence à travers la partie de la cornée attaquée, communément en bas ou sur le côté. La saillie n'est d'abord qu'un simple repli de l'iris distendu par l'humeur aqueuse et est appelée *staphylôme de l'iris*, mais peu à peu sa surface exposée se couvre d'un tissu ferme et opaque de la nature du tissu de cicatrice, et ce tissu se confond à la base de la tumeur avec la partie saine de la cornée.

Fig. 39.

Staphylôme partiel de l'iris et de la cornée. — A. Portion de l'iris recouverte d'un tissu cicatriciel. — C. Cornée restée saine.

La saillie ainsi formée est un *staphylôme partiel;* elle n'est pas constituée par la cornée elle-même distendue, mais par une portion herniée de l'iris recouverte d'un tissu nouveau destiné à remplacer la perte de substance éprouvée par la cornée. Le mode de formation du *staphylôme total* est essentiellement le même, et ne diffère que par le degré. Après la destruction d'une grande partie ou de la totalité de la cornée, comme cela se voit dans les ophthalmies blennorrhagiques et purulentes, et souvent dans l'ophthalmie varioleuse et dans celle des nouveau-nés, l'iris

se projette en avant, sa surface se couvre graduellement de ce tissu opaque cicatriciel ou pseudo-cornée, d'une épaisseur plus ou moins considérable, tandis qu'une couche de lymphe se dépose quelquefois, comme je l'ai vu, sur sa face postérieure. La pupille se ferme en même temps, et l'humeur aqueuse, se réaccumulant dans la chambre postérieure, distend l'iris qui, avec la pseudo-cornée qui le recouvre, produit sur le devant de l'œil une tumeur d'où résulte le staphylôme total.

Fig. 40.

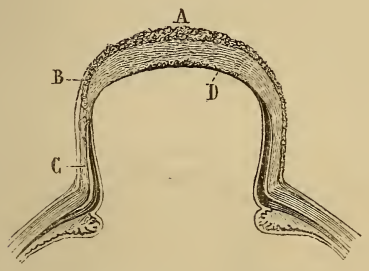

Staphylôme total de l'iris et de la cornée. — A, B. Cornée cicatricielle ou pseudo-cornée.— C. Son union avec la vraie cornée. — D. Iris distendu et sans ouverture pupillaire.

Quelquefois la portion centrale de la cornée est seule détruite, et il n'en reste qu'un anneau à la circonférence. La protubérance staphylomateuse prend alors la forme d'un petit globe fixé au devant d'un plus grand; ou si la cornée, à sa jonction avec la fausse cornée, a été distendue par la pression de l'humeur aqueuse, et surtout si la maladie s'est étendue au corps ciliaire, tout le devant de l'œil proémine comme un cône tronqué (*staphylôme conique*).

Quelquefois, lorsque la destruction de la cornée est peu considérable, la cicatrice qui se forme au-dessus de la hernie de l'iris peut, quoique d'abord proéminente, s'aplatir plus tard par la rétraction. Cependant, à la suite d'une nouvelle attaque inflammatoire, il arrive plutôt que l'humeur aqueuse est versée en plus grande quantité dans la chambre postérieure, qui, vu l'occlusion de la pupille, ne communique plus avec la chambre antérieure affaissée, et alors, la cicatrice ne pouvant résister à la pression

exercée derrière elle, est poussée en dehors et forme une saillie staphylomateuse.

La pseudo-cornée, tant dans le staphylôme partiel que dans le staphylôme sphérique, est plus ou moins envahie par des vaisseaux variqueux de couleur foncée (fig. 38).

Une circonstance digne d'attention dans l'anatomie pathologique du staphylôme, c'est que, quand la tumeur devient trop grosse, l'iris ne pouvant, à cause de la délicatesse de son tissu, suivre la dilatation de la fausse cornée, se sépare de la choroïde et se déchire en lambeaux ; il en résulte que lorsqu'on examine la surface interne de ces larges staphylômes après la mort ou l'opération, on trouve l'iris adhérent à la pseudo-cornée, rompu et réticulé, tandis qu'on le retrouve encore en entier à la surface interne d'un staphylôme moins développé (1).

Fig. 41.

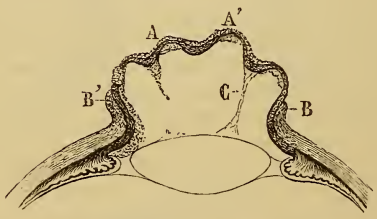

Staphylôme rameux. — A,A'. Bosselures de la surface. — B,B'. Limites de la cornée. — C. Filament celluleux.

On peut conclure de ce qui vient d'être dit, que la cornée et l'iris ne s'unissent pas, surface contre surface, pour former un staphylôme, et les considérations suivantes prouveront que, comme nous l'avons déjà donné à entendre, cette union ne peut se faire dans aucune circonstance.

1° En examinant un staphylôme qui avait été enlevé par une opération avec la partie périphérique de la vraie cornée, je trouvai que la portion correspondante de l'iris, quoique en contact intime avec la surface interne de la cornée sur laquelle existait encore la membrane de Descemet, ne lui était pas adhérente.

2° Dans l'ulcère pénétrant de la cornée avec prolapsus de l'iris, la partie qui fait hernie adhère en un point à la cornée. Mais, quoique les surfaces de ces deux membranes soient en contact

(1) Beer, *Ansicht der staphylomatösen Metamorphosen des Auges.* Wien, 1805.

dans toute leur étendue, par suite de l'évacuation de l'humeur aqueuse à travers l'ouverture de la cornée, et qu'en raison de l'inflammation, il existe des conditions favorables aux adhérences, on ne voit cependant pas l'iris adhérer à la cornée, surface à surface, comme cela a lieu entre la plèvre pulmonaire et la plèvre costale. Au contraire, dès que l'ouverture ulcéreuse de la cornée s'est fermée de façon à permettre à l'humeur aqueuse de s'accumuler de nouveau, l'iris s'éloigne de la cornée et la chambre antérieure se rétablit. La seule adhérence entre l'iris et la cornée est celle qui existe au point où a eu lieu le prolapsus.

3° Dans les cas d'ulcères pénétrants où l'humeur aqueuse, après la sortie de l'iris, se met en contact avec la cornée, mais sans former de prolapsus, il ne s'établit aucune adhérence entre les deux membranes ; alors l'iris s'éloigne de la cornée dès que la perforation est fermée et que toute issue de l'humeur aqueuse est ainsi prévenue.

4° Pour admettre que des adhérences peuvent se produire entre l'iris et la cornée, il faudrait montrer qu'on les a observées à la suite des évacuations de l'humeur aqueuse nécessitées par une inflammation de la membrane de Descemet, mais je crois que l'on n'a jamais noté un pareil résultat. Dans l'opération de la cataracte par extraction, l'humeur aqueuse s'échappe, l'iris se met en contact avec la cornée et y reste pendant assez longtemps ; mais quand il n'y a pas de prolapsus, il n'y a pas non plus d'adhérences. Si l'iris n'est pas adhérent à la cornée, lorsqu'il est en contact avec cette membrane à la suite de l'évacuation de l'humeur aqueuse, et qu'il y a de l'inflammation, un pareil accident a encore moins de chances de se produire lors de la présence de ce fluide.

On peut sans doute dire que ce n'est pas à la suite d'inflammations pareilles de l'œil que se produit le staphylôme, mais bien après les ophthalmies purulentes, blennorrhagiques et varioleuses ! Cela est vrai ; mais dans ces mêmes maladies, par quelles conditions se forme le staphylôme ? Ce n'est pas par suite de l'adhérence de l'iris et de la cornée surface à surface, mais seulement parce que la cornée est détruite dans une étendue plus ou moins grande ; or, ce sont précisément les ophthalmies purulentes, blennorrhagiques et varioleuses, qui produisent cet accident.

Il y a seize ans environ que j'ai publié, pour la première fois, ces idées sur la pathogénie du staphylôme. Elles ont été combattues par les uns par des raisons insuffisantes, et adoptées par

d'autres qui se les sont attribuées ; le professeur Roser, de Marburg, dans une savante monographie, les a habilement développées (1).

Diagnostic du staphylôme partiel. — C'est à peine si l'on peut confondre la cornée conique avec le staphylôme partiel, mais il existe une variété de hernie de la cornée qui lui ressemble par la saillie qu'elle forme ; elle en diffère néanmoins en ce qu'elle n'est pas aussi opaque, et que l'iris ne lui est pas adhérent. L'albugo est opaque, mais il n'est pas aussi proéminent que le staphylôme partiel, et comme dans le cas précédent, il n'y a pas d'adhérence avec l'iris. Le leucome est aussi opaque et peut se compliquer d'une synéchie antérieure, mais les adhérences de l'iris sont comparativement peu étendues et l'on n'observera pas alors une proéminence comme dans le staphylôme.

Pronostic et traitement. — Si le staphylôme est petit et n'intéresse pas beaucoup la pupille, le traitement le plus simple est le meilleur ; mais il faut se prémunir contre l'irritation, et combattre la tendance à l'inflammation en laissant tomber dans l'œil, dès qu'on en voit des traces, les gouttes de solution de nitrate d'argent ou de vin d'opium dilué. Dans le cas où l'autre œil a perdu préalablement la vue, si le staphylôme comprend la pupille, il sera bon de chercher à en diminuer la proéminence afin de préparer les voies pour la création d'une pupille artificielle.

Le traitement qui a été adopté, dans ce but, consiste à toucher le staphylôme avec quelque caustique, tels que le chlorure d'antimoine, le nitrate d'argent ou la potasse caustique, afin de provoquer un travail inflammatoire lent, qui amène la condensation et la rétraction de la tumeur. Il faut laisser tomber l'eschare produite par une cautérisation avant de renouveler l'opération. La meilleure manière de procéder, c'est de commencer par toucher la base du staphylôme à son pourtour, puis d'avancer graduellement vers le sommet de la proéminence. On augmente souvent l'efficacité de ce traitement, eu égard à la consolidation et à l'aplatissement de la pseudo-cornée, par l'évacuation souvent répétée de l'humeur aqueuse.

M. Tyrrell dit qu'il a réussi, dans plusieurs circonstances, à réduire de volume un staphylôme partiel, par l'application soigneuse du nitrate d'argent ou de la potasse hydratée en sub-

(1) *Die Lehre vom Hornhautstaphylom. Nach dem gegenwärtigen Standpunct der Wissenschaft zusammengefasst.*

stance. Il applique d'abord le caustique à la base en ayant soin de ne pas toucher ce qui reste de la cornée saine ; une petite eschare se détache, mais seulement après que la lymphe qui s'est déposée au-dessous d'elle a consolidé et renforcé la partie profonde. Lorsque cette première opération a produit son effet, il recommence l'application, non pas au même point, mais plus près du sommet de la proéminence ; il arrive peu à peu, en opérant ainsi, sur les parties les plus saillantes du staphylôme, les unes après les autres, jusqu'à ce qu'il ait obtenu une réduction considérable ou complète. Ce chirurgien a pu, par ce procédé, réussir à faire ensuite une pupille artificielle beaucoup plus utile au malade. Enfin, il donne la préférence à la potasse hydratée, à moins que la proéminence ne soit très petite, parce que ce caustique produit un dépôt de lymphe plus considérable que le nitrate d'argent (1).

Pronostic et traitement du staphylôme total. — Lorsqu'une inflammation de l'œil a eu une marche assez désastreuse pour laisser à sa suite les conditions de la formation d'un staphylôme total, le traitement doit avoir pour but, non pas de sauver l'œil comme organe de la vision, mais de l'empêcher de dégénérer en une tumeur qui, non-seulement, cause une grande difformité, mais est, pour l'œil opposé, la source d'une irritation considérable, à tel point, que le malade en vient tôt ou tard à demander une opération.

Traitement prophylactique. — Il paraît, d'après le mode de formation du staphylôme total, que c'est l'accumulation de l'humeur aqueuse dans la chambre postérieure existant toujours, qui cause la distension de l'iris et de la fausse cornée qui s'est développée à sa surface. S'il en est ainsi, la destruction de la source de l'humeur aqueuse, en rompant l'intégrité de la chambre postérieure, est un moyen qui s'offre de lui-même pour prévenir le développement de la proéminence staphylomateuse. La façon la plus simple d'obtenir ce résultat me paraît être l'extraction du cristallin lui-même. J'ai pratiqué cette opération dans le cas suivant :

Un homme d'environ vingt-deux ans vint me trouver avec une ophthalmie purulente grave des deux yeux. La cornée de l'œil droit ayant été détruite et la pupille oblitérée, l'iris faisait hernie et était distendu par l'humeur aqueuse. L'œil gauche avait aussi beaucoup souffert ; il y avait un ulcère pénétrant, une hernie de l'iris, et, par conséquent, une déformation et une contraction con-

(1) *A Practical work on the diseases of the Eye.* London, 1840, vol. Ier, p. 273.

sidérables de la pupille. Les deux yeux étaient encore sous l'influence de l'inflammation, et l'on pouvait se demander même si l'œil gauche pourrait être préservé de lésions plus graves, surtout en présence du surcroît d'irritation causée par la présence du staphylôme de l'œil droit. Je fis l'extraction du cristallin par une incision avec le couteau de Beer à travers l'iris hernié et distendu. Il y eut une réaction violente due moins peut-être à l'opération qu'à ce que le malade ne pouvait se soigner convenablement; l'iris ne se distendit pas de nouveau, l'œil se rétracta, et l'irritation ayant disparu, l'œil gauche éprouva peu à peu des changements qui améliorèrent son état, et il conserva même assez de vision pour permettre au malade de reprendre son métier de portier.

Lorsque l'œil est détruit, chez les adultes ou chez les enfants nouveau-nés, par une ophthalmie purulente ou varioleuse, et qu'il ne se forme pas de staphylôme, mais une simple fausse cornée qui reste plate, et qu'en outre le globe s'atrophie, je soupçonne que la lentille s'est échappée par l'ouverture de la cornée. Dans un cas d'hypopyon traumatique, le professeur Roser a rapporté qu'après la destruction de la cornée, il trouva le cristallin mis à découvert, et que, lorsque la capsule se rompit, douze jours après, la lentille s'échappa. Il ne se forma pas de staphylôme, mais une simple cicatrice aplatie.

Un staphylôme total sphérique entièrement développé est la source d'une grande difformité. Il est souvent utile de l'enlever pour adapter un œil artificiel, mais c'est surtout à cause de l'irritation qu'il détermine, et qui peut se communiquer à l'œil voisin, que l'ablation deviendra tôt ou tard nécessaire.

Ablation d'un staphylôme total sphérique complétement développé. — La compression, la ligature, le séton, les caustiques, l'incision, modifiés et combinés de diverses façons, ont été recommandés pour réprimer le staphylôme, mais aujourd'hui il est reconnu que l'excision est le seul moyen de le faire disparaître.

Pour déterminer l'étendue du lambeau que l'on doit couper, on doit s'informer si le malade veut ou non porter un œil artificiel. Dans le premier cas, il faut enlever un large morceau pour réduire le globe de l'œil en un moignon propre à supporter un œil artificiel. Dans l'autre cas, on coupe un lambeau plus petit et n'atteignant pas la partie périphérique de la vraie cornée qui peut encore exister, et cela, dans le but de conserver autant que possible, au globe son volume normal et son apparence.

Le patient peut se coucher sur une table ou s'asseoir sur une chaise, en plaçant le côté qui ne doit pas être opéré près d'une fenêtre. Lorsque le malade est assis dans une chaise, il appuie sa tête sur la poitrine d'un aide qui, placé par derrière, fixe le menton avec la paume de la main, tandis qu'avec les doigts de l'autre, il relève la paupière supérieure. Déprimant la paupière inférieure avec une main, le chirurgien procède de la manière suivante. Il transperce la tumeur de dehors en dedans, quelque peu au-dessous du diamètre transversal, avec le couteau à staphylôme (fig. 42), le tranchant dirigé en haut. Puis en poussant le couteau, il taille un lambeau comme dans l'extraction de la cataracte. Ce lambeau est saisi avec des pinces à griffes, et l'excision est achevée avec une paire de ciseaux courbes. Si le cristallin existe encore, il faut l'extraire, à moins qu'il ne s'échappe spontanément.

Fig. 42.

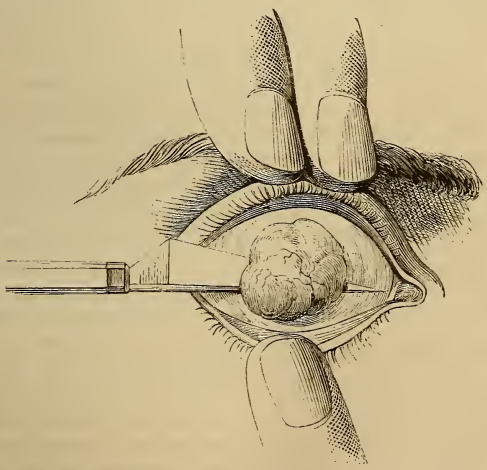

Opération du staphylôme. — Couteau introduit à la base de la tumeur, le tranchant en haut.

Après l'opération, les paupières des deux yeux doivent être tenues fermées par des bandelettes de diachylon et couvertes d'une légère compresse et d'un bandeau.

Il y a généralement peu d'hémorrhagie au moment de l'opération, mais il peut arriver, quelques heures après, surtout dans le cas de complication d'un staphylôme de la sclérotique, que le globe se distende par le sang qui infiltre l'humeur vitrée ou la remplit de caillots. Il faut alors enlever les masses de sang noirâtres avec des ciseaux et couvrir l'œil avec une compresse trempée dans de l'eau fraîche.

Dans les circonstances ordinaires, la guérison marche régulièrement, la plaie se couvre de granulations qui donnent naissance à une membrane semi-transparente, qui peu à peu, devient opaque et forme une cicatrice aplatie marquée de raies bleues ou brunes. Il se forme quelquefois par la plaie une excroissance fongueuse, dont on se rendra maître facilement avec le caustique lunaire.

S'il y a une forte réaction après l'opération, on doit recourir aux antiphlogistiques, aux anodins et aux fomentations chaudes, etc.

§ X. — Hypopyon.

On a donné ce nom à une collection de pus ou de matière puriforme occupant le fond de la chambre antérieure. Dans un petit hypopyon, la collection de matière prend un aspect qui lui donne quelque ressemblance avec l'onyx ; mais ces deux formes se distinguent l'une de l'autre par la circonstance suivante, à savoir, que, si l'on fait mouvoir de côté et d'autre la tête du malade, la matière de l'onyx ne change pas de place, comme cela a lieu pour l'hypopyon, à moins qu'elle ne soit très épaisse et glutineuse ; de plus, quand on examine la cornée de profil, le dépôt dans l'onyx paraît plus près de la surface que dans l'hypopyon. Enfin, il peut y avoir à la fois onyx et hypopyon (fig. 31).

Source du pus de l'hypopyon. — Cette source est différente, suivant les cas. L'expérience nous montre souvent que, sans être rompues, les parois des chambres aqueuses peuvent sécréter du pus, de la même manière que toutes les membranes séreuses ou muqueuses enflammées. La matière purulente peut encore provenir d'un abcès de la cornée qui se serait ouvert en arrière ou d'un abcès de l'iris (p 113). On a nommé *faux hypopyons* ceux qui sont formés de ces deux dernières manières, pour les distinguer des hypopyons produits de la première façon, qui ont pris le nom d'*hypopyons vrais.*

Si l'on considère la diversité des provenances de la matière accumulée dans la chambre antérieure, on comprendra aussitôt que l'hypopyon peut être la conséquence des diverses espèces d'ophthalmies externes ou internes.

Traitement. — En général, lorsque l'hypopyon se forme, l'inflammation qui en est la cause dure encore. La première indication est de combattre cette inflammation le plus promptement possible, et alors la matière accumulée disparaîtra habituellement d'elle-même.

Nous avons déjà eu l'occasion de rappeler les dissidences qui existent quant à l'opportunité d'ouvrir la chambre antérieure dans le cas d'hypopyon, et nous avons vu que si cette opération est conseillée par Wardrop, Jæger, Rosas, Cunier, etc., elle est rejetée par Scarpa, Juncken, Desmarres, etc. Nous pensons qu'elle a, en réalité, beaucoup plus d'inconvénients que d'avantages, à moins qu'on ne la réserve pour les cas où les chambres étant considérablement distendues par le pus, on a surtout pour but de faire cesser les douleurs violentes. Mais autre chose est de ponctionner la cornée au niveau des points où se trouve le pus, ou de faire la ponction dans un point éloigné, non plus pour faire sortir la matière purulente, mais pour évacuer seulement l'humeur aqueuse. Cette pratique est utile parce qu'elle calme les douleurs, contribue à éteindre l'inflammation, favorise la résorption du pus, et ne saurait nuire, puisque l'on agit sur une partie saine dont les plaies se cicatrisent promptement et ne provoquent aucune réaction.

M. Rivaud-Landrau dit avoir obtenu de bons résultats de l'instillation dans l'œil, répétée trois fois par jour, d'un collyre composé de 12 gouttes de teinture d'iode dans 70 gram. d'eau. Il pense avoir activé ainsi la résorption d'épanchements purulents compliquant les ophthalmies internes.

§ XI. — Cornée proéminente et hydropisie des chambres aqueuses (1).

Nous avons déjà expliqué comment, dans la kératite (p. 203 et 219), la proéminence et le diamètre de la cornée peuvent augmenter par suite du ramollissement du tissu de la cornée d'une part, et de l'autre par la distension causée par l'augmentation de l'humeur aqueuse. C'est là une forme d'hydropisie des chambres aqueuses dont nous allons nous occuper (2).

(1) *Syn.* Hydrophthalmie antérieure.

(2) L'hydropisie de l'œil qui est indépendante de l'inflammation, ou qui du moins n'en dépend pas d'une manière évidente, sera étudiée dans le chapitre suivant.

Diagnostic. — La proéminence de la cornée dans l'hydropisie des chambres aqueuses se distingue de celle de la cornée conique par sa courbure sphérique (1) (voy. *Cornée conique*).

Fig. 43.

Cornée proéminente par hydrophthalmie antérieure.

Pronostic et traitement. — La cornée, par suite de la diminution de son élasticité et de sa résistance, ne peut pas revenir à ses dimensions normales et limiter ainsi l'accroissement de l'exsudation de l'humeur aqueuse. Le seul traitement que l'on puisse faire, consiste à essayer d'arrêter l'inflammation par les remèdes appropriés au cas particulier que l'on traite, et d'améliorer la santé générale par le changement d'air et les toniques. On peut venir en aide à la vue avec des verres concaves.

Si la maladie est avancée, on facilitera sa guérison au moyen de la paracentèse de la chambre antérieure répétée à des intervalles plus ou moins éloignés et aidée de la compression sur le globe oculaire. Quand l'hydropisie n'existe que dans la chambre postérieure et distend la partie antérieure de la sclérotique, la paracentèse sclérotícale et même la section du muscle ciliaire pourront être utiles.

(1) Dans un cas raconté dans la dernière édition de cet ouvrage, sous le nom de *staphylôme conique de la cornée*, mais qui serait peut-être désigné avec plus de raison sous celui *d'hydrophthalmie conique*, la proéminence de la cornée était conique. L'œil droit de cette même fille scrofuleuse était affecté du staphylôme partiel que l'on a pu voir désigné dans la figure 37.

La vision de l'œil gauche n'était pas entièrement détruite, la cornée était distendue à sa circonférence et formait un cône assez régulier. La sclérotique était aussi élargie au pourtour de la cornée et participait à la forme conique, de sorte que la moitié postérieure de l'œil formait la base d'un cône dont le sommet occupait le centre de la cornée. Le globe oculaire n'était pas induré, la sclérotique était d'un noir bleuâtre à sa jonction avec la cornée, le sommet du cône était d'un blanc grisâtre ; la partie intermédiaire, d'un brun rouge, avait encore un peu de transparence, insuffisante toutefois pour permettre de voir l'état de l'intérieur de l'œil. L'aspect général de l'œil était terne et sa partie antérieure envahie par des vaisseaux variqueux.

§ XII. — Synéchie.

La synéchie est une adhérence morbide de l'iris qui a généralement lieu, par son bord pupillaire, avec la cornée ou la paroi antérieure de la capsule du cristallin. Dans le premier cas la synéchie est *antérieure*, dans le second, elle est *postérieure*, et on la nomme partielle ou totale, selon qu'une partie ou toute la circonférence du bord pupillaire a contracté des adhérences. Nous avons déjà parlé (p. 26, 122, 140) des principaux caractères de cette maladie.

Traitement. — La synéchie *antérieure* peut être si peu prononcée et la transparence de la cornée si parfaite, excepté au niveau du point adhérent, que la vue n'éprouve aucun trouble et qu'il n'y a besoin d'aucun traitement. Si la cornée est opaque dans une certaine étendue au-devant de la pupille, qui est quelque peu déformée et contractée, la dilatation de celle-ci par l'usage habituel de la belladone ou de l'atropine peut rendre d'aussi grands services que dans l'opacité centrale simple de la cornée, comme cela a été dit plus haut (p. 287). Lorsque l'étroitesse de la pupille ou l'étendue de l'opacité rend ce moyen inefficace, ou quand la synéchie est totale, le seul espoir que l'on ait de rendre la vue au malade repose sur l'opération de la pupille artificielle (voy. *Pupille artificielle*).

A mesure que l'iritis, cause de la synéchie *postérieure*, cesse, nous voyons, par l'usage de la belladone, les filaments d'adhérence se rompre les uns après les autres, et la pupille redevient libre ; mais très souvent, à un examen minutieux, on aperçoit sur la capsule du cristallin de petites taches brunes ou grisâtres indiquant les endroits où l'iris avait contracté des adhérences. La vision n'est pas notablement troublée par ces taches, et elle ne serait pas non plus très gênée par les quelques filaments d'adhérences qui pourraient persister. Mais lorsque le bord pupillaire est adhérent dans une grande étendue, la pupille est aussi plus ou moins contractée, et il y a un dépôt abondant de lymphe sur la capsule du cristallin. Il en résulte un trouble plus ou moins considérable dans la vision, quand même l'inflammation qui a causé la synéchie n'a pas atteint ni lésé la rétine. Cet état est quelquefois amélioré par l'usage habituel de la belladone, et dans la suite, il peut arriver qu'une partie de l'adhérence se détache, et qu'il se produise dans la pupille une plus grande dilatation à laquelle correspond une amélioration de la vision.

§ XIII. — Occlusion de la pupille (1).

L'occlusion de la pupille est généralement une conséquence de l'iritis, mais elle peut aussi résulter d'un prolapsus de l'iris, à la suite, par exemple, de la perforation du centre de la cornée par un ulcère. Dans le premier cas, l'occlusion de la pupille se complique d'une synéchie totale postérieure ; dans l'autre, d'une synéchie antérieure.

Traitement.— Voy. *Pupille artificielle.*

§ XIV. — Iridauxésis, ou hypertrophie de l'iris (2).

Cet état morbide est la suite d'une inflammation parenchymateuse chronique de l'iris, négligée ou mal soignée ; mais alors l'iritis s'est généralement compliquée d'une inflammation des tuniques postérieures, comme le prouvent l'amincissement de la sclérotique, l'état variqueux des vaisseaux du blanc de l'œil et la dureté du globe. Par suite, la vision est fort troublée, sinon totalement éteinte, bien que la pupille puisse ne pas être très obstruée.

Fig. 44.

Iris hypertrophié à la suite d'iritis (chronique d'après Klemmer).

Le bord pupillaire de l'iris est généralement rétracté et adhérent à tout le pourtour de la capsule du cristallin. Le corps de l'iris, qui fait bourrelet en avant, présente à sa surface des points noirâtres et élevés, comme si la membrane avait été perforée çà et là, ou que, la substance propre ayant disparu, on aperçoive l'uvée.

(1) Atrésie de l'iris, synizesis.

(2) Staphylôme de l'iris, de l'uvée (Jæger); iridoncosis (Klemmer) ; lymphoncus de l'iris, exsudation de lymphe dans le tissu de l'iris.

La substance propre de l'iris qui reste apparente a changé de couleur, et a pris un aspect fibreux très marqué.

D'après les observations de Klemmer et d'autres auteurs, ce changement consisterait dans l'épaississement de l'iris par une exsudation de lymphe dans sa propre substance. Dans cette lymphe se développeraient de nouveaux vaisseaux, et les taches noires seraient produites par des dépôts de pigment (p. 218).

§ XV. — Staphylôme de la sclérotique.

Le staphylôme de la sclérotique consiste, comme nous l'avons dit plus haut (p. 190), dans le ramollissement, l'amincissement et la distension d'une partie de cette membrane, qui prend en même temps une teinte bleuâtre.

Cette distension de la sclérotique ramollie et amincie est causée par une collection de liquides, soit entre la sclérotique et la choroïde (hydropisie sous-scléroticale), soit entre la sclérotique et la choroïde adhérentes et la rétine (hydropisie sous-choroïdienne), ou bien en dedans de la rétine dans l'humeur vitrée (hydropisie de l'humeur vitrée). La teinte bleue noirâtre est due en partie, au dépôt de pigment dans la substance de la sclérotique distendue, et en partie à la teinte noire de l'intérieur de l'œil vue par transparence (fig. 3, pl. II).

Ce genre de staphylôme peut occuper tous les points de la sclérotique et être postérieur, latéral ou antérieur, mais ce n'est que lorsqu'elle existe dans la partie antérieure que cette maladie attire notre attention pendant la vie (fig. 27 et 28).

Quand la partie antérieure de la sclérotique est staphylomateuse, les saillies, d'un noir bleuâtre et de grosseur variable, sont généralement placées près de la cornée, les unes à côté des autres, dans la région du corps ciliaire, plus souvent dans la partie supérieure ou temporale, ou même tout autour. Le blanc de l'œil est en même temps parcouru par des vaisseaux variqueux.

L'inflammation (comme l'ophthalmie interne postérieure, portant spécialement sur la choroïde) qui a causé le staphylôme de la sclérotique a généralement déterminé dans l'œil d'autres altérations morbides (p. 190).

Dans le staphylôme de la sclérotique, la vision est, en général, entièrement ou presque entièrement détruite. L'augmentation du liquide peut accroître le volume des saillies staphylomateuses au point que l'œil proémine entre les paupières, et qu'il est en même

temps le siége d'une grande douleur distensive ; il peut finir par se rompre et se vider, alors il reste atrophié, ou bien l'ouverture venant à se fermer, il se remplit de nouveau.

M. Sichel, envisageant les staphylômes scléro-choroïdiens au point de vue de leur siége, les a depuis longtemps classés sous les titres de staphylôme *antérieur* ou du *corps ciliaire* (fig. 27), *latéral* (fig. 28), et *postérieur* (fig. 30). Les recherches ophthalmoscopiques ont appris à reconnaître le staphylôme postérieur et ont donné à ce genre de lésion une grande importance (voy. p. 252).

Traitement. — Il ne faut pas songer à rétablir la vision. Le traitement n'a donc pour but que d'alléger la douleur causée par la distension du globe et l'accumulation du liquide, et de réduire les dimensions de la proéminence.

L'évacuation du liquide par une ponction diminue la distension du globe et produit pour un peu de temps l'affaissement de la proéminence. Le liquide se reproduit peu à peu ; mais en répétant souvent l'opération, on finira par en arrêter la reproduction et l'œil gardera un petit volume. Un accident qui peut arriver pendant cette opération, c'est l'infiltration du tissu cellulaire sous-conjonctival par le liquide évacué, infiltration qui cause une très grande tuméfaction et une grande douleur ; cependant le liquide est résorbé peu à peu avec le temps, et l'on dirait que la pression qu'il a exercée sur le globe vide peut empêcher la reproduction à l'intérieur.

Quelquefois on remarque, aussitôt après l'évacuation du liquide, que la douleur, au lieu d'être diminuée, est beaucoup plus vive, mais il ne faut pas s'en inquiéter, car elle s'apaise graduellement, et l'on obtient une rémission plus ou moins parfaite.

Si tout l'hémisphère antérieur de l'œil se trouve envahi par les staphylômes et que les ponctions répétées restent sans effet, il faut avoir recours à l'excision, comme dans le staphylôme ordinaire. On peut ensuite placer sur le moignon un œil artificiel. Dans certains cas, il est possible de disposer l'opération de manière à conserver, jusqu'à un certain point, à l'œil sa forme, son volume et son aspect général.

On peut encore, à l'exemple de Küchler, pratiquer une simple incision transversale d'un angle à l'autre. Pour cela, on enfonce le couteau à cataracte, le tranchant en avant, dans la sclérotique, à 5 ou 6 millim. de la cornée, vers l'angle externe ; on le fait ressortir à la même distance

de la cornée, vers l'angle interne. On incise ainsi la sclérotique, l'iris et la cornée, et le cristallin s'échappe.

§ XVI. — Synchysis (1).

On donne ce nom à un état morbide du corps vitré consistant dans l'atrophie ou la dissolution de l'hyaloïde, qui rend diffluent le corps vitré normalement gélatiniforme. Voilà ce que nous apprend la dissection. Mais quels sont, pendant la vie, les symptômes de cette maladie? La quantité de liquide vitré peut augmenter ou diminuer, d'où il résulte que le globe peut être dur ou mou. Parfois il y a du tremblotement de l'iris, mais ce signe n'est pas constant.

Quoique le synchysis soit souvent produit par une inflammation interne, la choroïdite en particulier, et s'accompagne d'une insensibilité imparfaite de la rétine, il faut remarquer qu'avec les progrès de l'âge, le corps vitré semble avoir une tendance à prendre cette forme, de même que le cristallin tend à devenir opaque. La cataracte, chez les vieillards, est en réalité souvent compliquée d'un certain degré de synchysis. Cette corrélation constitue le principal danger de l'opération, en exposant à l'évacuation de l'humeur vitrée.

D'après M. Cusco, la nutrition du corps vitré est liée à la vitalité du segment postérieur de l'œil, d'où il résulte que la scléro-choroïdite postérieure s'accompagne du ramollissement du corps vitré. L'examen ophthalmoscopique, non-seulement fait reconnaître que le ramollissement du corps vitré et de sa membrane est consécutif à l'inflammation de la choroïde, mais encore il permet d'en soupçonner l'existence, quand on voit les filaments ou flocons du corps vitré se déplacer avec rapidité dans les mouvements de l'œil, signe qui, joint au tremblement de l'iris et au changement de consistance du globe oculaire, ne saurait laisser place au doute.

Les *flocons*, les *points* opaques, les *filaments* que l'on rencontre dans le corps vitré, sont la suite de la choroïdite, et ils se remarquent aussi dans le cas d'iritis, surtout quand l'inflammation atteint la partie antérieure de la choroïde. Ils sont quelquefois constitués par des parcelles de pigment choroïdien, d'autres fois par des débris d'épanchements sanguins, mais beaucoup plus souvent par des exsudats plastiques. Enfin le corps vitré peut être infiltré de pus dans le cas de phlegmon oculaire.

(1) Dissolution du corps vitré.

Lorsque les points opaques du corps vitré sont très nombreux et très petits, ils donnent à sa substance un aspect trouble qui masque en partie le fond de l'œil, et que M. Desmarres a désigné sous le nom d'*état jumenteux du corps vitré*. Cet état ne peut se constater qu'à l'ophthalmoscope, et alors on trouve que le fond de l'œil a une teinte jaunâtre, que la papille semble recouverte par un léger glacis ou même par un nuage qui la masque complétement. On remarquera, en même temps, les lésions de l'iritis, de la choroïdite, de la scléro-choroïdite. La vision est nulle ou très imparfaite, et les malades se plaignent de mouches volantes. Le corps vitré, ainsi altéré, peut recouvrer sa transparence, mais il reste souvent rempli à sa partie antérieure et déclive de filaments assez larges.

Les *flocons* ou *filaments* du corps vitré, ordinairement flottants, sont quelquefois fixes; ils donnent la sensation de points obscurs, mais plus souvent ils produisent des mouches volantes, et s'accompagnent assez fréquemment d'un certain degré de myopie. On les reconnaît, à l'ophthalmoscope, en faisant exécuter à l'œil du malade des mouvements rapides de bas en haut et de gauche à droite; ils forment alors une sorte de guipure noire sur le fond rosé de l'œil. On les distinguera des stries opaques du cristallin, par leur forme et parce que les taches cristallines ne se déplacent qu'au moment où l'œil est, en mouvement, tandis que les flocons du corps vitré flottent lorsque l'œil s'arrête après un brusque mouvement. On reconnaîtra les taches exsudatives du fond de l'œil, en ce que les mêmes mouvements du globe les déplacent toujours dans le même sens. Le ramollissement du corps vitré, qui permet le déplacement des flocons opaques, a pu quelquefois amener l'oscillation du cristallin lui-même (voy. *Cataracte*).

L'aspect étincelant produit par les cristaux de cholestérine dans l'humeur vitrée ramollie a été désigné sous le nom de *synchysis étincelant*.

Cette bizarre affection, dont M. Malgaigne a le premier reconnu la nature, a été observée aujourd'hui un assez grand nombre de fois, surtout après les opérations de cataracte, par abaissement, ce qui semble indiquer que, comme le pense Mackensie, les cristaux de cholestérine se forment dans le cristallin plus souvent que dans le corps vitré; on les a rencontrés aussi dans la chambre antérieure. L'ophthalmoscope fait reconnaître facilement cette maladie dont le spectacle est magnifique. Les *Annales d'oculistique* contiennent un grand nombre d'articles sur ce sujet. Nous citerons, entre autres, ceux de M. Desmarres (t. XIV), de M. Sichel (t. XV, XVI), de M. Guépin (t. XIX), de M. Binard (t. XXV), de M. Chassaignac (t. XXVI), de Backer (t. XXVI), etc.

§ XVII. — Atrophie du globe.

L'atrophie du globe est le résultat d'une inflammation chronique qui s'est fixée primitivement ou secondairement dans les membranes internes, spécialement les postérieures.

Les ophthalmies scrofuleuse, purulente, syphilitique, arthritique, traumatique, sympathique, en embrassant toutes les parties profondes de l'œil et en devenant chroniques, ont une grande tendance à causer l'atrophie de l'œil. Cet accident peut être précédé par une tuméfaction morbide. On distingue plusieurs degrés d'atrophie, depuis celui où l'œil a simplement diminué de volume et paraît mou au toucher, jusqu'à celui où il est flasque, rétracté et irrégulier au niveau des muscles droits, et que, ne faisant plus aucune saillie, il laisse les paupières se déprimer. Le ramollissement et la diminution du volume du globe sont dus, en grande partie, à la réduction de la masse du corps vitré, mais en outre à l'altération des autres tissus, et en particulier à l'état morbide plus ou moins prononcé de la rétine. C'est à cette affection qu'il faut surtout attribuer les changements du corps vitré.

Il n'est pas nécessaire de mentionner en détail les altération des autres membranes de l'œil, surtout celles que démontre la dissection dans les yeux depuis longtemps atrophiés.

Dans l'atrophie de l'œil, le pronostic, quant à ce qui regarde la vision, est défavorable. Au début de la maladie, lorsque la pupille est libre et le cristallin encore transparent, la vue est déjà gravement altérée et d'une façon irrémédiable ; à un degré plus avancé, la vision se borne à faire distinguer le jour de la nuit, si même elle n'est pas entièrement perdue. Le globe oculaire, après être devenu un peu mou dans le cours de l'inflammation interne, peut reprendre sa consistance normale. Ce serait, d'après A. Anderson, dans les cas d'ophthalmies postfébriles, qu'on observerait ce résultat; mais le ramollissement du globe, dans cet état, peut à peine être appelé du nom d'atrophie.

Une autre espèce d'atrophie, que l'on appelle encore *phthisie du bulbe*, est celle qui succède à l'évacuation des humeurs de l'œil. Celles-ci, à la suite des ulcérations de la cornée ou des ruptures du globe, comme dans le phlegmon oculaire, peuvent être évacuées complétement ou en partie ; alors les tuniques s'affaissent, se rétractent, et forment un petit moignon au fond de l'orbite. Il faut distinguer cet état de l'atrophie proprement dite.

APPENDICE AU CHAPITRE PRÉCÉDENT.

Adaptation d'un œil artificiel (1).

Un œil artificiel est une écaille d'émail représentant le devant du globe de l'œil, dont il doit dissimuler la perte. Il doit être fait de manière à pouvoir être facilement introduit entre les paupières et s'adapter par sa face postérieure au moignon de l'œil sans le comprimer. Ses bords s'ajustent dans le repli de la conjonctive oculaire et de la conjonctive palpébrale.

Les cas où il est le plus facile de se servir d'un œil artificiel sont ceux où l'œil, ayant perdu sa faculté visuelle, a diminué de volume, à savoir : 1° les cas dans lesquels la cornée a été détruite par une ophthalmie purulente, blennorrhagique ou varioleuse, chez un adulte ou un enfant, et qui n'ont pas amené la formation d'un staphylôme, mais la production d'une cicatrice aplatie qui remplace la cornée ; 2° les cas dans lesquels le volume de l'œil a été réduit avec intention au degré convenable par l'opération du staphylôme ordinaire ou sclérotical (p. 298). Lorsque le moignon est très petit, comme cela arrive quand toute l'humeur vitrée s'est échappée, à la suite de la rupture de l'œil dans l'ophthalmie purulente, ou dans le phlegmon oculaire, ou après l'opération du staphylôme, l'œil artificiel ne trouve plus un bon support. Il en est de même, à plus forte raison, après l'extirpation du globe.

Dans le cas d'atrophie, il est difficile d'ajuster un œil artificiel.

Il ne faut pas songer, bien entendu, à appliquer un œil d'émail avant que la cicatrisation soit complète, et que l'inflammation et la sensibilité morbide de la conjonctive aient tout à fait disparu.

L'œil artificiel doit non-seulement ressembler à l'œil sain quant à son volume, à la couleur et à l'aspect de l'iris, mais encore, si le moignon est convenable, il doit se mouvoir avec lui, en suivant les mouvements qui lui sont communiqués par le repli conjonctival, dans lequel ses bords sont fixés, et cela aura lieu sans causer ni gêne ni douleur. Pour remplir ces conditions, le malade fera bien de s'adresser lui-même au fabricant.

(1) *Prothèse oculaire.*

Introduction de l'œil artificiel. — Soulevez la paupière supérieure, et glissez derrière elle l'œil artificiel préalablement trempé dans de l'eau froide, par l'extrémité qui doit correspondre à l'angle temporal. Tournez cette extrémité vers l'angle temporal et laissez retomber la paupière supérieure, puis déprimez fortement la paupière inférieure et faites glisser le bord inférieur de l'œil artificiel dans le sinus palpébral inférieur. Cela fait, laissez la paupière inférieure se relever.

Manière de retirer l'œil artificiel. — On retire l'œil artificiel par une manœuvre contraire, c'est-à-dire, en abaissant la paupière inférieure et en attirant en dehors, au moyen d'une grosse épingle ou d'un crochet de fil de fer, ou même de l'ongle du pouce, le bord inférieur de l'œil, qui glisse alors dans la main prête à le recevoir. Il sera prudent de faire placer la tête du patient au-dessus d'un coussin, afin que si l'œil s'échappe des doigts, il ne soit pas cassé dans sa chute. On retire l'œil artificiel au moment du coucher, et on le met aussitôt dans de l'eau pour le débarasser du mucus qui peut y rester adhérent. Avant de le replacer et après l'avoir ôté, il faudra laver l'orbite avec de l'eau froide ou tiède.

L'irritation causée par l'œil artificiel peut congestionner la conjonctive palpébrale, et y développer des excroissances sarcomateuses ayant l'aspect de polypes. Il faut alors cesser l'usage de l'œil d'émail pendant quelque temps, puis exciser les excroissances avec des ciseaux et scarifier abondamment la conjonctive palpébrale. Lorsque l'écoulement sanguin a été assez considérable, on applique sur la surface conjonctivale l'onguent fort de précipité rouge. On peut renouveler plusieurs fois ce traitement, à quelques jours d'intervalle et pendant ce temps, le malade devra laver son œil deux ou trois fois par jour avec la lotion de bichlorure de mercure.

L'action lentement corrosive des humeurs dépolit l'œil artificiel au bout de quelques mois, et il est nécessaire d'en changer. Enfin comme un accident peut les briser, la personne qui se sert d'yeux artificiels doit toujours en avoir plusieurs préparés d'avance.

CHAPITRE IV.

HYDROPISIES, TUMEURS, CANCER, ETC., DU GLOBE.

§ I. — Cornée conique (1).

Caractères objectifs. — L'œil affecté de cornée conique, vu de face, a un aspect particulièrement brillant et étincelant, dû à la manière dont il reflète la lumière. De profil, on distingue fort bien la saillie conique de la cornée, qui paraît sombre entre le sommet et la base du cône. Lorsque la proéminence de la cornée est très considérable, l'œil ne peut être fixé longtemps ni dirigé constamment en avant, et les paupières le ramènent toujours vers un de leurs angles. L'irritation à laquelle est soumis le sommet du cône peut le rendre plus ou moins opaque, ou même l'ulcérer.

Fig. 45.

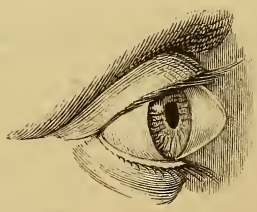

Symptômes subjectifs. — La myopie attire d'abord l'attention, puis peu à peu la vue devient trouble à toute distance. Le malade ne peut distinguer les objets que lorsqu'ils sont tenus rapprochés de l'un ou l'autre côté de l'œil, de manière que les rayons lumineux puissent traverser la cornée aussi près de sa circonférence que le permet leur pénétration à travers la pupille.

Dans cet état de choses, on peut cependant aider tant soit peu la vue en fermant presque entièrement les paupières ou en regardant par une petite ouverture.

La cornée conique est une maladie rare. Les femmes y sont beaucoup plus sujettes que les hommes. Quoique cette affection ne

(1) *Syn.* Hyperkératosis. — Staphylôme pellucide. — Hydrophthalmie conique.

se montre généralement qu'après la puberté, M. Wardrop l'a rencontrée chez un enfant de huit ans, et von Ammon chez trois sœurs qui en étaient affectées depuis leur naissance. Les deux yeux sont ordinairement malades, soit tous deux à la fois, soit l'un après l'autre. Il est rare qu'un œil seulement soit atteint. Le plus communément le changement de forme de la cornée se produit graduellement.

Anatomie pathologique. — Les opinions sur ce point sont diverses : les uns prétendent que le centre de la cornée est épaissi, les autres soutiennent le contraire. Feu le docteur Jæger, d'Erlangen, étudia les yeux atteints de cornée conique, chez une personne morte de phthisie. Le centre de la cornée formant le sommet du cône était, dans l'œil droit, d'un tiers, et dans l'œil gauche, de la moitié plus mince qu'à l'état sain. Dans les deux yeux, la circonférence de la cornée était épaissie. Middlemore ayant eu l'occasion d'examiner, après la mort, l'état de la cornée dans la même maladie, arrivée à un degré extrême, a trouvé que, la circonférence de la cornée avait son épaisseur normale, mais que le sommet était très aminci. Les mêmes remarques ont été faites depuis par d'autres observateurs.

Les *causes* de la transformation conique de la cornée sont inconnues. Elle n'est pas nécessairement précédée par l'inflammation, bien que cela s'observe quelquefois. Dans les cas que j'ai rencontrés, le malade avait une constitution scrofuleuse avec une peau terne et rugueuse.

Diagnostic. — Les affections de la cornée que l'on pourrait confondre avec la cornée conique, sont :

1° La cornée proéminente à la suite de kératite (p. 301) ;

2° La hernie de la cornée (p. 290) ;

3° Le staphylôme partiel de la cornée et de l'iris (p. 292).

Les caractères distinctifs de ces maladies sont exposés à leurs places respectives ; notons cependant qu'au début, la réflexion de la lumière n'est pas très prononcée, et la maladie peut passer inaperçue, si le chirurgien n'examine pas l'œil de profil avec le plus grand soin. En ne tenant compte que des symptômes subjectifs, tels que la myopie et l'affaiblissement de la vue à toute distance, on pourrait confondre la cornée conique avec une amblyopie ou une cataracte commençante (1).

(1) En projetant sur l'œil la lumière d'une bougie, on reconnaît parfaitement la conicité de la cornée, comme je l'ai indiqué page 20.

Voici deux observations de cornée conique :

I. Chez un jeune homme de vingt et un ans, la cornée est conique à un degré extrême et se termine presque en pointe à son centre. Le sommet du cône est légèrement opaque et envoie des traînées opaques vers la circonférence. L'œil droit est beaucoup moins atteint. La vision de l'œil gauche est si imparfaite, que le malade ne peut distinguer de fort gros caractères qu'avec difficulté et lorsque le livre est très rapproché. Les verres concaves ne rétablissent pas la vision. L'œil droit est simplement myope et les verres concaves lui sont encore de quelque utilité.

La peau est terne, les follicules sébacés du visage très développés ; la sécrétion urinaire troublée.

II. Jeune femme âgée de vingt et un ans. Peau terne et rugueuse. Il y a trois ans au moins, elle s'aperçut que la vision de l'œil gauche était troublée ; depuis lors le trouble a augmenté. Enfin, la vision de l'œil droit s'est altérée de même, et pour lire avec l'œil gauche, il faut qu'elle tienne le livre à 5 centimètres de son œil. Avec l'œil droit, elle peut encore lire à 15 centimètres. La conicité de la cornée gauche est très apparente et elle réfléchit la lumière d'une façon fort remarquable. Un peu au-dessous du centre de la cornée sont deux points opaques. La cornée de l'œil droit est légèrement proéminente et reflète la lumière comme la cornée gauche, mais à un moindre degré. Gêne dans les yeux, qui force cette femme à les fermer souvent. Tantôt il y a une douleur lancinante dans la tempe, tantôt des pulsations dans l'œil. Quelques mois auparavant elle voyait comme des étincelles ; cette sensation a beaucoup diminué.

Le *pronostic* de la cornée conique est défavorable. Quelquefois la maladie ne fait plus de progrès, après avoir atteint un degré léger de développement ; mais généralement la vue devient de plus en plus faible.

Traitement. — En abordant ce sujet, il faut être prévenu que l'on ne doit pas s'attendre à rendre à la cornée sa forme naturelle. La seule indication est d'arrêter les progrès du mal et de combiner un genre de verres qui puisse compenser la déformation de la cornée. On pourrait encore par une opération rectifier un peu les conditions optiques vicieuses de l'œil. Comme moyens propres à arrêter les progrès de la déformation, la contre-irritation, l'application locale des toniques, les astringents, l'usage interne de l'iode, ont eu quelques succès équivoques. Il en est de même de l'évacuation répétée de l'humeur aqueuse.

Quant aux verres, on a trouvé parfois que ceux qui sont très concaves ont contribué à améliorer la vision, lorsque la maladie n'est pas trop avancée.

Chez une femme âgée de soixante-dix ans, affectée à la fois de cornée conique et de cataracte, sir William Adams fit l'opération de celle-ci et avec succès, puisque la malade vit beaucoup mieux qu'on ne le fait généralement à la suite de la cataracte, avec l'aide de verres convexes. Encouragé par le succès, il enleva le cristallin transparent chez une malade affectée de cornée conique, et il dit avoir eu à se louer du résultat. D'autres pensent que cette opération est mauvaise; théoriquement, il devrait, en effet, en être ainsi, car un verre concave doit produire le même effet que l'ablation de la lentille.

On dit avoir amélioré la vue en dilatant la pupille par la belladone. Les rayons peuvent ainsi pénétrer dans l'œil par la circonférence de la cornée, qui est moins déformée. Cependant, dans le deuxième des cas que j'ai cités, la belladone a produit un effet contraire. Dans ce même but, M. Middlemore a proposé l'opération d'Adams pour le déplacement de la pupille. M. Tyrrell dit qu'il a pratiqué cette opération dans sept ou huit cas, et que toujours les malades en ont obtenu un bénéfice qui, dans deux cas surtout, a été très considérable. Dans aucun cas, il n'y a eu d'accident. L'opération consiste simplement à faire une ponction avec un couteau à iris ou à cataracte, dans la cornée près de la sclérotique, et à entraîner une portion de l'iris, de façon à attirer la pupille hors du point obscurci par le sommet du cône.

La plupart des ophthalmologistes ont cherché à se rendre compte du mode de formation du staphylôme transparent de la cornée. Quelques-uns ont pensé que la partie saillante de la cornée était épaissie; mais les dissections de Wardrop, de Jæger, de Middlemore, etc, auxquelles il faut ajouter les recherches plus récentes de Bowman et de Hulke, ont établi que le sommet du cône formé par la cornée présentait un amincissement notable. Selon Chelius, la cornée étant normalement plus mince à son centre, s'allonge en cône, sous l'influence de la pression exercée par une hypersécrétion de l'humeur aqueuse. Mackensie, au contraire, considère l'amincissement comme le résultat d'une cicatrice ou facette transparente. M. Sichel adopte cette opinion, et prétend que la légère opacité qui, selon lui, existerait toujours au sommet du cône, est l'indice d'une ulcération ayant précédé et produit l'amincissement en ce point. Cette assertion nous paraît exagérée; l'opacité du sommet, si elle est fréquente, n'est pas constante, et nous sommes certain d'avoir

vu deux individus chez lesquels la cornée conique avait conservé toute sa transparence, et qui n'avaient jamais eu la moindre ophthalmie. D'après MM. Bowmann et Hulke, la cornée amincie serait en même temps ramollie, et pourrait ainsi céder, en un point circonscrit, à la pression des liquides intra-oculaires, qui n'aurait pas besoin d'être accrue pour produire ce résultat. Mais il reste toujours à trouver la cause du ramollissement et de l'amincissement, qu'on ne peut attribuer à une inflammation ni à une ulcération, puisque celles-ci n'existent pas constamment. Peut-être faut-il admettre avec von Ammon que la vitalité de la membrane a subi une modification dont il faut chercher la source dans les conditions des autres parties du globe? Si le mode de production de la conicité de la cornée est encore obscur, son étiologie n'est pas beaucoup plus claire, car on n'a pu signaler que quelques causes assez vagues comme certains climats, la faiblesse de la constitution, les congestions répétées de l'œil, etc.

On a appliqué à la cure de la conicité de la cornée plusieurs procédés chirurgicaux dont quelques-uns comptent des succès. Ces divers procédés ont pour but, soit de rendre à la cornée sa courbure normale, en diminuant la tension de la chambre antérieure, soit de changer la forme et la position de la pupille.

M. Sichel, partant de cette idée, que le sommet du staphylôme pellucide présente une opacité mince et légère, a conseillé de cautériser ce sommet, tous les deux ou trois jours, avec le crayon de nitrate d'argent, tandis que deux ou trois gouttes de laudanum de Sydenham sont versées dans l'œil une ou deux fois chaque jour. Nous savons qu'A. Bérard préconisait ce moyen, qui a son utilité dans les cas d'ulcération et d'opacité de la cornée conique.

Wardrop, Chelius, pratiquaient l'évacuation répétée de l'humeur aqueuse. La compression douce, uniforme, longtemps continuée, paraît à M. Desmarres un moyen sur lequel on peut fonder quelque espoir, surtout si on le fait précéder de la paracentèse de la chambre antérieure. Nous avons vu plus haut qu'Adams, ayant eu l'occasion d'enlever le cristallin cataracté chez un individu dont la cornée était conique, et ayant remarqué que la vision était devenue bonne, proposa l'ablation du cristallin, et exécuta dans un cas la division de la lentille normale. Malgré les avantages que M. Adams reconnaît à son procédé, il a trouvé et trouvera peu de partisans.

On a proposé, dans le but de rendre à la cornée son degré normal de convexité, d'en exciser un lambeau bien mesuré, à la circonférence, selon le procédé proposé par Quadri pour le staphylôme opaque partiel, MM. Warlomont et Van Roosbroech ne sont pas éloignés de conseiller cette opération.

La méthode qui consiste à changer la position et la forme de la pupille a trouvé un plus grand nombre de partisans. Exécutée comme nous venons de le voir par Tyrrell, à qui elle paraît avoir procuré sept ou huit succès, elle a réussi entre les mains de MM. Wilde, Butter, Barton,

Walker, de Graefe, Deval et Bowman, etc. Ce dernier chirurgien fait remarquer que cette opération diminue la pression oculaire, au même titre que l'excision d'une portion de l'iris dans le glaucome ; que de plus, en changeant ainsi la disposition de la pupille et en lui donnant la forme d'une fente, on lui permet de remplir le rôle du diaphragme percé d'un trou, qui, placé devant l'œil, améliore la vision, dans le cas de staphylôme pellucide. Il a donc, dans six ou sept cas, après avoir incisé la cornée, pratiqué la ligature de l'iris, selon le procédé de M. Critchett, et produit ainsi l'adhérence de la portion moyenne ou du bord de l'iris. Cette manœuvre, répétée aux deux extrémités du diamètre vertical ou transversal de la cornée, donne à la pupille la forme d'une fente ovalaire. M. Bowman n'a jamais vu survenir le moindre accident à la suite de cette opération.

En résumé, on doit, dans le traitement de la cornée conique, chercher à faire rétrograder le ramollissement et l'amincissement de la partie centrale de la cornée, et dans l'état imparfait de nos connaissances sur ce sujet, nous ne pouvons avoir recours, dans ce but, qu'aux toniques, aux astringents et aux remèdes destinés à combattre les symptômes de la congestion, s'ils existent. Comme moyen propre à corriger directement la convexité anormale de la cornée, il faut conseiller l'emploi des verres concaves, ou l'évacuation répétée de l'humeur aqueuse suivie de la compression. Ce ne serait que dans le cas de conicité très prononcée, rendant la vision très imparfaite, qu'en l'absence de l'efficacité des moyens précédents, nous nous déciderions à pratiquer l'une des opérations plus importantes que nous venons de rappeler, et parmi elles, celle qui nous semble réunir le plus de chances de succès, serait le déplacement de la pupille, exécuté selon le procédé de M. Bowman.

TRAVAUX A CONSULTER SUR LA CORNÉE CONIQUE.

Sichel, *Iconographie ophthalmologique*, p. 550, et *Bulletin de thérapeutique*, 1842). — Von Ammon, *Annales d'oculistique*, t. XXXVI et LXII. — Lhommeau, *Ann. ocul.*, t. II, supplément, p. 168. — Karl Schmidt's, *Inaugural Abhandlung über die Hyperkeratosis*. Erlangen, 1830. — White Cooper, *London Journal of medicine*, 1850, vol. II, p. 407. — Bowman, *De la cornée conique, et de son traitement par une opération* (*Ann. ocul.*, 1860, t. LXIV, p. 217).

§ II. — Hydrophthalmie.

L'accumulation morbide de fluide aqueux, qui constitue l'hydrophthalmie, peut avoir son siége dans les chambres aqueuses (hydrophthalmie antérieure), ou dans le corps vitré (hydrophthalmie postérieure), ou dans l'un et l'autre en même temps (hydrophthalmie générale), ou bien entre la sclérotique et la

choroïde (hydropisie sous-scléroticale), ou entre la choroïde et la rétine (hydropisie sous-choroïdienne).

1° Hydrophthalmie antérieure, ou hydropisie des chambres aqueuses.

Cette affection a été décrite ailleurs (p. 301) comme succédant à la kératite, et il a été établi que, dans ce cas, la proéminence de la cornée s'accroît, mais que son diamètre reste à peu près le même. Lorsque la maladie ne paraît pas dépendre d'une inflammation, le diamètre augmente plus que la proéminence, et la cornée peut être transparente, nuageuse ou opaque.

La sclérotique, à son point de jonction avec la cornée, est distendue, mince, et a une teinte bleuâtre; la conjonctive est parcourue par de gros vaisseaux tortueux.

L'iris est plus ou moins malade. Il est terne, sombre, paresseux et parfois tremblotant. La pupille est dans un état moyen entre la dilatation et la contraction et est moins mobile; son bord est dirigé en arrière, et dans le cours de la maladie, il adhère au cristallin qui est ordinairement opaque. Le globe de l'œil est dur au toucher, excepté à une période avancée où il devient mou par suite d'un commencement d'atrophie. Le malade éprouve une sensation pénible de distension dans le globe qui se meut dans l'orbite avec une difficulté proportionnée à son augmentation de volume. Les mouches volantes, l'affaiblissement amaurotique de la vision succèdent à la myopie, et il peut survenir une cécité complète.

Causes. — L'état cachectique de la constitution est une cause prédisposante que nous avons notée. Parfois une blessure détermine cette maladie; mais, en général, l'étiologie reste obscure.

Pronostic. — Il est habituellement défavorable. La maladie peut rester stationnaire avec une vision imparfaite, ou bien elle entraîne l'atrophie partielle ou l'hydrophthalmie générale, et dans l'un et l'autre cas la perte de la vision.

Traitement. — Le traitement qui convient est celui que nous avons indiqué dans le cas d'hydropisie, suite de kératite ou d'aquo-capsulite, et qui consiste dans l'évacuation répétée de l'humeur aqueuse, les frictions autour de l'orbite avec une pommade mercurielle ou iodée, les vésicatoires derrière les oreilles, le changement d'air, les toniques.

L'hydropisie des chambres aqueuses est quelquefois congénitale. Le diamètre transversal de la cornée est alors plus aug-

menté que sa proéminence, et cette membrane est en même temps opaque ou nuageuse.

L'hydropisie congénitale des chambres aqueuses, avec opacité de la cornée, paraît être, quant à l'opacité, le résultat d'un arrêt de développement, ou tout au moins la cornée garde-t-elle les caractères qu'elle a pendant la vie fœtale, car alors elle est généralement opaque, et elle ne devient transparente qu'à une époque voisine de la naissance.

L'hydrophthalmie antérieure congénitale peut persister à cet état ou devenir une hydrophthalmie générale. Dans quelques circonstances, cependant, on a vu la cornée s'éclaircir graduellement, à mesure que l'enfant grandit, et la vue s'améliorer, quoique la myopie persistât. M. Ware (1) en cite plusieurs exemples, dont trois se produisirent dans la même famille. Chez deux de ces enfants, l'opacité disparut en moins d'une année. Chez le troisième, ce ne fut qu'à la fin de la seconde année que la cornée fut entièrement nette; mais elle resta très proéminente et la vue myope. Dans un autre cas, les deux cornées étaient grandes, proéminentes et entièrement opaques à la naissance. Presque à la fin de la troisième année, la cornée gauche devint assez claire pour permettre la perception de gros objets; l'opacité de la cornée droite, quoique moindre à la circonférence, restait assez forte au centre pour masquer la plus grande partie de la pupille. Dans un cinquième cas semblable au précédent, la maladie avait tellement rétrogradé dans un œil, que la circonférence de la cornée était presque claire et que l'opacité avait diminué assez pour permettre de voir la pupille. L'autre œil était moins malade. Il est intéressant de remarquer que, dans ces cas, la cornée s'éclaircissait de la circonférence au centre, et qu'ainsi la marche de l'amélioration est la même que dans le cas d'opacité acquise.

2° Hydrophthalmie postérieure, ou hydropisie du corps vitré.

Le segment antérieur peut ne pas avoir éprouvé d'altération, si ce n'est que l'iris est pressé contre la cornée et que la pupille est large et immobile. La sclérotique est distendue et bleuâtre; le globe est dur et ses mouvements dans l'orbite sont difficiles. L'humeur vitrée est généralement ramollie.

(1) *Observations on the treatment of the epiphora*, etc., p. 285. London, 1818.

Dans la période de développement de cette maladie, il y a dans l'œil une forte douleur s'étendant à tout un côté de la tête. Il existe de la photopsie, et en même temps la vue diminue jusqu'à ce que l'œil soit insensible à la lumière.

Causes. — On ne sait presque rien des causes qui déterminent cette maladie, si ce n'est qu'elle dépend généralement d'un état cachectique de la constitution.

Le *pronostic* est défavorable.

Traitement. — L'œil sera ponctionné, avec un couteau à iris, à travers la sclérotique et la choroïde, dans les points où ces membranes sont le plus distendues, en se dirigeant directement vers le centre de l'œil, ou s'il y a peu de tension, à quelques millimètres derrière le bord de la cornée. Il est parfois nécessaire de recommencer plusieurs fois cette opération, et si l'on n'obtient pas de bons résultats, il faut ouvrir la cornée, extraire le cristallin et une partie de l'humeur vitrée, pourvu que l'autre œil soit bon, afin de réduire le globe à un petit volume qui permette d'adapter un œil artificiel.

Lorsque l'on ponctionne la sclérotique et la choroïde, l'humeur vitrée peut quelquefois, comme il a été dit au sujet du staphylôme de la choroïde, s'infiltrer dans le tissu cellulaire sous-conjonctival à un degré tel que la cornée soit cachée par le gonflement. Dans un cas pareil qui se produisit dans la pratique de Mackensie, il y eut de fortes douleurs; mais la pression continuelle, exercée pendant dix ou douze jours sur le globe ainsi vidé, par l'épanchement qui s'était produit sous la conjonctive, guérit l'hydropisie.

3° Hydrophthalmie générale.

Cette affection a reçu le nom d'*œil de bœuf* ou de *buphthalmos*, à cause du volume considérable qu'elle peut donner au globe oculaire. L'hydropisie générale est à la fois une hydropisie antérieure et une hydropisie postérieure. Le globe sort de l'orbite, distend les paupières et est ordinairement plus ou moins désorganisé ; la vision est perdue. Il n'y a pas de remèdes; la seule chose à faire pour apaiser la douleur et diminuer le volume du globe, consiste encore à évacuer une partie des liquides contenus dans l'œil (fig. 3, pl. II).

Nous avons parlé des *hydropisies sous-scléroticales* et *sous-choroïdiennes* à propos du staphylôme de la sclérotique, il nous reste

à mentionner une variété d'hydropisie qui n'affecte pas la sclérotique et qui se produit entre la choroïde et la rétine, repoussant celle-ci en avant vers le corps vitré, qui est bientôt troublé. Au moyen de l'ophthalmoscope, on se rend aisément compte de ce soulèvement en avant de la rétine, ainsi que des mouvements de fluctuation et de tremblotement qui s'y produisent au sein du corps vitré liquifié, comme le représente la figure suivante :

Fig. 46.

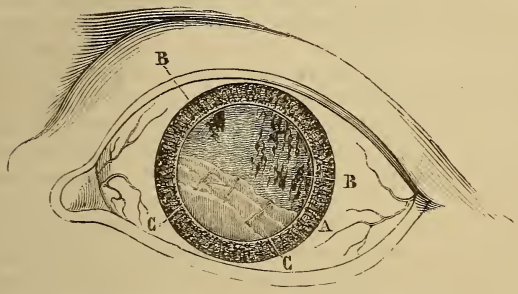

A. Rétine soulevée. — B. Dépôts de pigment. — C. Vaisseaux de la rétine.

La pression exercée par le fluide accumulé entre la choroïde et la rétine peut occasionner l'absorption de l'humeur vitrée. A la suite de cela, la rétine se resserre en forme de cône, dont la base est au cristallin et le sommet à l'entrée du nerf optique. La rétine ainsi ratatinée apparaît comme un corps opaque derrière la pupille dilatée, et on l'a quelquefois prise pour une cataracte ou une fongosité de l'œil.

[La première variété d'*hydrophthalmie postérieure* ou *profonde*, que l'on a désignée autrefois sous le nom d'*hydropisie du corps vitré*, est généralement envisagée aujourd'hui comme une conséquence de la choroïdite ou de la scléro-choroïdite, et étudiée avec cette maladie ou avec le synchysis et le glaucôme. La deuxième variété est constituée par une collection liquide entre la sclérotique et la choroïde, et porte le nom d'*hydropisie sous-scléroticale* ou *sous-choroïdienne*. Son étude se rattache à celle du staphylôme de la sclérotique et à celle de la troisième variété. Celle-ci, désignée sous les noms d'*hydropisie sous-rétinienne*,

de *décollement séreux de la rétine*, mérite d'être plus longuement décrite.

Nous avons déjà dit (p. 246) que la rétine peut être soulevée et repoussée en avant par un épanchement séreux, produit de l'inflammation de la choroïde. La choroïdite, la choroïdo-rétinite et l'irido-choroïdite, peuvent donc être considérées comme l'une des causes de l'hydropisie sous rétinienne : dans ces cas, la maladie se produit lentement et s'accompagne d'autres lésions profondes ; mais il arrive assez souvent que la rétine se décolle brusquement, sans que l'œil porte la trace d'aucune maladie. Parmi les causes qui amènent un pareil résultat, on a signalé un refroidissement brusque, l'érysipèle de la face, l'albuminurie, et surtout les coups portés sur l'œil. D'après M. de Graefe, le décollement latéral interne de la rétine serait toujours traumatique. On ne saurait nier l'influence du traumatisme sur la production du décollement de la rétine, mais il s'agit ordinairement alors d'un décollement par épanchement sanguin. On a, en outre, signalé comme causes les plaies de la sclérotique, et M. de Graefe considère que l'hémorrhagie de la choroïde est la source habituelle de l'hydropisie sous-rétinienne.

Les caractères qui font reconnaître cette maladie, lorsqu'elle est prononcée, sont appréciables à l'observation directe ou par l'éclairage oblique ; mais l'examen ophthalmoscopique seul permettra de saisir nettement toutes les particularités qui les distinguent et pourra révéler l'existence des soulèvements de la rétine encore récents et légers.

Lorsque la rétine est décollée et soulevée par de la sérosité, elle proémine dans l'humeur vitrée, sous la forme d'une sorte de vésicule bleuâtre ou grisâtre, tendue ou plissée, et déployant les ramifications des vaisseaux rétiniens (fig. 46). Cette petite masse ondule sous l'influence des mouvements rapides du globe oculaire, et les plicatures qui existent ordinairement dans le sens antéro-postérieur s'écartent et se rapprochent pendant ces ondulations. Les vaisseaux présentent, en de nombreux points, d'apparentes interruptions, non pas qu'il y ait en réalité en ces points un arrêt de la circulation, mais parce qu'ils paraissent et disparaissent alternativement entre les plis de la membrane. La limite du décollement est indiquée par la courbure brusque des vaisseaux qui s'étendent de la portion de rétine soulevée à celle qui est saine, et aussi par le contraste qui existe entre l'aspect normal du fond de l'œil et celui de la choroïde louche ou com-

plétement obscure vue à travers la rétine décollée et la sérosité située en arrière. Au début, la transparence naturelle de la rétine est seulement un peu diminuée et la couleur rougeâtre de la choroïde n'est pas masquée, mais plus tard la rétine devient opaque et la choroïde n'est plus visible.

Une rétine depuis longtemps décollée est d'un blanc perlé ; mais elle peut présenter une teinte d'un brun foncé, parce que du sang s'est mélangé avec la sérosité ; elle peut aussi offrir des reflets brillants dus à la présence de cristaux de cholestérine au sein du liquide ou dans la membrane. On remarquera quelquefois, sur la rétine, de petites taches rougeâtres formées par de légers épanchements sanguins.

On doit considérer comme des complications assez fréquentes, la congestion et l'inflammation de la rétine autour du décollement, la phlegmasie lente de l'iris, qui prend une teinte verdâtre et adhère à la capsule cristalline, enfin la formation, quelquefois assez précoce, d'une cataracte qui peut paraître tout à fait simple.

On admet généralement que le décollement de la rétine commence toujours par la partie inférieure, près de l'équateur du globe. Il est vrai que c'est ordinairement en ce point qu'on l'observe au début; mais on peut supposer que le liquide, produit d'abord dans un point élevé, s'est glissé en bas sous l'influence de la pesanteur. Cette explication est rendue plausible par les cas rapportés par MM. de Graefe, Hulke et Desmarres. Il est probable que des faits analogues se verraient plus souvent, si l'on pouvait observer l'hydropisie sous-rétinienne tout à fait à son début. Mais il est rare qu'il en soit ainsi, parce que le décollement de la rétine s'opère d'une façon insidieuse et ne s'accompagne d'aucune douleur ni d'aucun signe de maladie, et quelquefois toute la moitié inférieure de la rétine est déjà détachée de la choroïde, lorsqu'en fermant l'œil sain, le malade s'aperçoit de la lésion qu'il porte.

Le premier symptôme est fourni par la limitation du champ visuel en rapport avec l'étendue et le siége de l'hydropisie. Lorsque la rétine est soulevée dans sa partie inférieure, les objets situés à la partie supérieure ne sont pas vus, de sorte que le champ de la vision paraît coupé par une ligne horizontale sinueuse. La transition entre la partie éclairée du champ visuel et celle qui reste obscure n'est pas brusque, parce que la jonction de la rétine décollée et de la rétine normale se fait par une

bande au niveau de laquelle la perception des objets s'affaiblit progressivement. L'obscurité qui couvre une partie des objets est plus ou moins intense; elle varie souvent de place quand le malade change de position, et peut présenter des ondulations en rapport avec les mouvements de l'œil, phénomènes que l'on explique en tenant compte des rapports divers que prend la masse flottante vis-à-vis du champ pupillaire.

L'hydropisie sous-rétinienne marche lentement, quelquefois elle reste stationnaire pendant un temps fort long; elle peut même rétrograder, et finir par disparaître quand elle est peu considérable: dans ce cas, la vue du malade s'améliore insensiblement. Mais beaucoup plus souvent, le soulèvement de la rétine progresse constamment, jusqu'à ce que toute la membrane soit détachée de la choroïde et s'affaisse vers l'axe du globe oculaire sous la forme d'un entonnoir mince, dont le sommet est à la papille et la base à l'*ora serrata*.

Fig. 47.

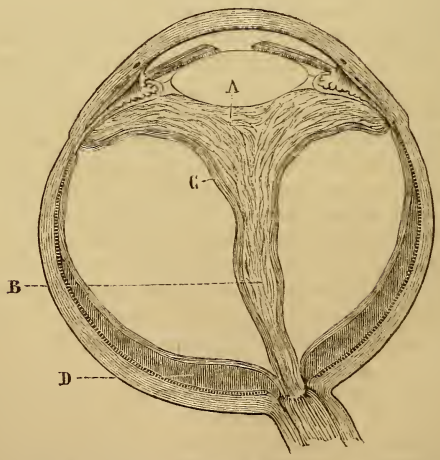

A, B, C. La rétine affaissée vers le centre de l'œil, par la disparition du corps vitré, et un abondant épanchement sous-rétinien. — D. exsudats solides.

L'exploration directe permet de reconnaître dans le fond de l'œil la masse grisâtre, flottante, formée par la rétine ; mais c'est en projetant dans l'œil la lumière au moyen du miroir réflecteur

de l'ophthalmoscope, que l'on pourra étudier la disposition des plis, et surtout celle des vaisseaux qui sont situés en avant de la saillie du fond de l'œil, circonstance très importante à bien noter, puisqu'elle permet de distinguer tout de suite l'hydropisie sous-rétinienne, des flocons flottants du corps vitré, du glaucome et des pellicules onduleuses de l'hyaloïde devenue opaque. La coloration rouge ou rouge brun de la rétine décollée indiquera un épanchement sanguin. Lorsque la membrane sera soulevée par un dépôt plastique choroïdien, comme dans les cas représentés (fig. 22 et 23), ou par toute autre tumeur solide, on remarquera que la saillie recouverte par la rétine reste fixe, même pendant les grands mouvements du globe ; mais, dans ces cas, comme dans le cas de cancer, il peut s'être produit, entre la masse solide et la rétine, un épanchement liquide qui soulève la membrane, et alors la maladie restera nécessairement masquée pendant un certain temps. Nous nous rappelons avoir extirpé, l'année dernière, à l'hôpital Necker, l'œil cancéreux d'une malade, chez laquelle l'examen ophthalmoscopique avait fait diagnostiquer, six mois auparavant, une hydropisie sous-rétinienne ; hydropisie qui était bien réelle, mais qui masquait une masse mélanique, comme le prouva une ponction que nous fîmes plus tard dans la sclérotique, et qui donna issue à de la sérosité roussâtre.

L'exploration attentive du champ visuel (p. 67) fera reconnaître l'état de la vision du malade, le degré et l'étendue de l'insensibilité de la rétine. Cette étude sera complétée par la recherche minutieuse des phosphènes (p. 62), qui, dans le cas de cataracte, par exemple, indiquera la lésion de la rétine. Il y aurait encore utilité à explorer la rétine au moyen d'une bougie allumée, selon le procédé indiqué par MM. de Graefe et Desmarres, et que nous décrirons en parlant du diagnostic de la cataracte.

L'hydropisie sous-rétinienne est une maladie grave qui guérit rarement, compromet le plus souvent la vision d'une façon permanente, et peut, en provoquant la phlegmasie lente des tuniques internes, produire l'atrophie du globe.

Le traitement consiste à éloigner et à combattre les causes probables de la maladie, si l'on parvient à les découvrir. On conseillera, en outre, l'application répétée de ventouses scarifiées ou sèches à la nuque et aux tempes, les vésicatoires volants et les dérivatifs sur le tube intestinal. Le calomel et l'iodure de potassium ont quelquefois produit de véritables améliorations. La ponction de la sclérotique ne saurait être que palliative. Bonnet,

considérant l'œil hydrophthalmique comme un kyste fibro-séreux, a proposé d'y injecter une petite quantité de teinture d'iode (1) ; mais ce mode de traitement a rencontré peu de partisans. M. Hancock a pratiqué avec succès, dans des cas d'hydrophthalmie, la section du muscle ciliaire, d'après le procédé qui lui est propre, et dont nous parlerons à l'article *Glaucome*. M. Coursserant a réussi de la même façon et aussi par l'iridectomie.]

§ III. — Hémophthalmie.

L'extravasation de sang sous la conjonctive a été appelée *hémophthalmie externe*, pour la distinguer de l'effusion de sang dans l'intérieur de l'œil, qui a pris le nom d'*hémophthalmie interne*.

L'*hémophthalmie externe*, appelée aussi *ecchymose de la conjonctive*, peut être produite par diverses causes, telles que coups sur l'œil ou dans son voisinage, efforts, purpura, etc. Nous avons déjà dit (p. 103), qu'on la rencontrait dans les inflammations. Parfois elle se déclare sans cause évidente.

Traitement. — Le sang, abandonné à lui-même, est graduellement absorbé ; on peut cependant hâter la marche de l'absorption par l'application de gouttes de nitrate d'argent ou l'onguent de précipité rouge, etc.

L'*hémophthalmie interne*, lorsqu'elle n'est pas le résultat immédiat d'une blessure, se déclare dans des yeux qui ont déjà été atteints de blessure ou d'inflammation. On la rencontre dans le cours d'une ophthalmie interne, et chez les femmes en même temps affectées d'aménorrhée, on l'a vue se reproduire aux époques menstruelles (2). Elle survient aussi après un exercice corporel inusité (3), sans qu'il y ait eu aucune cause évidente agissant sur l'œil, et ensuite elle revient périodiquement (4). Dans le purpura hæmorrhagica, un épanchement de sang se produit quelquefois dans les deux yeux à la fois (5).

(1) Chavanne, *Gazette médicale de Lyon*, 1855.

(2) Un cas très intéressant d'ophthalmie interne, avec aggravation des symptômes et épanchements de sang dans la chambre antérieure aux périodes mensuelles, survenue chez une femme jeune dont les règles étaient irrégulières, a été rapporté par Tyrrell (*Practical Work*, vol. II, p. 40).

(3) Voy. le *Traité pratique de Mackenzie*, 3e édit., p. 597.

(4) Voy. John Bell, *Principes de chirurgie*, vol. III, p. 270 (Londres, 1808), et von Walther, *Merkwürdige Heilung eines Eiterauges*, p. 61 (Landshut, 1810).

(5) Voyez un cas rapporté par Boxwell, *Journ. of med. science*, vol. XI. (Dublin).

Cette affection est caractérisée par l'apparition d'une plus ou moins grande quantité de sang dans la chambre antérieure.

Traitement. — Le sang épanché dans l'œil s'absorbe très facilement, et, considéré en lui-même, il ne réclame aucun traitement; cependant, si l'œil était trop distendu, on pourrait ponctionner la cornée.

Dans la forme d'hémophthalmie que nous venons de décrire, l'effusion de sang se reconnaît à première vue. Outre cette altération, il y en a d'autres qui existent au fond de l'œil et intéressent la rétine, et qu'on ne peut voir qu'à l'ophthalmoscope (p. 125 et suiv.). De même que l'ecchymose conjonctivale est quelquefois en rapport avec l'inflammation, de même les épanchements sanguins profonds accompagnent l'inflammation postérieure interne ou apparaissent sans cause évidente (page 125). Ils se révèlent d'abord par les symptômes d'amaurose déterminés par la pression de la rétine. Il faut appliquer le *traitement* général antiphlogistique indiqué plus haut (p. 44). Voyez ; pour plus de détails, l'article *Amaurose.*

Siége et diagnostic de l'hémophthalmie. — Apoplexie de la rétine et de la choroïde.

L'hémophthalmie interne peut siéger dans la chambre antérieure (*hémophthalmie interne antérieure* ou *hypohéma*), ou dans le segment postérieur (*hémophthalmie interne profonde*).

L'*hypohéma* se manifeste à la suite des contusions, des plaies du globe oculaire, de celles de l'iris en particulier, dans les opérations de pupille artificielle. Dans les iritis, il n'est pas rare de voir un épanchement sanguin surmonter l'hypopyon ; enfin, quelquefois, cet épanchement apparaît spontanément. Cet accident n'offre pas, en général, une grande gravité; on le reconnaît par l'examen direct, et l'éclairage oblique permet d'en découvrir toutes les particularités. On peut rencontrer, à la suite des traumatismes violents du globe, un épanchement sanguin remplissant à la fois l'hémisphère postérieur et la chambre antérieure.

L'*hémophthalmie interne postérieure* a son siége dans le corps vitré, sous la rétine et sous la choroïde, ou même dans l'épaisseur de ces membranes. La source de l'épanchement sanguin se trouve dans la rupture d'un ou de plusieurs des vaisseaux de la choroïde ou de la rétine. Nous avons déjà eu occasion de signaler les

taches sanguines comme l'une des lésions de la rétinite et de la choroïdite (p. 125). Mais, outre ces états morbides fréquents qui ont été désignées sous les noms de rétinite, choroïdite apoplectiques, et d'apoplexie choroïdienne ou rétinienne, il faut signaler toutes les causes qui apportent un obstacle à la circulation, à celle de la tête en particulier, les violentes passions, les coups, les plaies, etc. Quelquefois la lésion se produit spontanément sans cause appréciable.

L'*apoplexie rétinienne* est peut-être la source la plus fréquente des épanchements sanguins situés, soit dans le corps vitré, soit entre l'hyaloïde et la rétine, soit même sous cette dernière membrane ou dans sa propre substance. On a pu constater ces diverses dispositions par la dissection et quelquefois reconnaître le siége précis de la rupture.

Le sang extravasé se présente sous forme de stries ou de taches irrégulières situées sur le trajet des vaisseaux, et plus ou moins nombreuses; quelquefois petites et multipliées, ces taches peuvent se réunir et former une plaque large et diffuse qui recouvre une partie notable de la rétine, ou qui, s'étendant au-dessous d'elle, la soulève en la repoussant vers le corps vitré qu'elle peut pénétrer (décollement sanguin de la rétine). Toutefois, les expériences de M. Follin tendent à démontrer que le corps vitré sain ne se laisse pas aisément dissocier par le sang ; mais, dans les cas ordinaires d'apoplexie de la rétine, la pénétration du corps vitré sera facilitée par son ramollissement.

Lorsque la rétine est soulevée par une abondante exsudation séreuse, elle est souvent parsemée de taches sanguines et contient quelquefois un caillot volumineux; il est probable qu'alors le sang a coulé de quelques vaisseaux déchirés de la rétine.

On trouve fréquemment les capillaires de la rétine allongés, tortueux et dilatés çà et là sous forme de petites ampoules globuleuses ou fusiformes, dont la rupture produit l'hémorrhagie. L'apoplexie rétinienne paraît plus fréquente dans la région postérieure que vers l'*ora serrata*. Il n'est pas rare de la rencontrer sur la papille ou même au niveau de la *macula lutea*.

L'hémophthalmie qui a sa source dans les vaisseaux choroïdiens, se fait sous l'influence des mêmes causes que l'hémorrhagie rétinienne, et en dehors des lésions traumatiques, l'*apoplexie choroïdienne*, conséquence d'un état congestif prolongé, ou de la scléro-choroïdite, en est la forme la plus fréquente. Généralement, l'épanchement est plus diffus, moins nettement circonscrit

que dans les apoplexies rétiniennes. Il s'étend entre la choroïde et la sclérotique, plus souvent sous la rétine qu'il soulève vers le corps vitré; quelquefois le sang, peu abondant, infiltre le stroma-choroïdien. La gravité de ces hémorrhagies est en rapport avec le siége, l'étendue et l'ancienneté de l'épanchement.

La production de l'hémorrhagie rétinienne ou choroïdienne est quelquefois précédée d'une sensation de pesanteur dans l'œil et d'un peu plus de trouble de la vue, mais ordinairement elle s'annonce par un trouble soudain de la vision, se révélant quelquefois au réveil, et plus ou moins prononcé, suivant le siége et l'étendue de l'épanchement. L'aspect extérieur de l'œil n'a pas changé et la pupille a conservé sa mobilité.

L'examen ophthalmoscopique seul fait reconnaître la lésion qui s'est alors produite.

Dans le corps vitré, on peut quelquefois par le simple éclairage oblique et en projetant la lumière profondément, apercevoir derrière le cristallin une masse rougeâtre, mal définie, qui n'est autre chose qu'un caillot sanguin formé à la partie inférieure et antérieure du corps vitré. D'autres fois, on remarque, dans ces mêmes points, un ou plusieurs flocons brunâtres, irréguliers, et entourés d'une humeur vitrée d'une teinte louche qui empêche de reconnaître les parties situées derrière, et donne au fond de l'œil un aspect sombre. En éclairant obliquement ces flocons, on observe une couleur rouge sur leurs bords. Si l'épanchement dans la vitrine a été considérable, celle-ci a perdu complétement sa transparence, et le fond de l'œil est tout à fait voilé ; ce sera seulement lorsque l'absorption aura repris la plus grande partie du sang épanché que le voile devenant moins épais, on remarquera, quelquefois profondément, un point rouge brun qui indique la déchirure d'un vaisseau rétinien.

Les caillots anciens du corps vitré forment des flocons flottants, brunâtres et parfois d'un gris jaunâtre, mais toujours irréguliers. Le sang qui s'échappe dans le corps vitré est absorbé lentement, et s'il est un peu abondant, il laisse un trouble permanent de la vision.

L'apoplexie rétinienne se reconnaît à l'ophthalmoscope aux caractères suivants. On trouve, sur le fond de l'œil, une ou plusieurs taches d'un rouge vif, si la maladie est récente Ces taches sont très nombreuses et petites, ou plus larges et plus rares. On rencontre quelquefois une seule plaque irrégulièrement arrondie, couvrant plus ou moins complétement la papille ; la forme striée

est particulière aux taches qui environnent cette partie, ce qui tient vraisemblablement à la disposition rayonnée des fibres optiques. Les taches ou plaques, d'un rouge cramoisi, ne semblent pas faire, quand elles sont petites et disséminées, un relief notable sur le plan des vaisseaux rétiniens qu'elles accompagnent; en dehors des taches sanguines, la rétine peut avoir conservé son état normal. Lorsque la suffusion sanguine existe déjà depuis un certain temps, les taches ont perdu leur couleur rouge cramoisi, sont comme grenues à leur surface et d'un brun noirâtre; elles s'entourent quelquefois de plaques blanchâtres exsudatives qui les masquent ou les remplacent. On peut encore reconnaître, à la présence d'un point noir, le siége de la rupture sur un vaisseau.

L'hémorrhagie choroïdienne, en général plus diffuse, produit dans le fond de l'œil une ou plusieurs plaques rouges, et lorsque l'épanchement est assez abondant pour soulever la rétine, la plaque semble plus sombre au centre que sur ses bords.

Quand la rétine est décollée par un épanchement sanguin, elle forme au fond de l'œil une saillie mobile, plissée, et d'un rouge brunâtre, parcourue à sa surface par les vaisseaux rétiniens, ce qui la distingue des masses sanguines irrégulières contenues dans le corps vitré. L'aspect du décollement sanguin de la rétine peut se modifier suivant son ancienneté, et, selon M. de Graefe, l'hydropisie sous-rétinienne serait le résultat de l'épanchement de sang.

Ces plaques conservent quelquefois longtemps leur coloration; mais, lorsque le sang est résorbé, elles peuvent laisser à leur place des taches blanches atrophiques, entourées de pigment. On distingue les taches sanguines choroïdiennes des taches rétiniennes en ce que les vaisseaux rétiniens passent au-devant, et qu'en aucun de leurs points on ne remarque d'amas noirs indiquant la place d'une rupture.

Lorsque, par l'exploration ophthalmoscopique, on a pu reconnaître l'aspect du fond de l'œil dans le cas d'hémophthalmie profonde, on explorera avec soin le champ visuel (p. 67), et l'on constatera alors, tantôt que ce champ est parsemé de points noirs, opaques, irréguliers, tantôt qu'il est obscur à son centre, qu'une moitié manque, ou qu'il est restreint à sa périphérie; exploration qui, bien conduite, permet en quelque sorte de dessiner la forme et l'étendue des caillots sanguins, à moins que la vision ne soit tout à fait abolie. Si un individu est subitement privé de la vue au point d'être réduit à peu près à une perception quantitative

de la lumière, l'examen ophthalmoscopique montre le corps vitré tellement recouvert d'une masse hémorrhagique, qu'il est impossible de distinguer le fond de l'œil.

Les apoplexies rétiniennes constituent l'une des lésions les plus apparentes de l'amaurose albuminurique (pl. IV, fig. 2).

L'hémophthalmie interne est très sujette à récidiver, et c'est ce qui constitue l'un de ses dangers. Pour peu que l'épanchement soit étendu ou se reproduise, la vision est sérieusement menacée par la désorganisation de la rétine, les altérations consécutives de la choroïde et du corps vitré. En tous cas, l'absorption du sang épanché se fait lentement, et il est exceptionnel de voir le malade recouvrer subitement la vue, comme cela eut lieu chez un jeune séminariste dont M. Desmarres a rapporté la curieuse histoire.

Le traitement de l'hémophthalmie consiste dans l'emploi des sangsues, des ventouses et même de la saignée, si la constitution du malade le permet; on aura ensuite recours à une médication résolutive basée sur l'usage des mercuriaux, des ventouses sèches, des purgatifs et de l'iodure de potassium à l'intérieur et à l'extérieur (1).]

§ IV. — Hydatide dans la chambre antérieure.

Il existe au moins cinq observations d'hydatide vivante flottant librement dans l'humeur aqueuse. Dans un sixième cas, en ouvrant la cornée pour faire évacuer l'humeur aqueuse, on fit l'extraction d'une hydatide que l'on n'avait pu apercevoir préalablement, à cause de l'opacité de la cornée, suite d'une inflammation.

Le premier cas a été observé par W. Sœmmering (*Isis* von Oken, 1830), peu après une ophthalmie, chez une jeune fille d'une bonne santé, âgée de dix-huit ans. Le second cas fut décrit d'abord par M. Logan en 1833, puis par Mackenzie (*Med. gaz.*, vol. XII). Il se présenta aussi chez une fille de sept ans et d'une bonne santé. Comme dans le cas de Sœmmering, l'hydatide apparut après une ophthalmie qui avait entraîné une légère opacité de la cornée.

J'ai eu occasion de voir et de soigner cette dernière malade après l'opération. La vésicule caudale de l'animal avait environ 0,004 de diamètre, était semi-transparente, et on la voyait se con-

(1) Consultez : Carron du Villards, *Considérations pratiques sur les épanchements du sang dans l'œil* (*Ann. d'ocul.*, t. I, p. 157). — J. Dixon, *De l'épanchement du sang dans le corps vitré* (*Ann. d'ocul.*, t. XXXI, p. 228).

tracter, se dilater et changer de forme. Le corps et la tête étaient tantôt rétractés, tantôt poussés en avant par la vésicule caudale. La partie en connexion avec la tête et le corps était toujours la plus pendante. Lorsque le corps et la tête étaient très poussés en dedans et pendants en bas, l'animal ressemblait à un petit ballon.

Fig. 48.

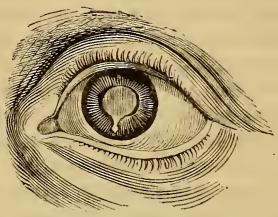

Hydatide dans la chambre antérieure.

Le troisième cas appartient encore à Mackenzie, qui le décrit ainsi (1) :

Elisabeth Gordon, âgée de seize ans, vint à *Glasgow eye Infirmary*, le 26 septembre 1848, pour un obscurcissement de la vision de l'œil gauche. Dans la chambre antérieure, contre et devant la pupille qu'il recouvrait complétement à une vive lumière, était situé un corps sphérique, semi-transparent, d'environ 1/8e de pouce de diamètre, et qui, au premier abord, ressemble au noyau du cristallin. En l'observant pendant un certain temps, on reconnut évidemment que c'était une vésicule changeant de temps en temps de forme et de position et faisant parfois saillir à son bord inférieur un filament blanc opaque. La première partie que nous venons de mentionner était, par le fait, la vésicule caudale d'un *Cysticercus cellulosæ*, et la seconde, son corps et sa tête. On voyait parfois la tête s'enfoncer presque jusqu'au fond de la chambre antérieure, puis rentrer complétement dans la vésicule caudale. La malade dit que vers le milieu de juin, son œil gauche avait été atteint d'une inflammation qui avait duré environ trois semaines, et avait disparu après l'application d'un cataplasme de pommes pourries, et qu'aussitôt après, on avait remarqué la présence de l'hydatide. La malade paraissait avoir une bonne santé, mais elle se

(1) *Med.-chir. Trans.*, vol. XXXII, 1849.

disait d'une constitution faible, et dans son jeune âge avait été tourmentée par des ascarides et des lombrics. Elle ne ressentait aucune douleur et n'avait pas conscience des mouvements de l'hydatide.

Le quatrième cas fut encore observé par Mackenzie, peu de temps après le précédent, chez un homme du nord de l'Angleterre.

Le cinquième se présenta, il y a dix ans environ, à *Westminster ophthalmic Hospital*, et l'hydatide me fut apportée après son extraction par M. Canton, à l'obligeance duquel j'ai dû encore de pouvoir examiner plus tard le malade. C'était un garçon d'une dizaine d'années. Je trouvai la cornée un peu opaque et vasculaire, et accrue à la fois dans son diamètre et dans sa proéminence.

L'hydatide, dans ce cas, avait un volume plus que le double de celui des cas précédents, et son aspect, à première vue, donnait l'idée du cristallin et du corps vitré, le premier opaque et contracté, le deuxième ridé par l'évacuation de l'humeur qu'il contient; mais le plus léger examen fut suffisant pour reconnaître sa véritable nature que l'observation microscopique a confirmée.

Traitement. — Dans le cas observé par Sœmmering, les mouvements seuls de l'animal causaient de la gêne dans l'œil. Cependant, comme il augmentait de volume, le docteur Schott l'enleva, fit une petite section à la cornée, et ayant introduit une pince à griffes dans la chambre antérieure, il saisit l'hydatide et put l'extraire vivante.

Dans le cas de M. Logan, il n'y eut d'abord pas de gêne, mais plus tard la douleur et la rougeur de l'œil étant survenues, le docteur Robertson (d'Édimbourg) essaya d'enlever l'animal; les mouvements de l'enfant firent manquer l'opération, le cristallin s'échappa, l'iris fit hernie, l'hydatide se rompit, mais on en retira les débris. Je suivis le malade après l'opération en l'absence du docteur Robertson. L'œil guérit avec une large cicatrice de la cornée, et la pupille resta contractée, déformée et obstruée par la capsule opaque.

En opérant Élisabeth Gordon, Mackenzie suivit le même plan que le docteur Schott dans le cas de Sœmmering, mais il se servit du crochet de Schlagintweit pour saisir l'animal. Je fis, dit Mackenzie, au côté temporal de la cornée, avec le couteau pyramidal de Beer, une ponction qui avait 3/20es de pouce d'étendue. Un peu d'humeur aqueuse s'était échappée; lorsque je retirai le couteau, la vésicule caudale de l'animal s'aplatit et s'étendit beau-

coup entre l'iris et la cornée. J'introduisis immédiatement le crochet de Schlagintweit à travers la plaie ; je saisis avec lui le corps de l'hydatide et je retirai facilement l'animal en entier. L'iris fit un peu hernie, mais quelques frictions avec le médius sur la paupière supérieure le réduisirent, et la pupille reprit sa forme et sa place normale. La malade fut alors couchée avec défense d'ouvrir les yeux, et l'œil opéré fut recouvert d'un linge mouillé. Le lendemain, l'opérée se sentit très bien, l'aspect de l'œil était normal, et la vue aussi bonne que de l'autre œil. Il n'y eut point de réaction, et la malade sortit le 21 octobre.

Dans le traitement de son second cas, le docteur Mackenzie suivit le même procédé et avec un égal succès.

Le sixième cas est rapporté par le docteur von Graefe (de Berlin), qui a en outre relaté quatre cas dans lesquels il a reconnu, avec l'ophthalmoscope, la présence d'un cysticerque dans la profondeur de l'œil, une fois dans l'humeur vitrée, derrière le cristallin ; les autres fois, l'hydatide était située sur la rétine, et la vision était détruite.

Parmi les cas mentionnés dans la dernière édition de cet ouvrage, il était question d'une hydatide dont M. Neumann avait publié l'observation dans le *Rust's Magazin*, vol. XXXIII. Mackenzie a prouvé que cette hydatide supposée était simplement un cristallin luxé dans la chambre antérieure. Le malade était un enfant scrofuleux âgé de quatorze ans. Tandis que la pupille était dilatée par la belladone, le cristallin s'y introduisit et y fut retenu. La pupille semblant s'être contractée tout autour, une violente douleur survint. Au moyen d'une aiguille passée à travers la cornée, le cristallin fut dégagé et abaissé, mais trois jours après, il se développa dans le globe une inflammation violente qui se termina par suppuration.

Appia a publié un cas de cysticerque dans la cornée.

On observe fréquemment dans l'Inde, pendant la saison froide, dans les yeux des chevaux, une espèce de filaire ou ver filiforme, d'un pouce de long et blanchâtre, qui se meut librement çà et là dans la chambre antérieure.

Quoiqu'on ait rencontré des cas de cette nature sur les chevaux d'Europe, ils y sont rares. Le ver, s'il n'est pas extrait, excite une inflammation qui entraîne l'opacité de la cornée ; l'extraction se fait à travers une petite incision de la cornée, et l'humeur aqueuse, en s'échappant, entraîne le ver.

On n'a pas rencontré le filaire dans la chambre antérieure chez

l'homme, mais on l'a quelquefois trouvé, ainsi que le *Monostoma* et le *Distoma*, dans les cristallins affectés de cataracte, et qui ont été extraits. Cependant ces corps ne sont pas très reconnaissables pendant qu'ils sont dans l'œil, et on les a découverts seulement après l'opération, par un minutieux examen avec les verres grossissants. L'espèce de filaire que l'on trouve sous la conjonctive humaine sera mentionnée plus loin.

La présence d'un cysticerque dans la chambre antérieure de l'œil humain et sous la conjonctive a été notée depuis longtemps, mais c'est seulement depuis l'invention de l'ophthalmoscope que les chirurgiens ont pu constater quelquefois son existence dans le fond de l'œil. L'hydatide peut se rencontrer dans deux situations : sous la rétine et dans le corps vitré.

Sous la rétine, elle forme une petite saillie translucide. Dans quelques cas, la tête, le col et le corps de l'entozoaire peuvent être distingués à travers la transparence de la membrane ; mais lorsque cela n'est pas possible, les mouvements de l'animal trahissent sa nature. La choroïde sur laquelle repose le cysticerque prend une couleur gris jaunâtre, et la rétine environnante est soulevée par de la sérosité; en même temps, le corps vitré est obscurci par des granulations et des filaments. De Graefe a rapporté un cas dans lequel l'entozoaire observé d'abord sous la rétine, apparut ensuite dans le corps vitré ; au niveau de sa première position, on voyait une déchirure de la rétine, et les traces du trajet parcouru par l'entozoaire pour gagner sa nouvelle situation étaient marquées par l'opacité du corps vitré. Il est probable, d'après Hulke, que l'hydatide, située toujours, au début, sous ou dans la rétine ou dans la choroïde, rompt ces membranes quand elle a atteint un certain volume et s'échappe dans le corps vitré. Le cysticerque s'observe dans deux états : libre et pouvant changer de place, ou enfermé dans une membrane qui se forme probablement par le même mécanisme que les capsules fibroïdes qui entourent les corps étrangers inertes. La présence d'une hydatide entraîne une interruption correspondante du champ visuel, si bien que, dans quelques cas, la forme de l'ombre a pu faire connaître la nature de la maladie. Quel que soit son siége, l'entozoaire du globe provoque une inflammation insidieuse et rebelle qui se termine par la destruction de l'organe.

§ V. — Tumeurs bénignes du globe.

Les diverses espèces d'excroissances et de kystes, etc., que l'on observe dans l'œil, ont pour point de départ, quelquefois la sclérotique et la cornée, quelquefois l'iris, ou bien encore le corps ciliaire, la choroïde, la rétine et le corps vitré.

Il faut remarquer que les excroissances bénignes qui intéressent la rétine et le corps vitré donnent au fond de l'œil un aspect jaunâtre, brillant et métallique, quelquefois parcouru par des vaisseaux sanguins. Ce même aspect se présente au début du fongus médullaire de la rétine, et il n'est pas rare, après les blessures du globe. Ces divers cas ont donc pu être souvent confondus, et même cet aspect a été tellement regardé comme le signe pathognomonique du fongus médullaire de la rétine, que chaque fois qu'on le rencontrait, le cas était considéré comme appartenant à cette redoutable maladie. Mais, comme on a remarqué que dans quelques-uns de ces cas abandonnés à eux-mêmes, la maladie n'a pas toujours amené la mort du malade, mais s'est terminée simplement par l'atrophie du globe, les praticiens sont maintenant d'accord que cette apparence jaunâtre et brillante du fond de l'œil n'indique pas toujours un fongus médullaire, quoiqu'il puisse en faire soupçonner l'existence.

On doit avouer cependant qu'il n'existe pas de signe certain qui permette de déterminer à priori la nature de la maladie. C'est plutôt d'après la marche que l'on peut se prononcer. Il faut observer toutefois que, dans quelques cas qui peuvent, d'après leur terminaison par l'atrophie du globe, être regardés comme de nature bénigne, l'apparence morbide s'est présentée à la suite d'une blessure du globe, et a été produite par l'inflammation. La pupille était de grandeur moyenne, et à mesure que l'atrophie du globe faisait des progrès, l'iris se ridait, sa partie moyenne s'affaissait et le bord pupillaire était projeté en avant.

Traitement. — On ne peut indiquer aucune règle générale pour le traitement des diverses espèces d'excroissances. Le mieux est souvent de ne pas s'en occuper, à moins qu'elles ne soient extérieures. L'atrophie du globe est en général la terminaison la plus commune et la plus désirable que produise une excroissance interne.

Comme exemples du traitement des kystes qui sont en rapport avec l'iris, nous citerons les cas suivants. Dans le premier cas (voy. pl. III, fig. 3), un kyste de la grosseur d'un petit pois, et nacré comme un tendon, se forma sur l'iris chez un garçon apprenti forgeron, quelques mois après une inflammation grave, causée par une parcelle de fer chaud qui avait pénétré dans la cornée, et s'était logée dans l'iris. Dans un second cas, la même maladie se déclara chez une fille d'environ neuf ans, peu de mois après une inflammation provoquée par la percussion d'un épi de blé. Dans

les deux cas, on fit l'extraction du kyste. Dans le premier cas, le malade ne put recouvrer l'usage de la vue. Dans le second, il y eut, à la suite de l'opération, une iritis qui envahit l'autre œil par sympathie. L'inflammation fut arrêtée, et l'œil secondairement atteint reprit sa fonction, mais l'œil opéré ne pouvait percevoir que de gros objets (1).

Dans un troisième cas, une dame fut affectée d'une vive douleur à l'un de ses yeux. On y remarqua, en l'examinant, une petite vésicule s'avançant de la chambre postérieure vers le fond de la chambre antérieure, sous le bord ciliaire de l'iris. La vésicule, en augmentant de volume, sépara de plus en plus l'iris de la choroïde, et la douleur devint plus vive. On ponctionna cette vésicule ou tumeur enkystée à travers la cornée, avec le couteau à iris ; une petite quantité de liquide s'échappa du kyste, qui se rétracta sur lui-même et devint invisible. La douleur cessa, mais le kyste se remplit de nouveau, et se reproduisit à la même place, et plus large qu'auparavant. On le ponctionna une seconde et une troisième fois, à six ou huit semaines d'intervalle. Après la troisième ponction, il ne se remplit plus ; l'iris revint à sa place normale, la douleur cessa entièrement, et la vue fut conservée (2).

Un garçon, âgé de cinq ans environ, fut reçu dans *University College Hospital*, avec un kyste de l'œil gauche semblable au précédent. Il faisait saillie de la chambre postérieure dans l'antérieure, et la partie inférieure de l'iris, détachée de ses connexions ciliaires, était repoussée en haut. Cet enfant s'était enfoncé, dix-huit mois auparavant, dans l'œil gauche, la pointe d'une fourchette : les suites immédiates de cette blessure furent guéries en trois semaines environ. Une petite opacité sur le bord inférieur de la cornée, près de son union avec la sclérotique, indiquait le point où avait porté la blessure. L'œil continua à aller bien, jusqu'à environ deux mois avant l'admission du malade à l'hôpital, qu'une attaque d'ophthalmie avec photophobie et larmoiement s'était déclarée. Le kyste fut ponctionné à travers la cornée, et une quantité considérable de liquide fut évacuée, de sorte que la paroi mince s'affaissa au fond de la chambre antérieure ; peu à peu la portion détachée de l'iris reprit sa position normale, et la pupille retrouva sa forme et son étendue.

(1) Tyrrell's *Practical Work on the eye*, vol. I, p. 368 et seq.

(2) Mackenzie, *Traité pratique des maladies de l'œil*, traduct. Warlomont et Testelin, t. II, p. 261.

Cependant, environ six semaines après la première ponction, le kyste se remplit de nouveau, de façon qu'il parut indiqué de faire une seconde ponction. Trois ou quatre jours après, l'inflammation se développa, et une petite quantité de matière jaunâtre apparut au fond du kyste affaissé. L'inflammation et le dépôt de matière ayant augmenté, on prescrivit des sangsues, des fomentations chaudes sur l'œil, et de petites doses de calomel, trois fois par jour. L'inflammation diminua, et la matière du kyste progressant au dehors, fut évacuée par une ouverture étroite à l'union de la cornée et de la sclérotique, comme cela a lieu dans les cas d'iritis, avec abcès au bord ciliaire. Le kyste s'affaissa, et avec les restes de la matière, disparut graduellement tout désordre de la chambre antérieure, la pupille prit sa forme et son étendue, et la vision redevint parfaite.

La vision peut encore être troublée par la présence de tumeurs qui naissent dans les tuniques internes de l'œil. L'existence de ces tumeurs est d'autant plus importante à connaître qu'elles ont été souvent méconnues et confondues avec le cancer, erreur que rend très explicable l'analogie d'aspect que présente le fond de l'œil dans ces divers cas, et dont il sera question dans le chapitre suivant, en traitant de l'*encéphaloïde intra-oculaire*. Outre les exsudats choroïdiens ou rétiniens et les caillots sanguins qui sont quelquefois assez abondants pour former de véritables tumeurs faisant saillie dans le corps vitré (voy. fig. 22 et 23), on a signalé quelquefois l'existence, dans le fond de l'œil, de petits dépôts tuberculeux, qui prennent ordinairement naissance à la face interne de la choroïde. Leur accroissement est lent ou rapide, et ils peuvent remplir la cavité du globe, et même se porter au dehors, ou amener la fonte purulente et l'atrophie de l'œil. Ces tubercules, décrits d'abord par Jæger (*Ann. ocul.*, t. XXXVII, p. 89), n'ont peut-être jamais été observés à leur début, et généralement la maladie est avancée, lorsque le chirurgien est consulté ; ils se présentent alors à l'ophthalmoscope, sous la forme d'une masse irrégulière, jaunâtre, brillante, qui diffère du cancer par l'absence des vaisseaux. Dans le cas de tubercule, les milieux de l'œil se troublent promptement, de sorte que ce sont les progrès de la maladie qui peuvent seuls décider de sa nature. Sous le nom d'*inflammation colloïde de la choroïde*, Donders et H. Müller ont décrit en 1855 et 1856, dans les *Archiv. für Ophthalmologie*, une altération qui n'a aucune affinité avec le cancer colloïde et qui, du reste, paraît rare. Dans cette maladie, la surface interne de la choroïde est criblée de petits corps transparents, brillants, arrondis ou en massue, faisant une saillie plus ou moins considérable, et entourés de cellules pigmentaires. Les globules colloïdes sont disposés à s'encroûter de sels calcaires formant alors de petits amas granuleux, et à l'ophthalmoscope,

on trouve la choroïde tachetée par de petites élevures d'un aspect vitreux sombre. A propos des tumeurs bénignes du fond de l'œil, nous pouvons rappeler l'observation de tumeur dermoïde et pilifère de la choroïde, montrée par M. Follin à la Société de chirurgie, 1861, et le bel exemple de tumeur fibroïde de la rétine, rapporté par M. Métaxas, dans la *Gazette des hôpitaux*, 1860.

Nous signalerons encore les productions cartilagineuses ou osseuses du fond de l'œil, que l'on a décrites comme des ossifications de la rétine. Aujourd'hui les meilleurs observateurs, MM. Follin, Mackenzie, Bader, Carion, Métaxas, etc., s'accordent à penser que ces productions cartilagineuses ou osseuses sont dues à la transformation de produits inflammatoires déposés entre la choroïde et la rétine. La membrane sensitive, d'abord soulevée par ces produits, éprouve consécutivement des altérations plus ou moins graves, ou peut même disparaître. C'est surtout à la suite de la choroïdite par cause traumatique que l'on a remarqué ces transformations. Une pièce pathologique que nous avons sous les yeux confirme parfaitement cette manière de voir.

Cette pièce, recueillie sur un vieillard d'une soixantaine d'années, mort à Bicêtre, a été examinée par M. Guyon, prosecteur de la Faculté, et par moi, et voici les particularités que nous y avons constatées.

La coque oculaire est remplie par une substance peu résistante, limitée en arrière et latéralement par la choroïde, qui semble tellement épaisse, que, séparée de la sclérotique, elle forme une sorte de cupule, dont les parois se maintiennent d'elles-mêmes. Un examen plus minutieux permet de reconnaître et de séparer la couche celluleuse de la choroïde, qui conserve sa teinte et sa consistance normales, et de voir que la masse qui occupe le fond de l'œil, accolée à sa face antérieure, est d'autant plus consistante, qu'on l'examine plus près de sa partie postérieure. Autour de l'entrée du nerf optique, on trouve une plaque dure calcaire d'un centimètre de diamètre et irrégulièrement découpée à sa circonférence. Le microscope fait constater, dans cette plaque, sur un fond entièrement granuleux, formé de granulations calcaires, des noyaux allongés et étroits, à contours sinueux et munis d'un nucléole allongé dans le même sens. Ces noyaux, dont la nature est difficile à déterminer, sont rendus plus nets par l'acide nitrique dilué. La production qui occupe le fond de l'œil, en avant de la plaque calcaire et qui n'a pas moins d'un centimètre d'épaisseur, est d'une consistance molle, d'une teinte grisâtre, mêlée de petits épanchements sanguins ; elle est limitée en avant par une couche ratatinée, quoique lisse. Au microscope, on y trouve tous les caractères d'un exsudat plastique déjà en grande partie organisé; capillaires de nouvelle formation, fibres de tissu cellulaire, cellules embryo-plastiques et fibro-plastiques, et dans les points rouges, les éléments du sang épanché. Dans la couche antérieure limitante, on retrouve ces mêmes caractères, mais dans plusieurs préparations on a pu y constater l'existence de fibres et de cellules nerveuses avec des granulations et des taches nombreuses de la matière

colorante du sang. Cette couche est donc formée par la rétine altérée, adhérente par sa face postérieure à la matière de l'épanchement plastique et sanguin. Le corps vitré est aplati, et en partie atrophié, mais a conservé sa consistance.

On trouvera, dans l'ouvrage de Mackenzie et dans la thèse de M. Métaxas (1), plusieurs observations qui offrent une grande analogie avec celle que nous venons de rapporter.

Nous devons remarquer, du reste, que ce sujet, et tout ce qui concerne la connaissance des tumeurs dites bénignes du fond de l'œil, appelle de nouvelles recherches. L'étude si intéressante de ces tumeurs ne pourra être complétée que par les explorations ophthalmoscopiques répétées, aidées de nombreuses dissections. Nous insistons seulement sur la difficulté de faire le diagnostic au début, car toutes ces tumeurs peuvent donner à l'œil l'aspect brillant, métallique, que l'on trouve dans le cas d'encéphaloïde de la rétine ou de la choroïde (2).

§ VI. — Squirrhe du globe de l'œil (3).

Sous le nom de *squirrhe* du globe oculaire, quelques auteurs décrivent un état de désorganisation caractérisé par la déformation, l'induration, la diminution ou l'augmentation de volume du globe, en même temps que son tissu normal est remplacé par un tissu ressemblant à celui du squirrhe, et qu'il est le siége d'une chaleur brûlante, d'une douleur lancinante et d'hémicranie nocturne. Cette maladie a une marche lente, se rencontre dans un âge avancé, chez la femme plutôt que chez l'homme. Elle dure longtemps sans produire d'ulcération, et sans envahir les paupières et les parties voisines. Lorsque, par hasard, l'ulcération du globe se produit, que les parties voisines sont affectées, et qu'ainsi tout l'œil est le siége d'un cancer ulcéré, les ganglions lymphatiques de la tête et du cou sont tuméfiés, durs et douloureux. Mais il ne paraît pas commun qu'une semblable maladie survienne primitivement dans le globe oculaire (voy. *Cancer des paupières*).

§ VII. — Cancer médullaire ou encéphaloïde du globe (4).

Le *cancer encéphaloïde* de l'œil se rencontre surtout chez de jeunes enfants, sans être cependant spécial à cette période de la

(1) *Des altérations de la rétine visibles à l'ophthalmoscope, etc.* Paris, 1861.

(2) Consultez : V. Guépin, *Des kystes de l'iris*, thèse de Paris, 1860. — Robin et Desmarres, *Tumeurs de l'iris* (*Arch. d'ophthalm.*, 1855).— B. Travers, *Observ. on the disease termed malignant* (*Med.-chir. Trans.*, v. XV, p. 238).

(3) Cancer dur du globe.

(4) Fongus hématode. — Cancer mou.

vie. Il débute généralement à l'intérieur de l'œil par le nerf optique, mais quelquefois il a son point de départ à l'extérieur du globe, probablement sur la sclérotique, et il intéresse la cornée.

L'encéphaloïde qui a son siége dans la rétine parcourt trois périodes principales. Dans la première, le globe conserve son volume normal et son aspect général, si ce n'est que la pupille est plus ou moins dilatée et que l'on voit un reflet brillant au fond de l'œil (voy. pl. II, fig. 4). Dans la deuxième période, l'excroissance morbide, quoique étant toujours enfermée au dedans des tuniques, s'est avancée vers la partie antérieure de l'œil, qui est injectée de sang et plus ou moins gonflée et déformée par distension. Dans la troisième période, les tuniques ont cédé et la tumeur proémine sous forme de fongus.

Première période. — La pupille est plus ou moins dilatée, irrégulière et lente à se mouvoir, lorsqu'elle n'est pas immobile ou ne se meut que de concert avec celle de l'œil sain. A travers cette pupille et avec un certain éclairage, on voit au fond de l'œil un reflet blanc jaunâtre ou jaune rougeâtre, comme dans l'œil du chat. En examinant l'œil avec soin, on découvre parfois une production anormale, sous forme d'une petite tumeur lobulée, venant probablement de quelque point de la rétine, et sur laquelle on peut quelquefois voir se ramifier des vaisseaux rouges.

La vision peut être détruite dès le début, ou elle est en partie conservée, le malade voyant les objets dans certaines directions. Il n'y a pas, en général, de douleur, à moins qu'il n'existe, ce qui est rare, une inflammation concomitante, et dans ce cas il y a aussi de l'épiphora, de la photophobie et de la céphalalgie.

Deuxième période. — La maladie peut rester stationnaire pendant plusieurs mois ou même pendant deux ou trois ans, mais tôt ou tard l'excroissance morbide augmente de volume et marche souvent avec une telle rapidité, qu'en quelques semaines elle parvient dans la partie antérieure de l'œil aux dépens de l'humeur vitrée, comprimant le cristallin et l'iris décoloré contre la cornée. L'œil est alors plus ou moins enflammé. Lorsque la tumeur s'est ainsi avancée, on distingue plus facilement, à travers la pupille dilatée, les lobules et les vaisseaux sanguins qui se ramifient à sa surface.

Peu à peu le cristallin devient opaque et prend une teinte ambrée ; la tumeur se trouve cachée, et comme alors l'aspect général du globe n'a pas encore beaucoup changé, on a souvent, à cette période, confondu la maladie avec la cataracte et tenté l'opération.

Le globe augmente graduellement de volume et se déforme par distension, tant à cause de l'accroissement de la tumeur que des vaisseaux variqueux qui s'y développent. La cornée a augmenté de diamètre; elle est plus ou moins vasculaire, plus ou moins opaque et ulcérée, tandis que la sclérotique, dont la limite n'est pas longtemps distincte de la cornée, s'amincit, se décolore et se rompt dans divers points. Dans cet état, le globe proémine hors de l'orbite et est près d'éclater; parfois la sclérotique amincie a déjà cédé en quelque point à la pression, et la tumeur, maintenue seulement par la conjonctive, a pour la vue et pour le toucher quelque ressemblance avec un abcès.

Les paupières sont distendues, gonflées et envahies par de grosses veines. Outre la douleur qui existe dans l'œil et qui s'accompagne parfois de photophobie et d'épiphora, il peut y avoir des douleurs, surtout dans le front, le sommet de la tête, la nuque, revenant par accès, plus intenses la nuit que le jour. Il y a aussi des troubles généraux, de la constipation, des nausées, de la soif, perte d'appétit, insomnie, fièvre et délire.

Troisième période. — La cornée cède, et un liquide fétide, sanguinolent et jaunâtre sort par l'ouverture, en entraînant le cristallin, s'il n'a pas déjà été absorbé. Les souffrances du malade sont alors diminuées et la tumeur fait saillie sous l'aspect bien connu d'un fongus cérébriforme sanguinolent. Si l'œil se rompt au niveau de la sclérotique, la conjonctive maintient encore la tumeur pendant quelque temps, mais celle-ci finit toujours par faire irruption au dehors, et ce travail est accompagné de vives douleurs.

Les paupières sont alors distendues, retournées, livides et sillonnées par de grosses veines tortueuses.

Les ganglions lymphatiques de la joue et du cou sont engorgés.

Souvent l'autre œil est également pris, et cela de bonne heure. Dans la première période de la maladie, les deux yeux peuvent être affectés au même degré.

Les hémorrhagies, la gangrène, l'ulcération et la suppuration dont le fongus devient le siége, joints à la douleur et aux troubles constitutionnels, jettent le malade dans le coma et les convulsions.

Quoique M. Travers ait rencontré l'encéphaloïde dans tous les tissus de l'œil, excepté dans la cornée et le cristallin, c'est néanmoins dans l'appareil nerveux optique qu'il a généralement son origine, les autres tissus de l'œil s'infiltrant consécutivement de

la substance morbide. On a souvent trouvé par la dissection, qu'outre la rétine, le nerf optique était affecté dans une étendue plus ou moins grande, souvent dans sa portion cérébrale, et que parfois même le cerveau lui-même était envahi. Dans ce dernier cas, le patient peut mourir dans le coma avant que la maladie du globe n'ait pris l'aspect fongueux.

Dans quelques circonstances, au lieu de naître du nerf optique dans l'œil et de donner lieu aux symptômes que nous venons de mentionner, la production morbide vient de la portion extra-oculaire du nerf optique. La tumeur repousse alors le globe en avant, distend, élargit les paupières, et finit par proéminer entre elles, mais comme elle est recouverte par la conjonctive, elle n'apparaît sous l'aspect d'un fongus que lorsque cette membrane est ulcérée.

A l'autopsie des individus morts d'un cancer encéphaloïde de l'œil, on a trouvé souvent la même dégénérescence morbide dans les autres organes, et entre autres dans les testicules, les viscères du thorax ou de l'abdomen.

Causes. — La diathèse scrofuleuse existant souvent chez les individus atteints d'encéphaloïde, on a cru pouvoir en inférer qu'elle était une cause prédisposante ; mais la scrofule est commune, tandis que la maladie en question est rare. C'est dans le jeune âge surtout qu'on la rencontre. M. Travers l'a observée à l'état congénital. Les hommes y sont plus sujets que les femmes. Quant aux causes excitantes, on n'en peut signaler aucune qui ait une influence certaine.

Diagnostic. — Le diagnostic de l'encéphaloïde de l'œil, à sa première période, ne peut être établi d'une façon absolue, parce que les caractères que nous avons indiqués, comme le reflet brillant jaunâtre et métallique du fond de l'œil, parcouru quelquefois par des vaisseaux rouges, se rencontrent, comme cela est établi aujourd'hui par des observations multipliées, dans des cas tout à fait bénins. Les caractères de la seconde période eux-mêmes peuvent, d'après Mackenzie, se montrer plus ou moins tranchés dans des cas de tumeur non maligne.

Dans la troisième période, il est presque impossible de méconnaître la maladie ; mais, même au début de cette période, le diagnostic n'a pas une grande importance pratique, parce que le traitement doit être le même que dans les affections bénignes.

Le diagnostic du cancer intra-oculaire à sa première période offre des difficultés qui n'ont échappé à aucun praticien, et lorsqu'on ne faisait

pas encore usage de l'ophthalmoscope, on a pu commettre de nombreuses erreurs. C'est ainsi que l'on parle de cancer pris pour une cataracte et opéré comme tel, et que nous avons vu A. Bérard enlever l'œil d'un jeune garçon atteint d'une hydropisie sous-rétinienne, croyant avoir affaire à un encéphaloïde de la rétine. Travers et Mackenzie ont beaucoup insisté sur l'aspect que peut présenter le fond de l'œil à la suite des inflammations internes, consécutives à une lésion traumatique, aspect qui a parfois la plus grande analogie avec celui du cancer intra-oculaire.

Nous avons déjà remarqué que les épanchements sanguins, les décollements de la rétine, les productions bénignes du fond de l'œil, les suppurations profondes, peuvent faire croire à l'existence d'un cancer, et cette erreur a dû être commise dans les cas où l'on a cru voir la maladie rétrograder et se terminer par l'atrophie du globe.

Il est pourtant très important de pouvoir reconnaître le cancer intra-oculaire dès son début, car c'est alors que l'extirpation de l'organe peut offrir la plus longue immunité contre la récidive. L'examen ophthalmoscopique fournit des notions précieuses à cet égard.

Dans le cas de cancer intra-oculaire, à la première période, on remarque sur le fond concave de l'œil une saillie d'un volume variable, immobile et d'un éclat brillant. Cette saillie à convexité antérieure est formée par la rétine parcourue par ses vaisseaux, qui partent de la papille, s'incurvent pour suivre les contours de la tumeur, et semblent soumis, en s'avançant vers l'équateur, à une sorte d'ondulation qui indique un soulèvement de la membrane en ce point.

La fixité et l'immobilité de la saillie convexe, brillante, du fond de l'œil, est le caractère qui distingue l'encéphaloïde de la rétine du décollement de cette membrane. Mais les tumeurs solides, de nature bénigne, offrent la même fixité, et nous avons déjà dit que l'aspect brillant métallique n'est pas un signe infaillible, puisqu'il peut être produit par les caillots fibrineux décolorés, les dépôts de lymphe, les tubercules, etc... Le diagnostic avec l'ophthalmoscope repose alors sur la disposition des vaisseaux et sur la différence qu'ils présentent avec ceux de la rétine, dans leur trajet et leur arrangement. Lorsque ce signe tiré de la disposition des vaisseaux est reconnu, il a la plus grande importance, parce que les autres productions qui peuvent être confondues avec le cancer ne sont pas vasculaires, à l'exception des exsudats organisés du corps vitré, et encore les vaisseaux de ceux-ci sont-ils petits et rares, comparés à ceux du cancer. Quand l'encéphaloïde débute dans la papille ou la rétine et se projette comme une tumeur dans le corps vitré, aussi longtemps que celui-ci reste transparent, on voit avec l'ophthalmoscope les vaisseaux volumineux qui se distinguent, par leur arrangement, des vaisseaux plus déliés et arborescents de la rétine. Mais quand le cancer débute par la face externe de la choroïde, la couche interne de celle-ci, à laquelle s'ajoute la rétine, recouvre la production morbide et en masque les caractères ; il en est de même quand les milieux transparents sont devenus opaques, et que la rétine

est soulevée par une exsudation séreuse, résultat de la gêne apportée à la circulation veineuse par la pression exercée par la tumeur, ou d'une inflammation profonde.

Enfin, comme dernier caractère qui peut tout au moins faire soupçonner le cancer intra-oculaire, en l'absence de tout autre signe caractéristique, nous signalerons la dureté du globe comparée à sa mollesse, dans le cas d'hydropisie sous-rétinienne.

Pronostic. — Il est défavorable au plus haut degré, et il n'y a aucun médicament ni aucune opération qui réussisse dans les cas de vraies tumeurs encéphaloïdes.

Traitement. — Des tumeurs qui offraient les apparences du cancer à sa première période, ont pu quelquefois se terminer favorablement, en ce que l'œil s'est atrophié. Comme alors un traitement mercuriel avait longtemps été suivi, on pourrait dire, ainsi que le remarque M. Travers, que ce sont là des exemples de tumeurs malignes arrêtées par cette médication, et non simplement des cas de tumeurs bénignes qui, sans ce traitement, auraient eu la même terminaison.

Le seul traitement admissible après tout, consiste dans l'emploi des altérants et dans l'application de sangsues à l'occasion, la parfaite régularisation des fonctions intestinales, de la nourriture et d'un bon régime. L'extirpation du globe compte, jusqu'à présent, trop d'insuccès pour qu'on puisse fonder quelque espoir sur cette ressource ; les seuls faits rapportés comme des cas de guérison après l'extirpation n'étaient probablement pas de vrais encéphaloïdes, mais simplement des tumeurs bénignes que nous avons mentionnées (p. 340), et auraient guéri spontanément par l'atrophie, si on les avait abondonnées à elles-mêmes et soumises au traitement que nous avons indiqué comme le seul admissible.

Dans la dernière période, les remèdes anodins sont indiqués à l'intérieur et à l'extérieur.

Le cas suivant fournit un bon exemple de la marche de cette maladie.

La malade était une petite fille de six ans, très petite pour son âge. Lorsque je l'examinai pour la première fois, je vis une tumeur lobulée d'un blanc jaunâtre s'avançant de la partie inférieure et externe du fond de l'œil. Sur la partie inférieure de cette tumeur, on remarquait un point vasculaire. Le bord pupillaire de l'iris était bordé d'uvée. La pupille était d'une grandeur normale, se contractait sous l'influence de la lumière et se dilatait sous celle de la belladone Le cristallin était intact. Le diamètre de la

cornée était un peu augmenté et la sclérotique adjacente paraissait légèrement distendue, et était en outre sombre et terne.

L'œil pouvait percevoir les objets en bas et du côté externe, ce qui indiquait que la partie supérieure et interne de la rétine n'était pas encore lésée. Point de douleur.

Santé générale bonne. Consomption dans la famille de la mère.

Cette enfant fit plusieurs chutes dans les escaliers avant que l'on s'aperçût de la maladie de l'œil.

Trois mois après, elle me dit que l'œil est devenu vasculaire depuis peu. La vue paraît éteinte.

Depuis une semaine environ la santé générale éprouve des troubles ; constipation, maux d'estomac, nausées, soif et perte d'appétit.

L'enfant se plaint de douleurs dans l'orbite et dans la tête ; elle est assoupie et fait de fréquents faux pas. Diminution des forces.

En l'examinant, je trouve les paupières rouges, un peu gonflées ; la supérieure se relève difficilement. Globe plus gros et plus proéminent. La pupille est quelque peu dilatée ; la lumière est sans action sur elle. L'iris est verdâtre et son bord pupillaire bordé d'uvée. La tumeur n'a pas beaucoup changé autant que les mouvements de l'enfant m'ont permis de le constater.

Quoique la vue fût anéantie, il y avait une légère photophobie.

Environ neuf mois après ce dernier examen qui eut lieu un an après que j'avais vu l'enfant pour la première fois, un fongus sortait de l'œil à la jonction de la sclérotique et de la cornée, et grossissait graduellement. Il s'en écoulait du sang et de la sanie, mais en petite quantité.

Huit mois après, l'enfant mourut, épuisée, dans des convulsions.

A l'autopsie, on trouva un fongus partant du fond de l'œil. Le nerf optique avait augmenté d'épaisseur ; on y observait la même dégénérescence, qui se continuait avec une grosse tumeur de la même nature, de la base du cerveau.

La tumeur externe avait le volume de la moitié du poing et était noire.

§ VIII. — Mélanose du globe.

On rencontre la mélanose du globe chez des personnes d'un âge moyen, et plus souvent chez les femmes que chez les hommes. La marche est généralement lente (voy. pl. III, fig. 1).

Selon les parties de l'œil qui sont le point de départ de la maladie, l'aspect qu'elle présente au début est différent, et le degré d'imperfection de la vision varie. Si la production morbide a son origine dans les tuniques de l'œil, dans la région du corps ciliaire, par exemple, on aperçoit d'abord son aspect brillant à travers la sclérotique, sous la forme d'une grosse ou de plusieurs petites saillies noirâtres près du bord de la cornée, et le blanc de l'œil est dans cet endroit parcouru par de gros vaisseaux variqueux. On reconnaît parfois la présence de tumeur derrière l'iris, parce qu'elle fait saillir cette membrane en avant. Il peut même y avoir décollement de l'iris en un point, et alors la masse brune apparaît derrière. Dans un cas pareil, le cristallin était cataracté ; dans un autre, il était resté transparent, et la vue n'était pas entièrement détruite.

Si l'excroissance morbide naît au fond de l'œil, on aperçoit d'abord, à travers la pupille dilatée, une tumeur d'une couleur ardoisée et brunâtre profondément située dans l'intérieur du globe, à moins que le cristallin ne soit devenu opaque. Dans cet état de choses, la vue est totalement perdue. A mesure que la maladie progresse, le globe grossit et la tumeur noire se montre enfin sur quelque point de sa surface.

En raison de cette distension, il se manifeste alors de la douleur à l'intérieur et tout à l'entour de l'œil, et les tuniques du globe finissent par se rompre à l'endroit où se présente la tumeur, généralement sur la sclérotique, près de la cornée; un liquide noirâtre s'échappe d'abord et est suivi par la saillie d'une tumeur fongueuse noire ou brunâtre. Cette tumeur n'atteint pas ordinairement de fortes dimensions ; il est rare qu'elle saigne, quoiqu'il en soit quelquefois ainsi ; mais une grande quantité de matière noire est éliminée par suppuration, les tissus propres du globe s'atrophient, et se trouvent remplacés, en grande partie, par la production morbide qui peut s'étendre à toutes les autres parties de l'orbite. La santé générale s'altère.

Le staphylôme simple de la sclérotique a quelquefois été confondu avec la mélanose du globe ; il est vrai qu'il y a une grande ressemblance entre ces deux maladies, dans la période qui précède la rupture de la sclérotique et l'issue de la matière mélanique.

Dans le cas suivant, il y eut d'abord les symptômes de l'ophthalmie arthritique chronique avec glaucome, amaurose et cataracte, puis ceux d'un staphylôme de la sclérotique commençant, et enfin issue de la tumeur mélanique.

Voici l'observation :

Une femme d'apparence cachectique, âgée de soixante-trois ans, souffrant d'une chute de l'utérus, s'aperçut un matin, dix mois avant de venir me trouver, qu'elle avait perdu la vue de l'œil droit, après avoir ressenti pendant la nuit une assez vive douleur dans cet organe. Elle dit qu'elle voyait bien la veille.

Le blanc de l'œil était sillonné de gros vaisseaux tortueux venant des muscles droits, d'une couleur sombre et sale, surtout du côté de l'angle interne. La pupille était dilatée et fixe, le cristallin atteint de cataracte glaucomateuse, la vue complétement détruite ; pas la moindre perception de la lumière.

Deux ou trois semaines avant de s'adresser à moi, elle s'aperçut que la vue de l'œil gauche devenait trouble. Depuis cette époque, elle voyait, dans l'obscurité, des lumières de toutes les couleurs ; elle éprouvait aussi, de chaque côté, une douleur circumorbitaire assez forte.

Les vaisseaux des muscles droits dans l'œil gauche étaient quelque peu grossis et tortueux ; la pupille était naturelle, et le cristallin glaucomateux et légèrement cataracté.

Le traitement fit diminuer la douleur de l'œil gauche et rendit la vision plus distincte ; mais dans l'œil droit, la douleur resta assez vive pour empêcher le sommeil, de sorte qu'il fallut prescrire des calmants.

Cet état dura pendant plusieurs mois, et alors apparut une saillie noirâtre, comme le staphylôme ordinaire de la sclérotique, qui se présenta à l'angle interne et à la partie supérieure du globe, et avec aggravation de la douleur. Cette douleur parut diminuer ensuite et je ne vis plus la malade pendant neuf mois ; elle revint me trouver après avoir ressenti de violents élancements dans l'œil depuis plusieurs jours. En l'examinant, je trouvai le globe très grossi, et je vis que, dans le point où existait la saillie staphylomateuse, la sclérotique s'était rompue et livrait passage, par son ouverture, à une tumeur mélanique. La cornée, à travers laquelle on pouvait encore distinguer la pupille dilatée et la cataracte glaucomateuse, était portée en bas et en dehors par la projection de la partie supérieure et interne du globe.

Pronostic et traitement. — Le pronostic de la mélanose du globe est un peu plus favorable que celui de l'encéphaloïde. Après l'extirpation du globe, les malades ont survécu plus longtemps,

quoique, dans la plupart des cas, ils aient été emportés par la mélanose des viscères (1).

La mélanose et le cancer qui se trouvent si fréquemment réunis chez l'homme, sont cependant des affections distinctes. La mélanose vraie est due à la formation accidentelle d'éléments pigmentaires, et si elle s'associe souvent avec l'encéphaloïde dans l'espèce humaine, et dans l'œil en particulier, on peut l'étudier isolément dans l'œil du cheval où, elle est fréquente. On consultera, du reste, avec fruit, pour tout ce qui est relatif au cancer et à la mélanose, le *Traité de pathologie externe* de M. Follin, t. I, p. 244 et suiv.

Opération de l'extirpation du globe.

Préparation du malade. — Elle consiste dans le repos, une nourriture réglée, le bon entretien des organes digestifs un peu avant l'opération, sans compter les précautions spéciales que peut indiquer chaque cas particulier.

Instruments, pansements. — Bistouris et scalpels ; une paire de grands ciseaux, courbés sur le plat ; deux paires de grandes pinces, une pince ordinaire à disséquer, une autre pince à griffes; une longue aiguille courbe et une forte ligature; de petites aiguilles à suture et des fils; de l'eau, des éponges et une seringue, linge troué, charpie, compresses et bandes.

Position du malade, des aides et du chirurgien. — Le malade doit être étendu sur le dos, sur une table, la tête soulevée par des coussins. Il faut alors le soumettre au chloroforme. Un aide fixe la tête et se charge de la paupière supérieure ; l'autre aide, se tenant d'un côté de la table, abaisse la paupière inférieure, tandis que l'opérateur se tient du côté qui correspond à celui de l'œil à opérer.

Les conseils suivants pour l'extirpation de l'œil ne peuvent être donnés que d'une façon générale, et ce sont ceux qu'indique la disposition anatomique des parties. Le cas pour lequel on opère peut apporter, dans le procédé, des modifications qui sont laissées à l'appréciation du chirurgien.

Premier temps de l'opération, ou temps préliminaire. — Pour saisir l'œil et le fixer commodément pendant l'opération, il est nécessaire de l'accrocher avec un ténaculum ou un fil très fort que l'on y fait passer au moyen d'une aiguille courbe, et même,

(1) La mélanose de l'orbite et celle de la conjonctive sont étudiées dans d'autres chapitres.

si le globe est volumineux et très proéminent, on peut le tenir avec la main en ayant soin de l'envelopper d'abord d'un linge.

Division de la commissure externe des paupières. — Elle facilite l'opération et empêche de blesser le bord des paupières ; on maintient celles-ci ouvertes, et la commissure externe étant tirée vers la tempe, l'opérateur enfonce la pointe d'un bistouri droit entre la commissure et le bord de l'orbite, et le fait cheminer sous la peau et vers la tempe dans l'étendue d'un centimètre ou plus, jusqu'au point où il transperce les téguments, et les coupe en poussant le couteau de manière à achever la division de la commissure.

Second temps, ou extirpation. — Tandis que les aides maintiennent les paupières ouvertes, le chirurgien, tenant un scalpel d'une main, tourne de l'autre le globe en haut, sans l'attirer hors de l'orbite, mais seulement de manière à découvrir le repli inférieur de la conjonctive. Il tranche celui-ci d'un angle à l'autre, en plongeant le bistouri dans l'orbite à l'un des angles, et divisant la conjonctive jusqu'à l'autre angle par un mouvement de scie. Il faut en même temps couper l'insertion du muscle oblique inférieur.

Retirant ensuite son bistouri, le chirurgien tourne le globe en bas, et incise de la même manière le repli supérieur de la conjonctive, conduisant son instrument le long du bord supérieur de l'orbite d'un angle à l'autre. Du même coup, il divise le muscle oblique supérieur.

On fait rejoindre alors les deux incisions, et en tournant le globe à droite et à gauche, de manière à inciser les points d'adhérence qui existent encore.

Il faut ensuite diviser le nerf optique avec les muscles droits. Pour cela, on introduit les ciseaux courbes dans l'orbite, la concavité en bas, le long de la paroi supérieure et interne, tandis que l'on maintient l'œil tourné en bas et en dehors. On ouvre les ciseaux et on les enfonce de manière à placer entre leurs branches le nerf entouré des muscles qui s'insèrent autour du trou optique et on les tranche. Il est ensuite facile de retirer le globe de l'orbite, en détachant avec les ciseaux les adhérences qui pourraient rester.

On doit alors explorer la cavité orbitaire avec le doigt et enlever tout tissu qui paraîtrait de mauvaise nature. Si la glande lacrymale est indurée et tuméfiée, on la saisit avec une pince, on l'attire hors de la fossette lacrymale avec le tissu cellulaire qui l'entoure, et on l'enlève avec des ciseaux. Si elle n'est pas malade, on peut la laisser.

Pansement. — L'hémorrhagie cesse généralement d'elle-même

ou par l'application d'eau froide, ou sinon on tamponne; on remplit légèrement ensuite l'orbite de charpie ; la commissure externe divisée est réunie par un ou deux points de suture, et l'on recouvre le tout d'un linge troué, d'une légère compresse et d'une bande.

Si la maladie s'est étendue aux paupières, de telle sorte qu'il faille aussi les enlever, on fait une incision dans la peau saine tout autour du bord de l'orbite, et l'on renverse la paupière sur le globe. On saisit ensuite le tout avec un ténaculum ou une ligature, et l'on procède comme il a été dit plus haut. Dans ce cas-ci, il n'y a pas à diviser la conjonctive, puisqu'on l'enlève tout entière.

[La figure suivante, empruntée au *Traité d'anatomie médico-chirurgicale* de M. Richet, donne une idée très nette de la dispo-

Fig. 49.

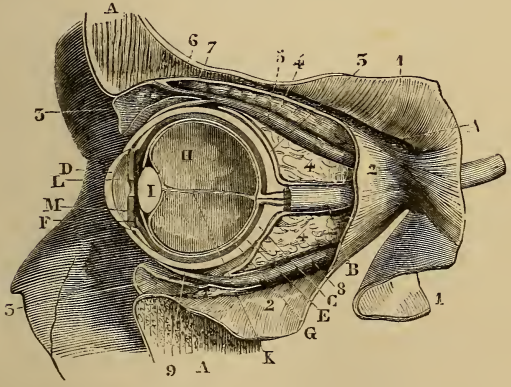

Coupe perpendiculaire de l'orbite et du globe oculaire.

1,1. La dure-mère. — 2,2. La portion orbitaire de l'aponévrose qui forme le périoste de l'orbite et se continue sans interruption avec la dure-mère. — 3,3,3. Les portions palpébrale et oculaire de l'aponévrose. — 4,4,4. La cavité de l'aponévrose orbito-palpébro-oculaire occupée par le tissu cellulaire intra-orbitaire, etc. — 5. Le muscle droit supérieur. — 6. Son tendon orbitaire. — 7. Son tendon oculaire sortant de l'aponévrose. — 8. Le muscle droit supérieur. — 9. Son tendon oculaire.
A,A,A. Parois osseuses. — B. Nerf optique. — C. Sclérotique. — D. Cornée. — E. Choroïde. — F. Iris. — G. Rétine. — H. Corps vitré. — I. Cristallin. — K. Canal hyaloïdien. — L. Chambre antérieure. — M. Chambre postérieure.

sition de l'aponévrose orbito-palpébrale, et montre comment, dans le procédé de Bonnet, que nous allons décrire, on peut laisser intacte une partie des organes contenus dans la cavité orbitaire.]

Procédé de M. Bonnet.— Lorsque la maladie n'a pas dépassé les limites du globe oculaire et que celui-ci a conservé en partie son volume et sa mobilité, on a donné le conseil de respecter l'aponévrose orbito-oculaire, afin d'éviter la section des ramifications des artères ophthalmiques, lacrymales, etc., et de laisser un point d'appui qui permette d'adapter un œil de verre. Ce procédé connu sous le nom de *procédé de Bonnet*, quoiqu'il ait été indiqué avant ce chirurgien, s'exécute de la façon suivante :

Les paupières étant largement écartées, on coupe le muscle droit interne avec les mêmes précautions que dans l'opération du strabisme, puis glissant des ciseaux à travers la plaie et les faisant pénétrer entre la sclérotique d'une part et la membrane albuginée et les muscles de l'autre, on coupe circulairement tous les muscles de l'œil près de leur insertion à l'œil. Il ne reste plus qu'à diviser aussi près que possible de l'œil les deux obliques, puis le nerf optique. L'œil est ensuite enlevé sans qu'on ait intéressé aucun vaisseau, aucun nerf extérieur et ni touché au tissu adipeux.

Ce procédé, qui mérite incontestablement la préférence, lorsque le globe seul est affecté, a été adopté par les chirurgiens anglais qui, souvent, ainsi que nous l'avons dit, enlèvent l'œil désorganisé à la suite d'une ophthalmie traumatique, dans le but de prévenir, dans l'œil sain, le développement d'une ophthalmie sympathique.

Suites de l'opération. — Quoique l'extirpation du globe de l'œil soit très grave et très douloureuse, lorsque l'on n'emploie pas le chloroforme, elle n'est, en général, suivie d'aucun accident, même chez les individus faibles, et guérit ordinairement bien par le traitement des grandes opérations. Malheureusement la maladie qui nécessite généralement cette opération peut se reproduire dans les parties avoisinantes ou dans d'autres organes. A ce point de vue, l'extirpation de l'œil est rarement suivie de succès. On a renoncé aujourd'hui à y avoir recours, dans beaucoup de cas, comme dans le cancer encéphaloïde, où elle était pratiquée autrefois, et dans les autres maladies elle est rarement urgente.

On doit combattre activement l'inflammation qui a de la tendance à s'étendre aux méninges, et peut avoir une terminaison fatale. Lorsque la suppuration a détaché la charpie, il faut l'enlever et laver l'orbite avec de l'eau tiède et le remplir légèrement de nouvelle charpie. A mesure que les granulations augmentent, il faut diminuer la quantité de charpie à chaque pansement.

CHAPITRE V.

DE LA CATARACTE.

La *cataracte* consiste en une opacité plus ou moins grande de l'appareil cristallinien, qui empêche les rayons lumineux d'arriver jusqu'à la rétine, et qui rend la vision imparfaite ou la réduit à la simple perception de l'ombre et de la lumière.

L'opacité peut avoir son siége dans la lentille elle-même, ou dans sa capsule, ou bien dans les deux à la fois. C'est d'après cela que l'on reconnaît différentes espèces de cataractes : la *cataracte lenticulaire*, la *cataracte capsulaire* et la *cataracte capsulo-lenticulaire*.

C'est une chose fort importante que de pouvoir distinguer ces diverses espèces de cataractes, car de là dépend la connaissance exacte de l'origine et de la marche de la maladie, et surtout le choix du procédé opératoire le plus propre à rendre la vue dans un cas donné.

La cataracte, telle que nous venons de la définir, est quelquefois qualifiée du nom de *vraie*, pour la distinguer de celle qui a été appelée *fausse cataracte*, et qui consiste en dépôts opaques de lymphe, de pus et de sang sur la capsule antérieure, et venant obstruer la pupille, ordinairement à la suite d'une iritis aiguë ou chronique. Cependant la *fausse cataracte* peut se combiner avec certaines formes de cataractes vraies, telles que la *capsulaire antérieure* et la *capsulo-lenticulaire*. Comme exemples de ce genre de combinaison, on peut citer la *cataracte trabéculaire* ou *barrée*, quelques variétés de *cataracte pyramidale* et la *cataracte pigmentaire*. Les deux premières sont ainsi nommées parce que le dépôt de lymphe affecte, dans l'une la forme d'une barre traversant le devant de la capsule, et dans l'autre celle d'une pyramide ; la dernière tire son nom des fragments d'uvée qui adhèrent à la capsule antérieure.

Classification anatomique et anatomie pathologique des cataractes (1).

1° *Classification anatomique des cataractes.*

PREMIÈRE CLASSE : *Cataractes lenticulaires.* — DEUXIÈME CLASSE : *Cataractes capsulaires.* — Ces deux classes doivent être conservées au

(1) Extrait de l'article inséré par M. Ch. Robin dans le tome III du *Traité des maladies des yeux* de M. Desmarres.

point de vue de l'étude des signes objectifs, du diagnostic, de l'étiologie et du traitement; elles doivent même servir de base à cette étude. Il faut remarquer que ces deux ordres de lésions peuvent coexister ou se succéder. Il résulte de là qu'au point de vue des signes objectifs et du traitement, on peut établir une TROISIÈME CLASSE : les *cataractes capsulo-lenticulaires.*

PREMIÈRE CLASSE : *Cataractes lenticulaires.* — Ce sont toutes celles dans lesquelles l'opacité est due à une lésion de la lentille même; il y en a plusieurs espèces parce que le tissu de cet organe peut offrir plusieurs sortes de lésions, et chaque espèce peut avoir des variétés. Les espèces sont au nombre de quatre ; ce sont : la *molle*, la *liquide*, la *dure*, la *pierreuse.*

PREMIÈRE ESPÈCE : *Cataracte lenticulaire molle.* — La nature anatomique de cette espèce étant complexe, on ne peut tirer de cette nature un nom propre, on l'a donc emprunté à la consistance du tissu. Ce dernier, en effet, a changé de couleur, mais il a généralement conservé la faible consistance normale de la surface du cristallin, ou est devenu un peu plus ferme et un peu plus mou encore.

Cette espèce n'offre, en réalité, que les deux variétés suivantes, au point de vue anatomique.

Première variété : *Cataracte lenticulaire molle au début.* — Elle est caractérisée anatomiquement par les lésions décrites plus bas ; mais au point de vue des signes objectifs, elle est souvent subdivisée en plusieurs sous-variétés, selon le mode de distribution de ces lésions et des opacités correspondantes à la surface du cristallin.

Les sous-variétés se définissent la plupart d'elles-mêmes ; ce sont les suivantes : 1° striée, 2° étoilée, 3° à trois branches, 4° barrée, 5° fenêtrée, 6° déhiscente, 7° à taches disséminées, 8° pointillée.

Deuxième variété : *Cataracte lenticulaire molle complète ou corticale.* — Cette variété se définit d'elle-même ; elle présente, pour l'anatomiste, deux sous-variétés qu'on peut diagnostiquer habituellement avant l'opération ; ce sont :

1° Cataracte molle, opaque à la surface ; le noyau conservant sa consistance normale, et alors aussi sa transparence, sauf la coloration ambrée propre au noyau du cristallin des vieillards.

2° Cataracte mixte, dans laquelle la couche de la surface est opaque, molle, et le noyau plus dur qu'à l'état normal, mais habituellement alors moins transparent, grisâtre ou brunâtre.

On trouve dans cette variété la même structure anatomo-pathologique que dans la précédente, sauf la consistance du noyau. Nous n'aurons donc besoin de décrire plus bas que les deux variétés précédentes, sans avoir besoin de parler davantage de leurs sous-variétés. Celles-ci sont assez connues anatomiquement, d'après ce qui précède.

Au point de vue étiologique, on ajoute quelquefois aux variétés et sous-

variétés précédentes celles dites *congénitales*, *traumatiques*, *glaucomateuses*. Mais la lésion est la même que dans les précédentes ; c'est donc dans l'étude des causes, et non dans celle des signes de la structure anatomique, qu'il doit en être fait une mention spéciale.

Deuxième espèce : *Cataracte lenticulaire liquide.* — Cette espèce est souvent, au point de vue étiologique, une des phases d'évolution des deux variétés de cataractes molles, surtout de la première, ou, si l'on veut, a été précédée par elles ; mais au point de vue anatomique, la liquidité n'est pas mollesse, ou *vice versâ ;* les éléments constitutifs sont aussi trop différents pour qu'on puisse n'en faire qu'une variété des cataractes molles. Cette distinction, du reste, doit évidemment être conservée dans l'étude des signes, le diagnostic et même le traitement. Cette espèce a reçu encore les noms de *morgagnienne*, d'*interstitielle*, de *cystique* et de *laiteuse*.

Troisième espèce : *Cataracte lenticulaire dure.* — Même remarque sur le nom propre de cette espèce de cataracte que sur celui de la *lenticulaire molle.* D'après sa couleur, on la désigne quelquefois sous les noms de *brune*, de *noire*, de *verte ;* mais ce qu'il y a de commun à tous les cas, c'est la dureté et la structure, qui sont les mêmes, quelle que soit la couleur. Celle-ci, du reste, n'est souvent plus aussi tranchée, une fois l'extraction faite, parce que dans son appréciation sur le vivant, il faut tenir compte de la nature du jour à l'aide duquel on fait l'examen, puis des phénomènes de contraste simultané qui ont lieu entre les couleurs du fond pupillaire et de l'iris.

Quatrième espèce : *Cataracte lenticulaire pierreuse.* — Cette cataracte est souvent rangée parmi les cataractes *dures*, d'après sa consistance ; mais ici la nature de la lésion diffère tellement de celle des cataractes dures, qu'on ne peut éviter d'en faire une espèce à part, et surtout de la nommer d'après sa nature anatomique propre. Elle est caractérisée par un dépôt blanc de phosphate de chaux principalement, accompagné d'un peu de carbonate de cette base. Les sels incrustent les éléments des couches molles et dures du cristallin, sans les détruire, du moins sans les détruire tous. Nulle analogie de composition anatomique, par conséquent, avec les précédentes, sauf la couleur sous quelques rapports, car la consistance diffère. Celle-ci est ordinairement plus grande à la surface du cristallin que profondément, pourtant on verra, dans la description qui sera donnée plus loin, qu'il y a des cas où probablement ces cataractes sont molles.

D'après ce qui précède, on voit que les noms de cataracte *lenticulaire pierreuse*, *phosphatique* ou *calcaire*, peuvent être conservés. Celui de *cataracte lenticulaire osseuse* doit être rejeté, car les éléments caractéristiques des os ne s'y trouvent pas.

DEUXIÈME CLASSE : *Cataractes capsulaires.* — Elles se divisent en deux espèces, d'après leur nature anatomique.

Première espèce : *Cataracte phosphatique.* — C'est la plus rare : elle est formée seulement par un dépôt de phosphate calcaire, avec avec traces de carbonate et quelques granulations graisseuses quelquefois.

Deuxième espèce : *Cataracte pseudo-membraneuse.*— Elle est formée par une production pseudo-membraneuse, d'origine irienne presque certainement. D'après sa forme, elle se distingue en *pyramidale*, *végétante*, *mamelonnée*, *monticulaire*, *ramifiée*, etc., etc. Au point de vue étiologique, on la dit quelquefois *congénitale*, *primitive*, *secondaire* ou *consécutive*.

2° *Anatomie pathologique.*

PREMIÈRE CLASSE : *Cataractes lenticulaires.*

Première espèce : *Cataractes molles.* — L'altération siége dans la couche molle corticale du cristallin. Elle détermine des opacités blanchâtres ou grisâtres, sous forme de lignes, de points, etc., diversement disposés, ou une opacité uniforme ou à peu près. Dans tous ces cas, la lésion est la même, il n'y a de différence que dans son étendue. L'altération de la couche corticale du cristallin est due à ce que par suite de troubles dans le renouvellement moléculaire nutritif et le développement de ses éléments, ceux-ci ont subi les modifications morbides de structure dont suit la description. Ces altérations consistent surtout en un passage à un état plus granuleux, avec aplatissement en bandelette des tubes qui, en même temps, perdent leurs noyaux. Cet état granuleux se manifeste aussi quelquefois dans les fibres dentelées. Les cellules du cristallin ont disparu, se sont réduites en granulations, ou bien d'homogènes et hyalines sont devenues granuleuses. En même temps se sont produites, entre les tubes réduits à l'état de bandelettes, des granulations moléculaires libres, des gouttelettes limpides et des gouttes huileuses ; celles-ci ont exsudé de la substance des éléments et proviennent peut-être de leur destruction. Il s'est formé, en outre, dans cette couche superficielle des corpuscules solides, arrondis ou de formes variées, soit homogènes, soit granuleux, englobés ou non dans une substance de consistance cireuse homogène. Enfin, quelquefois il s'y dépose du phosphate de chaux, mélangé de traces de carbonate de cette base. Ces altérations diverses font que, d'une homogénéité et d'une transparence extrêmes, les couches molles du cristallin et quelquefois son noyau dur sont arrivés à un état hétérogène ; de telle sorte que la lumière, au lieu de traverser ces tissus, est réfléchie par ces particules d'espèces diverses et prend une teinte blanche et grisâtre : c'est ce qu'on voit survenir pour toute substance granuleuse ou hétérogène que frappe la lumière.

Deuxième espèce : *Cataracte liquide.* — Elle présente un aspect lactescent ; et dans la cavité de la capsule se trouve contenu, comme dans un kyste, un liquide blanchâtre dans lequel flotte le noyau dur du cris-

tallin. Le liquide se compose d'un fluide tenant en suspension des gouttes graisseuses, des corpuscules et des granulations solides. C'est le passage des éléments normaux de la couche superficielle du cristallin à l'état de liquide tenant en suspension et en émulsion les corpuscules et les gouttelettes précédentes, qui fait que d'une homogénéité et d'une transparence parfaites, elle est amenée à ne plus se laisser traverser par la lumière qu'imparfaitement. Elle la réfléchit, au contraire, avec une couleur blanchâtre, comme le fait tout liquide tenant en suspension des corpuscules solides ou des gouttes d'un liquide hétérogène par rapport à lui.

Troisième espèce : *Cataractes dures.* — Ces cataractes conservent, au fond, la même composition anatomo-pathologique que les cataractes molles, et il ne s'est pas produit d'éléments essentiellement différents de ceux du cristallin normal, sauf les corpuscules solides granuleux ou non, et les gouttes graisseuses exsudées des éléments préexistants qui se sont altérés.

La lésion consiste surtout en une modification intime des éléments du cristallin qui fait qu'ils deviennent plus solides, chacun individuellement et plus adhérents les uns aux autres qu'à l'état normal. En même temps, les éléments, ainsi modifiés, deviennent plus granuleux, ce qui est une des causes essentielles de l'opacité, tandis que les autres causes sont la production des corpuscules solides et l'exsudation des gouttes graisseuses.

Quatrième espèce : *Cataracte pierreuse.* — Elle est rare et due à une incrustation des éléments anatomiques des portions molle et dure du cristallin qui ne sont pas détruites. Dans cette espèce de cataracte, le cristallin est d'un blanc crayeux ou d'un blanc grisâtre. Il est tantôt dur, compacte, surtout à la surface, et friable et comme grenu dans sa profondeur ; tantôt il est friable dans toute son épaisseur. Il peut quelquefois n'offrir l'état pierreux qu'à la surface, le noyau restant peu altéré. La lésion consiste essentiellement en un dépôt calcaire, principalement composé de phosphate de chaux accompagné d'une petite proportion de carbonate de la même base, incrustant molécule à molécule les éléments du cristallin, sans empêcher de les reconnaître, après avoir dissous les sels par les acides affaiblis. L'action de ces agents y fait reconnaître aussi des corpuscules sphériques analogues à ceux des cataractes dures et molles, qui étaient également incrustés de phosphate calcaire.

DEUXIÈME CLASSE : *Cataractes capsulaires.*

Première espèce : *Cataracte capsulaire pseudo-membraneuse.* — Comme son nom l'indique, elle est caractérisée anatomiquement par la production de filaments ou d'une petite couche pseudo-membraneuse qui probablement vient de l'iris, a été en communication avec elle et cesse de lui adhérer, tandis qu'elle reste fixée à la face irienne de la

cristalloïde antérieure, à son centre même, qui en est la partie la plus saillante. La production morbide est constituée par un tissu non vasculaire, ferme, assez difficile à déchirer, dont l'aspect est strié, à stries peu ou pas onduleuses, à déchirure plutôt lamelleuse que fibreuse.

Ce tissu est ordinairement incrusté, mais un certain temps après sa première apparition seulement, par une quantité variable, d'un cas à l'autre, de granules microscopiques généralement arrondis, composés de phosphate de chaux principalement, avec un peu de carbonate de cette base.

Deuxième espèce : *Cataracte capsulaire phosphatique.* — Elle est caractérisée par la production de granules semblables aux précédents et de même nature, qui sont incrustés dans l'épaisseur de la cristalloïde antérieure, mais à sa surface irienne seulement. L'opacité se manifeste lorsque ces grains sont assez gros et assez rapprochés pour empêcher le passage de la lumière, et former des amas assez volumineux pour être aperçus par le chirurgien sous forme de taches, de points ou de lignes blanchâtres. Elle est beaucoup plus rare que la précédente.

TRAVAUX A CONSULTER SUR L'ANATOMIE PATHOLOGIQUE DE LA CATARACTE.

Malgaigne, *De la nature et du siége de la cataracte* (*Ann. d'ocul.*, t. VI et VIII). — Lohmerger, *Contributions à l'histologie et à l'étiologie de la cataracte* (*Zeitschrift für rationn. Medicin*, 5e ann., et *Ann. d'ocul.*, t. XXXVI). — Hœring, *Recherches sur le siége de la cataracte* (*Ann. d'ocul.*, t. VIII, 1852). — Testelin et Warlomont, *Anatom. pathol. de l'appareil cristallinien*, dans Mackenzie, t. II, p. 312. — Bowman, *De quelques dispositions observées dans les cataractes* (*Ann. d'ocul.*, t XXXII, p. 21). — Forster, *Anat. pathol. de la catar.* (*Ann. d'ocul.*, t. XLIII). — H. Muller, *Anatom. pathol. de la catar. capsulaire* (*Ann. d'ocul.*, t. XL, p. 40). — Broca, *Mém. sur la catar. capsulaire* (*Bull. Soc. anat.*, 1853).

§ I. — Cataracte lenticulaire.

Cette cataracte est le type des affections de ce genre, et comme elle est l'espèce la plus ordinaire, il est heureux que ce soit celle qui guérit le plus facilement et le plus complétement.

La cataracte lenticulaire affecte divers aspects qui sont simplement dus à certaines dispositions normales de la lentille, que l'opacité rend apparentes, et qui peuvent, par cela même, être étudiées sur une lentille saine enlevée sur le cadavre et rendue opaque par des réactifs. Nous devons indiquer ces différents aspects avant de décrire les diverses espèces de cataractes lenticulaires.

1° *Aspect brillant, tendineux ou nacré.* — Il est dû, comme pour le tendon ou la nacre, à la manière dont la lumière est réfléchie par la surface du tissu fibreux opaque.

2° L'*apparence d'une étoile à trois rayons* s'étendant du centre vers la circonférence du cristallin, l'un en haut et un peu en dehors, l'un en bas et en dedans, et le troisième en bas et en dehors, et qui sont moins opaques que le reste de la lentille et n'ont pas l'aspect brillant. Cela est dû à ce qu'une substance autre que celle qui compose le reste de la lentille s'interpose entre les extrémités antérieures des fibres.

Fig. 50.

Cette substance venant à se distendre par l'infiltration d'une matière liquide apparemment, l'étoile prend l'aspect suivant :

Il était généralement admis que toutes les cataractes lenticulaires débutent par le centre ou noyau du cristallin, lorsqu'en 1841, M. Malgaigne fit remarquer qu'il n'avait jamais vu la cataracte débuter par le noyau central du cristallin, que toujours l'opacité commence par les couches molles qui avoisinent la capsule, et que le plus souvent, quand elle est complète sur les deux faces, le noyau demeure parfaitement clair. Les recherches les plus récentes ont, en grande partie, confirmé ces assertions, et l'on a pu reconnaître que, dans la très grande majorité des cas, l'opacité débutait par les couches superficielles, qu'en un mot elle était *corticale*. On cite, cependant, quelques cas exceptionnels dans lesquels la cataracte était purement *nucléaire ;* alors la partie centrale du cristallin présentait une coloration uniforme d'un gris terne, ou d'un jaune ambré, et l'on a remarqué qu'elle avait été envahie dans tous ses points à la fois par cette coloration. Le noyau est, en outre, plus dur, plus résistant qu'à l'état normal, et son opacité a été attribuée à un nouvel arrangement moléculaire, sans addition d'élément hétérogène. La cataracte *noire* a pu être considérée comme une variété de cataracte *nucléaire*.

La cataracte lenticulaire spontanée ordinaire débute par les couches corticales, sous forme de stries linéaires ou triangulaires, grisâtres, plus ou moins nombreuses, qui s'avancent de la circonférence vers le centre et ne seraient, pour certains auteurs, que la continuation du cercle ou arc sénile du cristallin, qui, suivant M. Cusco, existe presque toujours après cinquante ans. Ces stries occupent les couches antérieures (*cataracte corticale antérieure*), ou les couches postérieures (*cataracte corticale postérieure*). Peu à peu les espaces triangulaires transparents qu'elles limitent, sont envahis par l'opacité, qui finit par former une tache blanchâtre ou grisâtre, plus uniforme, dont la partie centrale peut devenir plus foncée et plus terne, par l'envahissement du noyau.

Fig. 51.

D'après M. de Graefe, les stries ne siégent pas d'abord dans les couches corticales les plus superficielles, mais dans celles qui sont rapprochées du noyau. M. Cusco admet une opinion à peu près semblable, car pour lui, le gérontoxon cristallinien, d'où procède tout le travail pathologique,

n'occupe pas la partie la plus superficielle des couches corticales, et il semble placé à 1/2 millimètre environ dans leur profondeur. Nous avons indiqué que les stries opaques rayonnent de la circonférence du cristallin vers le centre; c'est, en effet, ce qu'on remarque le plus ordinairement. Mais elles peuvent quelquefois se développer d'une autre façon comme dans la cataracte disséminée (Sichel) ou stratifiée (de Graefe).

Toutes les particularités que présentent les cataractes lenticulaires seront facilement reconnues à l'éclairage oblique ou à l'ophthalmoscope. Ainsi, à l'éclairage oblique, les stries apparaissent avec leur coloration réelle, et, quand la pupille a été dilatée par la belladone, on les voit partir de la circonférence. On distingue par ce mode d'exploration le centre plus brun ou jaunâtre sale du noyau, quand il est opaque. Avec l'ophthalmoscope, les stries se montrent sous forme de traînées noirâtres, tranchant sur la couleur rosée du fond de l'œil. On peut, dans cet examen, reconnaître les stries corticales postérieures à leur forme concave, ou ce qui vaut mieux, en engageant le malade à porter la tête en arrière ou à regarder en haut; dans cette position, les stries de la face antérieure sont entraînées en haut, tandis que celles de la face postérieure descendent et viennent se cacher derrière le segment inférieur de l'iris. On peut encore facilement s'assurer, par la profondeur à laquelle elles sont situées, que, comme le montre l'anatomie pathologique, les stries n'occupent pas la capsule et ne doivent pas être confondues, comme on l'a fait pendant longtemps, avec les opacités de cette membrane.

Le caractère le plus important à connaître dans les diverses espèces de cataracte lenticulaire, est la *consistance*, car c'est d'après celle-ci que l'on doit régler le mode opératoire à employer. On divise donc les cataractes, en raison de leur consistance, en *dures*, *molles* ou *liquides*. Mais comme la consistance ne peut être constatée d'une manière directe qu'après l'opération, le praticien devra diriger toute son attention, pour faire ce diagnostic, sur l'âge du malade, la couleur et l'aspect général de l'opacité, sur le volume de la lentille opaque, parce que ces circonstances, que l'on peut constater, sont en rapport assez intime avec la consistance.

On juge du *volume* du cristallin cataracté par la distance qui le sépare de la face antérieure de l'iris. Lorsque cette distance est considérable, on peut dire que la cataracte est petite; quand au contraire, la face antérieure de la cataracte est en contact avec l'iris, et à plus forte raison, si elle le repousse en avant, il y a tout lieu de croire que la cataracte est volumineuse. Cette distance peut s'évaluer par l'ombre projetée sur la cataracte

parle bord pupillaire de l'iris, du côté de la lumière; car elle est en rapport direct avec l'étendue de cette ombre. Lorsque la surface antérieure de la cataracte est en contact avec la face postérieure de l'iris, nécessairement il n'y a pas d'ombre.

Fig. 52.

Diagnostic de la consistance. — Généralement, on rencontre les cataractes dures chez les personnes d'un âge avancé; leur couleur est un mélange de gris et d'ambré, et leur volume n'excède pas celui d'un cristallin sain. Les cataractes molles, au contraire, se rencontrent chez les jeunes gens, leur couleur est grise ou laiteuse, et leur volume est au moins égal à celui de la lentille saine, mais souvent plus considérable. Les cataractes liquides sont caractérisées par leur blancheur, et sont, en outre, généralement compliquées d'une opacité capsulaire, formant ainsi une cataracte capsulo-lenticulaire.

Dans les *cataractes dures*, l'opacité est moins marquée à la circonférence qu'au centre, par lequel elle a pu quelquefois débuter; elle est grisâtre ou d'un gris ambré, exceptionnellement verte ou noire. Son volume est peu considérable et sa face antérieure aplatie. La chambre postérieure est grande, ainsi que l'indique la largeur de l'ombre portée; l'iris est mobile, dans sa position normale, et il n'existe pas de cercle uvéen. La chambre antérieure est normale. Les malades conservent encore un certain degré de vision, surtout à un demi-jour où la pupille se dilate; ces cataractes se développent avec lenteur.

Les *cataractes molles* siégent à la surface ou dans les couches corticales du cristallin, et apparaissent sous la forme de stries blanchâtres ou ambrées qui partagent la lentille en un certain nombre de triangles, se réunissant au centre et se confondant plus tard en une opacité dont la teinte générale est d'un blanc bleuâtre, laiteux ou grisâtre, et ayant parfois un reflet brillant et nacré. Cette apparence de stries régulières et le reflet brillant et nacré ont été, pendant longtemps, considérés comme des caractères de cataracte capsulaire. On sait aujourd'hui que ces particularités appartiennent aux couches corticales (*cataracte corticale*). L'opacité envahit toujours la circonférence. Le cristallin est augmenté de volume, excepté toutefois, quand la cataracte molle est congénitale. L'iris est moins mobile et bombé en avant, de sorte que la chambre postérieure n'existe plus et que l'ombre portée est nulle, tandis que le cercle uvéen est large et très apparent. La chambre antérieure est moins grande. Au début, la vision est assez nette et s'exerce par les interstices transparents des stries opaques; plus tard elle est abolie complétement, quel que soit l'éclat du jour. Cette cataracte se forme plus rapidement que la cataracte dure.

Les *cataractes liquides* forment une opacité globuleuse, blanche ou d'un blanc laiteux, qui remplit tout le champ pupillaire. Cette opacité sans stries prismatiques et régulières comme dans les cataractes molles, est souvent comme marbrée, et présente plusieurs couches indiquées par des teintes différentes, lorsque l'œil est au repos. Un reflet gris ou jaune ambré de la partie inférieure indique quelquefois que le noyau du cristallin, encore dur, existe en ce point. Le volume est considérable, l'iris repoussé en avant, peu mobile, la chambre postérieure nulle, et il n'y a pas d'ombre portée, mais un cercle uvéen très large. La vision est nulle. Les cataractes liquides très anciennes peuvent avoir un très petit volume (1).

Diagnostic de la cataracte lenticulaire et capsulaire, et de la cataracte capsulo-lenticulaire. — L'opacité de la cataracte lenticulaire a une teinte grisâtre, et si elle est striée, elle l'est d'une façon uniforme du centre à la circonférence; dans la cataracte capsulaire, au contraire, l'opacité est blanche, irrégulièrement striée ou tachetée, tandis que, dans la cataracte capsulo-lenticulaire on trouve un mélange variable des deux opacités que nous venons de décrire: ainsi nous aurons occasion de l'indiquer ultérieurement avec plus de détails.

[Le tableau suivant, emprunté à M. Desmarres, résume les principaux caractères différentiels des cataractes *lenticulaires* et *capsulaires*.

Cataractes lenticulaires.	*Cataractes capsulaires.*
Opacité s'étendant du centre du cristallin à la surface, ou en sens inverse, sans qu'aucune inflammation ait précédé.	Opacité s'étendant à une partie de la surface de l'appareil cristallinien, et étant presque toujours précédée d'une inflammation.
Tache grise, verte, noire, blanche ou ambrée, parcourue souvent de stries qui convergent toutes vers le milieu de la lentille, et parfaitement lisses à la surface, même lorsqu'elles sont nombreuses; dans la cataracte liquide, les stries sont transversales quand on les laisse en repos.	Tache toujours d'un blanc mat, couleur de craie, formée de plaques rugueuses réunies sans ordre, et présentant des aspérités qui font saillie à la surface de la membrane. Point de stries régulières.
La cataracte lenticulaire envahit peu à peu tout le cristallin.	La capsulaire demeure stationnaire et limitée, à moins que l'inflammation ne persiste.

(1) Consultez : De Graefe, *Diagnostic de la consistance de la cataracte* (*Annal. d'oculist.*, t. XXXVI, p. 129).

Volume très grand ou très petit, forme toujours convexe.	Volume petit, forme aplatie.
Iris mobile ou immobile, sans adhérences, saillant quelquefois en avant ou agité exceptionnellement d'oscillation.	Iris rarement mobile, souvent adhérent et tiré en arrière, jamais agité d'oscillation.
Ombre portée large ou nulle.	Ombre portée nulle s'il y a des adhérences, exagérées s'il n'y en a pas.

1° Cataracte lenticulaire dure ou ordinaire des vieillards.

C'est surtout chez des personnes âgées de cinquante à soixante-et dix ans que l'on rencontre cette forme de cataracte. Il y en a peu au-dessous de cinquante ans; il y en a aussi comparativement peu au-dessus de soixante et dix ans, non pas tant parce que cette maladie serait plus rare à cet âge, ce qui serait plutôt le contraire, que parce qu'il y a moins d'individus qui y parviennent.

La consistance du cristallin et du noyau surtout est plus grande qu'à l'état normal. Le volume est le même; la couleur est un mélange de gris et d'ambré; la teinte ambrée dominant surtout à la partie centrale, là où l'opacité est la plus forte : cette particularité tient à ce que le noyau même du cristallin est le siége de la couleur ambrée, quelquefois même sans qu'il y ait d'opacité, tandis que la couleur grise appartient aux couches superficielles. Parfois l'opacité n'affecte que le noyau et s'étend très peu aux couches superficielles du cristallin; parfois elle est superficielle et atteint à peine le noyau. Généralement l'opacité se montre d'abord dans le noyau, puis s'étend aux autres parties.

L'opacité grise superficielle peut prendre plus ou moins l'aspect nacré que nous avons décrit plus haut. Parfois elle se présente sous la forme de stries qui convergent de la circonférence au centre où elles diminuent de largeur. Ces stries sont des faisceaux de fibres plus opaques que les autres. Lorsque les couches postérieures superficielles sont ainsi affectées, l'opacité paraît profonde et concave (voy. p. 361).

Dans quelques cas, on peut observer l'opacité du noyau et des couches superficielles antérieures et postérieures, tandis que la partie intermédiaire est encore presque transparente.

Il y a des cataractes lenticulaires dans lesquelles le noyau central est aussi dur que dans les cataractes dures, tandis que la partie périphérique est plus molle qu'à l'état normal. Ces cata-

ractes ne se rencontrent que chez des personnes âgées, et paraissent même n'être qu'une période avancée de la forme précédente. Les couches périphériques de la lentille, tout en étant plus molles, sont aussi plus opaques. Il devient alors difficile de distinguer la couleur ambrée de la partie dure centrale du cristallin, la cataracte ayant la couleur générale gris jaunâtre de l'opacité plus forte des couches superficielles.

Quelquefois les cataractes dures ont une teinte d'un brun sombre, comme l'acajou ; c'est ce que l'on appelle *cataractes noires.*

La cataracte *noire*, malgré sa rareté, a cependant été l'objet de recherches assez nombreuses, ayant pour but d'une part, d'en éclairer le diagnostic, et de l'autre de trouver la cause de cette coloration exceptionnelle.

Cette cataracte ne peut être confondue qu'avec l'amaurose, toutefois elle s'en distingue en ce qu'elle enlève au noir du champ pupillaire son éclat et lui donne un aspect terne, et en ce que, par l'éclairage oblique, on peut quelquefois reconnaître, lorsque la pupille est dilatée, de légères stries grisâtres à la circonférence du cristallin, caractère déjà signalé par de Graefe et que nous avons constaté chez un malade que nous avons observé. Nous devons ajouter que l'iris reste mobile et contractile dans la cataracte noire, que la vision n'est pas complétement abolie, et qu'elle est meilleure à un demi-jour. L'exploration phosphénienne achève de prouver la sensibilité de la rétine, tandis que la recherche des images, d'après le procédé de Purkinje et Sanson, montrera l'absence des deux images profondes. Ces deux derniers modes d'examen ont perdu beaucoup de leur valeur dans ce cas particulier, depuis l'emploi de l'ophthalmoscope, qui fera toujours reconnaître que le fond de l'œil n'est plus apparent, et que par conséquent les milieux ont perdu leur transparence.

La coloration de la cataracte noire, qui, d'ailleurs, est toujours dure, a été diversement expliquée. Langenbeck fils avait admis la présence du manganèse dans le tissu du cristallin, et Rognetta celle du fer ; Carron du Villards et M. Blot ont cru reconnaître une matière analogue au pigment. M. Lebert, dont l'opinion est partagée par M. de Graefe, pense que la substance du cristallin est imbibée par la matière colorante du sang. M. Sichel ne voit dans cette teinte noire, qu'un résultat de la condensation des molécules cristallines, qu'une exagération de la couleur ambrée; M. Robin ne reconnaît aussi l'existence d'aucune particule nouvelle, et croit à un simple trouble dans a constitution moléculaire de la lentille.

Dans le cas que nous avons examiné, M. Guyon et moi, nous avons reconnu des granulations pigmentaires très fines, quelquefois réparties par groupes, mais le plus habituellement répandues uniformément et se retrouvant dans tous les éléments des couches corticales profondes de la

lentille. Le noyau n'en offrait nulle trace, sa teinte brune ne paraissait être qu'une exagération de la coloration ambrée, et il avait conservé un certain degré de translucidité. On remarquait, en outre, dans les couches corticales superficielles, à la périphérie et sur la face antérieure principalement, des stries grisâtres, rayonnantes, qu'il eût été facile de reconnaître sur le vivant, après avoir dilaté la pupille (1).

Une autre variété de cataracte lenticulaire dure est la *cataracte verte*, qu'il ne faut pas confondre avec celle qui accompagne le glaucome, et que l'on désigne sous le nom de *cataracte glaucomateuse*. La cataracte verte est dure, simple, sans complication du côté de l'iris, ni des autres membranes oculaires, et sa coloration paraît n'être dûe qu'au mélange de la couleur de la choroïde avec la teinte jaune ambrée du noyau de la lentille.

Enfin, on a encore signalé, sous le nom de cataracte *pierreuse, calcaire* ou *osseuse*, une variété de cataracte dure qui est due à l'incrustation de la substance du cristallin par la matière calcaire (page 357).

Symptômes subjectifs. — Lorsque la cataracte est presque entièrement formée, tous les objets situés en face du malade lui apparaissent comme entourés d'une gaze ou d'un épais nuage; mais les objets placés de côté, en haut ou en bas, sont vus plus distinctement. Sous une vive lumière, la vision est encore plus indistincte, et devient plus nette dans un lieu un peu sombre. On observe quelquefois, cependant, des phénomènes tout contraires, et le malade voit mieux en face que de côté, et dans une lumière vive aussi bien que dans les lieux sombres. Enfin, la vue finit par diminuer tellement, que l'œil ne peut plus distinguer que l'ombre ou la lumière. Les particularités de la vision que nous venons d'énumérer dépendent de ce que l'opacité est plus ou moins considérable au centre qu'à la circonférence, ou qu'elle est égale partout.

Dans le cas le plus ordinaire, c'est-à-dire lorsque l'opacité est plus grande au centre qu'à la circonférence, les rayons lumineux qui arrivent directement sur la partie antérieure de l'œil y sont moins facilement admis et sont en partie interceptés par le centre plus opaque du cristallin, tandis que ceux qui pénètrent par les côtés traversent plus aisément l'opacité moins complète de la circonférence. Dans une vive lumière, la pupille se contracte,

(1) Consultez : De Graefe, *De la cataracte noire* (*Ann. d'ocul.*, t. XXXII), — Blot, *idem.* — E. D. Muller, *Cataracte noire* (*Ann. d'ocul.*, t. XXXVIII, p. 135). — V. Frachon, *Étude sur la cataracte noire*, thèse de Paris, 1854. — Sichel et Robin, *Note sur la cataracte noire* (*Bull. Soc. biologie*, t. IV, 1857).

recouvre la partie périphérique la moins opaque du cristallin, et la partie centrale la plus opaque reçoit seule les rayons lumineux, de sorte que les objets placés de côté ne sont pas vus. Dans un jour sombre, au contraire, la pupille se dilate, ne recouvre pas la circonférence du cristallin, qui est moins opaque et permet aux rayons lumineux de pénétrer. La dilatation de la pupille par la belladone étant plus considérable que celle produite par le jour sombre, peut améliorer encore davantage la vision. Lorsque, ce qui est plus rare, l'opacité est au contraire moindre au centre que sur les bords du cristallin, les rayons lumineux qui arrivent directement sur l'œil y pénètrent plus facilement par la partie centrale moins opaque, tandis que les rayons obliques sont interceptés par la circonférence plus opaque de la lentille. Dans une lumière vive, la pupille contractée ne recouvre pas le centre moins opaque du cristallin, et la vision n'est pas influencée. Les mouvements de la pupille n'ont aucune influence sur la vue, quand l'opacité est partout égale.

Lorsque les objets sont encore perçus par le malade affecté de cataracte, ils apparaissent quelquefois déformés et multipliés.

Symptômes objectifs. — La démarche, l'expression du visage et les mouvements de l'œil du malade atteint de cataracte, ont été mentionnés plus haut (page 2). En le voyant tenir la tête abaissée, les sourcils froncés et déprimés, les paupières demi-closes, et regardant les objets de côté, on le croirait atteint de photophobie. Toutefois ce n'est pas pour fixer la lumière qu'il agit ainsi, mais pour placer ses yeux dans l'ombre, parce qu'alors il voit mieux.

Quant à l'aspect de l'œil, le champ noir de la pupille a disparu, et à sa place on distingue une opacité présentant les divers degrés d'intensité, d'étendue, de combinaison, et les différents aspects que nous avons indiqués.

On localise aisément cette opacité dans l'appareil cristallinien en l'examinant avec soin, surtout de côté. Par l'examen catoptrique, on ne trouve plus l'image renversée, et l'image droite profonde est très confuse, lors même qu'on peut encore l'apercevoir.

Un chirurgien exercé pourra ordinairement reconnaître que l'opacité est dans le cristallin, sans dilater la pupille par la belladone ; mais un débutant ne devra pas se prononcer sur la nature du cas, sans avoir dilaté la pupille.

Le bord pupillaire de l'iris, qui est naturellement plus sombre que le reste de cette membrane, se détache plus nettement sur l'opacité du cristallin et a l'aspect d'un cercle noir entourant la pupille.

La forme et les mouvements de la pupille restent normaux, à moins que, ce qui est rare dans le cas de cataracte dure, le cristallin ne soit si volumineux, qu'il presse sur l'iris, ou bien qu'il n'existe quelques complications, telles que des adhérences morbides, de l'amaurose, etc.

Début et marche. — Le trouble de la vue et l'opacité se produisent, au début, presque sans qu'on les remarque, et ils augmentent insensiblement et lentement pendant quelquefois des mois ou des années, jusqu'à ce qu'ils atteignent le degré que nous avons indiqué. Ordinairement un seul œil est d'abord affecté et peu à peu l'autre se prend. Il est rare que les deux yeux soient atteints en même temps.

Nature et causes. — La cataracte lenticulaire consiste dans le marasme et l'opacité de la substance propre du cristallin; à l'examen microscopique, les fibres sont ridées et comme desséchées, et au lieu d'une substance homogène, il y a un dépôt granuleux entre elles. On peut, jusqu'à un certain point, considérer cet état comme un changement naturel amené par les progrès de l'âge, mais certaines circonstances prédisposent spécialement à cette affection : par exemple, l'hérédité, l'exposition habituelle à des feux ardents, etc.

Les recherches récentes ont permis d'apprécier mieux qu'on ne l'avait fait jusqu'à présent, la nature des altérations que subit le cristallin cataracté (page 356). Mais l'essence même du travail morbide qui produit ces altérations n'est pas aussi bien connue. A la doctrine déjà ancienne de la coagulation de l'albumine du cristallin par un acide prédominant dans le sang (1) ont succédé plusieurs explications. Ainsi Beer et Weller ont considéré la plupart des cataractes comme le résultat de l'inflammation du cristallin ou de sa capsule ; mais cette opinion est généralement rejetée aujourd'hui. Plus récemment, M. Castorani, dans un intéressant travail communiqué à l'Académie des sciences, attribue les cataractes lenticulaires à l'imbibition du cristallin par l'humeur aqueuse et par l'humeur vitrée dans quelques cas, imbibition qui produit un dérangement moléculaire dans la substance de la lentille (2). M. Cusco, dont les idées ont été

(1) Leroy (d'Étiolles), *Sur la formation de la cataracte*, thèse de Paris, 1824.
(2) Castorani, *Mémoire sur les causes de la cataracte lenticulaire* (*Gaz. hebd.*, 1857).

très clairement exposées par M. Dubarry (1), a donné, du mode de développement des cataractes spontanées et séniles, une explication basée sur les résultats fournis par l'examen ophthalmoscopique et l'observation anatomique. Cette explication nous montre que jusqu'à présent, on ne s'est pas assez préoccupé dans cette question des lésions qui peuvent exister, en même temps que la cataracte, dans les autres parties de l'œil.

Les vaisseaux de la rétine et ceux de la choroïde, quoique superposés, forment cependant deux systèmes indépendants l'un de l'autre ; et tandis que l'état de la circulation rétinienne n'a aucune influence sur les maladies des milieux de l'œil, la circulation choroïdienne paraît gouverner la vitalité de ces milieux. Tant que les vaisseaux sont perméables et à l'état normal, la membrane, même chez le vieillard, conserve sa coloration rouge brun, la teinte grisâtre ou presque blanche est l'indice de son atrophie.

Le cercle sénile ou gérontoxon cristallinien que M. Cusco considère comme le point de départ ordinaire des cataractes lenticulaires, coïncide avec l'atrophie choroïdienne, ou plutôt en est le résultat.

L'atrophie de la choroïde est alors générale ou partielle. Le pigment est moins abondant, les vaisseaux sont oblitérés, à l'exception des plus gros troncs, et la membrane a une teinte d'un gris ardoisé uniforme. Quand l'atrophie est partielle, elle débute par le côté externe, et c'est aussi de ce côté que l'on trouve d'abord l'arc sénile du cristallin. L'altération de la choroïde peut être limitée à sa partie antérieure, c'est alors que le cristallin est opaque, car il vit plus particulièrement par la partie antérieure de la choroïde. A l'atrophie de la choroïde, à sa dégénérescence graisseuse, succèdent des altérations semblables dans le cristallin. L'atrophie de la partie postérieure a au contraire des rapports avec les altérations du corps vitré. Si donc il existe une cataracte simple quand l'atrophie est partielle et antérieure, il s'y ajoute une maladie du corps vitré quand l'atrophie est postérieure. L'atrophie choroïdienne générale entraîne à la fin l'opacité de la lentille et le ramollissement du corps vitré. Cette étude de la relation des altérations choroïdiennes avec le développement de la cataracte et avec la complication d'une maladie du corps vitré est très importante au point de vue des indications de l'opération et des résultats qu'elle peut fournir. Le diagnostic complet de la cataracte doit, ainsi que nous le verrons plus loin, tenir grand compte de ces complications. Les recherches de M. Dubarry sur l'origine des cataractes séniles rendent sans doute compte de quelques-unes des particularités qui sont propres à ces cataractes ; mais elles n'expliquent pas sous quelles influences les diverses variétés d'opacités se produisent ; pourquoi la cataracte débute ici par les couches corticales, là exceptionnellement par le centre, pourquoi elle est dure chez l'un et molle chez l'autre.

Certaines conditions, telles que l'âge avancé, l'hérédité, les profes-

(1) Dubarry, *Recherches sur la cataracte*, thèse de Paris, 1859.

sions, etc., favorisent le développement de la cataracte spontanée, mais il en est d'autres qui donnent à l'opacité des caractères qui en font une variété particulière. A ce titre, nous citerons la *cataracte traumatique* et la *cataracte diabétique*.

Lorsque la cataracte succède à une blessure du cristallin, elle prend le nom de *traumatique*. Il suffit que la capsule ait été lésée, ou même que l'appareil cristallinien ait subi un ébranlement, pour qu'on voie l'opacité se produire. Cette cataracte est ordinairement lenticulaire et molle, quelquefois elle est capsulo-lenticulaire. Elle a une couleur blanc bleuâtre assez uniforme et peut se former rapidement. Souvent elle se complique d'adhérences de l'iris, suites de l'inflammation traumatique, ou d'une amaurose causée par l'ébranlement ou le décollement de la rétine. Quand la blessure de la capsule est petite et se ferme vite, l'opacité peut se borner à une simple tache, ou, si elle est devenue générale, elle peut disparaître; si l'ouverture de la capsule est grande, le cristallin se résorbe peu à peu et il reste une cataracte siliqueuse. Toutes ces particularités font que la cataracte traumatique est la source d'indications spéciales (1). (Voyez le *traitement*.)

Une variété assez importante à noter, au point de vue étiologique, est la *cataracte diabétique*. Cette cataracte, signalée déjà depuis longtemps, mais mieux étudiée dans ces derniers temps, ne se manifeste que chez un petit nombre des diabétiques, plus spécialement chez les hommes encore jeunes. Les deux cas que j'ai observés existaient chez des hommes, l'un de dix-huit à vingt ans, l'autre de vingt-huit à trente. Elle paraît plus rare que l'amblyopie diabétique, et n'existe que dans des cas de diabète bien confirmé. Cette cataracte débute par la production de stries opaques qui, de la périphérie des couches corticales, convergent vers le centre, et quand elle est complète, elle est volumineuse, d'un blanc laiteux uniforme; c'est, en un mot une cataracte molle. Chez nos deux malades, la mollesse était si grande, qu'elle atteignait presque la liquidité. Cette cataracte est lenticulaire, et ce n'est qu'exceptionnellement et à une période avancée, que la capsule présente quelque dépôt pseudo-membraneux ou phosphatique. On a exceptionnellement rencontré des cataractes diabétiques dures. Hasner attribue l'opacité du cristallin à l'action de l'humeur aqueuse, saturée de sucre, mais il est plus naturel de supposer qu'elle est due à l'appauvrissement que le sang a subi à une période un peu avancée de la maladie, et qui prive le cristallin de sa nutrition normale.

La cataracte est une manifestation qui appartient à la période ultime du diabète; à ce titre, elle offre peu de chances de guérison. Aussi beaucoup de chirurgiens refusent-ils d'opérer en pareil cas. Cependant si les autres parties de l'œil ne sont pas altérées, on pourra tenter une opération qui rendra quelquefois au malade une vue à peu près bonne.

(1) Bosia, *De la cataracte traumatique* (*Monit. des scienc. méd.*, t. VII, p. 10 et 21, 1859).

Le procédé opératoire le mieux indiqué, est l'extraction linéaire ; on pourrait aussi avoir recours à la méthode par aspiration ou à la discision de la capsule (1).

Diagnostic. — Le glaucome, accompagné d'amaurose, est la maladie qu'on peut le mieux confondre avec la cataracte lenticulaire des vieillards. Il faut remarquer, toutefois, qu'au début il est moins facile de prendre cette forme de la cataracte pour un glaucome compliqué d'amaurose, que le glaucome pour une cataracte.

Le tableau diagnostique suivant indique les principaux caractères différentiels qui existent entre ces deux affections.

SYMPTÔMES OBJECTIFS.

Cataracte.	*Glaucome avec amaurose.*
Le globe a, au toucher, son degré de fermeté normal.	Au toucher, le globe a une dureté anormale.
L'opacité est facilement reconnue, en ce qu'elle est bien limitée, qu'elle est située très manifestement dans le cristallin et ne change pas de place suivant la direction de la lumière. Lorsque la pupille est dilatée par la belladone, on voit la cataracte encore plus distinctement et dans une plus grande étendue.	L'opacité paraît profondément située, mais en regardant dans l'œil, on ne peut dire où elle est exactement placée, d'autant plus qu'elle change de place suivant la direction de la lumière, se montrant toujours du côté opposé. Lorsque la pupille est dilatée, on ne la voit pas plus distinctement.
Les mouvements de la pupille sont tout à fait normaux. La belladone la fait promptement et complétement dilater.	La pupille est plus ou moins dilatée, et si elle n'est pas entièrement immobile, ses mouvements sont lents et limités. Elle obéit lentement et d'une façon imparfaite à l'influence de la belladone lorsqu'elle n'est pas déjà entièrement dilatée.
Même au début, l'image renversée est obscure ou masquée, et l'image droite profonde très peu distincte.	Ce n'est que lorsque le glaucome est très avancé, que l'image renversée est cachée, tandis que, dans toutes ses phases, l'image droite profonde est plus distincte qu'à l'état normal.

(1) Consultez : De Graefe, *Ueber die mit Diabete mellitus vorkommenden Sehstörungen* (*Arch. für Ophth.*, 1858). — France, *In the last volume of Guy's hospital Reports*, 3e série, vol. VI, p. 266. — Lecorché, *De la cataracte diabétique* (*Arch. gén. de méd.*, 1861).

Longtemps avant que la cataracte soit entièrement développée, l'image renversée a disparu dans quelque point que l'on place la lumière ; les couches superficielles de la lentille, étant les premières atteintes, empêchent ainsi la formation distincte de l'image aussi bien au centre du cristallin qu'à la périphérie.

Dans le glaucome, à la période moyenne, l'image renversée est assez distincte lorsqu'elle se forme près du bord du cristallin ; mais, si l'on place la lumière devant l'œil, l'image devient moins nette ou même disparaît entièrement. Cela est dû à ce que le noyau a perdu sa transparence, tandis que les couches superficielles restent transparentes.

SYMPTÔMES SUBJECTIFS.

En général, la vue diminue lentement, avec rapidité cependant dans quelques cas. Il n'y a pas de photophobie, mais quelquefois des mouches volantes.

La diminution de la vue est souvent rapide, quelquefois cependant lente et graduelle ; des spectres lumineux et colorés apparaissent devant les yeux.

Il n'y a pas, en général, de troubles constitutionnels, point d'inflammation interne ni de douleur.

Il y a généralement des troubles constitutionnels, souvent des symptômes de congestion interne ou d'inflammation postérieure interne avec douleur sus-orbitaire ou temporale.

L'œil perçoit plus facilement les objets situés de côté indifféremment en dedans, en dehors, en haut ou en bas.

L'œil perçoit plus facilement les objets situés d'un *certain* côté seulement, une *certaine* partie de la rétine pouvant être moins affectée que les autres, soit en bas, soit en haut, soit en dedans ou en dehors.

La vue s'opère mieux avec une faible lumière. On voit cependant le contraire arriver, lorsque l'opacité est plus forte à la circonférence du cristallin.

La vue est plus mauvaise dans un endroit faiblement éclairé. Le contraire arrive cependant dans les formes éréthistiques.

La flamme d'une bougie ou d'une lampe paraît étalée et diffuse comme lorsque nous regardons à travers un verre noirci.

La flamme d'une bougie ou d'une lampe semble perdue, mais la place qu'elle occupe est entourée de rayons divergents.

En général, la vue n'est pas meilleure un jour que l'autre.

La vue est tantôt meilleure un jour, tantôt plus mauvaise.

La diminution de la vue est en proportion de l'opacité du cristallin.

La diminution de la vue est beaucoup plus forte que ne le comporterait l'apparence opaque de la lentille.

La perception de la lumière n'est du moins jamais perdue, même lorsque l'opacité est très forte.

L'œil peut perdre entièrement le sentiment de la lumière et l'opacité ne pas être plus forte. Il peut cependant y avoir une opacité complète comme dans la cataracte.

Pronostic et traitement. — Dès le début de la cataracte, on peut prédire qu'elle ira en augmentant jusqu'à priver l'œil de la

vue, et si l'autre œil n'est pas déjà pris, on peut dire qu'il le sera à son tour. Quant à l'époque à laquelle la vue sera entièrement perdue , on ne peut rien préciser ; cela peut arriver au bout de quelques mois, au bout de plusieurs années.

La vue ne peut être rendue que par une opération qui consiste à déplacer le cristallin en l'abaissant au-dessous du champ de la pupille (*opération par déplacement*), ou à l'extraire entièrement de l'œil (*opération par extraction*).

2° Cataracte lenticulaire molle ou ordinaire des jeunes gens.

La consistance de cette cataracte est la même que celle du cristallin à l'état normal, ou un peu plus molle. Son opacité est grisâtre ou laiteuse. Les couches superficielles du cristallin sont les premières affectées. Au début, le cristallin présente l'aspect nacré et rayonné décrit plus haut, comme s'il avait été soumis à l'action de quelque réactif. Mais petit à petit il perd sa structure normale. Son volume est généralement le même, mais quelquefois il est accru.

Symptômes subjectifs. — La vision est diminuée en proportion de l'opacité, comme nous l'avons indiqué dans le cas de cataracte dure.

Symptômes objectifs. — Ils sont, d'une façon générale, les mêmes que ceux de la cataracte dure, avec des différences, toutefois, qui sont impliquées par la différence de l'aspect général, de la couleur de l'opacité et du volume de la cataracte (voy. p. 363).

L'iris et la pupille peuvent être dans leur état normal, mais la largeur de l'ombre de l'iris et sa distance à la cataracte dépendent du volume de celle-ci ; lorsque, comme cela est fréquent, elle est assez volumineuse pour presser sur l'iris, les mouvements de la pupille sont empêchés, et il n'y a pas d'ombre.

Causes. — L'opacité de la lentille se rencontre chez les jeunes gens, beaucoup plus rarement que chez les vieillards, et elle est souvent le résultat d'une blessure. On a quelquefois remarqué que, chez les enfants, l'opacité s'est montrée après des convulsions. Dans d'autres cas, on ne peut trouver aucune cause.

Diagnostic. — On ne peut confondre cette maladie avec le glaucome, qui ne se rencontre que chez les vieillards, mais il faut se rappeler que cette forme de cataracte est souvent compliquée d'amaurose La cataracte lenticulaire molle est plus blanche que la

dure, et en conséquence plus difficile à distinguer de la cataracte capsulaire.

La cataracte *congénitale* mérite aussi d'être indiquée à cause de sa physionomie toute particulière. Elle est lenticulaire, et ordinairement molle, mais sans stries, et d'une teinte blanc bleuâtre, uniforme; sa couleur n'est pas plus foncée au centre qu'à la circonférence. Elle est moins volumineuse que la cataracte molle ordinaire des adultes, parce qu'elle n'atteint pas les couches les plus superficielles qui restent transparentes. Quelquefois les couches extérieures du cristallin ont peu à peu pris de la consistance et la cataracte est dure; plus rarement elle est liquide. On rencontre encore comme forme de cataracte congénitale, l'opacité centrale du cristallin et de ses couches corticales.

La cataracte congénitale s'accompagne souvent de nystagmus, surtout quand elle est centrale, et aussi d'un strabisme plus ou moins prononcé.

Elle est quelquefois accompagnée d'un vice de conformation de l'œil entier ou de l'une de ses parties, principalement de la cornée ou de l'iris. Aussi l'a-t-on attribuée, dans beaucoup de cas, à un véritable arrêt de développement, et dans d'autres, à une inflammation intra-utérine.

D'Ammon n'admet pas l'opinion de Walther, qui prétend que la lentille étant primitivement opaque, la cataracte congénitale n'est que la persistance de cet état primitif. Il pense que le cristallin, d'abord transparent, devient opaque par suite de différents états pathologiques de l'œil, ou d'un dérangement dans son développement par une gêne de la circulation dans l'artère centrale de la rétine (1).

Pronostic et traitement. — Ce qui a été dit plus haut au sujet de la cataracte dure, est, en général, applicable ici, excepté que le procédé opératoire qui convient le mieux est la division, dans le but d'amener la dissolution et l'absorption de la cataracte.

§ II. — Cataracte capsulaire.

Les parois antérieure et postérieure de la capsule peuvent être séparément affectées d'opacité. Ainsi, on admet une cataracte *capsulaire antérieure* et une cataracte *capsulaire postérieure*. Il peut y avoir, en outre, opacité de la lentille, de telle sorte que la cataracte devient *capsulo-lenticulaire*.

La cataracte capsulaire, décrite par Beer, était considérée comme assez fréquente, lorsqu'en 1841, M. Malgaigne, recherchant la disposi-

(1) Voy. White Cooper, *Des cataractes congénitales* (*Ann. d'oeul.*, t. XXXIV. — Morand, *Sur la cataracte congénitale*, thèse de Paris, 1858.

tion anatomique des opacités de l'appareil cristallinien, s'aperçut que la capsule, soigneusement nettoyée et lavée, conservait toujours sa transparence. Il nia donc l'existence de la cataracte capsulaire.

Depuis cette époque, on a pu s'assurer qu'en effet, les stries opaques et superficielles par lesquelles débutent la plupart des cataractes, ont leur siége non dans la capsule, comme on l'avait cru, mais dans les couches corticales du cristallin. Cependant des observateurs distingués ont reconnu que, quelquefois, la capsule était opaque, et nous avons vu que M. Ch. Robin admettait deux variétés de cataractes capsulaires selon la nature de l'opacité : cet habile anatomiste pense que les produits pseudo-membraneux ou phosphatiques occupent une partie de l'épaisseur de la capsule, du côté de sa face irienne. De son côté, M. Broca a constaté que l'opacité était due à des granulations fines, probablement graisseuses, déposées dans l'épaisseur de la membrane, et non à l'une ou à l'autre de ses faces, et qu'en outre la cristalloïde avait subi une sorte de fissuration analogue à celle des cartilages articulaires. MM. Testelin et Warlomont, tout en reconnaissant l'existence des opacités capsulaires, pensent qu'elles ne sont produites que par des dépôts de lymphe, de substance calcaire, de graisse, qui se font sur l'une ou l'autre face.

Quoi qu'il en soit, on doit admettre que la cataracte capsulaire existe, mais qu'elle est rare. Si l'on considère, en outre, que l'opacité de la capsule s'accompagne le plus souvent, sinon toujours, de celle des couches corticales du cristallin, qu'en un mot, la cataracte est alors capsulo-lenticulaire, on sera bien près de reconnaître que l'opinion de M. Malgaigne ne peut être taxée d'une grande exagération.

1° Cataracte capsulaire antérieure.

L'opacité de la cataracte capsulaire antérieure a plus d'analogie avec l'opacité de la cornée qu'avec celle du cristallin, en ce qu'elle est causée par une exsudation opaque à la surface externe ou interne de la capsule. Elle est généralement d'un blanc mat et s'étend à toute la paroi antérieure de la capsule, ou à une moitié seulement, ou elle est formée par des plaques nettement limitées, des taches ou des stries complétement irrégulières, quant à leur forme et à leur disposition. Il faut en excepter le cas de cataracte capsulaire centrale dans lequel on rencontre une seule tache opaque, élevée, située au centre même de la capsule (1). Cette saillie opaque affecte parfois la forme d'une pyramide, dont le sommet se projette vers la pupille (*cataracte pyramidale*).

Fig. 53.

(1) Consultez : Von Ammon, *Formation de la cataracte centrale pyramidale* (*Ann. d'ocul.*, t. XXXVI, p. 85). — Kœberlé, *De la cataracte pyramidale* (*Ann. d'ocul.*, t. XLIII).

Les différences dans l'aspect général de la cataracte capsulaire antérieure, causées par la disposition de l'opacité, ont fait admettre les variétés suivantes : *cataracte capsulaire antérieure totale*, *dimidiata*, *centrale*, *ponctuée*, *marbrée*, *striée*, etc.

Mouvements de la pupille. — Les mouvements de la pupille peuvent être normaux, mais ils sont très souvent entravés par les adhérences entre le bord pupillaire de l'iris et la capsule du cristallin.

Symptômes subjectifs. — Selon la situation et l'étendue des taches, la vision peut être compromise plus ou moins que dans la cataracte lenticulaire. Il existe souvent aussi des complications qui peuvent troubler la vue plus que la simple opacité de la capsule.

Causes. — La cataracte capsulaire antérieure est généralement le résultat de l'inflammation de l'œil, de l'ophthalmie des nouveau-nés, de l'ophthalmie scrofuleuse, par exemple, plus souvent que de l'iritis. Souvent elle est congénitale.

Le *diagnostic* de la cataracte capsulaire antérieure est surtout fondé sur la blancheur de l'opacité, sa disposition tachetée et sur sa position superficielle (p. 364).

Pronostic et traitement. — La cataracte capsulaire antérieure, comme l'opacité de la cornée, n'a pas de tendance à s'étendre, lorsque l'inflammation qui lui a donné naissance a cessé, et elle peut durer pendant des années, et même pendant la vie entière, sans atteindre le cristallin. Souvent la vue n'est pas assez troublée pour nécessiter une opération. Lorsqu'on doit intervenir, l'opération est la même que pour une cataracte capsulo-lenticulaire, car on ne peut détruire la capsule sans sacrifier la lentille.

2° Cataracte capsulaire postérieure.

On sait peu de chose sur l'opacité limitée à la paroi postérieure de la capsule. On a souvent pris pour des cas de ce genre des opacités des couches postérieures du cristallin.

§ III. — Cataracte capsulo-lenticulaire.

Dans la cataracte capsulo-lenticulaire, l'opacité peut être partielle ou complète. Elle peut se borner à une petite tache sur le milieu de la capsule et du cristallin, ou bien être plus étendue, et le cristallin dur, mou ou plus ou moins liquide.

L'opacité de la capsule antérieure, dont le degré est variable, comme dans la cataracte capsulaire antérieure simple, peut être compliquée d'un épaississement de la membrane.

Dans la cataracte capsulo-lenticulaire, l'œil est souvent très peu sensible à la lumière, tantôt à cause de la densité de l'opacité, tantôt par la présence de l'amaurose. La cataracte qui s'ajoute à l'amaurose, et surtout à l'amaurose traumatique, est souvent capsulo-lenticulaire. Dans ces circonstances, la marche de la maladie est lente. L'humeur vitrée se dissout à la longue, et l'iris et la cataracte deviennent tremblotants.

En raison des différences que nous avons signalées plus haut, on reconnaît diverses espèces de cataractes capsulo-lenticulaires.

1° Cataracte capsulo-lenticulaire centrale.

Elle ne diffère de la cataracte capsulaire centrale que par ce qu'elle présente une opacité circonscrite du cristallin à l'endroit qui correspond à l'opacité de la capsule. Ces deux variétés sont souvent congénitales, ou apparaissent peu après la naissance, souvent après une ophthalmie des nouveau-nés. L'opacité peut être plus étendue sur la lentille, mais elle est généralement moins forte que celle de la capsule. La cataracte centrale est rarement simplement capsulaire; elle est en général capsulo-lenticulaire. Elle existe fréquemment avec des défauts congénitaux. Je l'ai observée avec l'héméralopie ou cécité de nuit.

La cataracte capsulo-lenticulaire centrale a pour effet de produire la myopie.

Pronostic et traitement. — Aucune opération n'est indiquée. Si la pupille n'est pas habituellement dilatée de façon à découvrir la partie claire du cristallin, on applique des gouttes de belladone ou d'atropine ; l'opacité lenticulaire peut finir par s'étendre et rendre l'opération nécessaire.

2° Cataracte capsulo-lenticulaire totale.

L'aspect de cette cataracte est, en général, celui que présente la cataracte capsulaire antérieure. Lorsque la capsule n'est pas entièrement opaque, on distingue le cristallin opaque à travers les endroits transparents. Le cristallin peut être dur, mou ou liquide.

Lorsqu'il est dissous, il forme un liquide opaque, blanc ou

jaunâtre, qui distend la capsule cataractée. Dans quelques cas, l'opacité et la liquéfaction du cristallin précèdent l'opacité de la capsule, tandis que, dans d'autres, la maladie de la capsule semble amener la désorganisation et la dissolution du cristallin.

Ce que l'on a appelé cataracte de Morgagni paraît être le début d'une cataracte liquide, et consister dans le ramollissement et l'opacité de la partie extérieure de la lentille, accompagnés peut-être d'une absorption par endosmose de l'humeur aqueuse à travers la capsule, absorption déterminée par l'état morbide du cristallin, semblable à celle qui se produit après la mort, et qui est la véritable source de ce qu'on appelle l'humeur de Morgagni (1). Lorsqu'en même temps le corps vitré est dissous, la cataracte présente des mouvements tremblotants à chaque mouvement de l'œil ou de la tête (*cataracte tremblante* ou *natatile*). Comme alors elle n'est plus maintenue, elle tombe au-dessous de la pupille, et peut même passer dans la chambre antérieure. La cataracte tremblotante est presque toujours compliquée d'amaurose, et résulte généralement d'un coup porté sur l'œil ou au voisinage de cet organe.

3° Cataracte siliqueuse.

Elle est causée par l'absorption plus ou moins complète du cristallin et l'épaississement de la capsule opaque. Sa couleur est d'un gris jaunâtre ; elle est mollasse et facile à broyer chez les jeunes gens ; chez les personnes adultes, elle est plus blanche, plus ferme et plus dure. Son diamètre est parfois tellement réduit, que lorsque la pupille est dilatée, on aperçoit tout autour une zone lucide, et des bandes blanches rayonnantes qui la relient au corps ciliaire (*cataracta cum zonula*). Son épaisseur a aussi tellement diminué, qu'elle paraît située à une distance considérable, derrière l'iris, qui peut en conséquence être incliné en arrière.

Ordinairement, les mouvements de la pupille ne sont pas influencés par la cataracte elle-même, mais ils peuvent l'être par les complications qui l'accompagnent.

[*Remarques sur le diagnostic des cataractes.* — Le diagnostic de la cataracte comprend trois choses ; il faut reconnaître : 1° la cataracte, 2° la variété, 3° les complications.

(1) Wilde, *Recherches sur la cataracte de Morgagni* (*Arch. d'ophthalmologie*, 1853).

1° La cataracte traduit son existence par des signes objectifs, en général, si faciles à apprécier, qu'il n'est pas difficile de la distinguer de toute autre maladie oculaire. Si autrefois on pouvait être dans l'embarras pour reconnaître une opacité de l'appareil cristallinien, au début, ou quand elle affectait certains aspects, il ne saurait en être ainsi aujourd'hui que nous possédons des moyens d'exploration plus précis. L'épreuve des trois images de Purkinje, unie à la considération des signes subjectifs, pourra encore servir à différencier la cataracte au début ou la cataracte noire, de l'amaurose (p. 34); mais on aura dans l'examen à l'éclairage oblique ou à l'ophthalmoscope une ressource plus précieuse qui mettra tout de suite en évidence l'opacité périphérique ou centrale, superficielle ou profonde du cristallin, surtout après la dilatation de la pupille, et empêchera de confondre avec la cataracte la teinte terne et légèrement ambrée qui existe dans le noyau du cristallin de beaucoup de vieillards atteints ou non d'amaurose (p. 45). Par l'examen ophthalmoscopique, on pourra encore constater la forme, le siége, l'étendue, la mobilité des opacités du corps vitré (p. 309), la disposition de la rétine décollée devenue opaque (p. 324), le reflet des tumeurs encéphaloïdes ou autres du fond de l'œil (p. 346), et l'on évitera des erreurs qui ont pu être quelquefois commises.

2° Le diagnostic de la variété doit surtout être relatif à la consistance et au siége de la cataracte.

a. Nous avons vu que, relativement à la consistance, il suffit d'admettre trois variétés de cataractes, dures, molles, liquides, et que l'on peut, dans la pratique, faire abstraction des degrés intermédiaires.

Le diagnostic de la consistance repose principalement sur l'aspect de l'opacité, son volume, son siége et sur certaines circonstances étiologiques. L'aspect de l'opacité, sa coloration, sa forme, ses stries, ses inégalités, son étendue, son reflet, sont autant de caractères qui se reconnaissent directement à l'œil ou par l'éclairage oblique, et qui, à eux seuls, peuvent souvent donner une idée assez nette de la consistance : ainsi la cataracte, dont l'aspect est terne, uniforme, grisâtre ou ambré celles qui sont noires ou vertes, doivent être rangées dans les cataractes dures. Les opacités disposées sous forme de stries, d'étoiles, de barres, et à reflet plus ou moins nacré, indiquent la mollesse de la cataracte, tandis que si la teinte opaque est d'un blanc laiteux, uniforme ou marquée de lignes onduleuses transversales, on peut

croire que la cataracte est liquide. A ces données on ajoutera celles qui sont fournies par la considération du volume, qui s'apprécie surtout par les connexions que l'opacité affecte avec le bord pupillaire de l'iris. Ainsi, les cataractes dures sont généralement petites, ou du moins le volume du cristallin n'a pas changé ; les cataractes molles, et surtout liquides, sont plus volumineuses, plus convexes et ont des rapports plus étendus avec l'iris. Le siége de l'opacité étant reconnu, comme nous le dirons tout à l'heure, on se rappellera qu'en général, les cataractes nucléaires sont dures, que les cataractes corticales sont molles ou liquides, qu'il en est de même des cataractes capsulo-lenticulaires.

Enfin, on tiendra compte de certaines circonstances étiologiques dans le diagnostic de la consistance : ainsi, les cataractes des vieillards sont plutôt dures, celles des jeunes gens plutôt molles ; les cataractes congénitales, traumatiques, glaucomateuses, diabétiques, sont le plus ordinairement molles (p. 371).

b. Le siége de la cataracte qui a fait distinguer les cataractes en lenticulaires et capsulaires ou capsulo-lenticulaires, en périphériques ou centrales, en nucléaires et corticales, s'apprécie par la couleur de l'opacité, le reflet de sa surface, sa forme, sa situation relativement à l'iris, et par certaines circonstances de l'évolution. Ainsi, la coloration d'un gris sombre ou terne, ambrée ou noire, appartient à l'opacité du noyau, ou cataracte nucléaire. L'examen ophthalmoscopique et l'éclairage oblique font reconnaître l'aspect brun sale du noyau, qui n'occupe pas toujours la partie centrale, parce qu'en raison de sa densité, il a pu descendre à travers les couches corticales ramollies. Quand même la cataracte est noire, on peut, autour de la masse opaque qui occupe le centre de la pupille, apercevoir avec l'ophthalmoscope, à travers les couches périphériques restées transparentes, quelques parties du fond de l'œil. La coloration blanche, ou d'un blanc laiteux, avec reflet nacré, et la disposition striée, appartiennent aux cataractes corticales ; la forme convexe ou concave des stries, leur mode de déplacement par les mouvements de l'œil, indiquent que la cataracte est corticale antérieure ou postérieure. C'est encore par la disposition des stries opaques que se reconnaissent les cataractes étoilées, barrées, fenêtrées, etc. La coloration d'un blanc mat ou crayeux, irrégulière, marbrée, à surface chagrinée ou pointillée, rugueuse, appartient aux cataractes capsulaires. L'opacité centrale, profonde, éloignée de l'iris, et à surface plane ou légèrement convexe, siége dans le noyau (cataracte nucléaire).

L'opacité périphérique superficielle, convexe avec mobilité de l'iris, indique la cataracte corticale antérieure; si elle est profonde, concave, elle siége dans les couches corticales postérieures. Dans la cataracte capsulaire, l'opacité peut être centrale, superficielle, et faisant saillie dans le champ pupillaire (cataracte pyramidale), ou irrégulière, superficielle, et adhérente par quelques points à l'iris. On notera enfin que la cataracte lenticulaire corticale ou totale arrive spontanément ou est traumatique, tandis que la cataracte capsulaire a souvent été précédée d'une inflammation oculaire, et qu'elle est relativement fort rare (p. 375).

C'est en suivant ces indications et en n'omettant aucun procédé d'exploration, que l'on pourra reconnaître les variétés de cataracte, et si nous n'avons rappelé ici que celles de ces variétés qui reposent sur la considération de la consistance et du siége, c'est que ce sont elles qui ont le plus d'importance relativement au choix de la méthode de traitement.

3° Tandis que le diagnostic de la cataracte en elle-même et de ses variétés est presque entièrement basé sur l'examen direct et la constatation des signes objectifs, celui des complications nécessite assez souvent l'étude des phénomènes subjectifs, ainsi que nous le verrons un peu plus loin (p. 388).]

Variétés de la cataracte. — Les variétés de cataracte que nous voulons signaler ici sont, les unes lenticulaires, les autres capsulaires ou capsulo-lenticulaires. Elles sont, en général, molles ou liquides, et se rencontrent, du reste, assez rarement pour être considérées comme des cataractes exceptionnelles, au même titre que les cataractes noires et vertes, dont nous avons déjà parlé.

1° *Cataracte à trois branches, déhiscente, étoilée, fenêtrée.* — Ces dénominations, dont la signification se comprend d'elle-même, sont tirées de la disposition des stries opaques qui siégent dans les couches corticales du cristallin, et non dans la capsule, comme on a pu le supposer autrefois. Un certain nombre d'entre elles constituent plutôt un degré de l'évolution de la cataracte corticale qu'un état définitif.

Le nom de *cataracte à trois branches* a été imposé par M. J. Cloquet à une variété caractérisée par la présence de trois stries qui, partant du centre, se dirigent vers la périphérie et partagent le cristallin en trois portions triangulaires. Ces dernières, d'abord transparentes, deviennent peu à peu opaques, mais tout en conservant une teinte moins foncée que les stries. La *cataracte déhiscente* de Jæger est aussi une cataracte à trois branches, avec ce caractère particulier que le cristallin, ramolli au niveau des lignes sombres qui le parcourent, se partage en trois fragments quand il est sorti de sa capsule.

Si les stries opaques partant du centre et rayonnant vers la circonférence, sont au nombre de plus de trois, la cataracte est dite *étoilée*. Enfin on donne le nom de *cataracte fenêtrée* ou *trabéculaire* à celle dans laquelle les stries s'entrecroisent en diverses directions, de manière à laisser entre elles des espaces transparents, qui n'ont plus la forme régulièrement triangulaire, comme dans les autres variétés.

L'examen par l'éclairage oblique permettra de reconnaître toutes ces dispositions variées, mieux que l'exploration ophthalmoscopique; car alors les stries apparaîtront avec leur teinte normale, se détachant sur les parties restées transparentes; tandis qu'à l'ophthalmoscope, elles forment des rayons ou des bandes noirâtres qui peuvent se perdre, si elles sont peu nombreuses et peu prononcées, dans la teinte rougeâtre du fond de l'œil.

2° *Cataracte disséminée, pointillée.*— Dans cette variété, on voit la lentille parsemée de points opaques qui paraissent occuper les couches corticales profondes et sont parfaitement isolées au milieu de la substance transparente. Ces points d'une blancheur mate se distinguent des opacités disséminées de la capsule qui sont plus superficielles, plus chatoyantes et abondantes surtout à la périphérie.

3° *Cataracte stratifiée ou lamellaire.* — Cette variété, décrite par E. Jæger, Arlt, de Graefe, consiste en une opacité d'une couche mince de la substance du cristallin, intermédiaire au noyau et aux couches corticales. On remarque alors, dit M. de Graefe, une opacité faible, mais parfaitement égale, située derrière la pupille. La distance qui existe entre sa surface convexe et le plan de la pupille, et celle qui se trouve entre sa périphérie et le bord du cristallin, quand la pupille est dilatée, prouvent que la couche corticale est transparente, de même que son égalité dans tous les points montre que le noyau aussi est transparent.

A l'ophthalmoscope, toute la portion opaque paraît foncée, à bords tranchés; mais vue à la lumière tombant perpendiculairement sur l'œil, elle présente, dans ses parties centrales, une diaphanéité d'un rouge brunâtre, quand l'opacité n'est pas trop prononcée. Le reflet rougeâtre disparaît quand la lumière arrive obliquement à la pupille. La plaque opaque peut être sillonnée de bandes rayonnantes, ou de houppes, d'appendices qui plongent dans la substance corticale, etc.; circonstances qui forment autant de variétés de cataracte stratifiée.

Dans cette cataracte, il se forme une sorte de myopie d'habitude comme dans les opacités de la cornée, et c'est pour cette myopie que les malades s'adressent au médecin. Aussi, dans le cas de myopie prononcée chez les enfants, ne doit-on jamais négliger d'explorer le champ de la pupille et de rechercher s'il n'existe pas quelque opacité dans le cristallin.

4° *Cataracte laiteuse, kystique.* — Ces variétés qui appartiennent à ce que l'on appelait autrefois, à tort, la *cataracte morgagnienne*, se rapportent aux diverses périodes de l'évolution de la cataracte liquide,

qui, suivant le degré du ramollissement, offre l'aspect qui caractérise chacune d'elles.

Cataractes fausses. — Cette dénomination vicieuse, mais généralement acceptée, s'applique aux cas dans lesquels le champ de la pupille est obstrué, complétement ou incomplétement, par une substance opaque déposée au devant de l'appareil cristallinien.

Ces substances opaques sont de diverses espèces, d'où quatre variétés de cataractes fausses : la *fibrineuse* ou *pseudo-membraneuse*, la *purulente*, la *sanguine*, la *pigmentaire*.

1° *Cataracte pseudo-membraneuse, fibrineuse.* — Lorsque la lymphe plastique qui s'épanche au sein du champ pupillaire dans les cas d'iritis, s'organise, elle forme des opacités qui troublent la vision. Ces opacités sont tantôt constituées par des filaments qui, étant rares, ne masquent qu'une très petite partie de la pupille, ou qui, nombreux et entrecroisés, forment une sorte de réseau ; tantôt elles sont dues à un dépôt qui, n'existant qu'au centre, se projette dans la chambre antérieure, ou qui s'étale sur tout le champ pupillaire et l'obtrue complétement. Ces pseudo-membranes sont habituellement adhérentes à l'iris, qui est tiré en arrière et dont l'ouverture pupillaire est déformée et rétrécie.

Il est rare que le cristallin et la capsule ne soient pas en même temps plus ou moins opaques. Ce genre d'opacité ne diffère, du reste, de la cataracte capsulaire pseudo-membraneuse (page 359) que par l'abondance du dépôt de lymphe plastique et la violence de l'inflammation qui la produit. Nous verrons plus loin les indications spéciales que fournit cette sorte de cataracte.

2° *Cataracte purulente.* — Elle consiste dans une collection de pus emprisonné au devant du cristallin par les mailles d'une substance plastique et formant une tache épaisse, inégale, rugueuse, jaunâtre, qui remplit toute la pupille. Ce cas est grave, rare, et succède à une violente inflammation.

3° *Cataracte sanguine.* — Elle est constituée par un épanchement sanguin pur ou logé dans les interstices de la lymphe plastique, et formant des taches d'un rouge brun dans le champ pupillaire. Cet épanchement provient de la rupture des vaisseaux de l'iris ou de la choroïde, à la suite d'une blessure ou d'une vive inflammation.

4° *Cataracte pigmentaire ou dendritique.* — On désigne, sous ce nom, l'opacité produite par le dépôt du pigment uvéen à la surface de la capsule cristalline. Ce dépôt se fait, tantôt sous forme de points noirâtres isolés, disséminés à la surface de la capsule, ou simulant une sorte de couronne par leur réunion, tantôt sous forme de filaments brunâtres qui adhèrent à l'iris, ou de stries arborescentes, et laissant, en tout cas, entre elles, des espaces transparents. D'autres fois le dépôt recouvre tout le champ pupillaire, qui présente une teinte d'un noir mat, sans reflet, et l'on peut faire de ce cas une variété de *cataracte noire*. Le mode de formation de la cataracte pigmentaire a été parfaitement exposé par M. Desmarres dans le *Journal de chirurgie*, t. II. Cet ophthalmologiste

a fait voir que l'iris, tuméfié par l'inflammation et reposant sur la capsule cristalline, abandonnait, en se retirant, une partie du pigment qui recouvre sa face postérieure ; on a cependant cité quelques cas qui n'avaient été précédés d'aucune phlegmasie. Le diagnostic de la cataracte pigmentaire est singulièrement facilité, quand on projette dans l'œil la lumière par l'éclairage oblique et qu'on examine la surface éclairée au moyen d'une bonne loupe. On reconnaît ainsi les moindres traces de pigment.

L'opacité produite par un dépôt étendu de pigment se distingue de la cataracte noire lenticulaire par des caractères tranchés. Dans ce dernier cas, l'opacité noire n'adhère pas à la pupille, qui conserve sa régularité et sa mobilité ; elle est plus foncée au centre, régulière à sa surface ; tandis que, dans la cataracte pigmentaire, la tache noire est inégale, sillonnée de filaments, et plus ou moins adhérente à la pupille, qui est inégale.

TRAVAUX A CONSULTER SUR LA CATARACTE.

Maunoir, *De la cataracte*, thèse de Paris, 1833. — Delagarde, *Treatise on cataract*. London, 1821. — Carron du Villards, *Recherches sur la cataracte*, 1837. — Sichel, *Traité de l'ophthalmie, de la cataracte, etc.*, et *Iconographie ophthalmolog.*, passim. — Scott, *On cataract* London, 1843. — A. Bérard et J. Cloquet, art. CATARACTE, *Dict.* en 30 vol. — Richard, *Des diverses espèces de cataractes*, thèse de Paris, 1853. — Malgaigne, *Mémoire sur la cataracte et ses variétés* (*Revue médico-chirurg.*, 1855). — Les divers *Traités d'ophthalmologie.*

OPÉRATIONS DE LA CATARACTE.

La vue ne peut être rendue, dans le cas de cataracte, que par une opération. Les différentes opérations qui ont été proposées ont pour but commun d'enlever le cristallin du champ de la pupille, de façon que les rayons lumineux puissent encore arriver sur la rétine. Selon la nature du cas, ce but peut être atteint par l'une ou l'autre des trois méthodes suivantes : 1° en extrayant d'un seul coup, la cataracte de l'œil ; 2° en la déplaçant simplement au-dessous de la pupille ; 3° en lacérant la capsule et divisant la lentille, afin que celle-ci, soumise à l'action de l'humeur aqueuse, puisse disparaître graduellement par dissolution et absorption. Ces trois méthodes opératoires présentent, en outre, différentes modifications.

Le traitement médical est généralement considéré comme ne pouvant avoir aucune influence sur la cataracte. Nous croyons cependant que, sous ce rapport, il faut établir des distinctions basées sur l'étiologie de l'opacité et sur sa nature ; et il est certain que quelques-unes des varié-

tés de la cataracte, dont nous connaissons bien les causes, peuvent être prévenues ou arrêtées dans leur développement par un traitement antiphlogistique ou révulsif. Ainsi les cataractes capsulaires pseudo-membraneuses, primitives ou secondaires, les cataractes fausses qui sont le résultat d'une iritis ou d'une irido-choroïdite, se produiront beaucoup plus rarement quand le traitement de ces phlegmasies aura été bien dirigé, et l'on peut espérer, quand elles existent, les voir rétrograder sous l'influence d'une médication générale et locale (page 219). Il en est de même des cataractes traumatiques dont la formation s'arrête au bout d'un certain temps, et le chirurgien est d'autant plus autorisé à tenter un traitement médical dans cette circonstance, que l'opération doit être longtemps retardée. C'est le traitement antiphlogistique, dont l'efficacité vient encore d'être mise hors de doute par M. Mirault, d'Angers (1), qu'il convient le plus souvent d'appliquer, en le faisant suivre ou non de l'emploi de révulsifs cutanés et intestinaux.

Mais si ces faits sont reconnus de tous les praticiens, il n'en est plus de même quand il s'agit de la cataracte lenticulaire spontanée, et les quelques guérisons que l'on peut citer sont considérées comme le résultat d'une rupture de la capsule ou d'un déplacement subit du cristallin, ou bien encore sont envisagées comme portant sur des diagnostics erronés (2).

Tout en faisant la part des erreurs de diagnostic, des guérisons spontanées et des récits mensongers de charlatans cupides, on peut admettre, grâce aux notions fournies par des recherches récentes, que la cataracte au début pourra peut-être quelquefois être entravée dans sa marche par un traitement purement médical.

En étudiant les lésions anatomiques sur un grand nombre d'yeux cataractés, M. Dubarry est arrivé, comme nous l'avons vu, à conclure que l'opacité de l'appareil cristallinien chez le vieillard était causée, le plus souvent, par une atrophie choroïdienne partielle ou générale ; l'opacité du cristallin, qui commence alors par le cercle sénile, est toujours en rapport avec l'altération des vaisseaux sanguins et avec la dépigmentation de la choroïde. Or, la lésion de la membrane vasculaire peut rester stationnaire, puisque le cercle sénile ne se développe pas toujours au point de former une cataracte, et ce sont les congestions choroïdiennes répétées qui semblent activer le développement de l'opacité. On devra donc considérer tous les moyens médicaux propres à enrayer la marche ou à faire rétrograder l'atrophie choroïdienne (page 252) comme des moyens préventifs de la cataracte.

Quoique nous n'espérions pas que jamais le traitement médical puisse faire disparaître les cataractes complétement formées, nous pensons

(1) *De la cataracte capsulaire, et en particulier du traitement de la cataracte capsulaire secondaire* (*Bull. Acad. méd.*, 1861).

(2) Testelin, *De la cure radicale de la cataracte sans opération* (*Ann. d'ocul.*, t. XXXIX).

que les recherches ophthalmoscopiques dues à MM. Cusco et Follin en particulier, en éclairant la nature et le mode de formation de la cataracte spontanée, peuvent mettre sur la voie d'un traitement médical rationnel tout au moins préventif. C'est principalement sur les lésions concomitantes des membranes internes qui président à la nutrition du cristallin que le chirurgien doit diriger son attention, et nous croyons qu'à mesure que ces lésions seront mieux connues dans leur relation avec la formation des opacités cristalliniennes, il sera peut-être possible de mieux distinguer les cataractes qui peuvent être influencées à leur début ou prévenues par le traitement médical, de celles qui réclament tout de suite le traitement chirurgical.

OBSERVATIONS GÉNÉRALES ET QUESTIONS CONCERNANT LES OPÉRATIONS DE LA CATARACTE.

Pronostic des opérations de cataracte en général. — Le succès des opérations de cataracte dépend beaucoup du genre de la cataracte, de l'âge du malade et des complications locales et constitutionnelles; mais on peut admettre avec Mackenzie, que les trois quarts des malades opérés recouvrent assez de vue pour qu'elle puisse leur être utile, et les deux tiers retrouvent une vue excellente, lorsque l'opération était bien indiquée, que le procédé opératoire convient à la nature du cas, et lorsqu'il est bien exécuté et que le traitement consécutif est habilement conduit.

Genre de la cataracte. — Le pronostic est beaucoup plus favorable pour une cataracte lenticulaire que pour une capsulaire : quant aux cataractes dures et molles, leur pronostic se confond avec celui de l'extraction et de la division.

Age du malade. — Le pronostic est meilleur pour les jeunes enfants et pour les vieillards que pour les adolescents. Cela tient surtout à ce que c'est à ces âges que se présentent les cataractes les plus favorables à l'opération. Les complications générales qui sont en rapport avec l'âge, et qui sont défavorables au succès de l'opération, sont, chez les jeunes sujets, la scrofule, chez les personnes âgées, la goutte.

Complications de la cataracte. — Avant de décider une opération de cataracte, il est nécessaire d'examiner non-seulement l'état de l'œil sous les autres rapports, mais l'état de tout l'organisme, de peur qu'il n'existe des complications nuisibles au succès de l'opération. Ces complications peuvent agir de deux façons, soit en entravant purement et simplement la réussite de l'opération, soit en empêchant celle-ci de remplir son but définitif, qui est de rendre la vue au malade.

Les complications qui sont susceptibles d'empêcher la réussite de l'opération en elle-même peuvent être locales, comme l'entropion, l'ectropion, le trichiasis, l'ophthalmie tarsienne, l'ophthalmie chronique, etc.; ou constitutionnelles, comme la disposition à l'érysipèle et aux inflammations catarrhales, la scrofule, la syphilis, la goutte, le scorbut, les maladies chroniques de la peau, les ulcères habituels des jambes, les souffrances nerveuses.

Eu égard aux complications locales, il faut observer que certains états morbides de l'œil qui entraveraient sérieusement le succès de l'opération en elle-même si elle est faite d'une certaine façon, pourront n'être que peu ou pas nuisibles au succès, si l'opération a été faite d'une autre manière; ainsi, la synéchie antérieure, la contraction de la pupille, ou la dissolution du corps vitré, empêcheraient la réussite d'une opération par extraction, mais ne contrarient que peu ou pas une opération par déplacement ou par division.

Lorsque l'opération a réussi comme opération, les complications qui peuvent empêcher le résultat définitif, c'est-à-dire le rétablissement de la vision, sont locales : c'est le défaut de sensibilité de la rétine ou une opacité étendue de la cornée.

Les diverses espèces de complications que nous venons d'énumérer, peuvent la plupart être guéries, ou du moins être modifiées de telle sorte qu'il y a moins de danger de les voir entraver le résultat de l'opération. Le défaut de sensibilité ou l'insensibilité totale de la rétine est cependant en général incurable, et rend toute opération inutile.

Le *diagnostic* des diverses complications de la cataracte que nous avons indiquées est entièrement évident, ou n'est pas rendu obscur par l'existence de la cataracte. Mais il n'en est plus de même dans le cas de cataracte compliquée du défaut de sensibilité de la rétine ; alors, si l'on ne prend pas grande attention à toutes les circonstances qui ont marqué le début de la maladie, en recherchant s'il n'a pas existé avant quelque symptôme d'ophthalmie interne postérieure, et si l'on n'examine pas l'œil après avoir dilaté la pupille, on pourra attribuer la perte de la vue à la cataracte seule, surtout si le malade distingue encore la lumière de l'ombre. Dans les cas d'insensibilité totale de la rétine, le diagnostic est généralement facile, la cataracte ne produisant jamais une cécité complète.

Au point de vue du *diagnostic*, les *complications locales* doivent être

classées en deux groupes. Les unes sont placées en avant de l'opacité, ne sont pas masquées par elle, et peuvent, par conséquent, être reconnues directement par les caractères qui leur sont propres : telles sont les diverses maladies des paupières, les blépharites, les granulations, l'entropion, l'ectropion, etc. ; la tumeur lacrymale, les opacités de la cornée, les adhérences et les fausses membranes pupillaires, la synéchie, les staphylômes, etc. Les autres sont situées en arrière de l'opacité, qui en cache les caractères et en rend le diagnostic difficile : tels sont les lésions du corps vitré, et en particulier son ramollissement, les altérations de la rétine et de la papille, le décollement rétinien, la choroïdite chronique et ses conséquences ; lésions auxquelles se rattachent l'amaurose et le glaucome, dont il est si nécessaire de reconnaître l'existence dans le cas de cataracte.

Quand la cataracte est *incomplète*, l'exploration ophthalmoscopique sera encore possible, et pourra faire constater une partie des altérations existant dans le fond de l'œil; c'est ainsi que l'on peut remarquer, derrière ou sur les côtés de l'opacité cristallinienne, les flocons ou filaments mobiles qui accompagnent le ramollissement du corps vitré, apprécier la teinte gris ardoisé, uniforme, ou les plaques blanchâtres et jaunâtres de la choroïde atrophiée. D'après les recherches de M. Cusco, l'atrophie de la portion postérieure de la choroïde devrait exister quand il y a ramollissement du corps vitré, tandis que ce sera l'atrophie de la partie antérieure que l'on devra supposer par l'existence même de la cataracte, quoiqu'elle ne soit pas appréciable à l'ophthalmoscope. Il est d'autant plus important de s'assurer de l'existence de la choroïdite atrophique, qu'elle est la source d'indications, avant comme après l'opération.

Dans le cas de cataracte incomplète, lorsque la transparence persiste en certains points encore assez étendus et surtout vers la partie centrale, on pourra encore reconnaître l'état de la rétine, et même de la papille, dont les lésions, telles que le décollement, les exsudats, l'œdème, sont des causes fréquentes des troubles amaurotiques. La complication de glaucome se reconnaît à l'aspect particulier de la cataracte, et si celle-ci est incomplète, à la constatation par l'ophthalmoscope de l'état du corps vitré, de l'excavation papillaire et des pulsations artérielles.

Quand la cataracte est *complète*, le fond de l'œil échappe à l'exploration directe, et il faut avoir recours aux signes rationnels dont la plupart sont subjectifs et quelques-uns seulement objectifs. Ainsi, on aura lieu de soupçonner le ramollissement du corps vitré, lorsque le globe oculaire sera plus dur ou plus mou qu'à l'état normal, lorsque l'iris, bombé en avant, sera tremblotant dans les divers mouvements de l'œil. Les signes du glaucome se confondent avec ceux de la choroïdite chronique. Ainsi la conjonctive scléroticale est parcourue par des vaisseaux variqueux ; on remarque sur la fibreuse oculaire des plaques ardoisées ou staphylomateuses. L'iris est décoloré, couvert de taches plombées, vineuses ; la pupille est inégale, anguleuse, dilatée et immobile. Le globe est dur et petit, et le siége de douleurs intermittentes.

Ces différents caractères, joints à une perte de la vision plus complète qu'elle ne devrait l'être par la seule opacité du cristallin, indiquent que la choroïde et le corps vitré sont altérés plus ou moins profondément.

La perte de la vue peut être due, non-seulement à la présence de la cataracte, mais encore à une paralysie plus ou moins complète de la sensibilité rétinienne, et il est très important de savoir, avant de se décider à opérer une cataracte, jusqu'à quel degré la rétine est restée sensible. Si l'insensibilité est complète, on s'en aperçoit promptement en remarquant que le malade ne distingue plus le jour de la nuit, et que la pupille est immobile, ce qui n'a pas lieu par le fait d'une simple cataracte, même dans les cataractes molles. Il faut se rappeler toutefois que la mobilité de la pupille existe dans la plupart des amauroses rétiniennes.

Mais si la rétine conserve encore un certain degré de sensibilité ; si, en un mot, l'amaurose est incomplète, la pupille reste mobile ou est simplement paresseuse, et le trouble de la vision pourrait s'expliquer par la cataracte. Dans ces cas difficiles, on devra déjà tirer quelque induction de la comparaison du degré de l'opacité cristallinienne avec le degré de perception de la lumière qui persiste ; mais il faudra surtout avoir recours, avec un soin extrême, à l'exploration phosphénienne qui, comme nous l'avons dit (page 62), peut donner des notions précises sur la sensibilité des différents points de la rétine. Nous croyons ce mode d'exploration si utile en pareil cas, que nous n'hésistons pas à conseiller d'y soumettre toujours les cataractes avant de les opérer. Toutefois ce moyen ne permettant pas d'examiner toute l'étendue de la rétine, on devra ne pas négliger l'examen avec la bougie.

Tout individu atteint de cataracte simple, de quelque variété que ce soit, peut, dans une certaine mesure, distinguer la lumière d'une bougie placée à quelque distance de son œil. Dès lors, si l'on place le malade dans un endroit obscur, en mettant une bougie droit au devant de son œil, à une distance de 3 à 4 mètres, la flamme sera bien distinguée, si la portion centrale de la rétine est saine. Quand on note que la bougie ne peut être vue que de très près, on en conclura qu'il existe un certain degré d'amaurose. En promenant ensuite la bougie dans toutes les directions, on saura que les points dans lesquels le malade la perd de vue correspondent à ceux où la rétine est altérée. Ce mode d'exploration est précieux en ce qu'il peut donner, non-seulement la connaissance du siége de l'altération rétinienne, mais encore celle du degré, car selon que le malade cesse d'apercevoir la bougie à une distance plus ou moins éloignée, on saura que la rétine est plus ou moins sensible.

Lorsqu'un seul œil est affecté de cataracte et que la vision de l'autre œil est bonne, doit-on opérer ? — Le praticien ne devra pas recommander l'opération, et en réalité le malade lui-même

est peu porté à la désirer dans ce cas ; à moins que, comme cela se voit quelquefois chez les jeunes gens, et en particulier chez les femmes, la cataracte ne reste blanche et très visible, auquel cas on cherche à s'en débarrasser comme d'une difformité.

Lorsque la vision est entièrement perdue dans un œil et que dans le second elle est déjà obscurcie, l'opération doit-elle être faite ? — On donne généralement le conseil d'attendre que la vue soit perdue dans les deux yeux. Je crois qu'il vaut mieux cependant opérer tout de suite l'œil entièrement aveugle ; mais, on peut laisser le malade prendre une détermination à cet égard.

Quand doit-on opérer, chez une personne âgée, une double cataracte lenticulaire assez développée pour rendre la vision difficile ? — Si l'on veut opérer par extraction, on fera bien de le faire le plus tôt possible, parce qu'on aura ainsi plus de chance de trouver le corps vitré sain ; si, au contraire, on veut faire l'opération par déplacement, on peut attendre que la cataracte soit plus développée.

Lorsque la cataracte est entièrement formée dans les deux yeux, doit-on les opérer tous deux en même temps? — Si l'on veut opérer par extraction, la règle générale est d'opérer les deux yeux l'un après l'autre ; mais si l'on veut opérer par déplacement ou par division, on les opère tous deux en même temps.

Dans les cas de cataracte congénitale, à quel âge doit-on opérer ? — Il faut opérer dans l'enfance, et, si c'est possible, avant la dentition, ou sinon, aussitôt après.

Préparation du malade. — S'il n'y a pas de complication locale ou générale , le malade n'a nul besoin d'être préparé , si ce n'est par quelques jours de repos physique et moral, un régime convenable et le bon état de ses intestins. Si, au contraire, il existe quelques complications, il faut, avant d'opérer, les combattre par un traitement curatif ou tout au moins palliatif, pour diminuer les dangers qu'elles font courir au succès de l'opération. On doit prendre aussi en considération les habitudes du malade au sujet du régime, de l'usage des liqueurs fortes, du tabac, etc.

Le traitement des divers états morbides qui peuvent compliquer la cataracte est exposé avec la description de ces maladies. Quant à ce qui concerne le traitement des diverses complications générales, il serait hors de propos de l'indiquer en détail.

Dans quelques cas, la saignée peut être nécessaire ainsi que la diète, et autant que possible, l'abstinence de toute nourriture

animale et de boissons fortes, sans cependant contrarier trop violemment les habitudes invétérées. Enfin, on prescrira quelque purgatif léger pour régulariser les fonctions de l'intestin. Il y a des cas qui, au contraire, réclament une nourriture fortifiante et un traitement tonique et même stimulant.

Il est inutile de faire remarquer que, si le malade est sujet à la goutte, au rhumatisme, à l'érysipèle, il faut ajourner l'opération, quand il y a lieu de craindre une attaque.

On opérera alors peu de temps après l'accès, mais, en tous cas, il faudra attendre que la langue soit bien nettoyée.

Le matin de l'opération, s'il n'y a pas eu de garderobe naturelle, il faudra en procurer une au moyen d'un lavement.

Quant à l'œil malade, la seule préparation à lui faire subir consiste à dilater la pupille au moyen de l'extrait mou de belladone dont on enduit le bord des paupières et le sourcil deux ou trois heures avant l'opération, ou, ce qui vaut mieux, en laissant tomber dans l'œil une goutte d'une solution de sulfate d'atropine.

Il est plus favorable d'opérer la cataracte lorsque la saison est douce et le temps ferme ; c'est ordinairement au mois de mars ou à la fin d'octobre que l'on trouve ces conditions.

Position du malade, des aides et de l'opérateur. — Le malade peut être assis sur une chaise ou couché sur un sofa ou sur une table, avec un oreiller sous la tête. L'emploi du chloroforme est très avantageux chez les enfants ; autrement, on devra, pour être plus en sécurité, les rouler dans une couverture qui emprisonne leurs mains et leurs bras, puis les coucher sur le dos sur une table. Chez les adultes très pusillanimes, on peut aussi faire usage du chloroforme, du moins lorsque l'on opère avec l'aiguille, car on peut objecter. avec quelque raison, à son emploi dans les cas d'extraction, qu'il provoque quelquefois des vomissements.

Lorsque le malade est placé, l'opérateur se tient habituellement debout, ou s'il s'assied, ce sera sur une chaise élevée et au-devant de son malade, tandis qu'un aide situé derrière maintient la tête et se charge de la paupière supérieure. Le visage du malade doit être un peu tourné en haut, et pour assurer cette position, l'aide appuie la tête du patient contre sa poitrine et soutient le menton d'une main, tandis que l'autre (celle du côté à opérer) repose sur le front du malade et relève la paupière supérieure. L'opérateur se charge d'abaisser la paupière inférieure et em-

ploie l'index pour cet usage ; le médius est appliqué à l'angle interne, prêt à empêcher la rotation de l'œil en dedans; l'annulaire est ployé, afin de ne pas gêner les mouvements de l'opérateur, et le petit doigt prend appui sur l'autre joue ; enfin, de la main droite, s'il s'agit de l'œil gauche, et *vice versâ*, l'opérateur tient l'instrument.

Quand le malade est couché sur un sofa ou sur une table, le chirurgien se tient debout à sa tête, et, dans ce cas, avec une main appuyée sur le front, il relève la paupière supérieure, tandis que de l'autre, il tient l'instrument.

Si l'opérateur n'est pas ambidextre, que le malade soit assis, il ne peut agir commodément que sur l'œil gauche. Lorsque le malade est étendu sur un sofa ou sur une table, l'opérateur se tient derrière la tête, et se charge de la paupière supérieure, si c'est l'œil droit qu'il faut opérer ; mais si c'est l'œil gauche, il faut qu'il se place de côté, et alors l'aide situé derrière la tête tient la paupière supérieure et l'opérateur lui-même abaisse l'inférieure.

Toutes les fois qu'on opère sur l'œil, il est très important d'être bien éclairé. Si cela est possible, il faut se mettre devant une fenêtre exposée au nord. S'il y a plus d'une fenêtre dans la chambre, il faudra fermer les rideaux de celles dont on ne se sert pas. Enfin, on doit placer le malade, par rapport à la lumière, de telle sorte que, pendant l'opération, ni le corps ni la main du chirurgien ne puissent intercepter la lumière.

Manière d'ouvrir et de maintenir les paupières. — Le malade, l'aide et l'opérateur étant placés, le moment est venu d'ouvrir et de maintenir les paupières. Il est très important de bien fixer la paupière supérieure : pour cela, on applique les extrémités de deux doigts, l'index et le médius, ou le médius et l'annulaire, selon les circonstances, sur le bord large du tarse; les cils étant étendus entre la peau et les doigts, on relève alors doucement la paupière, en poussant sa partie résistante sous le bord de l'orbite, jusqu'à ce que les doigts viennent appuyer contre ce bord. On peut ainsi maintenir solidement la paupière supérieure sans grand effort, sans exercer la moindre pression sur le globe et sans même le toucher.

La paupièrë inférieure se fixe de la même manière, et encore plus facilement, au moyen de l'index, tandis que le médius est appliqué sur la caroncule (fig. 54).

Il est rarement nécessaire d'employer un instrument pour fixer

la paupière supérieure. Quand le chirurgien ne sera pas certain de la dextérité de son aide, il pourra maintenir la paupière supé-

Fig. 54.

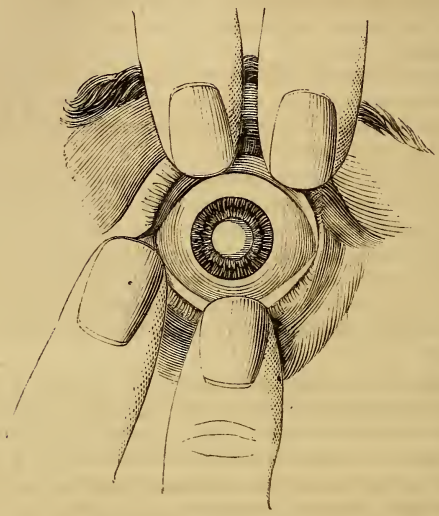

rieure écartée au moyen du simple élévateur ou du dilatateur palpébral de Kelly Snowden (fig. 55).

Fig. 55.

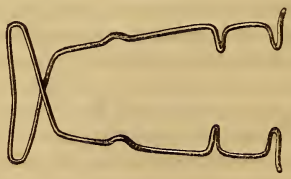

Si les paupières sont tenues écartées avec maladresse, elles peuvent se retourner, et les replis de la conjonctive sont poussés entre elles par l'action du muscle orbiculaire, de manière à enfouir presque le globe oculaire, et l'opération se trouve entravée. Une compresse assujettie par une bande sert à recouvrir l'œil sur

lequel on n'opère pas. Cependant, si le malade est complétement maître de lui, on peut laisser l'œil découvert de manière à faire fixer le regard sur un point et à tenir ainsi l'œil à opérer immobile dans une direction convenable.

§ I. — Extraction de la cataracte.

L'espèce de cataracte pour laquelle on emploie le plus souvent l'opération par extraction est la cataracte lenticulaire dure ordinaire des vieillards.

L'extraction s'effectue par une incision, soit dans la cornée, soit dans la sclérotique.

L'extraction par *incision de la cornée* est celle que l'on pratique généralement, celle par *incision sclérotical*e ne réussissant pas bien. Quelquefois, cependant, la cataracte siliqueuse et des débris de capsule opaque sont extraits par une petite incision de la sclérotique.

1° Extraction de la cataracte lenticulaire dure ou ordinaire des vieillards à travers la cornée, ou par kératotomie.

Conditions nécessaires ou au moins favorables au succès de l'opération. — 1° Immobilité du malade pendant et après l'opération ; 2° fente palpébrale assez large pour permettre un écartement suffisant pour bien découvrir tout le devant du globe ; 3° globe ni très enfoncé, ni très proéminent : dans le premier cas, il est difficile de faire l'incision de la cornée ; dans le second, la guérison de la plaie ne se fait pas aussi bien ; 4° cornée saine, ayant son étendue et sa convexité ordinaires (l'arc sénile n'est cependant pas un obstacle sérieux) ; 5° iris libre de synéchie et non incliné vers la cornée, de façon à rétrécir la chambre antérieure ; 6° pupille normale se contractant et se dilatant librement sous l'influence de la lumière.

Conditions défavorables ou contre-indiquant complétement l'opération. — Mouvements involontaires du malade : toux chronique, respiration difficile ; sourcils et arcade sourcilière très saillants, fente palpébrale étroite, globe très enfoncé ou très proéminent, cornée altérée dans sa structure, petite ou aplatie, de manière à rendre la chambre antérieure très petite ; synéchie ; pupille étroite, difficile à dilater même par la belladone, et par-dessus tout, ramollissement du corps vitré et destruction de ses connexions.

Lorsque le corps vitré est ramolli, ce qui arrive souvent chez les vieillards, la section de la cornée peut n'être pas plutôt achevée, que le cristallin et une plus ou moins grande quantité d'humeur vitrée s'échappent de l'œil, ou bien la cataracte tombant derrière l'iris, l'humeur vitrée s'écoule seule en abondance. Lorsque le ramollissement est très prononcé, l'humeur vitrée peut être évacuée tout entière ou en grande quantité, et le globe de l'œil peut être détruit, quels que soient la délicatesse, la dextérité et le sang-froid de l'opérateur. Mais comment s'assurer de cet état de l'humeur vitrée avant l'opération (voy. p. 309).

Dans les cas de cataracte double, si en opérant l'un des yeux par extraction, on a reconnu les signes du ramollissement, il faut remettre à plus tard l'opération de l'autre œil, quand bien même l'opération du premier se serait faite sans accident; car pendant la seconde opération, la contraction involontaire des muscles peut faire sortir l'humeur vitrée de l'œil opéré d'abord.

Il est bon de remarquer qu'il y a moins de chances pour que l'humeur vitrée soit ramollie dans l'œil cataracté en dernier lieu; de sorte que si l'on opère les deux yeux en même temps, il faudra commencer par celui qui a été le plus récemment atteint, en prévision d'un accident comme celui que nous venons d'indiquer.

Pronostic. — Le pronostic est favorable lorsqu'il s'agit d'une cataracte lenticulaire dure ordinaire dans de bonnes conditions. L'œil peut reprendre ses fonctions en moins de trois semaines; mais, le plus souvent, il se développe un peu d'inflammation externe ou même antérieure interne, qui retarde les progrès de la guérison. Il ne faut donc pas compter sur la convalescence avant quatre ou six semaines; dans quelques cas, l'inflammation devient dangereuse et destructive, sans que cette circonstance paraisse en rapport avec l'opération qui a été bien faite. Si l'opération réussit bien, on obtient une vision plus parfaite par l'extraction que par toute autre méthode.

Instruments et pièces de pansement. — Un couteau de Beer pour faire la section de la cornée (1) (fig. 61, p. 398).

Deux paires de ciseaux de Daviel pour agrandir l'incision de la cornée (fig. 71, p. 405), ou les couteaux employés ordinairement à cet usage (fig. 70).

(1) Le tranchant de la pointe du couteau est essayé en faisant une ouverture dans un cuir très mince et tendu. Si le couteau pénètre sans effort et sans bruit, la pointe est bonne.

Une aiguille recourbée pour lacérer la capsule (fig. 73, p. 407).

La curette ou cuiller de Daviel (fig. 74, p. 407).

Un crochet fin (fig. 77, p. 410), ou une pince à mors étroits (fig. 80, p. 416) pour extraire le cristallin, s'il tombait dans l'humeur vitrée.

Il faut ajouter à cet appareil instrumental la pique de Pamard (fig. 56), destinée à fixer le globe oculaire, et qui est plus généralement employée que la simple pince à griffe ou le dé à crochet de M. Desmarres. Le fixateur imaginé par M. Luer (fig. 57) est une sorte de fourche à deux branches dont les deux extrémités, finement acérées, sont recourbées à angle droit, et qui appuyées sur la conjonctive, peuvent la saisir au moyen d'un mouvement de demi-rotation.

Fig. 56. Fig. 57.

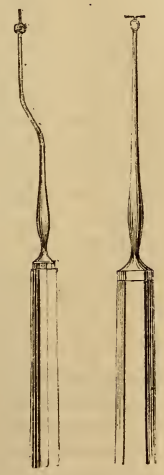

Deux bandelettes de taffetas d'un centimètre environ de largeur, assez longues pour s'étendre du sourcil à la joue en passant par-dessus les paupières.

Quelques petites compresses.

L'opération de l'extraction par incision de la cornée comprend deux temps principaux : 1° la section de la cornée ; 2° la lacération de la capsule et l'extraction du cristallin.

Section de la cornée, ou kératotomie. — Ce temps est ordinairement considéré comme la partie la plus délicate, sinon la plus difficile de l'opération. L'incision doit être concentrique au bord de la cornée ; et comme elle doit avoir une étendue suffisante pour permettre au cristallin de s'échapper, on la fera à 1/40e de pouce de la circonférence de la cornée, et elle comprendra les 9/16es de cette circonférence, c'est-à-dire plus de la moitié. La section peut comprendre la moitié inférieure de la cornée (fig. 58) ou la moitié supérieure (fig. 59), ou encore être oblique et inférieure (fig. 60).

L'instrument le plus généralement employé pour faire la section de la cornée est le couteau à cataracte de Beer, qui est représenté dans la figure 61.

Le dos de la lame est en ligne droite avec le manche ; le bord tranchant et oblique forme à la pointe, avec le dos, un angle de

18 à 19 degrés. Le dos est tranchant vers la pointe dans l'espace de 2 millimètres environ.

Fig. 58. Fig. 59. Fig. 60.

Le dos de la lame, quoique mousse, doit être mince. Mais, à une ligne du tranchant, ce dos s'élargit, et l'élargissement va en augmentant, d'une part, de la pointe au talon, et de l'autre, du tranchant vers le dos de la lame. La ligne *d* indique l'épaisseur de la lame. Cette conformation donne à la lame la solidité nécessaire, et en outre lui permet pendant l'opération de boucher constamment l'ouverture jusqu'à ce que l'incision soit achevée, de telle sorte que l'humeur aqueuse ne peut pas s'échapper trop tôt, ce qui est une condition importante du succès. Quant à la grande largeur de la lame vers le talon, je ferai remarquer qu'elle est tout à fait inutile pour compléter l'incision de la cornée, comme on peut le voir dans la fig. 61, et que même elle est quelquefois très gênante en venant se mettre en contact avec le bord de la paupière. On pourrait donc avantageusement en supprimer une partie.

Fig. 61.

Le manche doit être large de 5 à 8 millimètres et aplati sur les côtés dans le même sens que la lame.

Le mode suivant lequel se fait la section de la cornée que nous allons maintenant décrire, consiste d'abord à pénétrer dans la chambre antérieure, à travers la cornée, du côté temporal, ce qui constitue la *ponction*, puis à pousser la pointe du couteau, le plat de la lame étant tourné vers l'opérateur, à travers la chambre antérieure du côté nasal, de manière à percer de nouveau la cornée, ce que l'on désigne sous le nom de *contre-ponction*. En continuant de pousser le couteau en avant, en raison de l'augmentation de largeur de la lame, la section se fait d'elle-même dans la direction que l'on cherche. La section de la cornée comprend donc trois actes : la *ponction*, la *contre-ponction* et la *section* proprement dite.

Manière de tenir le couteau à cataracte. — Il ne faut pas tenir le manche juste par le milieu, mais plus près de la lame; ses côtés aplatis entre la pulpe de l'index, du médius et celle du pouce; et sa direction générale sera telle qu'il forme un angle droit avec le pouce (fig. 62).

Fig. 62.

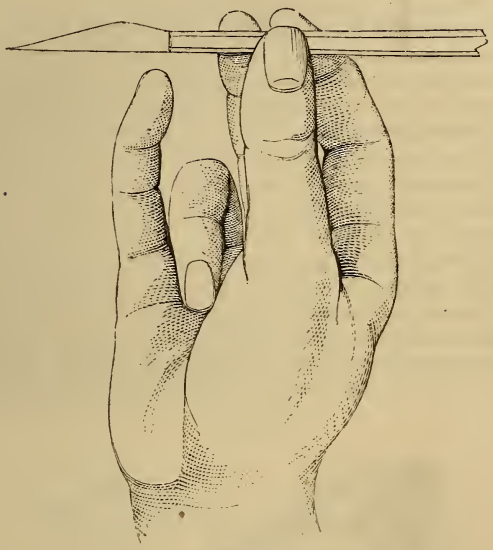

Le manche maintenu ainsi, grâce à ce qu'il est large et aplati, ne peut tourner entre les doigts, et le petit doigt prenant un point d'appui sur la joue du malade, il est facile d'achever la manœuvre après la ponction par les seuls mouvements des doigts, et l'on peut, pendant que la lame traverse la chambre antérieure, maintenir ses faces exactement parallèles à la surface de l'iris et à la base de la cornée. Conséquemment, le tranchant n'a pas de tendance soit à couper la cornée brusquement, soit au contraire, à s'incliner vers la sclérotique de manière à la comprendre dans l'incision.

Le malade, les aides et le chirurgien étant disposés comme il a été dit plus haut, et la pupille dilatée par la belladone, on procède à l'opération de la façon suivante :

Section de la cornée en bas. — *Kératotomie inférieure.* — *Ponction.* — Le chirurgien tient le couteau comme il vient d'être dit, le dos tourné en haut et horizontal, et il appuie sa main, par le petit doigt, sur la joue du malade, de telle sorte que la lame du couteau corresponde, par sa face au devant de la cornée, et s'avance, par sa pointe, vers le nez, comme cela aura lieu après la contre-ponction.

Les choses étant ainsi disposées, le chirurgien touche la cornée avec le plat du couteau; il voit si l'œil est disposé ou non à tressaillir, et, recommandant au malade de ne pas retenir sa respiration, lorsque le couteau percera, il se prépare à faire la ponction, en retirant les doigts qui tiennent le couteau et en tournant un peu la main, de façon à placer perpendiculairement la pointe de son instrument vis-à-vis du point de la cornée qui doit être ponctionné, c'est-à-dire à environ un millimètre du bord temporal, et au-dessus du diamètre transverse; saisissant le moment où l'œil est fixé en avant, le chirurgien enfonce le couteau par un mouvement rapide, mais assuré, perpendiculairement à la surface de la cornée (1); mais, au moment où il va pénétrer dans la chambre antérieure, il ramène le manche en arrière, de manière que les surfaces planes du couteau deviennent parallèles à l'iris et à la base de la cornée. En même temps, le manche

Fig. 63.

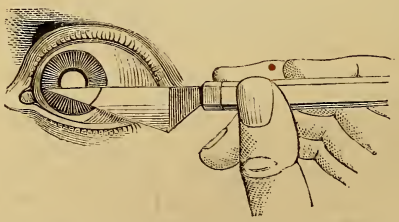

du couteau doit être un peu abaissé, de façon à élever légèrement la pointe, comme si la contre-ponction devait être faite plus

(1) On recommande de donner une position perpendiculaire à la pointe du couteau, en commençant la ponction, pour éviter de cheminer obliquement dans la substance de la cornée et pour arriver directement dans la chambre antérieure. On reconnaît, à l'aspect terne qu'offre la lame du couteau, qu'elle chemine dans la substance de la cornée et non dans la chambre antérieure, ce qu'indique aussi la résistance que l'on continue à éprouver. Du reste, on se rendra aisément compte de tout cela en s'exerçant sur un œil de mouton ou de porc.

haut qu'on ne le veut réellement ; autrement, en raison de l'abaissement que la pointe éprouve nécessairement en gagnant le côté opposé de la cornée, la contre-ponction peut être faite trop bas, et la section de la cornée sera trop petite.

Passage du couteau à travers la chambre antérieure, et contre-ponction. — Dès que la ponction est faite, il faut pousser le couteau rapidement et d'une manière assurée à travers la chambre antérieure, vers le bord opposé de la cornée, et jusqu'à ce que la contre-ponction soit faite. Le couteau doit ressortir à environ un millimètre du bord nasal de la cornée, et au niveau ou un peu au-dessus de son diamètre transverse.

Si, par un accident quelconque, comme un mouvement brusque du globe qui fuit l'instrument, l'humeur aqueuse s'échappe avant que la contre-ponction soit effectuée, et que l'iris vienne s'appuyer contre la cornée, il faut renoncer à pousser plus loin l'opération, qui sera ajournée jusqu'à ce que l'humeur aqueuse se soit reproduite, et que la réaction que cette simple piqûre aurait pu causer ait disparu. De même, si le globe se tourne en haut et en dedans, de telle sorte que le chirurgien ne puisse pas voir le côté opposé de la cornée, et si le malade ne peut ramener son œil dans une bonne direction, il vaut mieux retirer le couteau que de faire la contre-ponction au hasard.

Fig. 64.

Section. — En poussant le couteau pour faire la section, il ne faut pas appuyer avec le tranchant sur la partie inférieure de la cornée, mais bien, en abaissant un peu le manche, maintenir le dos de la lame appliqué contre l'angle supérieur de la plaie de la contre-ponction ; de cette façon, le fer du couteau obture complétement l'incision et la contre-incision de la cornée, à mesure qu'il les produit, et l'humeur aqueuse ne peut s'échapper prématurément.

Lorsque l'incision est presque complète, le chirurgien doit s'arrêter, et étant alors maître du globe oculaire, il peut le tourner en dehors de manière à achever la section de la cornée, sans que la pointe du couteau menace de s'enfoncer dans l'angle interne de l'œil. Puis, par un mouvement de scie, il coupe le petit

pont restant, doucement et avec précaution. En même temps, il abandonne la paupière supérieure, et dès que le lambeau est coupé et le couteau retiré, il laisse remonter la paupière inférieure, en ayant soin que son bord ne vienne pas s'interposer entre les lèvres de l'incision de la cornée.

Quand la section est accomplie, il faut engager le malade à ne pas retenir sa respiration, et à ne pas contracter ses paupières avec effort, parce qu'à ce moment, le cristallin peut s'échapper avec une portion du corps vitré, si celui-ci est ramolli. C'est dans la crainte de cet accident qu'on a conseillé de laisser le lambeau de la cornée inachevé, et les paupières se fermer, et de ne compléter l'incision qu'après avoir déchiré la capsule.

Si, au moment de l'incision, par suite d'une évacuation prématurée de l'humeur aqueuse, l'iris vient s'appuyer sur le tranchant du couteau, le chirurgien doit s'arrêter, et tandis qu'il attire l'œil en avant avec tout le couteau, il applique la pulpe du médius sur la cornée, et essaye de dégager, par une douce pression, l'iris du tranchant du couteau, et de le maintenir ainsi pendant qu'il achève l'incision. Si l'on n'y parvient pas et qu'une portion assez considérable de l'iris soit au-devant du couteau, il faut retirer l'instrument et achever la section le mieux possible, avec le couteau à pointe mousse ou les ciseaux de Daviel. Si la partie de l'iris engagée devant le tranchant est très petite, on peut continuer l'incision, même au risque de trancher cette petite partie. Lorsque, en raison de cette excision, il existe une ouverture dans l'iris, il faut, avant de terminer, la faire communiquer avec la pupille en coupant le pont qui l'en sépare.

Section de la cornée en haut. — *Kératotomie supérieure.* — Depuis quelques années, ce procédé a la préférence. Il ne diffère de celui que nous venons de décrire qu'en ce que le tranchant du couteau est dirigé en haut; le dos de l'instrument, toujours maintenu horizontal, est tourné en bas, et les points de ponction et de contre-ponction sont au-dessous du diamètre transversal de la cornée au lieu d'être au-dessus. Il faut, en outre, dans ces cas, redoubler d'attention lorsque. l'incision de la cornée étant achevée et le couteau retiré, on laisse retomber la paupière supérieure, car vu la tendance de l'œil à rouler soudainement en haut, le lambeau de la cornée peut être accroché, soit par le bord du couteau, soit par la paupière, et se trouver replié en bas.

Section de la cornée oblique en bas et en dehors. — *Kératotomie oblique.* — Ce genre d'incision fut adopté généralement par Wen-

zel père (il se servait pour cela d'un couteau à deux tranchants), et il a été souvent mis en pratique par Rosas (de Vienne), qui

Fig. 65 (1).

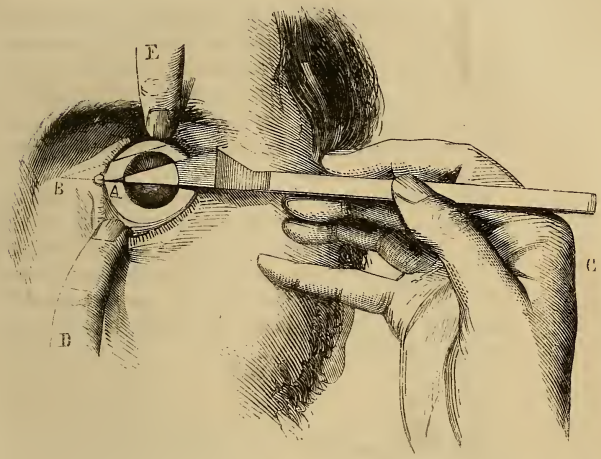

A. Couteau de Beer traversant la cornée un peu en avant de l'iris.
B. Tracé de la voie que le couteau doit suivre.
C. Main qui tient le couteau.
D. Indicateur de l'autre main de l'opérateur, abaissant la paupière inférieure.
E. Doigt d'un aide relevant la paupière supérieure.

employait un couteau de Beer à dos tranchant, et par feu M. Tyrrell, qui faisait usage du couteau ordinaire de Beer. Pour faire cette section, on pratique la ponction du côté temporal, 45 degrés au-dessus du diamètre horizontal de la cornée, et la contre-ponction du côté nasal au-dessous de ce même diamètre, de sorte qu'un quart de l'incision semi-lunaire est au-dessus de lui, et les trois autres quarts au-dessous.

Si l'on est forcé de retirer le couteau, parce que l'iris s'est engagé entre son tranchant et la cornée, il est plus commode d'achever l'incision avec un couteau convexe à pointe arrondie (fig. 66 et 67). On l'introduit dans la chambre antérieure par la plaie de la ponction, et en le faisant glisser derrière la cornée, on

(1) Figure empruntée à la *Chirurgie opératoire* de M. Alph. Guérin.

le fait ressortir par la contre-ponction. La convexité de la lame s'adaptant à la partie de la cornée qu'il s'agit de couper, ne laisse pas la place à l'iris pour se mettre devant le tranchant pendant que l'on achève la section par un mouvement de scie.

Fig. 66.

L'incision faite ainsi avec un couteau guérit mieux que celle qui est achevée avec des ciseaux. Cependant le désavantage que présentent ces derniers n'est pas assez considérable pour les faire rejeter, si le praticien les trouve plus commodes. Les ciseaux de Daviel et la manière de s'en servir pour agrandir l'ouverture de la cornée seront décrits plus bas.

Agrandissement de l'incision de la cornée, lorsqu'elle est trop petite. — La section de la cornée peut être trop petite, soit parce qu'elle se rapproche trop du centre de la cornée (fig. 68), soit parce qu'elle ne s'étend pas à la moitié de la circonférence (fig. 69). Le premier défaut peut être difficile à réparer, le second n'offre aucune difficulté sérieuse.

Fig. 67.

Pour agrandir l'incision de la cornée lorsqu'elle est trop petite, on se sert d'un couteau à tranchant concave et à pointe arrondie, comme celui qui est représenté dans la figure 70, ou d'une paire de ciseaux courbes (fig. 71).

Fig. 68. Fig. 69.

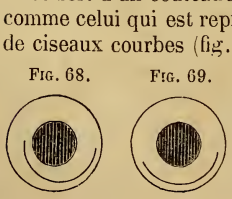

Lorsqu'on se sert du couteau, on le tient comme un couteau à cataracte et on l'introduit à plat dans l'incision de la cornée, la pointe arrondie et mousse glissant contre la surface postérieure de la cornée, en évitant, autant que possible, de toucher à l'iris et en dirigeant le tranchant vers l'angle à agrandir. On incise en retirant le couteau à soi, puis on l'avance de nouveau et l'on fait une nouvelle incision, toujours en retirant à soi l'instrument, et ainsi jusqu'à ce que l'on ait agrandi l'incision suffisamment, et autant que possible concentriquement à la circonférence de la cornée.

Lorsqu'on se sert de ciseaux, ceux de Daviel sont ceux que l'on recommande, quoiqu'une paire de simples ciseaux courbes soit

suffisante. Ces ciseaux ont une double courbure qui permet de faire l'incision le plus nettement possible. Il est donc nécessaire d'en avoir deux paires, selon qu'il faut agrandir l'un ou l'autre des côtés de l'incision (fig. 71).

Fig. 70.

Fig. 71.

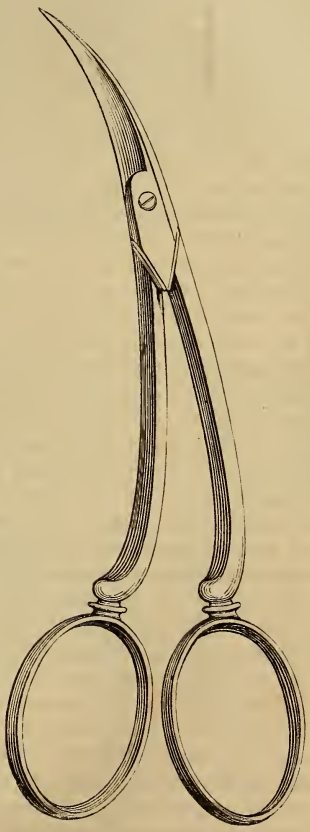

Voici comment il faut tenir les ciseaux : le pouce est dans un des anneaux, l'annulaire dans l'autre, l'index à l'entrecroisement des branches, et le médius sur la branche dans l'anneau de laquelle

est passé l'annulaire; la convexité de l'instrument doit toujours être tournée vers l'œil. Supposons que c'est l'œil gauche qui a été opéré, que la section de la cornée est en bas et que c'est du côté temporal qu'il faut agrandir l'incision: il faut prendre les ciseaux qui présentent la concavité de leur courbe latérale vers le centre de la cornée; puis on ouvre suffisamment les branches, et l'on introduit à plat, sous le lambeau, la pointe de la branche la plus rapprochée du centre de la cornée en la faisant glisser soigneusement entre la cornée et l'iris. Il y a alors deux précautions à prendre : 1° pour faire une section nette, les ciseaux doivent rencontrer, autant que possible, sous un angle droit, la partie à couper, ce qui se fait en tournant un peu les ciseaux, sur leur axe, vers le nez; 2° afin que, du premier coup, l'incision soit aussi grande qu'il est nécessaire, il faut introduire entre les branches une plus grande partie de la cornée que celle qu'il est utile d'inciser, car les ciseaux, en se refermant, glissent toujours en peu en arrière.

Observations générales sur les précautions à prendre en incisant la cornée. — La section est en rapport avec l'inclinaison que l'on donne au couteau en ponctionnant la cornée, et en traversant la chambre antérieure; si le couteau est bien tenu et a bien pénétré, le chirurgien n'a à s'occuper que de faire la contre-ponction à un point convenable, et cela étant, de pousser le couteau avec assurance, et, inévitablement, l'incision sera bonne. Mais si, au début, la lame a été mal introduite et n'est pas parallèle à l'iris, sa déviation augmente à mesure qu'elle progresse, et si l'on essaye par un mouvement de rotation de la ramener à une bonne direction, on écarte l'ouverture, l'humeur aqueuse s'échappe, et l'iris rencontre le tranchant du couteau. Quand l'opérateur voit que la pointe du couteau est dirigée de telle sorte qu'elle sortira trop tôt et fera une trop petite incision, il devra néanmoins continuer et agrandir ensuite l'incision. Enfin, si la pointe est dirigée trop en dedans, et que le tranchant, trop incliné vers la sclérotique, doive entamer cette membrane et la conjonctive, il faut retirer le couteau à temps et achever l'opération avec le couteau à pointe mousse ou les ciseaux de Daviel.

Lacération de la capsule et extraction de la lentille. — Lorsqu'on a pratiqué la *kératotomie inférieure*, on emploie des instruments de diverses formes pour déchirer la capsule, tels qu'une aiguille à cataracte en forme de faux, ou à pointe large et droite; mais le plus simple est celui qui a la forme d'une aiguille à coudre à pointe recourbée (fig. 73). Cet instrument, quelle que

soit sa forme, se fixe ordinairement sur le même manche que la curette (fig. 74), dont on se sert pour faciliter la sortie du cristallin.

L'aide lève doucement la paupière supérieure sans presser sur le globe, et en engageant le malade à tourner l'œil un peu en haut. Le chirurgien, d'une main, abaisse la paupière inférieure, et, de l'autre, glisse l'aiguille courbe par sa convexité, derrière le lambeau de la cornée, jusqu'en face de la pupille, puis aussi haut que possible derrière l'iris (fig. 72). Il tourne alors le manche de l'instrument de manière à amener la pointe contre la partie supérieure de la cataracte. Alors, par un mouvement de rotation imprimé au manche devenu horizontal, il déchire avec la pointe de l'instrument la capsule de haut en bas jusque vers le milieu ; puis en répétant la même manœuvre en bas, il déchire la partie inférieure de la capsule.

Fig. 73. Fig. 74.

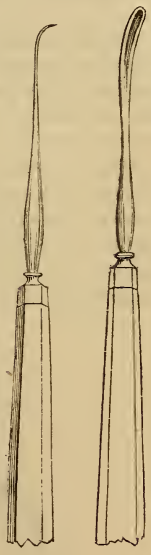

Fig. 72.

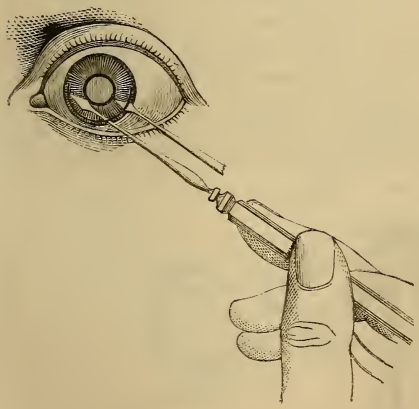

Dans l'état normal, une simple ponction peut déchirer la capsule et permettre au cristallin de s'échapper; mais si, dans le cas de cataracte lenticulaire, la même chose peut suffire, il est bon de ne pas s'y fier et de lacérer franchement la capsule, comme nous l'avons dit. Cela étant fait, on retire l'instrument avec précaution, la convexité en avant, de façon à ne pas accrocher l'iris ni la cornée.

Le chirurgien ne saurait mettre trop d'attention à exécuter convenablement ce temps de l'opération, car il peut offrir des difficultés à cause de l'élasticité de la capsule, qui fuit devant l'instrument. Il faut donc agir en raclant plutôt qu'en pressant. Si l'on fait usage d'une aiguille droite, on l'introduit transversalement sous le lambeau de la cornée, les faces dirigées en avant et en arrière (fig. 72), puis en portant le manche en avant, on engage la pointe dans la pupille vers la capsule. On a conseillé de pratiquer plusieurs incisions obliques, de manière à réduire la capsule en fragments losangiques, mais il n'est pas facile d'obtenir un pareil résultat, et l'on court risque, en insistant trop, de fragmenter le cristallin. Le crochet de Guthrie, qui porte une dent très aiguë à l'extrémité d'une petite tige, nous a toujours paru un instrument très commode.

Il arrive souvent qu'immédiatement après la lacération de la capsule, la lentille commence à s'échapper; si cela est, le chirurgien en favorisera la sortie comme il va être dit plus bas; sinon, il laissera le malade fermer ses paupières pendant une minute environ, après la lacération, avant de procéder à l'extraction.

Dans le premier cas, l'aide continue à relever la paupière supérieure, sans presser sur le globe, tandis que l'opérateur, maintenant la paupière inférieure abaissée d'une main, et tenant la curette de l'autre, surveille la marche du cristallin qui s'engage par son bord inférieur dans la pupille, la franchit, et finit par s'échapper par l'ouverture de la cornée (fig. 75). Pendant que cela se

Fig. 75.

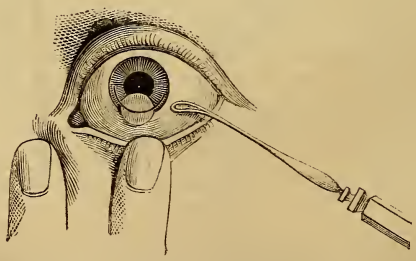

passe, le malade doit tourner l'œil en haut. Il n'y a pas besoin d'intervenir en quoi que ce soit; cependant, si cela est nécessaire, le chirurgien exerce une légère pression sur la partie inférieure du globe, à quelque distance du bord de la cornée, soit en appuyant sur le bord de la paupière inférieure, soit au moyen de la curette.

Dans le dernier cas, après le temps d'arrêt, les paupières sont ouvertes comme auparavant, et le malade dirige le regard en haut ; le chirurgien exerce une légère pression sur la partie inférieure du globe, et l'on peut voir le cristallin glisser par son bord inférieur à travers l'incision de la cornée. Si la lentille s'arrêtait en ce dernier lieu, on pourrait la saisir avec une pointe courbe ou avec la curette.

Lorsqu'on a opéré par *kératotomie supérieure* ou *oblique*, la lacération de la capsule et l'extraction de la lentille s'exécutent absolument de la même façon que tout à l'heure ; seulement il faut, dans un cas, déchirer la capsule de bas en haut, et dans l'autre, de haut en bas et en dehors. Ensuite, pour l'extraction de la lentille, le malade doit, dans le premier cas, tourner l'œil en bas, et alors on fait la pression avec la curette sur la partie supérieure, tandis que, dans le second cas, le malade tourne l'œil en dedans et en haut, et l'on presse avec la curette sur la partie inférieure et externe du globe.

Fig. 76.

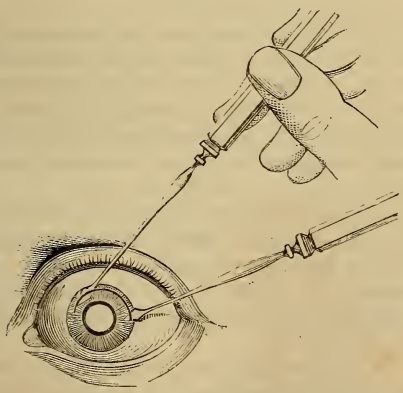

Souvent il arrive qu'au moment où le cristallin sort du globe, une partie de ses couches externes molles est déchirée par le frottement et retenue dans la chambre aqueuse. Il n'y a pas lieu de chercher à les retirer, car elles sont résorbées peu à peu. Si cependant la lentille se fragmentait et qu'il restât un assez gros fragment dans la chambre antérieure, il faudrait l'enlever avec un crochet ou avec la curette.

Après avoir accordé un instant de repos au malade, le chirurgien ouvre doucement les paupières et voit si l'iris et le lambeau de la cornée n'ont pas subi de déplacement, et si la pupille est claire. Quand l'iris et la pupille ne paraissent pas parfaitement réguliers, il faut laisser la paupière supérieure fermée et exercer par elle une douce friction sur le devant de l'œil, puis le découvrir brusquement, afin que l'iris, se contractant sous l'influence de la lumière, reprenne sa position, ainsi que la pupille ; ensuite, le lambeau de la cornée étant bien adapté, on ferme les paupières en commençant par la supérieure.

Fig. 77.

Si, après avoir déchiré la capsule et pressé modérément sur le globe, le chirurgien ne voit pas le cristallin s'avancer, il devra rechercher si la section de la cornée est assez large ou si la capsule est suffisamment lacérée. Quand il est assuré que ces deux points sont parfaits, il doit essayer d'extraire le cristallin avec un crochet (fig. 77).

Bandage de l'œil et traitement consécutif. — Lorsque le lambeau de la cornée est bien en place, les paupières sont fermées. La supérieure est abandonnée la première sur l'œil, si l'on a fait la section supérieure. Si la section est inférieure, il faut veiller à ce que le bord de la paupière inférieure ne s'introduise pas sous le lambeau, et si cela a lieu, on la maintient quelque peu rétractée, au moyen d'une bandelette de taffetas qui se fixe sur la joue.

Les deux yeux doivent être maintenus fermés ; dans ce but, une bandelette étroite de taffetas s'étendant des sourcils à la joue est appliquée sur les paupières de chaque côté, et l'on recouvre le tout d'un morceau de linge souple auquel est fixé un ruban qui s'enroule autour de la tête.

Un autre mode de pansement consiste à couvrir les yeux d'une compresse légère qui est assujettie au moyen d'une bande dont le milieu se place sur la nuque et dont les extrémités sont ramenées par-dessus les yeux, se croisent sur le front et sont fixées en arrière avec des épingles.

A moins qu'il ne le désire, il est inutile de coucher le malade aussitôt après l'opération ; il peut rester sur une chaise longue ou un sofa, jusqu'à l'heure ordinaire de son coucher. La chambre doit être rendue un peu obscure, et la plus grande tranquillité régner

dans la maison. Le malade ne devra pas parler, et l'on éloignera de lui toute cause d'émotion. Enfin les aliments doivent être préparés de telle sorte qu'il ne soit pas nécessaire de les mâcher

Fig. 78.

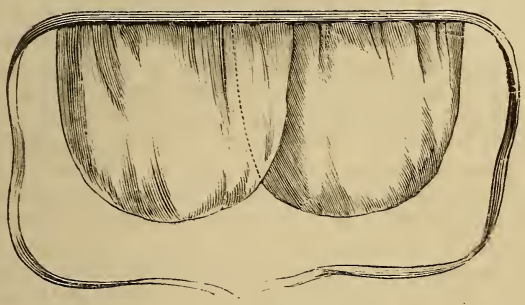

beaucoup. Pour la nuit, si le malade a l'habitude de prendre une potion opiacée pour se procurer du sommeil, on ne devra pas négliger de la lui administrer, sinon il ne faudra en prescrire que si le malade était agité.

Quelques praticiens font une saignée de 8 à 16 onces (250 à 500 gram.), le soir de l'opération, si le malade n'a pas été saigné préalablement. Mais cette pratique est inutile quand, comme cela doit être, au moment de l'opération l'opéré se trouve dans de bonnes conditions. Il est temps de recourir à la saignée, lorsque des symptômes d'inflammation, comme la douleur dans l'œil, la rougeur et le gonflement des paupières, commencent à se manifester. Ces symptômes, qu'il faut rechercher avec soin, se montrent généralement vers le troisième ou le quatrième jour de l'opération.

Il est nécessaire de surveiller le malade pendant la nuit, afin que, dans son sommeil, il ne fasse pas de mouvements ou ne frotte pas ses yeux avec les mains, de manière à compromettre le résultat. C'est alors une bonne précaution à prendre que d'attacher les mains du malade sur les côtés, de telle sorte qu'il ne puisse les porter à ses yeux.

L'opéré restera couché pendant trois jours ; il pourra alors se mettre sur son séant, s'il n'y a pas eu de complication : le quatrième jour, il pourra même sortir du lit pendant quelques heures dans l'après-midi.

Pendant vingt-quatre et même quarante-huit heures après l'extraction, le malade éprouve la même sensation que s'il avait reçu un coup sur l'œil. Il ressent aussi, de temps en temps, une sensation légère d'élancement et de pression qui est toujours soulagée quand il se produit une évacuation de larmes et d'humeur aqueuse. Il faut donc souvent nettoyer, avec de l'eau tiède et un morceau de linge souple, l'œil, qui se trouve aussi incrusté de la sécrétion des glandes de Meibomius. On ne doit pas ouvrir l'œil avant le quatrième ou le cinquième jour ; mais on peut croire que tout marche bien, lorsqu'il n'y a pas de douleur et que la paupière supérieure n'est ni rouge ni gonflée. Le quatrième jour, après avoir nettoyé les bords palpébraux, comme il vient d'être dit, et retiré les bandelettes, on peut écarter les paupières pour examiner le globe, mais il faut immédiatement les refermer, et l'on pourra agir ainsi de temps en temps, jusqu'au neuvième ou dixième jour, et ce n'est qu'après cette époque que le malade peut rester les yeux ouverts et néanmoins protégés par un écran.

L'incision de la cornée guérit dans l'espace de deux ou trois jours et même plus rapidement, si rien n'empêche la réunion par première intention, comme un prolapsus de l'iris, avec ou sans l'issue du corps vitré, ou l'écartement des lèvres de la plaie. Lorsque l'on s'est servi de ciseaux pour agrandir l'incision, la plaie a peu de tendance à guérir entièrement par première intention.

Complications qui peuvent survenir pendant l'opération. — La *hernie de l'iris* peut se produire au moment où l'on achève la section de la cornée et après la sortie du cristallin. Si le prolapsus de l'iris n'est pas compliqué de l'issue du corps vitré, il est facile de le réduire avec la curette ; puis après avoir abaissé la paupière supérieure, on exerce sûr elle avec le doigt une légère friction au niveau de la cornée, et on l'ouvre rapidement pour exposer l'œil à la lumière ; la contraction de la pupille est ainsi excitée et l'iris est entièrement ramené à sa place.

De toutes les complications qui peuvent survenir pendant l'opération, l'*évacuation de l'humeur vitrée* est assurément la plus à redouter. Cet accident peut être causé par une pression du globe, soit par la faute de l'opérateur, soit par celle du malade, ou par l'agitation de l'œil, et les contractions spasmodiques des muscles au moment où s'achève la section de la cornée ou après ; mais la condition essentielle réside dans le ramollissement du corps vitré et de ses connexions.

Lorsque la consistance du corps vitré est normale et qu'il a conservé ses connexions, comme cela a lieu chez les jeunes gens, cet accident n'est pas à craindre, il serait peut-être même difficile de le produire volontairement. On peut s'en assurer aisément sur l'œil d'un animal récemment tué. Si l'on sectionne la cornée et qu'on veuille faire sortir le corps vitré, on n'y parvient facilement que vingt-quatre heures après la mort, alors que les connexions ont été ramollies. Par les progrès de l'âge, cependant, le corps vitré tend à se ramollir ; c'est ce qui fait que si l'on opère en pareil cas, comme dans l'extraction de la cataracte lenticulaire dure des vieillards, le corps vitré peut s'échapper avec ou sans le cristallin.

Sortie brusque du cristallin avec une plus ou moins grande quantité d'humeur vitrée au moment où l'on achève la section de la cornée. — Dans ce cas, l'opération se trouve terminée ; quant à ses résultats, bons ou mauvais, ils dépendent en grande partie de la plus ou moins grande perte d'humeur vitrée. S'il n'en est pas sorti plus du quart, l'œil peut recouvrer encore une vue passable ; mais s'il en est sorti davantage, il ne faut pas, en général, espérer un pareil résultat. J'ai vu cependant un cas dans lequel, malgré la perte bien certaine de plus du quart de l'humeur vitrée, le malade, après n'avoir retrouvé d'abord que la sensation de la lumière, recouvra, au bout de quelques mois, une assez bonne vue.

Dans tous les cas, il faut fermer immédiatement les paupières, puis, après un court espace de temps, les rouvrir avec précaution pour examiner la position du lambeau de la cornée. Il peut y avoir proéminence d'une partie de la membrane hyaloïde, ce qui empêcherait l'incision de la cornée de se fermer exactement. Tout ce qu'il y a à faire cependant est de fermer les paupières et d'abandonner les choses à la nature. Dans les circonstances les plus favorables, la blessure de la cornée guérit lentement et la pupille est déplacée du côté de la cicatrice ; une bonne vue peut cependant se rétablir.

L'humeur vitrée peut commencer à s'échapper sans le cristallin. — Dans ce cas, il faut introduire immédiatement un petit crochet et attirer la lentille au dehors le plus rapidement possible.

Si la cataracte s'enfonce dans le corps vitré et disparaît, on peut essayer de la retrouver avec un crochet, mais sans y mettre trop d'insistance, si l'on ne réussit pas. Dans ce cas, il est mieux de refermer les paupières, afin de ne pas provoquer inévitablement l'issue du corps vitré.

Accidents après l'opération. Inflammation, etc., à la suite de l'opération. — Quoique l'on ait extrait la cataracte sans accident, et qu'après le pansement, toutes les apparences soient favorables, il peut cependant survenir encore des accidents dans le cours des sept jours suivants. Le plus à craindre de tous est l'inflammation, qui peut être aiguë ou lente, et qui, dans l'un et l'autre cas, retarde la réunion des lèvres de l'incision et dispose à la hernie de l'iris.

Dans l'inflammation aiguë accompagnée de vives douleurs, les paupières sont gonflées, rouges et molles au toucher; la conjonctive est rouge et présente même un chémosis inflammatoire, les bords de l'incision de la cornée sont opaques, gonflés et renversés, l'iris est décoloré.

Dans l'inflammation lente qui peut survenir chez les personnes âgées et faibles, la douleur peut ne pas être moindre que dans la phlegmasie aiguë; mais le gonflement des paupières n'est causé que par de l'œdème, et le chémosis de la conjonctive est séreux. Les bords de l'incision de la cornée sont d'un blanc grisâtre, l'iris est décoloré, le pouls petit et faible, le malade abattu et agité.

L'inflammation aiguë doit être traitée activement par la phlébotomie, le mercure, la diète et les laxatifs. Dans ces circonstances, on a redouté l'usage du mercure, parce qu'on craignait de retarder le travail adhésif et d'empêcher la réunion de la plaie de la cornée. L'expérience prouve qu'après l'opération de l'extraction, le malade peut être soumis à l'usage du mercure sans préjudice pour la réunion de la cornée. Le mercure réduit l'inflammation et par là provoque l'adhésion.

L'inflammation lente est aussi dangereuse que l'aiguë, mais elle réclame un traitement tout opposé, c'est-à-dire les cordiaux et un régime tonique.

Prolapsus secondaire de l'iris. — Il a été établi plus haut que la hernie de l'iris pouvait avoir lieu pendant l'opération (prolapsus primitif), mais cet accident est encore à craindre plus tard, car, pendant trois ou quatre jours après l'opération, l'iris peut faire hernie. Ce prolapsus secondaire peut être déterminé par la rupture de la cicatrice, à moitié faite, de la plaie de la cornée, à la suite d'un effort de toux, par exemple, mais plus souvent il est causé par le défaut d'union de l'incision de la cornée et par le gonflement inflammatoire de l'iris. Il n'y a, pour éviter cet accident, aucun moyen direct à prendre. Si la portion d'iris qui a fait

hernie est très considérable et paraît distendue par une accumulation postérieure du fluide, on peut se demander s'il n'y aurait pas avantage à ponctionner ou même à exciser la partie qui forme hernie. A mesure que l'inflammation diminue, la hernie se retire et l'iris est compris dans la cicatrice de la cornée, qui est alors large et difforme, tandis que la pupille reste déplacée et contractée ou entièrement fermée. On hâtera la cicatrisation, en touchant une fois par jour ou tous les deux jours l'iris avec le crayon de nitrate d'argent. On peut même agir ainsi, dès le début, si au lieu d'une inflammation, il n'y a qu'une position défectueuse de la partie.

Hémorrhagie. — Parmi les accidents à craindre après l'extraction, il faut noter aussi l'hémorrhagie. Le sang s'extravase à l'intérieur de l'œil et peut s'échapper au dehors en plus ou moins grande quantité. J'ai vu cet accident se produire chez un vieillard qui, la nuit du jour où il avait été opéré avec succès, ressentit une douleur à l'œil en faisant des efforts de garderobe. Le lendemain, je trouvai du sang coulant lentement hors de l'œil, et l'iris, infiltré de sang, faisait saillie par la plaie de la cornée.

Extraction dans un cas compliqué de synéchie postérieure. — Il faut, dans ce cas, faire la section inférieure, ou inférieure et externe, afin de permettre l'introduction des ciseaux de Maunoir (fig. 79), avec lesquels on coupe l'iris et la capsule antérieure assez largement pour permettre à lentille de s'échapper (1).

Avantages et désavantages des trois différentes sections de la cornée. — La section inférieure est plus facile à faire que la section supérieure, la moitié inférieure de la cornée étant en général plus aisée à découvrir, et par conséquent plus accessible au couteau que la moitié supérieure.

Lorsque la section inférieure est achevée, il est plus facile de retirer le couteau, et l'on peut laisser retomber doucement la paupière supérieure sans crainte de retourner le lambeau, tandis que, lorsque le lambeau est supérieur, il faut beaucoup plus de précautions pour retirer le couteau et abaisser la paupière supérieure, afin d'éviter qu'elle n'accroche et ne retourne le lambeau cornéal.

Dans la section inférieure, la lentille s'échappe peut-être plus facilement, parce que, après l'incision supérieure, la tendance du

(1) Consultez, pour le traitement des cataractes adhérentes, Desmarres, *Traité des maladies des yeux*, t. III, p. 327.

globe à se tourner en haut et en dedans est un obstacle à la sortie du cristallin.

On a cru que l'humeur vitrée s'échappait plus facilement lorsque l'incision était inférieure, parce qu'elle obéissait aux lois de la pesanteur, mais il n'en est rien. On a vu plus haut que cet accident est dû au ramollissement de cette humeur, qui s'échappe alors aisément sous l'influence des contractions des muscles de l'œil, et cette influence se produit, quelle que soit la direction de l'incision, et que le malade soit placé horizontalement ou assis.

Fig. 79.

Fig. 80.



La hernie de l'iris n'a pas autant de tendance à se produire lorsque la section est inférieure, que si elle est supérieure. Si elle a lieu cependant, lorsque l'incision est inférieure, la cicatrice

qui en résulte est plus visible, gêne davantage la vue; et si la pupille se ferme, la pupille artificielle ne peut être faite dans une position avantageuse. C'est tout le contraire qui a lieu dans le cas de l'incision supérieure; la cicatrice après la hernie de l'iris n'est pas visible, ne gêne pas la vision, et si la pupille est oblitérée, on pourra la rétablir dans une meilleure position.

D'un autre côté, la pupille, quoique déplacée par l'incision, peut encore être assez grande, et alors il est plus avantageux qu'elle soit près du bord inférieur que près du bord supérieur de la cornée.

Le lambeau supérieur est mieux maintenu en contact par la paupière supérieure, tandis que, lorsque la section est inférieure, le bord de la paupière inférieure peut déplacer les lèvres de la plaie et causer leur inflammation ou un prolapsus de l'iris, etc. On obviera cependant à ces inconvénients avec du soin. La section inférieure et externe participe des avantages et des désavantages des deux autres sections.

2° Extraction de la cataracte capsulo-lenticulaire.

On sait qu'une capsule opaque ne se dissout pas et n'est pas absorbée comme le cristallin. Il est donc nécessaire, dans la cataracte capsulo-lenticulaire, d'enlever la capsule aussi bien que la lentille de l'axe de la vision.

Après l'extraction de la lentille, s'il reste des lambeaux de capsule opaque dans le champ de la pupille, on peut essayer de les extraire. On se sert pour cela d'une pince courbe à mors fins (fig. 80). On introduit celle-ci fermée à travers l'incision de la cornée, et en l'ouvrant quand elle a atteint la pupille, on saisit les lambeaux opaques, puis, après les avoir détachés avec précaution par une légère traction, on les extrait.

S'il y avait des signes de ramollissement du corps vitré, il serait dangereux de tenter l'extraction de la capsule opaque. Il vaut mieux la laisser, et plus tard la déplacer du champ de la pupille au moyen de l'aiguille, ou l'extraire à travers une ouverture étroite de la cornée.

3° Extraction de la cataracte siliqueuse.

Une incision d'un tiers de la circonférence de la cornée est suffisante pour extraire la cataracte siliqueuse. Lorsque la section

est faite, on saisit la cataracte avec la pince courbe ou un crochet, puis on la détache de ses adhérences par de petits mouvements de torsion et on l'extrait.

Mackenzie recommande de détacher d'abord la cataracte siliqueuse, et de la pousser dans la chambre antérieure au moyen de l'aiguille à cataracte que l'on introduit par la sclérotique, puis on fait une petite incision dans la cornée, on introduit le crochet pour saisir la capsule et l'extraire.

Dans les cas de cataracte capsulo-lenticulaire et de cataracte siliqueuse, l'extraction ne rend pas, en général, une vision aussi bonne que lorsqu'il s'agit d'une cataracte lenticulaire dure ordinaire ; mais cela dépend de ce que la rétine est ordinairement altérée. On peut cependant obtenir ainsi un résultat aussi satisfaisant que le permettent de tels cas et toujours meilleur que par tout autre procédé opératoire.

Fig. 81. Fig. 82.



On a parfois extrait des lambeaux de capsule opaque ou de cataracte siliqueuse par une petite incision de la sclérotique et du corps ciliaire sous-jacent. L'incision se fait dans le point où l'on pratique la ponction dans les opérations avec l'aiguille, et divers instruments ingénieux, pinces, crochets, etc., ont été inventés pour faire ce genre d'extraction.

Parmi ces instruments, nous signalerons la pince à tube, désignée sous le nom de *serretelle*. Cet instrument ingénieux, qui a sur les pinces à iridectomie l'avantage de n'exiger pour son introduction qu'une ponction très exiguë, se termine par deux petites branches, dont l'une est munie d'une seule dent qui peut être reçue entre les deux dents de la branche opposée. En comprimant la pédale établie sur le manche, on fait cheminer vers les petites branches ou mors une canule qui les serre et les tient rapprochés. Les mors s'écartent

instantanément l'un de l'autre, quand on lâche la pédale. L'instrument est introduit fermé dans l'œil, c'est-à-dire, en pressant sur la pédale, puis on laisse les mors s'écarter pour saisir les lambeaux de membrane, que l'on attire au dehors en rapprochant de nouveau les mors au moyen de la pression du ressort à pédale (fig. 81).

M. Wilde a eu l'heureuse idée d'adapter le même mécanisme à de petites lames de ciseaux qui, rapprochées, forment une pointe acérée qui peut perforer la sclérotique ou la cornée (fig. 82). Ces ciseaux peuvent servir à détacher des adhérences, à inciser des brides pseudo-membraneuses, des bandes de capsule opaque, etc. La serretelle et les ciseaux-canule peuvent s'adapter sur le même manche.

4° Extraction linéaire.

On désigne sous ce nom le procédé d'extraction dans lequel on ne fait à la cornée qu'une plaie droite ou une ponction simple de 5 à 6 millimètres. Gibson (de Manchester) est le premier qui ait pratiqué l'extraction des cataractes molles à travers une petite incision de la cornée, et il avait adopté ce procédé comme opération complémentaire de la dilacération de la capsule. Les travaux plus récents de F. Jæger et de Graefe ont contribué à régulariser ce procédé et à poser ses indications véritables (1).

L'extraction linéaire se fait en trois temps.

Premier temps. — L'œil étant fixé avec une pince ou la pique de Pamard, le couteau lancéolaire est appliqué au côté temporal de la cornée, à un millimètre de la sclérotique et à l'extrémité externe du diamètre horizontal. L'instrument est tenu presque

Fig. 83.

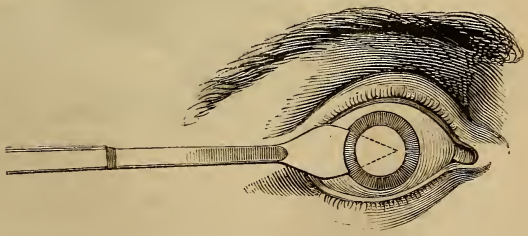

perpendiculairement à la surface de la cornée, et introduit dans la chambre antérieure jusqu'à ce que la plaie kératique ait 5 à

(1) Graefe, *Aerhiv. fur Ophthalmol.*, t. I, 2e part., et *Annales d'oculistique*, t. XXXVI, p. 134.

6 millimètres d'étendue, et l'on évite de blesser l'iris en glissant parallèlement le couteau, qui sera ensuite retiré brusquement pour empêcher la sortie de l'humeur aqueuse (fig. 83).

Deuxième temps. — Après avoir laissé le malade se reposer pendant quelques instants, le chirurgien introduit, dans la plaie linéaire, un crochet fin ou un kystitome recourbé, et, en ayant soin de le tenir immédiatement derrière la cornée, pour éviter de rencontrer l'iris, il le conduit jusqu'au bord interne de la pupille ; puis, tournant la pointe vers la capsule, il déchire transversalement celle-ci en attirant l'instrument de dedans en dehors. Si la cataracte est liquide, il est possible qu'elle s'écoule aussitôt, et l'opération est terminée, mais si elle est simplement molle, sa substance corticale fait seulement saillie entre les lèvres de la déchirure capsulaire.

Troisième temps. — Une curette de Daviel est appliquée sur le bord de la cornée, de telle sorte que sans pénétrer dans l'incision, elle la fasse s'entr'ouvrir. Cette légère pression doit être exercée par la convexité de l'instrument appliqué horizontalement. Dès que l'incision s'entr'ouvre, le cristallin, ramolli, sort de la capsule, au-devant de l'iris, et se dirige vers la plaie de la cornée pour se répandre au dehors, en grande partie dans la concavité de la curette (fig. 84). Il est utile d'appliquer à plat le doigt

Fig. 84.

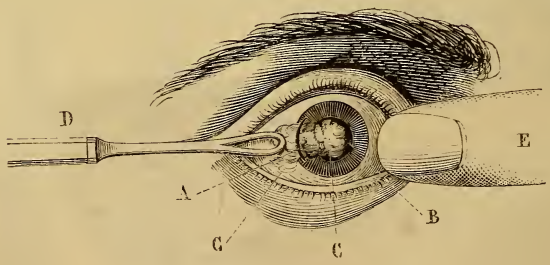

A. Incision de la cornée. — B. Pupille. — C,C. Cataracte en partie sortie de l'œil. — D. Curette. — E. Doigt pressant l'œil.

sur le bord de la cornée, vis-à-vis de la curette, et d'exercer une pression, afin d'aider à la sortie du cristallin. Dès que cette sortie a eu lieu, la pupille retrouve sa teinte noire. Si quelques débris des couches corticales restaient encore, il faudrait, après avoir

attendu qu'un peu d'humeur aqueuse se fût reproduite, réappliquer la curette et le doigt comme auparavant, afin d'amener tous les flocons opaques au dehors.

On pourrait transformer les deux premiers temps en un seul, comme le veut M. Stœber, en allant inciser la capsule avec le couteau qui a ponctionné la cornée ; mais il faudrait être alors certain de la diffluence complète de la cataracte.

M. Schuft a proposé, pour les cas où le noyau est dur, de se servir d'une curette plus large et plus profonde que celle de Daviel, et dont il a fait fabriquer quatre modèles différents. Il est alors nécessaire, après la ponction de la cornée, d'exciser une petite portion de l'iris, afin d'engager la curette jusque derrière le cristallin, qu'elle reçoit dans sa concavité et qu'on peut ainsi facilement entraîner au dehors. Ce procédé, qui paraît avoir une certaine vogue en Allemagne, nous semble produire des dégâts trop grands en vue d'un résultat que l'on peut obtenir autrement.

L'extraction linéaire expose moins aux accidents soit primitifs, soit consécutifs, que l'extraction ordinaire ; mais ce procédé ne peut être appliqué que lorsque la cataracte est dans certaines conditions, et, à ce titre, il ne saurait être qu'un procédé exceptionnel.

Dans les cataractes lenticulaires ordinaires, celles que l'on rencontre chez les vieillards, dans lesquelles le noyau est dur ou a conservé sa consistance normale, l'extraction linéaire est inapplicable, et ces cas sont les plus fréquents. Ce procédé est encore contre-indiqué, lorsque la cataracte, molle dans ses couches corticales, a un noyau central consistant, ce que l'on reconnaît, même chez de jeunes sujets, à la teinte ambrée sale ou terne que l'éclairage oblique fait découvrir au centre de l'opacité.

Quand la cataracte est molle jusque dans ses couches profondes, et l'on est en droit de supposer qu'il en est ainsi lorsqu'elle est volumineuse et d'une teinte blanc bleuâtre uniforme, particulièrement chez les jeunes sujets, l'extraction linéaire l'emporte alors sur toutes les autres méthodes. Il en est de même, à plus forte raison, dans les cas de cataractes liquides qui, quelquefois, résistent à l'absorption à cause des dépôts calcaires qu'elles contiennent. Ce procédé est le plus rationnel dans le cas de cataracte diabétique.

L'extraction linéaire est encore indiquée et rend de véritables services toutes les fois qu'à la suite d'une blessure (cataracte traumatique), ou d'une dilacération trop étendue de la capsule,

dans la méthode par discision, le cristallin tuméfié et transformé en une substance molle, floconneuse, fait saillie dans la chambre antérieure et détermine des accidents inflammatoires.]

§ II. — Déplacement de la cataracte et ses modifications.

L'opération par déplacement comprend deux procédés, à savoir : la *dépression* ou l'*abaissement simple*, et la *réclinaison*.

Dans le premier procédé, le cristallin, après avoir été déplacé, présente sa face antérieure tournée en bas et un peu en avant, tandis que sa face postérieure regarde en haut et un peu en arrière ; le bord supérieur est dirigé en avant et un peu en haut, et le bord inférieur en arrière et un peu en bas (voy. fig. 85).

Fig. 85.

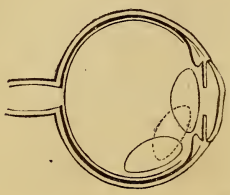

Fig. 86.

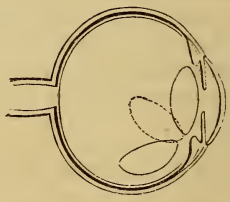

Dans l'autre procédé, le cristallin, en même temps qu'il est abaissé, est renversé en arrière sur son bord inférieur et externe, de telle sorte que son bord supérieur est poussé en arrière dans l'humeur vitrée, que la face antérieure devient supérieure, et la face postérieure est dirigée en bas (fig. 86).

L'abaissement et la réclinaison de la cataracte peuvent s'effectuer l'un et l'autre en introduisant l'aiguille à cataracte, soit à travers la sclérotique (*scléroticonyxis*), soit à travers la cornée (*kératonyxis*).

La réclinaison donnant tous les résultats que fournit l'abaissement simple, et étant, sous tous les rapports, une opération bien préférable, on a entièrement renoncé à l'abaissement ; il n'est donc pas nécessaire d'en parler ici plus longuement.

Indications de l'opération par déplacement. — L'espèce de cataracte la plus propice au déplacement est aussi celle qui est la plus favorable à l'extraction. La préférence que l'on pourra, dans un cas, accorder au déplacement, sera donc basée sur l'absence des conditions nécessaires ou au moins favorables au succès de

l'extraction, et sur l'existence des circonstances qui sont défavorables à cette méthode ou en sont une contre-indication (voy. p. 395).

Fig. 87. Fig. 88.

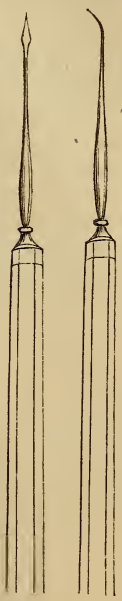

Pronostic. — Lorsque le cristallin déplacé est dégagé de la capsule, il peut parfois disparaître, ou être réduit en petit volume par dissolution ou absorption. Dans bien des cas, cependant, cela n'a pas lieu, et le cristallin est toujours exposé à remonter. Le succès d'une opération par déplacement peut être entravé par une ophthalmie postérieure interne aiguë, survenant immédiatement après l'opération, ou par une inflammation lente et chronique, se développant quelque temps après et amenant l'insensibilité de la rétine.

Instruments et pansements. — Le seul instrument dont on ait besoin est une aiguille à cataracte, à fer de lance, droite ou courbe. Le pansement est le même qu'après l'extraction.

1° Réclinaison par ponction de la sclérotique, ou scléroticonyxis.

Pour faciliter la description, on peut diviser l'opération en plusieurs temps.

Le *premier temps* comprend la ponction ; elle doit être faite à environ 3 à 4 millimètres du bord temporal de la cornée, et dans la ligne de son diamètre transverse (1).

Le *deuxième temps* comprend la lacération de la paroi postérieure de la capsule et de la partie correspondante du corps vitré.

Le *troisième temps* comprend l'introduction de l'aiguille dans la chambre postérieure, de façon que la pointe se voie à travers la pupille.

Le *quatrième temps* comporte la lacération de la paroi antérieure de la capsule et la réclinaison de la cataracte.

(1) On conseille généralement d'introduire l'aiguille au-dessus ou au-dessous du diamètre transverse, afin de ne pas blesser l'artère ciliaire longue qui se trouve dans la ligne de ce même diamètre; mais comme, à quelques millimètres de l'iris, cette artère se sépare au côté temporal et à angle aigu en deux branches, une supérieure et une inférieure, on comprend qu'il n'y a pas à craindre de toucher l'artère, et que le meilleur moyen d'éviter les branches est d'enfoncer l'aiguille comme nous venons de le dire.

La pupille du malade doit être, au préalable, largement dilatée. Le chirurgien, les aides et le malade seront placés comme nous l'avons dit plus haut (p. 392).

Manière de tenir l'aiguille à cataracte. — Le manche de l'aiguille est tenu entre l'index et le médius placés d'un côté et le pouce de l'autre, comme nous l'avons indiqué pour le couteau à cataracte.

Ponction. — Le chirurgien, tenant l'aiguille, appuie son petit doigt sur la joue du malade et place l'instrument de telle sorte que la lance se trouve en face de la cornée et corresponde au diamètre transverse, tandis que la pointe est au niveau du bord nasal de la pupille dilatée. Puis en retirant les doigts et en tournant légèrement la main, il ramène la pointe de l'aiguille au point de la sclérotique où doit être faite la ponction.

Si l'on fait usage d'une aiguille droite, sa pointe ayant ses

Fig. 89.

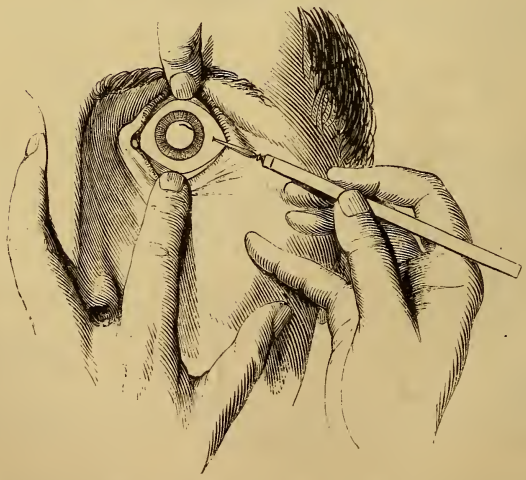

bords tranchants dirigés en avant et en arrière, et ses faces en haut et en bas, est tenue perpendiculairement à la surface du globe, au point que nous venons d'indiquer, et enfoncée résolûment vers le centre de l'œil, mais seulement jusqu'à ce que le fer de lance disparaisse (fig. 89). Lorsqu'on se sert d'une aiguille

courbe, sa convexité doit regarder en haut et sa concavité en bas, et afin que sa pointe puisse être appliquée perpendiculairement au lieu de la ponction, il est nécessaire d'abaisser le manche, mais on le ramène vers l'horizontale à mesure que l'aiguille pénètre dans l'œil.

Lacération de la paroi postérieure de la capsule et déchirure du corps vitré pour recevoir le cristallin. — Après avoir ponctionné, il faut que la tête de l'aiguille, ayant ses bords tranchants tournés en haut et en bas, et, si c'est une aiguille courbe, sa concavité en avant, soit portée vers la paroi postérieure de la capsule pour la déchirer et lacérer le corps vitré derrière et au-dessous du cristallin, dans l'étendue nécessaire pour le recevoir.

Introduction de l'aiguille dans la chambre postérieure, de telle sorte que l'on voie sa pointe à travers la pupille. — Après avoir lacéré la paroi postérieure de la capsule et fait une place pour la lentille dans le corps vitré, le chirurgien retire l'aiguille jusqu'au niveau de son col : puis, après s'être assuré, par les marques du manche, que les bords tranchants du fer de lance regardent en haut et en bas, et, si l'aiguille est courbe, que la convexité est tournée en avant et la concavité en arrière, il incline le manche en arrière vers la tempe du malade, et introduit le fer de lance dans la chambre postérieure, de façon qu'on voie, à travers la pupille, l'une de ses faces tournée en avant, l'autre appuyée contre le cristallin, les bords étant maintenus en haut et en bas (fig. 90).

Fig. 90.

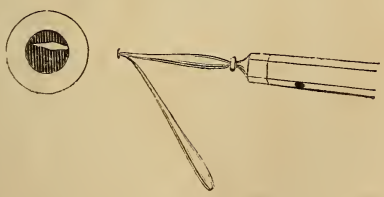

Dans ce temps, l'aiguille passe nécessairement à travers la partie périphérique du cristallin et de la capsule, mais il faut avoir soin de ne pas embrocher, d'une part, la portion dure qui forme le noyau de la lentille, ni, d'autre part, le corps ciliaire. Si cela arrivait, on devrait retirer un peu l'aiguille, pour en dégager la pointe, avant de la pousser en avant. En pénétrant dans la chambre postérieure, la pointe de l'aiguille peut piquer l'iris, surtout

si elle est droite ; le seul remède à cela est encore de retirer l'instrument pour dégager sa pointe. On comprend combien il est important que l'aiguille soit complétement libre. Il peut enfin arriver que la pointe poussée trop avant, à travers la pupille, vienne s'implanter dans la face interne de la cornée.

Lacération de la paroi antérieure de la capsule et réclinaison de la cataracte. — Dans le temps précédent, la pointe de l'aiguille est entrée dans la chambre postérieure en perçant par derrière la paroi antérieure de la capsule. Il faut alors faire décrire à l'aiguille les mouvements nécessaires pour lacérer complétement la paroi antérieure de la capsule, dans le sens vertical et dans le sens horizontal.

S'assurant maintenant que la pointe de l'aiguille est libre, le chirurgien applique le plat de la lance contre la lentille un peu au-dessus du diamètre transverse (si l'aiguille est courbe, c'est la concavité de la lance qu'il faut appliquer contre la cataracte) ; puis, amenant doucement en avant le manche de l'instrument, il pousse en arrière la partie supérieure du cristallin. Lorsque la partie supérieure du cristallin a cédé à cette pression, il faut tourner légèrement l'aiguille pour la maintenir appliquée contre la surface de la lentille, puis continuer à abaisser celle-ci en bas, en arrière et en dehors, en portant doucement le manche de l'instrument en haut, en avant et en dedans.

Si l'aiguille est courbe, il sera nécessaire, pour compléter le déplacement, d'appliquer la convexité de la lance sur la cataracte. Cela s'effectue en abaissant un peu le manche de manière à éloigner la pointe de la cataracte, puis en lui faisant décrire une demi-révolution autour de son axe.

Manière de retirer l'aiguille de l'œil. — Après avoir, pendant une minute environ, maintenu la pointe de l'instrument sur la cataracte pour la tenir abaissée et prévenir sa réascension, le chirurgien l'en éloigne lentement en abaissant le manche. Si la lentille ne remonte pas, il ramène la pointe de l'instrument dans la chambre postérieure, en faisant mouvoir le manche un peu en arrière. Il faut alors laisser l'instrument dans l'œil pendant une demi-minute au moins. Si la cataracte reste abaissée, on retire l'aiguille par une série de mouvements qui sont exactement inverses de ceux qui ont servi à l'introduire. Ce précepte doit être suivi avec une grande attention, surtout lorsque le fer de lance arrive au niveau de la ponction des tuniques, il faut alors que les surfaces soient tournées en haut et en bas dans la même position que lors de leur

introduction, et de plus, l'aiguille doit sortir à angle droit de la sclérotique, et pour cela, si elle est courbe, on abaissera le manche à mesure qu'on le retire.

Si, au lieu de rencontrer une cataracte dure, comme nous l'avons supposé, on trouve le cristallin mou et friable, il ne faut pas persister à opérer par réclinaison, mais on abandonne le cristallin à l'action dissolvante et absorbante de l'humeur aqueuse ; en un mot, on substituera la division à la réclinaison.

L'opération, telle qu'elle vient d'être décrite, est généralement facile à pratiquer dans la cataracte lenticulaire ordinaire des vieillards, mais quelquefois le cristallin remonte dès qu'on retire l'aiguille, et cela plusieurs fois de suite. C'est ce que l'on a désigné sous le nom de *cataracte élastique*.

La réascension élastique de la cataracte est due, je crois, à ce que le corps vitré a conservé sa consistance normale ; et alors il ne laisse pas la lentille s'enfoncer dans sa substance, comme on peut le voir par la dissection d'un œil sain.

Si l'on voulait, dans ces cas, persister à abaisser le cristallin, ce serait au détriment des tuniques internes de l'œil. Il ne faut donc faire de nouvelle tentative qu'après avoir lacéré de nouveau la paroi postérieure de la capsule et fait une place plus grande, pour la lentille, dans le corps vitré.

Je ferai cependant remarquer que lorsque le corps vitré est assez ferme pour empêcher la lentille de s'enfoncer dans sa substance, il serait bien préférable de faire l'extraction de la cataracte, s'il n'y avait pas toutefois d'autre contre-indication à cette méthode opératoire.

Quelquefois, au lieu de s'abaisser devant l'aiguille, le cristallin s'échappe subitement dans la chambre antérieure à travers la pupille. Dans ce cas, si le chirurgien s'aperçoit que cet accident est dû à la consistance de l'humeur vitrée, il devra immédiatement procéder à l'extraction ; mais s'il lui semble que le corps vitré est ramolli, que les connexions du cristallin sont affaiblies, et que ces circonstances ont permis au cristallin de glisser en avant, il serait plus prudent de chercher à le ramener en arrière avec l'aiguille à travers la pupille et de l'abaisser.

Si l'on a recours à l'extraction, il suffira de faire une section d'un tiers de la circonférence de la cornée. Puis, avec un crochet, on saisira la lentille et on l'extraira.

2° Réclinaison par une ponction de la cornée, ou kératonyxis.

On se sert pour cette opération de l'aiguille courbe à cataracte.

La pupille doit être bien dilatée avant l'opération, et le malade, les aides et le chirurgien seront placés comme il a été dit.

L'aiguille est tenue entre le pouce d'un côté et le médius de l'autre. Le côté du manche contre lequel s'applique le pouce correspond à la convexité de l'instrument, l'index et le médius s'appliquent du côté de la concavité.

Le *premier temps* comprend la ponction, la progression de l'aiguille à travers la pupille dilatée vers la cataracte, et l'application de la convexité de la pointe contre la partie supérieure de la face antérieure de la cataracte.

Le *deuxième temps* est la réclinaison de la cataracte.

Le *troisième* consiste à retirer l'aiguille de l'œil.

Ponction, etc. — On ponctionne la cornée à 2 ou 3 millimètres environ au-dessous de son centre.

L'opérateur tient l'aiguille, comme il a été dit plus haut, et dirige le fer de lance vers le point à ponctionner, de telle sorte que la convexité soit tournée en bas, la concavité en haut et la pointe perpendiculaire. Le manche se trouve donc dirigé en haut (fig. 91).

Fig. 91.



Lorsque l'œil est dans une position convenable, l'opérateur perce perpendiculairement la cornée avec rapidité et d'une main sûre, par le seul mouvement du pouce et des doigts qui tiennent l'instrument. Lorsque le fer de lance est entré jusqu'au milieu de sa courbure, il faut abaisser graduellement le manche vers la joue, compléter la ponction et pousser l'aiguille à travers la pupille, la

pointe en haut, la convexité dirigée vers le sommet de la lentille, derrière la partie supérieure de l'iris (fig. 91).

Réclinaison. — Après avoir appliqué la convexité de l'aiguille contre la partie supérieure de la face antérieure de la cataracte, et exactement sur la ligne médiane, l'opérateur relève doucement d'abord le manche de l'instrument. Celui-ci agit comme un levier dont le point d'appui est à l'ouverture de la cornée, et sa pointe vient pousser en arrière la partie supérieure de la cataracte.

Lorsque l'opérateur voit que la partie supérieure de la cataracte commence à céder, il continue à lever le manche de l'instrument d'une main sûre, renversant ainsi la cataracte devant l'aiguille, en bas et en arrière, et l'enfonçant dans l'humeur vitrée.

On maintient, pendant une demi-minute, l'aiguille sur la lentille réclinée pour l'empêcher de remonter, puis on la retire lentement et l'on surveille le résultat de l'opération pendant une autre demi-minute. Si le cristallin ne remonte pas, on continue à retirer l'aiguille dans le même sens, jusqu'à ce qu'elle soit entièrement dégagée de la cataracte et de l'humeur vitrée, et qu'elle apparaisse de nouveau dans le champ de la pupille.

Sortie de l'aiguille. — La cataracte ne remontant pas, l'aiguille, après une nouvelle pause, est retirée de l'œil, et pour cela on la ramène en dehors dans le sens horizontal, jusqu'à ce que le milieu de sa courbure s'engage dans la ponction de la cornée, puis on relève le manche pour dégager la pointe à angle droit dans la même position que lorsqu'on l'a introduite.

Dans cette opération, il faut avoir soin de ne pas piquer le bord pupillaire de l'iris avec l'aiguille, et pendant la réclinaison il faut éviter de presser sur le bord inférieur de l'iris.

Dans le cas de réascension élastique du cristallin, il ne faut pas persister dans la tentative de réclinaison, mais changer le mode d'opération, car on ne peut alors lacérer le corps vitré et la capsule postérieure, comme lorsqu'on a ponctionné par la sclérotique.

La réclinaison par ponction de la cornée ne réussit pas aussi bien que celle par ponction de la sclérotique, et on l'a par conséquent abandonnée.

Bandages et pansements. — Il suffit de recouvrir les yeux avec un léger bandeau de toile. Les soins généraux sont les mêmes qu'après l'extraction.

D'après M. Magne, la glace appliquée sur l'œil immédiatement après l'opération de la cataracte par abaissement, et renouvelée sans interruption pendant trois fois vingt-quatre heures, prévient l'inflammation consécutive ; elle contribue au rétablissement de la vision, après l'opération par abaissement, beaucoup mieux que les autres médications généralement usitées.

Accidents qui accompagnent l'opération de la réclinaison. — Il peut survenir, quelques heures après l'opération, des vomissements qui déterminent quelquefois la réascension de la lentille.

Cette opération peut aussi amener une inflammation aiguë interne de l'œil. Le plus souvent, cependant, l'ophthalmie qui survient est chronique et tend à produire la désorganisation de l'œil et la perte de la vue. L'inflammation semble d'abord postérieure et interne, avec exsudation à la surface de la rétine et dans l'humeur vitrée, mais peu à peu elle s'étend au segment antérieur de l'œil (irido-choroïdite). Elle débute entre le quatrième et le huitième jour après l'opération. L'opération par ponction de la cornée peut causer une kératite et une iritis primitive.

§ III. — Division de la cataracte.

Le but de cette opération est de déchirer la capsule et de diviser la lentille pour en amener la dissolution et l'absorption graduelle et la faire disparaître de l'œil.

Envisagée en elle-même, c'est, de toutes les opérations de la cataracte, la plus simple, et par son exécution, et par le peu d'étendue de la lésion qu'elle produit dans l'œil.

Indications. — La division est indiquée dans la cataracte molle ou liquide, qui est la plus commune dans le jeune âge ; à ce titre, se rapporte la cataracte congénitale.

Pronostic. — Dans les cas qui permettent d'opérer de cette façon, le pronostic est favorable. Il y a, en général, peu de réaction inflammatoire. Mais quoique le cristallin puisse être entièrement absorbé, il peut arriver que les parois de la capsule, qui ne sont pas absorbables, si elles n'étaient pas opaques, le deviennent et forment ce que l'on nomme une *cataracte capsulaire secondaire*. Pour prévenir cette complication, il faut, dès la première opération, déchirer la paroi antérieure de la capsule aussi complétement que possible dans la partie qui correspond à la pupille. La dissolution et l'absorption s'accomplissent avec une

rapidité qui varie de quelques jours à plusieurs mois ; on peut dire qu'en général, l'absorption marche plus promptement chez les enfants que chez les adultes.

Une seule opération peut suffire, mais, généralement, la marche de l'absorption étant lente, il faut répéter l'opération à plusieurs reprises. Il n'y a aucun inconvénient à cela en raison de ce qu'elle est simple et peu douloureuse. On doit cependant mettre un intervalle de six semaines entre chaque opération.

Il est avantageux d'opérer les deux yeux à la fois. J'ai remarqué que, de cette manière, l'absorption était plus prompte.

Si la rétine était complétement saine auparavant, on peut compter sur le rétablissement parfait de la vue, pourvu que la marche de la dissolution et de l'absorption soit assez prompte ; sinon, lorsque la cataracte aura disparu lentement, il est à craindre que la sensibilité de la rétine reste imparfaite.

L'opération de division peut se faire, soit par la ponction de la sclérotique, soit par celle de la cornée.

1° Division de la cataracte par ponction de la sclérotique.

L'instrument le plus convenable est une aiguille lancéolée courbe, ou une aiguille en forme de faucille tranchante sur chaque bord ; la pupille sera largement dilatée ; les aides, le malade et le chirurgien seront placés comme on l'a recommandé (p. 393).

Les temps de l'opération sont ici les mêmes que pour la réclinaison par ponction de la sclérotique, si ce n'est que l'on n'a pas à faire une brèche dans l'humeur vitrée : 1° ponction ; 2° lacération de la paroi postérieure de la capsule et division de la lentille par derrière ; 3° introduction de l'aiguille dans la chambre postérieure, de telle sorte que l'on voie le fer de lance à travers la pupille ; 4° lacération de la paroi antérieure de la capsule et division de la lentille d'avant en arrière, s'il s'agit d'une première opération. Si c'est, au contraire, une opération que l'on répète, il suffit de lacérer la lentille en arrière.

Généralement, l'opération ne comprend pas la lacération de la paroi postérieure de la capsule et la division de la lentille d'arrière en avant, mais simplement la déchirure de la paroi antérieure de la capsule et la division de la lentille d'avant en arrière.

Dans ce cas, le *premier temps* comprend la ponction ; le *se-*

cond, l'introduction de l'aiguille dans la chambre postérieure, de manière que l'on voie sa pointe à travers la pupille; le *troisième*, la lacération de la paroi antérieure de la capsule et la division du cristallin.

On lacère la paroi antérieure de la capsule en dirigeant la pointe du fer de lance courbe contre elle, et, par un léger mouvement de rotation du manche, on fait plusieurs incisions verticales dans la partie qui correspond à la pupille. On divise ensuite horizontalement la capsule, en appuyant un des bords de l'aiguille contre elle, ce que l'on fait en attirant légèrement le manche en avant.

Après avoir largement divisé la capsule, le chirurgien tourne la pointe aiguë de l'aiguille contre la lentille en face de la pupille, et, par un léger mouvement de rotation du manche de l'instrument, il en lacère la substance; si la lentille est assez consistante, il en taille des morceaux avec le tranchant du fer de lance, dont il dirige la concavité en avant, puis il ramène les fragments détachés dans la chambre antérieure. Si l'on emploie une aiguille en forme de serpe, il faut la tenir horizontalement, sa concavité dirigée en arrière pour faire la ponction. On l'introduit dans la chambre postérieure de la même manière que dans l'opération par déplacement. Le troisième temps, qui est spécial à l'opération par division, consiste à pousser l'aiguille à travers la chambre postérieure vers le côté nasal de la lentille; on appuie ensuite le bord concave contre le cristallin dans son diamètre horizontal, par un mouvement de levier du manche en avant; en retirant ensuite un peu l'aiguille en arrière, on fend la capsule en travers. Cela étant fait, on reporte la pointe en arrière, au niveau du milieu de la pupille, puis par un mouvement rotatoire du manche on lacère la capsule en haut et en bas, de la circonférence vers la première incision horizontale. La capsule étant ainsi déchirée crucialement, il faut enfoncer la pointe dans le milieu du cristallin, où on lui fait décrire un mouvement de rotation pour fragmenter entièrement celui-ci.

On doit se rappeler qu'il ne faut pas essayer de briser le cristallin d'une façon parfaite en une seule fois, mais il est important que, dès l'abord, la capsule soit franchement lacérée. On doit surtout avoir soin de ne pas déplacer toute la lentille, ou même un fragment un peu volumineux, sans qu'il soit brisé.

On retire l'aiguille par une série de manœuvres qui sont exactement l'inverse de celles qu'on a exécutées pour l'introduire.

2° Division de la cataracte par ponction de la cornée.

L'instrument le plus simple pour faire cette opération, est une aiguille droite, aplatie vers la pointe, de façon qu'en pénétrant la cornée, elle remplit constamment la plaie qu'elle fait, et empêche ainsi l'humeur aqueuse de s'échapper.

La pupille sera convenablement dilatée avec la belladone avant l'opération.

Premier temps. — Il comprend la ponction et l'introduction de l'aiguille à travers la pupille vers la cataracte.

Le point de la cornée que l'aiguille doit percer est environ le milieu de la distance qui sépare le centre de la cornée de son bord inférieur et externe.

Fig. 92.

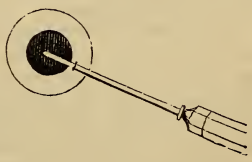

Les faces aplaties de l'aiguille sont tournées, l'une vers le centre de la cornée, l'autre vers son bord; la pointe de l'instrument est dirigé perpendiculairement sur le point indiqué que l'on perce par un mouvement rapide, exécuté seulement par les doigts. La cornée étant ainsi ponctionnée, on abaisse le manche de l'instrument et l'on pousse fortement la pointe vers la cataracte, toujours par le mouvement des doigts.

Second temps. — Il comprend la lacération de la capsule antérieure, si c'est une première opération, ou la segmentation du cristallin, si l'opération a déjà été faite.

L'un des bords de l'instrument étant dirigé contre la capsule, on fait une ou plusieurs incisions en haut et en dehors, en bas et en dedans, en imprimant un mouvement de levier au manche de l'aiguille.

C'est par des incisions semblables que l'on poursuit la division du cristallin autant qu'il est nécessaire.

On retire l'aiguille en suivant la même voie que pour l'introduire. Quand on répète l'opération, on trouve ordinairement que le cristallin est plus fragile et plus facile à broyer que lors de la première opération.

Traitement et accidents secondaires. — Le traitement après la division est, en général, le même qu'après le déplacement, si ce n'est qu'il faut maintenir la pupille dilatée.

Après la division par la cornée, surtout lorsque la cataracte

est liquide, il peut se produire des vomissements qui persistent pendant plusieurs heures, on doit prescrire l'opium dans le but de les faire cesser.

La ponction par la cornée détermine assez souvent la kératite, l'aquo-capsulite et l'iritis.

La méthode par division comprend deux procédés qui ont, l'un et l'autre, pour but de provoquer la disparition de la cataracte en l'exposant à l'action dissolvante de l'humeur aqueuse, mais qui diffèrent par l'étendue de la division. Dans l'un de ces procédés, on divise simplement la capsule de manière à mettre la face antérieure du cristallin en contact avec l'humeur aqueuse : c'est la simple division, lacération ou discision de la capsule; dans l'autre, le cristallin lui-même est morcelé en fragments qui sont abandonnés dans l'humeur aqueuse: c'est la division proprement dite ou discision de la cataracte, le broiement, tel qu'il vient d'être décrit.

La *division* ou *lacération simple de la capsule* se fait par la cornée ou par la sclérotique. L'instrument le plus convenable pour l'exécuter est une aiguille plus petite que l'aiguille à cataracte. L'aiguille recourbée de Jacob nous paraît plus difficile à manœuvrer. Conradi, qui, le premier, a proposé comme méthode distincte la division de la capsule, enfonçait une aiguille à travers la cornée, ouvrait l'hémisphère antérieur de la capsule et retirait l'instrument.

La cornée doit être ponctionnée vers la partie moyenne d'une ligne s'étendant obliquement de son centre, en bas et en dehors, vers la circonférence. Lorsque la pointe de l'aiguille a atteint le champ de la pupille, on lui imprime un mouvement transversal qui divise la capsule, puis on retire l'aiguille avec quelque précaution, pour ne pas blesser l'iris affaissé à la suite de l'évacuation de l'humeur aqueuse.

Au moment de la division de la capsule, si les couches corticales sont très molles, on voit un nuage blanchâtre se répandre dans la chambre postérieure et jusque dans l'antérieure. Dans tous les cas, les jours qui suivent l'opération, on peut apercevoir un flocon blanchâtre irrégulier, boursouflé qui sort par la déchirure capsulaire. Ce flocon s'affaisse peu à peu à mesure qu'il se dissout, puis disparaît, et l'on peut s'assurer au bout de deux à trois semaines que, le plus ordinairement, la déchirure capsulaire est cicatrisée. Il faut souvent renouveler l'opération à deux ou trois reprises et à des intervalles de trois à six semaines.

Nous savons que M. Coursserant pratique la division de la capsule en ponctionnant la cornée avec le couteau lancéolaire, afin de laisser s'écouler au dehors les parties les plus molles qui se répandent dans la chambre antérieure. Il y a quelque avantage à agir ainsi.

Les suites de la seule division de la capsule sont simples, et cette opération n'expose pas aux inflammations, qui sont trop souvent la conséquence du broiement proprement dit.

Le traumatisme est presque insignifiant, et tout en livrant la substance cristalline à l'action de l'humeur aqueuse, on ne laisse pas les chambres de l'œil remplies de fragments qui, en se tuméfiant, excitent l'inflammation.

Ce procédé ne convient qu'aux cataractes molles, et en particulier à celles qui atteignent les jeunes sujets, parce qu'alors la puissance absorbante a plus d'énergie ; et bien que nous ayons réussi à faire disparaître par absorption une cataracte molle chez une femme de soixante ans, nous considérons le succès comme exceptionnel dans ces cas. Cette opération convient encore aux cataractes traumatiques dans lesquelles l'abaissement et l'extraction sont si peu suivis de succès. La division de la capsule est donc un excellent procédé auquel on n'a pas assez souvent recours en France. C'est pour l'avoir employée déjà un bon nombre de fois, avoir reconnu les avantages qu'elle offre, et constaté souvent son innocuité parfaite, que nous accordons la préférence à cette opération dans la plupart des cas de cataractes traumatiques et de cataractes molles chez les enfants et les jeunes gens, de même que nous préférons l'extraction dans les cas de la cataracte lenticulaire des vieillards.

Lorsque la cataracte est compliquée de synéchie postérieure et de contraction de la pupille, Tyrrell recommande une certaine modification de ce procédé opératoire qu'il appelle *taraudage*.

Il introduisait une aiguille droite, très fine, d'une grosseur uniforme, obliquement à travers la partie externe de la cornée, puis, dirigeant la pointe vers la capsule antérieure de la lentille, tout contre le bord interne de la pupille (en prenant garde de ne pas léser l'iris), il faisait pénétrer l'instrument dans la capsule et dans la substance de la lentille, à la profondeur d'environ un sixième de pouce. Il imprimait alors au manche un mouvement de rotation de manière à faire agir la pointe comme une vrille, puis retirait l'aiguille. Il produisait ainsi une ouverture plus large que par une simple ponction.

Il recommençait cette opération à des intervalles de trois ou cinq semaines, en ayant soin de ponctionner la capsule opaque dans des points différents, à chaque opération, jusqu'à ce que la pupille fût claire.

Jamais cette opération n'a été suivie d'inflammation, ni d'aucun accident, et le malade n'a jamais été retenu plus de deux ou trois jours.

Dans quelques cas, il est nécessaire de faire une pupille artificielle par incision, avec les ciseaux de Maunoir. Mais souvent

il sera alors préférable de faire une opération d'extraction combinée avec l'iridectomie.

[Le procédé par *succion*, tel qu'il a été institué par M. Laugier (1), peut convenir dans le cas de cataracte complétement liquide, vraie ou fausse. Cette opération consiste à introduire dans l'œil une aiguille creuse, en forme de tube, et à piquer la cataracte; puis, au moyen d'un mécanisme ingénieux qui fait du manche de l'instrument un véritable corps de pompe, on y fait le vide de manière à attirer la portion liquide dans le tube. Ce procédé réussit quand la cataracte est bien liquide, mais dans celles qui sont simplement molles, on n'entraîne ainsi que les parties périphériques.]

Opération de la cataracte chez les enfants.

La cataracte est quelquefois congénitale ou survient peu de temps après la naissance. Le plus habituellement cette cataracte est tachetée, capsulaire centrale, ou capsulo-lenticulaire centrale. Si l'opacité est très limitée, il n'y a pas besoin de faire l'opération; cependant, lorsqu'elle est assez étendue pour gêner la vision, il est utile d'opérer (page 375).

Il faut, de préférence, opérer avant que la dentition soit commencée, ou peu après qu'elle est achevée. La principale raison qui doit engager à agir de si bonne heure, est qu'on évite ainsi ces mouvements irréguliers du globe que l'on désigne sous les noms d'*Oscillation* et de *nystagmus*, et qui souvent sont le résultat d'une vue défectueuse existant dès la naissance ou à un âge peu avancé.

On opère la cataracte congénitale par division (voyez p. 392, pour la manière de maintenir l'enfant).

Cataracte secondaire.

Après l'opération par extraction, quelques parcelles de la lentille cataractée peuvent obstruer la pupille, formant ce qu'on appelle une *cataracte lenticulaire secondaire*. Dans ce cas, il n'est pas nécessaire d'intervenir autrement qu'en maintenant la pupille dilatée par la belladone; les fragments du cristallin finissent par

(1) *Arch. gén. de méd.*, t. X, 4e série.

être absorbés. Les couches postérieures de la lentille, à la fois opaques et dures, restent quelquefois adhérentes à la paroi postérieure de la capsule et ont peu de tendance à céder à l'absorption. Dans des cas semblables, j'ai été obligé d'opérer par division, quelques mois après avoir fait l'extraction.

Après l'opération par la division, la capsule peut devenir opaque et obstruer la pupille. C'est là ce que l'on appelle *cataracte capsulaire secondaire.*

Opération de la cataracte capsulaire secondaire. — La capsule a de la tendance à s'épaissir et à s'indurer, à mesure qu'elle devient opaque ; il peut être difficile alors de la diviser avec l'aiguille, mais il faut toujours essayer d'y faire une ouverture en face de la pupille. Quoique la capsule opaque se détache souvent en masse, il n'est pas toujours facile de la tenir abaissée, parce qu'elle tend à chaque instant à remonter. Cette tendance est due à la résistance du corps vitré, s'il est sain, ou, s'il est ramolli, à une plus grande légèreté spécifique de la capsule. Dans le premier cas, on doit extraire la capsule opaque à travers une petite section de la cornée, comme il a été dit pour la cataracte siliqueuse (p. 417) ; dans le dernier cas, il faut détacher la capsule par en bas, la pousser en haut, derrière l'iris, où elle flottera hors du champ de la vision. On doit adopter le même procédé dans la cataracte siliqueuse, s'il y a lieu de croire que le corps vitré est ramolli.

Fig. 93.

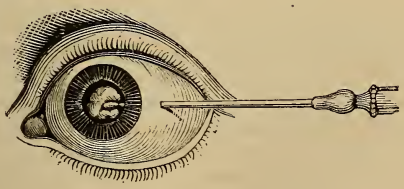

Cette figure représente la serretelle introduite par la sclérotique et saisissant une fausse membrane pupillaire.

[On peut souvent employer avec avantage la serretelle ou les ciseaux-canule décrits page 418, pour détacher et extraire les cataractes secondaires, capsulaires ou pseudo-membraneuses, soit par la cornée, soit par la sclérotique.]

Comparaison des avantages et des désavantages respectifs de l'extraction, du déplacement, de la division.

Par l'extraction, la cataracte est enlevée de l'œil entièrement et d'un seul coup, une bonne vue est rendue au malade; mais l'opération est délicate, sinon très difficile, et elle peut être la source de divers accidents qui en compromettent le succès.

Le déplacement que l'on peut exécuter dans les mêmes cas que l'extraction n'est pas une opération aussi délicate ni aussi difficile; il n'expose pas l'œil aux mêmes dangers de destruction immédiate, et lorsque la cataracte reprend sa première place, on peut répéter l'opération. Mais, lors même que le déplacement a réussi comme opération, l'œil n'est jamais aussi sain qu'après l'extraction et il reste exposé à une inflammation interne se terminant par l'amaurose.

L'extraction a donc, sur le déplacement, des avantages marqués, et c'est pour cela que, généralement, elle a la préférence, à moins qu'il n'existe des complications qui sont défavorables à cette méthode (p. 395).

Le degré de diffluence du corps vitré, qui permet encore de faire le déplacement sans danger, est suffisant pour contre-indiquer l'extraction. Si le corps vitré est tellement ramolli que la lentille déplacée vient flotter à sa surface, on doit rejeter le déplacement, et à plus forte raison, l'extraction est-elle contre-indiquée.

Toutes choses égales d'ailleurs, on pourrait admettre comme une proposition générale que, dans le cas où le déplacement peut être fait de la manière la plus certaine et la plus facile, l'extraction offre moins de sécurité, et, d'un autre côté, que lorsque le déplacement est difficile, par suite de la fermeté du corps vitré, l'extraction est alors plus commode et plus sûre.

Les anciens chirurgiens ajoutaient une grande importance à ce qu'ils appelaient cataractes *mûres* et *non mûres*, c'est-à-dire cataractes bonnes à opérer ou celles pour lesquelles il fallait différer. Cette distinction est encore faite par le vulgaire.

On supposait que l'opacité provenait de la coagulation d'un fluide, et la cataracte n'était considérée comme mûre que lorsque la coagulation était assez avancée pour en permettre le déplacement au moyen de l'aiguille. Comme on le voit, cette distinction reposait sur une notion fausse de la nature de la maladie, mais la

pratique recommandée était, jusqu'à un certain point, fondée sur un fait pathologique qui cependant n'était pas compris.

La distinction de la cataracte mûre et non mûre a été faite par rapport à l'opération par dépression ou abaissement. Dans la cataracte des vieillards, lorsque l'opacité du cristallin est complétement développée, il arrive souvent qu'en même temps le corps vitré est ramolli et que les connexions de la lentille sont relâchées, et alors il est aisé d'abaisser, avec l'aiguille, le cristallin au fond du corps vitré difluent. A une période peu avancée de la cataracte, les connexions de la lentille sont encore solides, et le corps vitré est consistant, si bien qu'il est difficile de déprimer le cristallin, et quand on y est parvenu, il a, comme nous l'avons dit, une tendance à remonter. Ce cas constitue la non-maturité de la cataracte.

La maturité et la non-maturité de la cataracte n'ont pas de rapport avec l'opération par extraction, si ce n'est, dans un sens contraire, parce que, lorsque la cataracte est mûre pour le déplacement, le cas n'est pas favorable à l'extraction en raison du ramollissement du corps vitré, tandis que, lorsque la cataracte n'est pas encore mûre pour le déplacement, l'œil est dans un état favorable à l'extraction. Il faut remarquer, dès lors, que si l'on doit opérer par extraction, l'opération doit être faite aussitôt que la diminution de la vue est telle qu'il est indiqué d'intervenir.

Les cas dans lesquels la division est indiquée, diffèrent complétement de ceux qui réclament l'extraction ou le déplacement, et il n'y a pas lieu de comparer ces méthodes entre elles. Il faut toutefois noter que l'on a quelquefois combiné la division avec l'extraction, dans les cas de cataracte lenticulaire des vieillards. On avait ainsi pour but, en provoquant la dissolution et l'absorption des couches extérieures, de réduire le noyau dur à un petit volume qui permît de l'extraire par une petite incision de la cornée. Cependant, cette manière d'agir ne doit pas être recommandée. Dans les cas où l'on a lieu de redouter une large incision de la cornée, il est préférable de ne rien extraire, et de diviser les couches extérieures molles de la lentille et d'abaisser le noyau. Chez une folle de soixante ans environ, chez laquelle je n'osais pas faire l'extraction, je divisai les couches molles du cristallin et j'abaissai le noyau dans les deux yeux dans la même séance, et le succès fut complet; quand je répétai la division, la malade fut soumise au chloroforme, et elle crut toujours que c'était l'odeur de cet agent qui lui avait rétabli sa vue.

Verres à cataracte.

La différence du pouvoir réfringent de l'air et de la cornée étant beaucoup plus grande que celle qui existe entre l'humeur aqueuse et le cristallin, c'est en traversant d'abord la cornée que les rayons lumineux éprouvent la plus grande réfraction qui a pour but de les faire converger à un foyer commun sur la rétine. Le cristallin contribue relativement peu à leur convergence. Il résulte de là qu'après l'opération de la cataracte faite avec succès, la vue reste passablement distincte pour les objets placés à une certaine distance. Pour la rendre parfaitement distincte, il est cependant nécessaire d'employer des lunettes à verres convexes.

Mais en perdant le cristallin, l'œil a aussi perdu le pouvoir de s'accommoder aux diverses distances, si ce n'est pourtant pour les variations que les changements de grandeur de la pupille peuvent corriger ; il faut donc que le malade fasse usage de verre de courbure différente, selon qu'il veut voir les objets de près ou de loin.

Ainsi, il faut des verres de deux pouces et demi de foyer pour voir les objets rapprochés, et des verres de quatre pouces et demi pour voir les objets éloignés. Avant d'adopter un degré de courbure, le malade devra rechercher celui qui lui convient le mieux, et il sera guidé dans son choix en observant si, lorsque les verres sont placés devant les yeux, il voit les objets à la même distance qu'avant de devenir aveugle.

Enfin, on ne doit pas avoir recours aux verres à cataracte avant que les yeux soient entièrement rétablis des suites de l'opération, et il faut même attendre quelque temps après cette époque (1).

Il est important de ne pas oublier que le défaut de netteté de la vision chez les opérés de la cataracte peut ne pas tenir uniquement à l'absence du cristallin. Nous avons vu que les études anatomiques et ophthalmoscopiques de M. Cusco, consignées par M. Dubarry dans ses recherches sur l'étiologie de la cataracte, avaient montré qu'avec l'opacité du cristallin, on constatait l'absence du pigment sur une partie plus ou moins étendue du segment antérieur de la choroïde. Dans ces cas, lorsque le cristallin est déplacé, les rayons lumineux, n'étant plus absorbés en aussi grand nombre par le pigment, sont réfléchis par la sclérotique, et par leur multiplicité ils impressionnent douloureuse-

(1) Voyez le chapitre *Maladies de l'accommodation.*

ment la rétine. Certains opérés ne peuvent donc supporter une lumière un peu vive, et préfèrent dès lors employer des verres simples et colorés, plutôt que les verres biconvexes, qui aggravent leur état. Nous savons, en outre, que l'atrophie choroïdienne qui porte sur le segment postérieur s'accompagne du ramollissement du corps vitré ; ce ramollissement, qui peut exister avant l'opération, peut aussi ne se développer qu'après, en vertu même de l'excitation produite par l'opération, qui a provoqué l'extension de la choroïdite atrophique. On remarquera alors que la vision du malade se modifie à mesure qu'on s'éloigne de l'époque de l'opération ; l'œil opéré, d'abord presbyte, arrive peu à peu à être doué d'une vision normale qui peut être remplacée bientôt par la myopie.

Ces modifications dans l'état de la vision s'expliquent par le ramollissement du corps vitré qui, accru de volume, distend la sclérotique et augmente le diamètre antéro-postérieur du globe. On remarque, en outre, dans ces cas, que la face antérieure concave du corps vitré devient plane et même convexe, circonstance qui n'avait pas échappé à M. Velpeau, quand il dit : « On a constaté qu'après l'extraction du cristallin, le corps vitré s'arrondit en avant comme pour remplir le vide qui vient de s'opérer. » Toutes les fois qu'après une opération de la cataracte qui a rendu parfaitement libre le champ de la pupille, on remarquera que l'opéré ne recouvre pas le degré de vision que l'on est en droit d'attendre, on devra, au moyen de l'examen ophthalmoscopique, constater l'état de la choroïde, conseiller l'usage de verres simplement colorés en bleu, si l'on trouve une dépigmentation choroïdienne, et ne pas se hâter de permettre l'emploi de verres biconvexes, si l'on trouve un corps vitré ramolli. Cet examen aura, en outre, l'avantage de faire connaître la cause des troubles de la vision qui ne peuvent être attribués à l'absence du cristallin, et de fixer l'opinion du chirurgien sur le résultat définitif qu'il peut attendre de l'opération, résultat qui dépend en grande partie de l'état des membranes et des milieux de l'œil.

TRAVAUX A CONSULTER SUR LES OPÉRATIONS DE LA CATARACTE.

Velpeau, *Médecine opératoire*, t. III. — Nélaton, *Des divers modes opératoires employés dans l'opération de la cataracte* (thèse de concours, Paris, 1852). — Desmarres, *Atlas des opérations sur les yeux* (*Journ. des conn. méd.-chirurg.*).— Sichel, *Iconographie ophthalmique*, pl. XIV et suiv. — Tartra, *De l'opération de la cataracte* (thèse de Paris, 1812). — Jacob, *De l'opération de la cataracte*, trad. par Testelin (*Ann. d'ocul.*, t. XXIX, 1853). — Tavignot, *Mémoire sur l'opération de la cataracte* (*Ann. d'ocul.*, t. XXXVI). — Doumic, *Opération de la cataracte par kératotomie supérieure* (thèse de Paris, 1857).—Carron du Villards, *Recherches sur l'opération de la cataracte, etc.* Paris, 1837.—De Graefe, *De l'extraction linéaire* (*Arch. für Ophthalm.*, t. I, II, et *Ann. d'ocul.*, t. XXXVI). — Stœber, *Extraction linéaire de la cataracte* (*Gaz. méd. de Strasbourg*, 1857). — Sperino, *Idem* (*Ann. d'ocul.*, t. XXXIX). — Maunoir, *Sur les causes de non-succès dans l'opération de la cataracte par extraction* (*Journ. de méd. de Bordeaux*, 1842). — Bowman, *Leçons sur les parties intéressées dans les opérations de cataracte*

(*Ann. d'ocul.*, t. XXXII). — Petrequin, *Remarques sur l'abaissement et le broiement* (*Ann. d'ocul.*, t. XXXVIII). — Gosselin, *Études sur l'opération de la cataracte par abaissement* (*Archiv. gén. de méd.*, t. X, 4e série). — Coursserant, *Nouveau procédé d'extraction* (*Ann. d'ocul.*, t. XLIV). — Stellwag von Carion, *Note statistique sur la cataracte et ses diverses opérations* (*Ann. d'ocul.*, t. XXXVI). — Testelin, *Cure radicale de la cataracte sans opération* (*Ann. d'ocul.*, t. XXXIX).

CHAPITRE VI.

OPÉRATION DE LA PUPILLE ARTIFICIELLE (1).

Une pupille artificielle est une ouverture faite dans l'iris pour livrer passage aux rayons lumineux, lorsque la pupille naturelle est recouverte par une opacité centrale considérable de la cornée, qu'elle soit ou non contractée, avec ou sans synéchie, ou bien lorsqu'elle est oblitérée, avec ou sans complication d'opacité de la cornée ou de synéchie, de sorte que, dans l'un et l'autre cas, les rayons lumineux ne peuvent la traverser pour arriver à la rétine.

Il existe, pour faire l'opération de la pupille artificielle, trois méthodes principales auxquelles on peut avoir recours selon la nature du cas : 1° on fait une ouverture dans l'iris, par une ou plusieurs incisions, c'est la *méthode par incision;* 2° on peut exciser une portion de l'iris, c'est la *méthode par excision;* 3° enfin, au lieu de pratiquer une ouverture dans l'iris, on détache cette membrane, dans quelque point de sa circonférence, de ses connexions ciliaires, c'est la *méthode par décollement.*

Dans certains cas, la pupille naturelle peut elle-même être rétablie, de manière à se laisser de nouveau traverser par les rayons lumineux. Quoique l'opération qu'on pratique alors ne soit pas à proprement parler celle de la pupille artificielle, on peut cependant la faire rentrer sous le même titre en raison du but qu'on se propose. Les opérations de ce genre sont: 1° le rétablissement de la pupille dans sa position normale, d'où elle a pu s'écarter par suite d'une synéchie partielle antérieure ; ce qui se fait en tranchant l'adhérence ; 2° le déplacement de la pupille naturelle pour

(1) Corémorphose, coréplastie.

l'amener en face d'une partie restée transparente dans la cornée atteinte d'opacité.

Dans les cas qui réclament la formation d'une pupille artificielle, le cristallin peut être sain, ou avoir été enlevé auparavant par une opération de cataracte, qui a justement produit l'état qui exige l'opération de la pupille artificielle, ou bien encore le cristallin est atteint de cataracte.

Dans le premier cas, il faut autant que possible éviter de le toucher ; dans le dernier, il faudra combiner l'opération de la pupille artificielle avec celle de la cataracte.

CONDITIONS GÉNÉRALES NÉCESSAIRES OU AU MOINS FAVORABLES AU SUCCÈS DES OPÉRATIONS DE PUPILLE ARTIFICIELLE.

Il ne faut penser à faire l'opération de la pupille artificielle que si le malade a perdu l'usage de ses deux yeux, et alors seulement qu'il paraît évident que la rétine est restée saine.

En outre, l'œil, tout en étant exempt d'inflammation, doit encore être suffisamment sain sous les autres rapports, et tout au moins sans trace de conjonctivite granuleuse, de cornée vasculaire, de vaisseaux variqueux, de dureté anormale ou de ramollissement, d'hydropisie, d'atrophie, etc.

Quand le corps vitré est ramolli, l'opération à travers la cornée ne peut être faite qu'avec les plus grandes précautions, et doit même être le plus souvent rejetée. Si l'inflammation qui a produit la lésion qui réclame une pupille artificielle est de nature scrofuleuse et existe chez un enfant, il faudra ordinairement ne pas opérer avant la puberté.

Certaines circonstances, autres que celles qui viennent d'être mentionnées, doivent être prises en considération pour décider l'opération de la pupille artificielle. Ainsi, il faut tenir compte de l'état de la chambre antérieure, qui doit encore exister, du moins en partie, et qui, en tous cas, ne devra pas être complétement oblitérée par l'adhérence de la surface de l'iris à la cornée. Il faut encore explorer avec soin la cornée, l'iris et le champ pupillaire au moyen de l'éclairage oblique ; l'état rugueux de la cornée, sa suffusion indiquant un vice de nutrition dans cette membrane, sont des circonstances défavorables. On s'assurera si l'iris n'a pas perdu sa coloration normale, si sa surface ne présente pas des bosselures, des sillons formés par les fibres altérées ; si, en un mot, il ne porte pas encore les traces d'une inflammation chronique. On étudiera son degré de contractilité en le soumettant à l'influence de l'atro-

pine, la nature, l'étendue, le siége des adhérences qui peuvent fixer le bord pupillaire à la capsule cristalline ou à la cornée. C'est encore en dilatant le champ pupillaire par la belladone, et en l'examinant alors par l'éclairage oblique, que l'on connaîtra l'étendue des exsudations plastiques qui l'obstruent et les points qui pourront permettre l'accès des instruments. Ce sera, en outre, à travers ces points, s'il en existe, que l'on pourra quelquefois apercevoir l'opacité du cristallin dans le cas de coïncidence d'une cataracte.

La plupart de ces circonstances sont importantes à bien reconnaître, parce qu'elles sont plus ou moins favorables au succès de l'opération, qu'elles peuvent même la contre-indiquer, et doivent entrer en ligne de compte dans le choix du procédé opératoire. L'état de la sensibilité rétinienne doit être l'objet de l'exploration la plus attentive, car l'existence constatée d'une amaurose est une contre-indication formelle de l'opération de la pupille artificielle, considérée seulement comme devant permettre l'accès du fond de l'œil aux rayons lumineux. On notera, si la rétine a conservé ses fonctions, que le malade peut encore distinguer le jour de la nuit, et l'exploration phosphénienne donnera des résultats positifs (page 62). Enfin le malade, placé dans un lieu obscur, reconnaîtra la présence d'une bougie allumée, située à 4 ou 5 mètres de lui, et aura conscience du passage de la main entre cette bougie et son œil.

Pronostic. — L'œil opéré de pupille artificielle a généralement eu beaucoup à souffrir de l'inflammation, dès lors l'opération peut facilement causer une rechute au même degré ou amener la destruction complète de l'organe. Il faut surtout s'attendre au développement des accidents inflammatoires, lorsque la maladie reconnaît une origine scrofuleuse, syphilitique ou goutteuse. Les cas les plus favorables sont ceux qui succèdent à un traumatisme comme l'opération de la cataracte, ou qui ont été causés par l'ophthalmie purulente.

Le degré de vision que l'œil recouvre après l'opération dépend de l'état préalable de l'œil, du mode opératoire que cet état a permis d'adopter, comme aussi du degré de réaction qui a suivi l'opération. On n'obtient que rarement ou même jamais une aussi bonne vue par l'opération de la pupille artificielle que par celle de la cataracte, et l'on doit, en général, considérer comme des succès les cas dans lesquels le malade y voit assez pour se conduire et pour lire un peu.

La *préparation du malade à l'opération de la pupille artificielle* consiste à placer l'œil dans les conditions favorables que nous avons indiquées, en outre des soins dont nous avons parlé à propos de la cataracte, et qui ont pour but de mettre le malade dans le meilleur état possible de santé générale.

Région de l'iris où la pupille doit être faite. — La pupille artificielle doit être faite : 1° aussi près du centre que possible ; 2° après la partie centrale, il faut choisir par ordre décroissant le côté nasal, temporal, inférieur, et en dernier lieu, le supérieur.

La *position du malade et des aides* est la même que pour la cataracte p. 392). Les paupières seront aussi fixées de la même façon (p. 393).

§ I. — Pupille artificielle par incision (1).

La pupille artificielle peut être faite par incision de deux façons : à travers la sclérotique et à travers la cornée. Une condition importante pour le succès de l'incision faite de l'une ou de l'autre manière, c'est que le grand cercle de l'iris soit resté sain, en ce qui concerne sa structure intime et son pouvoir contractile, afin que l'ouverture puisse, par sa rétraction, rester béante, et que les bords de l'incision ne puissent se réunir.

Dans les cas où l'on opère par incision, l'occlusion de la pupille a pu être déterminée par une iritis succédant à une opération de la cataracte. Si le cristallin est encore présent, mais cataracté, il faut le diviser ou le déplacer, lorsqu'on opère par la sclérotique ; l'extraire, s'il est possible, lorsqu'on opère par la cornée. On doit encore agir ainsi lors même que le cristallin est sain, car, dans l'opération, il est impossible de ne pas y faire une blessure qui sera suivie d'une opacité. Il faut remarquer cependant que, lorsque le cristallin est encore transparent, on doit, autant que possible, choisir un mode opératoire autre que l'incision, qui permette de ne pas toucher à la lentille.

1° Incision à travers la sclérotique (2).

Dans ce procédé, on fait une simple incision transversale dans l'iris au-dessus ou au-dessous de la place de la pupille normale. Les fibres rayonnantes étant ainsi divisées en travers, les lèvres de l'incision se rétractent et déterminent une ouverture fusiforme. Les cas qui réussissent le mieux par ce procédé sont ceux dans lesquels l'occlusion de la pupille est due à ce que l'iris a fait

(1) Iridotomie ou corétomie.

(2) Opération de Cheselden pour la pupille artificielle. C'est la première opération. Les deux cas dans lesquels Cheselden opéra étaient des cas d'occlusion de la pupille après l'opération de la cataracte par dépression. (*Philos. Trans.*, t. XXXV, ann. 1728.)

hernie à travers une blessure ou une ulcération perforante de la cornée, et est ainsi tendu. Dans la simple occlusion de la pupille, cette opération peut aussi donner de bons résultats, pourvu que le tissu du grand cercle de l'iris soit encore complétement sain. La cornée doit être transparente dans une étendue suffisante dans le point qui correspond à l'incision de l'iris (fig. 94).

Fig. 94.

L'instrument que l'on emploie pour faire l'incision à travers la sclérotique porte le nom de couteau à iris d'Adams. Sa lame a 15 à 20 millimètres de longueur et environ 1 à 2 millimètres de largeur ; elle n'a qu'un tranchant tant soit peu convexe vers la pointe (fig. 95).

L'opération se divise en plusieurs temps :

Premier temps : ponction. — On fait la ponction dans le même point que pour l'opération de la cataracte par abaissement.

Fig. 95.

L'opérateur tient le couteau droit comme une aiguille à cataracte, les faces tournées en haut et en bas, et le tranchant en arrière, et il appuie le bord du petit doigt sur la joue du malade, de telle sorte que la lame du couteau soit en face de la cornée et corresponde à son diamètre transverse et que sa pointe aille jusqu'au bord nasal. Le pouce et les doigts qui tiennent le couteau se retirent ensuite en arrière pour appliquer la pointe perpendiculairement sur la surface du globe dans le point que nous avons indiqué, puis, poussant l'instrument dans la direction du centre, ils l'enfoncent avec fermeté, mais pas au delà d'un huitième de pouce.

Second temps. — Le manche du couteau est alors porté fortement en arrière vers la tempe, plus que dans l'opération de la cataracte, afin que la pointe poussée en avant vienne percer l'iris, par derrière, près de son bord temporal, et apparaisse dans la chambre antérieure. Cela étant fait, on ramène un peu le manche en avant, pour que la pointe du couteau, étant poussée plus loin, puisse che-

Fig. 96.

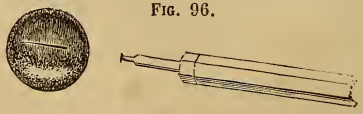

miner vers le bord nasal, à travers la chambre antérieure (fig. 96).

Troisième temps : incision de l'iris. — On incline encore plus

en avant le manche du couteau, afin que le tranchant vienne s'appuyer contre l'iris, et qu'en le portant en arrière, on incise cette membrane. Si, du premier coup, l'incision n'est pas assez grande, le couteau est de nouveau poussé, puis porté en arrière, son tranchant étant dirigé contre la partie de l'iris qu'il faut couper. On recommencera la même série de mouvements jusqu'à ce que l'incision ait un cinquième de pouce.

Grâce à la contraction de l'iris tendu auparavant, l'incision devient aussitôt béante, et à un degré assez considérable pour former une pupille fusiforme.

Il faut enfin, lorsque l'incision est faite, si le cristallin existe et qu'il soit transparent ou cataracté et mou, procéder à sa division pour l'abandonner à l'absorption et le déplacer s'il est dur et cataracté. Il peut arriver, dans ce premier temps, que si l'on exerce une trop forte pression sur l'iris, celui-ci se détache de ses connexions ciliaires en un point, plus souvent du côté nasal. L'ouverture que laisse la séparation de l'iris peut persister, spécialement si le tissu est sain, mais plus souvent elle se ferme à la suite de l'inflammation qui se développe.

Ce procédé par incision à travers la sclérotique n'est pas bon, et on l'a aujourd'hui presque entièrement abandonné.

2° Incision à travers la cornée.

La modification de ce procédé, ordinairement adoptée, est celle de Janin, perfectionnée par Maunoir. Elle consiste à faire une

Fig. 97.

Fig. 98.

Fig. 99.

Fig. 100.

petite section de la cornée, à sa partie inférieure et externe, ou à cette première seulement, et à diviser au moyen des ciseaux de Maunoir, introduits dans l'ouverture, l'iris par deux incisions

rayonnant du point occupé par la pupille normale (fig. 97). On divise ainsi à la fois les fibres circulaires et rayonnantes de l'iris. Modifiant ce procédé, qu'on ne peut pas toujours appliquer, le docteur Mackenzie coupe seulement les fibres rayonnantes et fait partir les incisions d'un point situé près du bord de l'iris (fig. 98). Dans l'un ou dans l'autre cas, les deux incisions ont pour résultat de former un lambeau triangulaire de l'iris, qui se ratatine et se contracte, de manière à faire une ouverture libre (fig. 99 et 100).

On fait ces deux incisions quand l'iris n'est pas tendu, et quand il y a raison de supposer que son tissu n'est pas assez sain et ne se contractera pas suffisamment pour rendre béante une seule incision, et former ainsi une pupille qui resterait ouverte d'une manière permanente.

Les instruments utiles pour faire cette opération sont : un couteau à extraction et une paire de ciseaux de Maunoir. Les autres instruments employés pour l'extraction doivent être aussi à la disposition de l'opérateur (p. 366).

Les ciseaux de Maunoir sont extrêmement fins ; fermés, ils ne sont pas aussi épais qu'une sonde ordinaire. Ils sont courbés de côté à angle obtus, la lame correspondant à la convexité est pointue afin de percer l'iris, l'autre est boutonnée, afin qu'on puisse facilement et sans danger la conduire dans la chambre antérieure (fig. 79).

L'opération se divise en plusieurs temps :

Premier temps : section de la cornée. — On doit faire cette section à la partie externe et inférieure ou à la partie inférieure de la cornée, comme pour l'extraction de la cataracte, mais seulement dans l'étendue d'un quart de la circonférence de la cornée, à moins qu'on n'ait en perspective l'extraction de la lentille ou d'une capsule opaque. Dans ce cas, la section doit embrasser un tiers de la circonférence.

Deuxième temps : introduction des ciseaux et incision de l'iris. — Le chirurgien introduit les ciseaux fermés sous le lambeau de la cornée. Lorsque la pointe est arrivée à la partie de l'iris où l'incision doit commencer, c'est-à-dire à la partie qui correspond à la pupille normale, ou à celle qui est rapprochée du bord, suivant les cas, l'opérateur ouvre les ciseaux et introduit la lame pointue dans l'iris, la pousse à travers cette membrane dans la chambre postérieure, tandis que la lame boutonnée reste dans la chambre antérieure ; l'iris est ainsi compris entre les deux branches dans

toute l'étendue que doit embrasser l'incision, qui se fait en fermant vivement les ciseaux.

La seconde incision se fait de la même manière que la première, dont elle s'éloigne en divergeant (fig. 97). Dans ce but, les ciseaux encore fermés, doivent être retirés et réintroduits dans la direction où l'on se propose de faire la seconde incision. Lorsque leur pointe se trouve en face du commencement de l'incision qu'on vient de faire, on passe la lame aiguë derrière l'iris, et en poussant les ciseaux et en les fermant, l'incision est faite comme précédemment. L'opération peut avoir ici à se compléter par l'extraction de la lentille, si elle existe, ou d'une capsule opaque.

Si, après la section de la cornée, l'iris faisait hernie, il faudrait en profiter pour faire une pupille par excision plutôt que par incision.

§ II. — Pupille artificielle par excision (1).

Il y a deux principaux procédés d'excision, celui de Beer et Gibson, ou excision latérale, et celui de Wenzel, ou excision centrale.

L'excision latérale est la plus importante, car elle est applicable dans les cas où la lentille est encore transparente, et où elle peut être préservée.

L'excision centrale ne s'applique que dans les cas d'occlusion survenant après une opération de cataracte, ou combinés avec une cataracte.

1° Excision latérale.

L'excision latérale se pratique à travers une petite section de la cornée à un endroit convenable de sa circonférence. On saisit avec une pince la partie la plus proéminente de l'iris, et on la retranche en ayant soin d'y comprendre le bord pupillaire correspondant. Si l'iris ne fait pas spontanément hernie, on tire en avant la portion qu'il faut exciser au moyen d'un crochet ou d'une pince, en ayant soin de ne pas léser le cristallin.

L'excision latérale est applicable, quand il existe une opacité centrale de la cornée suffisante pour couvrir la pupille, même lorsque celle-ci est sous l'influence de la belladone ; alors l'iris et la pupille sont dans un état normal, ou bien, le premier adhère partiellement à la cornée, et la deuxième est partiellement con-

(1) Iridectomie ou corectomie.

tractée. Dans tous les cas, la lentille peut avoir conservé sa transparence.

Pour faire l'excision latérale, il est nécessaire qu'il y ait encore une assez grande partie de cornée transparente, vers le point de la circonférence près duquel la pupille doit être faite, afin que, tout en laissant la place de l'opacité qui peut résulter de son incision, elle reste claire en face de la nouvelle pupille. Il faut enfin que l'iris n'ait pas tellement contracté d'adhérences, que l'on ne puisse en attirer la portion à exciser au dehors à travers l'incision de la cornée.

Fig. 101.

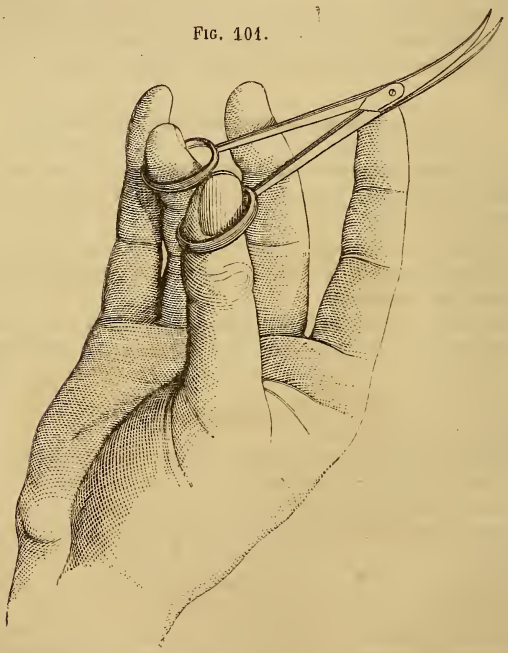

Les paupières doivent être tenues, pendant le premier temps, de la même manière que dans l'opération de la cataracte ; mais pendant le second, c'est-à-dire pendant l'excision du lambeau de l'iris, les aides doivent se charger des deux paupières, afin de laisser une entière liberté d'action à l'opérateur.

Les *instruments* nécessaires pour l'opération sont :

1° Un couteau à cataracte pour pratiquer une petite incision dans la cornée ;

2° Une petite pince (fig. 80) pour tirer en dehors la portion de l'iris qui doit être coupée, si elle ne proémine spontanément, ce qui permettrait de la saisir avec la pince plus aisément ;

3° Une paire de ciseaux courbes pour couper un morceau de l'iris (fig. 101).

L'excision latérale comprend les temps suivants .

Premier temps : ponction ou section de la cornée. — Elle se fait près de la sclérotique et s'étend à un quart de la circonférence de la cornée.

L'exécution de ce premier temps est l'une des parties les plus importantes de l'opération ; car si la ponction est pratiquée sur la cornée trop en avant de son union avec la sclérotique, il reste en arrière une languette de cornée qui s'oppose à la sortie de l'iris et contribue beaucoup à augmenter les difficultés de l'opération. Aussi vaut-il mieux suivre le conseil de Bénédict, adopté par MM. Desmarres et Deval, et qui consiste à pratiquer la ponction, non sur la périphérie de la cornée même, mais sur la sclérotique, à un millimètre environ en arrière de la cornée. On pousse ensuite le couteau obliquement en avant, à travers la substance scléroticale, de manière à le faire arriver dans la chambre antérieure.

Fig. 102 (1).

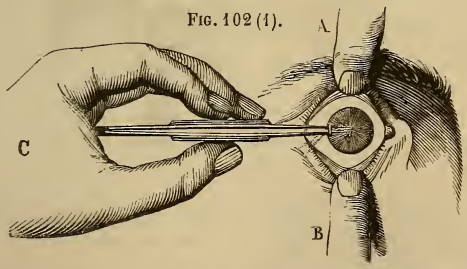

A. Indicateur d'un aide. — B. Indicateur de la main gauche du chirurgien. Main tenant la pince qui saisit l'iris.

Second temps : excision du lambeau de l'iris. — La sortie de l'humeur aqueuse qui a lieu lorsque l'on complète la section de la cornée, peut déterminer la proéminence de l'iris.

(1) Cette figure et la suivante sont empruntées à la *Chirurgie opératoire* de M. Alph. Guérin.

L'opérateur, laissant les paupières aux soins de ses aides, échange le couteau pour la petite pince, et prend les ciseaux courbes dans l'autre main, en les tenant comme le montre la figure 101, le pouce dans l'un des anneaux, l'annulaire dans l'autre, l'extrémité de l'index sur la vis, le doigt du milieu sur la branche dans l'anneau de laquelle se trouve passé l'annulaire, et en tournant enfin leur convexité vers l'œil, on est prêt à en faire usage.

Si le prolapsus de l'iris a eu lieu spontanément, on le saisit avec la pince, on le soulève, et l'on en excise une partie en y comprenant le bord pupillaire.

S'il n'y a pas de prolapsus et qu'on ne puisse le déterminer par une légère pression sur le globe, l'opérateur introduit soigneusement la pince dans l'œil, saisit l'iris, avec beaucoup de précaution, à une faible distance du bord pupillaire, près de la jonction du grand et du petit cercle de l'iris, le tire au dehors et le coupe.

Fig. 103.

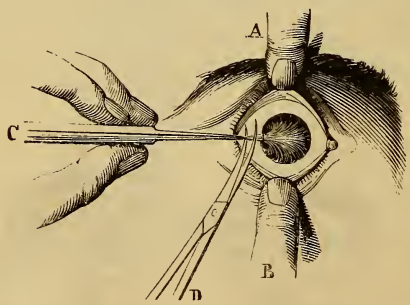

A et B. Doigts des aides. — C. Pince tenue par la main gauche du chirurgien.— D. Ciseaux coupant l'iris attiré au dehors.

Les dimensions de la nouvelle pupille devront être au moins égales à celles d'une pupille normale dans l'état de dilatation moyenne. Quant à la portion d'iris à reséquer, afin d'obtenir une nouvelle pupille ayant de telles dimensions; on doit se rappeler que, pourvu que le tissu de l'iris soit resté sain, une petite incision suffira pour donner une ouverture considérable. On refoule doucement en arrière avec la curette la portion de l'iris qui reste proéminente. Les paupières doivent ensuite être refermées, et,

après les avoir légèrement frottées sur la cornée, on les rouvre subitement pour soumettre l'œil brusquement à l'éclat de la lumière.

Un homme d'environ vingt-cinq ans, avait eu une large opacité du centre de la cornée des deux yeux, à la suite d'une ophthalmie blennorrhagique. La pupille, dans son état de dilatation moyenne, était recouverte par l'opacité ; mais, sous l'influence de la belladone, sa circonférence dépassait un peu la partie la plus dense de l'opacité, de sorte que le patient pouvait alors voir les objets, quoique très indistinctement, et se guider dans les rues.

Comme il ne fallait pas songer à faire diminuer les taches opaques, je résolus de pratiquer l'opération de la pupille artificielle par excision latérale.

J'opérai d'abord sur l'œil gauche. Je fis tenir la paupière supérieure par un aide, et je fis, avec un couteau à cataracte, une section de la cornée d'un quart de pouce à son bord interne et inférieur. Immédiatement après la section de la cornée, l'humeur aqueuse s'échappa et la partie correspondante de l'iris fit hernie. Je laissai alors les paupières se fermer pendant qu'on essuyait, avec de petits tampons de charpie, l'humeur aqueuse qui s'était écoulée à l'angle interne de l'œil sur la joue ; puis on les rouvrit, et des aides les maintinrent écartées. Je saisis alors la partie proéminente de l'iris avec une pince à érigne, et je l'excisai avec le bord pupillaire correspondant. Je laissai de nouveau les paupières se refermer pendant une minute environ, et après avoir doucement frotté la paupière supérieure sur la cornée, je l'ouvris rapidement ; les fibres, se contractant alors, me donnèrent une pupille satisfaisante. Après m'être assuré qu'aucune partie de l'iris ne restait proéminente et que les lèvres de l'incision de la cornée étaient bien juxtaposées, je refermai finalement les paupières et les fixai par une bande de taffetas.

Fig. 104.

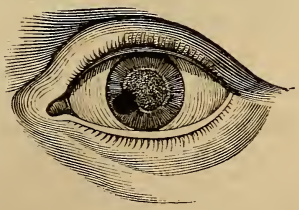

Huit jours après cette opération, le travail de cicatrisation étant en très bonne voie, je crus le moment venu d'opérer sur l'œil droit. L'opération fut faite exactement comme sur l'œil gauche. Quinze jours après, mon malade était en convalescence, et pouvait distinguer des mots imprimés en gros caractères, à l'aide de verres convexes d'un foyer de six pouces.

Sa vue a continué à s'améliorer, et il peut lire et écrire un peu à l'aide de lunettes.

La figure 104 représente l'un de ses yeux.

2° Excision centrale.

Cette opération, telle qu'elle était pratiquée par Wenzel, consistait à faire une demi-section de la cornée comme pour l'extraction, et en outre, à ponctionner et à contre-ponctionner l'iris avec la pointe du couteau dans son passage à travers la chambre antérieure, afin de former un lambeau semi-lunaire de l'iris. On coupait alors cette portion de l'iris avec une petite paire de ciseaux que l'on introduisait à travers l'incision de la cornée. Si la cataracte existait, on en faisait en même temps l'extraction.

Wenzel opérait ainsi, lorsque la pupille était fermée, et alors que la lentille avait été enlevée par une opération précédente, ou qu'elle était affectée de cataracte. Il est bon de remarquer cependant que ce procédé ne donne pas de meilleurs résultats que celui de Maunoir, qui ne demande pas une section aussi grande de la cornée.

Fig. 105.

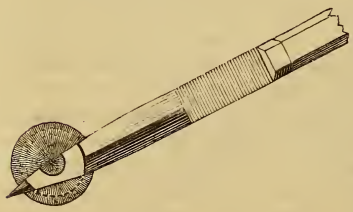

La manière la plus simple d'opérer par excision centrale, lorsque l'état de l'œil le permet, consiste à ponctionner la cornée entre sa circonférence et son centre, et, en introduisant une pince à érigne à travers l'ouverture, on saisit un repli de l'iris que l'on tire au dehors et que l'on coupe.

§ III. — Pupille artificielle par décollement (1).

Cette opération consiste à détacher l'iris de ses connexions ciliaires, en quelque endroit favorable, et à l'attirer de côté, de

(1) Iridodialyse ou corédialyse.

La méthode par décollement comprend trois procédés, selon la façon dont on se comporte vis-à-vis du lambeau de l'iris décollé : ainsi, on peut abandonner le lambeau dans l'œil, après l'avoir décollé (iridodialyse simple), ou bien l'attirer entre les lèvres de la plaie cornéale, (iridodialyse avec enclavement ou iridenclise), ou enfin couper le lambeau décollé (iridectomédialyse).

manière à laisser passer la lumière. Elle peut se pratiquer à travers la sclérotique ou à travers la cornée. Lorsqu'on opère à travers la cornée, comme cela se fait toujours maintenant, on peut conserver le cristallin, s'il est transparent.

Fig. 106.

Décollement à travers la cornée.

Lorsque l'iris est sain, une ouverture faite par décollement peut rester permanente par suite de la contraction des fibres de l'iris, comme on peut le remarquer lorsque, par accident, un coup violent sur l'œil est venu détacher en quelque endroit l'iris de ses liens ciliaires ; mais dans les cas où l'on opère ainsi pour former une pupille artificielle, on ne doit pas trop compter sur la permanence de l'ouverture, parce qu'alors le tissu est altéré par la maladie même qui nécessite l'opération.

Aussi, afin d'assurer la permanence d'une nouvelle pupille faite par décollement, on attire, à travers la piqûre de la cornée, le bord ciliaire de la portion d'iris détachée, et on l'y laisse, soit pour qu'elle adhère à la cicatrice, soit pour la couper plus tard.

Cas où le décollement est applicable. — Le décollement est applicable dans tous les cas ; mais comme ce n'est pas une aussi bonne méthode que l'excision ou l'incision, on n'y a recours que lorsque ces deux procédés sont contre-indiqués.

Comme le décollement est très douloureux, l'aide doit maintenir fortement la tête pour empêcher tout mouvement brusque du malade, qui pourrait faire détacher une plus grande partie de l'iris qu'il n'est nécessaire.

Instruments pour l'opération. — 1° Un kératotome de Jæger (fig. 108), ou le couteau à cataracte de Beer ; 2° une érigne simple (1) (fig. 107).

(1) On a remplacé l'érigne par divers instruments plus ou moins compliqués. Les principaux sont les suivants : La *double érigne de Reisinger*. Elle est composée de deux crochets fins, réunis comme les mors d'une pince et ayant la même grandeur et la même courbure, de sorte que, lorsque l'instrument est fermé, ses deux branches se réunissent pour ne plus former qu'un seul crochet. On peut ainsi l'employer, non-seulement comme double érigne et comme érigne simple, mais encore comme pince.

Le *coréoncion de Graefe*. Cet instrument se composait, à l'origine, d'un crochet simple muni d'une gaîne qui pouvait à volonté glisser vers la pointe au moyen d'une tige appliquée sur le manche. Du côté opposé de l'instrument, il y avait un petit couteau pour pratiquer l'ouverture dans la cornée. Graefe, par la suite, substitua au crochet simple un crochet double d'or durci Il ajouta aussi un ressort par lequel la gaîne

Les temps de l'opération sont :

1° Ponction de la cornée pour y introduire l'érigne ;

2° Introduction de l'érigne dans la chambre antérieure à travers l'incision de la cornée ;

3° Accrochement et décollement d'une partie de l'iris ;

4° Prolapsus de l'iris à travers la ponction de la cornée.

Fig. 107. Fig. 108.

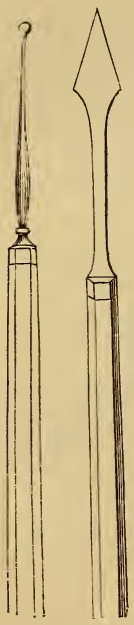

Ponction de la cornée. — Elle doit avoir 3 millimètres environ de longueur. Sa place, qu'il est important de déterminer, dépend en premier lieu de la partie de l'iris que l'on veut détacher, mais aussi de l'état de la cornée ; car il faut, autant que possible, faire l'incision dans la partie de la cornée qui n'a pas contracté d'adhérences avec l'iris.

On pénètre dans la cornée par une simple ponction avec le kératotome ou le couteau à cataracte ; mais il faut avoir soin de faire l'incision également grande dans toute l'épaisseur de la membrane, autrement il ne serait pas facile de retenir au dehors le lambeau de l'iris.

Introduction du crochet. — Après avoir incisé la cornée, l'opérateur prend le crochet, qu'il tient comme une aiguille à cataracte et qu'il introduit, la convexité en avant et à plat, à travers l'ouverture et dans la direction de son axe, jusqu'à la chambre antérieure. Lorsque l'instrument est parvenu dans la chambre antérieure, on incline son manche en arrière pour que la lame devienne parallèle à l'iris et à la cornée. On pousse ensuite l'instrument, à travers la chambre antérieure, en tournant la pointe aiguë du crochet vers l'iris plutôt que vers la cornée, jusqu'au bord ciliaire de cette partie de l'iris que l'on doit détacher. Avant de l'atteindre, l'extrémité du crochet disparaît un peu derrière le bord de la sclérotique.

pouvait être portée vers la pointe du double crochet, qui se fermait en même temps.

L'*iriankistron* de Schlagintweit ressemble beaucoup à l'instrument de Graefe, la principale différence étant que, dans le premier, la gaîne est reçue dans la concavité du crochet, tandis que dans le second, c'est elle qui reçoit la pointe.

Le *coréoncion de Langenbeck* est un tube d'argent, comme un porte-crayon,

Accrochement et décollement d'une partie de l'iris. — Quand on a ainsi gagné le bord ciliaire de l'iris, on tourne et l'on incline le manche de l'instrument de manière à diriger la pointe du crochet vers l'iris et à l'y fixer aussi près que possible du bord ciliaire.

Lorsqu'on a accroché l'iris, on retourne et l'on incline l'instrument de telle sorte qu'il se trouve ramené à sa position primitive. Alors, par une ou deux tractions légères, mais soutenues, on détachera l'iris, puis on fera tourner l'instrument à moitié sur son axe, de manière à s'emparer plus solidement de l'iris ; mais il faut pour cela que l'iris ait été déjà détaché, sans quoi on risque de déchirer son tissu devenu moins résistant, et de lâcher prise. En continuant à tirer l'instrument avec douceur et continuité, le décollement se complète.

Prolapsus du lambeau décollé de l'iris à travers l'incision de la cornée. — Lorsque le crochet arrive à l'ouverture de la cornée, il faut une manœuvre délicate pour l'en faire sortir sans lâcher le lambeau de l'iris. Le point essentiel est de repousser en arrière, avec le dos de l'instrument, la lèvre postérieure de l'incision, afin de rendre celle-ci béante.

Fig. 109.

Le lambeau de l'iris, attiré en dehors, doit être assez considérable pour être retenu entre les lèvres de l'incision et pour donner à la pupille une grandeur convenable. Pour que le lam-

qui sert de manche et au bout duquel on a fixé un petit tube d'or de 3 centimètres et demi de long. Un fil d'acier, terminé par un crochet fin, est renfermé dans le tube d'or, et fixé au manche de l'instrument comme l'est un crayon dans un porte-crayon ; on peut le faire sortir en pressant un bouton situé sur le côté du manche. Au moyen d'un ressort en spirale, on le fait rentrer de même. Lorsque l'instrument est fermé, la concavité du crochet s'applique sur le bord du tube d'or, et sa pointe se trouve garantie de manière à ne pouvoir rien accrocher ni blesser accidentellement.

Il faut aussi remarquer que ces instruments et leurs analogues, dont les noms varient, sont complétement inutiles au chirurgien expérimenté, et entre les mains d'un maladroit, ils ne sont pas aussi faciles à manier que l'érigne simple ou la pince.

beau de l'iris soit retenu au dehors, il faudra qu'il soit amené à l'une ou à l'autre extrémité de l'ouverture et serré entre ses lèvres (*iridenclise*).

Si l'on est obligé, pour obtenir une pupille de grandeur convenable, d'attirer une portion plus considérable que celle qu'exige son maintien dans l'incision, la partie exubérante sera coupée. Cela arrive lorsqu'on a été contraint, par l'état de l'œil, de faire l'incision de la cornée plus près que nous ne l'avons indiqué du bord qui correspond à la nouvelle pupille.

Lorsque l'on ne peut fixer entre les lèvres de l'incision le lambeau de l'iris, il faut en amener une plus grande partie au dehors et la couper (*iridectomédialyse*).

Pendant que l'on décolle l'iris, il se produit généralement une effusion considérable de sang dans les chambres aqueuses.

Si le cas que l'on opère ainsi est compliqué de cataracte, on pourra opérer celle-ci par division ou déplacement, selon sa nature, mais seulement après la guérison du décollement. Il ne faut pas songer à extraire la lentille; l'état de l'œil, qui nécessite l'opération de la pupille artificielle par décollement, interdit en général l'extraction.

Cette méthode d'opération de la pupille artificielle par décollement ne doit pas être recommandée.

§ IV. — Opération ayant pour but d'utiliser de nouveau la pupille naturelle.

1° Rétablissement de la pupille à sa position naturelle par section.

Si, par suite d'une légère synéchie antérieure, la pupille a été déviée et se trouve en face d'une opacité de la cornée, et s'il semble qu'il suffira de détruire l'adhérence pour que la pupille vienne se placer en face d'une partie de la cornée restée transparente, on doit se borner à faire la section de cette adhérence.

On effectue cette opération au moyen d'une aiguille à bords tranchants et d'une épaisseur croissante. On l'introduit doucement à travers la cornée dans la chambre antérieure, afin que l'humeur aqueuse ne puisse pas s'échapper, et l'on coupe les adhérences en prenant garde de ne pas blesser le cristallin. Il est facile d'éviter cet accident, si l'on n'a pas laissé l'humeur aqueuse s'échapper, sans quoi cela est difficile.

[La destruction des fausses membranes qui obstruent la pupille et des adhérences qui fixent l'iris à la capsule cristalline ou à la cornée, et produisent la synéchie postérieure ou antérieure, permet à l'ouverture pupillaire de se dilater et de se contracter de nouveau comme auparavant, et est l'un des meilleurs moyens de prévenir la récidive des iritis dont la principale cause réside, ainsi que l'a très bien indiqué M. de Graefe, dans l'existence des adhérences, surtout quand elles sont étendues et inextensibles. Le rétablissement de la pupille peut, dans ce cas, être obtenu, non par la section des adhérences, mais avec plus de sécurité par leur déchirure.

Une ponction faite à la circonférence de la cornée permettra d'introduire dans la chambre antérieure un crochet mousse qui, porté derrière l'adhérence, servira à la déchirer. S'il n'existe aucun intervalle resté libre dans tout le champ pupillaire, l'aiguille qui a ponctionné la cornée pourra servir à perforer la fausse membrane. Cette perforation sera faite au côté opposé à l'ouverture de la cornée. La seule difficulté dans l'application de ce procédé, que certains auteurs, qui l'ont décrit sous le nom de *corelysis* (1), préfèrent à la formation d'une pupille artificielle, est celle qui consiste à éviter de blesser le cristallin.]

2° Déplacement de la pupille pour l'amener en face d'une partie claire de la cornée (2).

On attire une portion de l'iris à travers une ponction de la cornée et l'on éloigne la pupille du point opaque pour la placer vis-à-vis de la partie transparente. On fait la ponction de la cornée, avec un couteau à iris ou la pointe d'un couteau à cataracte, près de la sclérotique ; elle doit avoir environ 3 millimètres d'étendue. Si l'humeur aqueuse en s'échappant n'a pas entraîné l'iris, on peut l'attirer avec une petite pince, ou un crochet à pointe mousse, que l'on introduit dans l'incision, et avec lequel on agrafe le bord pupillaire de l'iris.

La partie attirée en dehors reste serrée entre les lèvres de l'incision, afin qu'elle puisse adhérer à la cicatrice.

Dans cette opération on suit, comme on le voit, la même marche que dans l'excision latérale, si ce n'est qu'on ne coupe

(1) *Ann. d'ocul.*, 1861.
(2) Opérations d'Adams et d'Himly, corectopie.

pas la partie de l'iris attirée au dehors; mais ce procédé ne présente aucun avantage sur celui de l'excision latérale qui est certainement préférable.

M. Guépin (de Nantes) a décrit sous le nom de *distension permanente de la pupille*, un procédé qui n'est qu'une variété du *déplacement* avec *enclavement*. Il consiste surtout à amener une portion du bord pupillaire dans une solution de continuité, pratiquée au moyen de l'excision d'une petite partie du lambeau de la cornée. Cette excision se fait au moyen d'une sorte d'emporte-pièce. Le procédé de M. Guépin n'a pas été adopté.

Un autre mode de déplacement avec enclavement a été décrit sous le nom d'*iridésis*, par M. Critchett (1). On pratique d'abord une ponction, près de la circonférence de la cornée, avec une aiguille assez large. On introduit par l'ouverture une pince-tube autour de laquelle on a convenablement disposé un fil de soie ; cette pince sert à accrocher une portion de la substance irienne à égale distance des bords ciliaire et pupillaire. La portion ainsi accrochée est étreinte dans un nœud du fil de soie dont les deux chefs sont ensuite coupés à une certaine distance. Le fragment de l'iris ainsi serré s'affaisse promptement, et dès le second jour on peut retirer le fil. Nous avons déjà vu (page 319) que ce procédé a été appliqué par M. Bowman au staphylôme transparent de la cornée.

§ V. — Pupille artificielle par lacération ou déchirement de l'iris (2).

Lorsque le cristallin est encore transparent et que le bord pupillaire de l'iris adhère à la cornée dans une certaine étendue, on peut introduire dans la chambre antérieure, à travers une petite incision de la cornée, le crochet de Tyrrell (fig. 110), au moyen duquel on saisit avec précaution le bord pupillaire, que l'on déchire en retirant l'instrument.

Si le bord pupillaire de l'iris est adhérent à la cornée dans toute son étendue, et si la transparence de la cornée permet de faire une nouvelle pupille en face de sa partie inférieure et externe, on peut employer le procédé suivant, recommandé d'ailleurs par Tyrrell. Il introduit une aiguille large, à bords tranchants, à travers la cornée dans la chambre antérieure, et perce ainsi l'iris près de son point d'adhérence, en ayant soin de ne pas pousser la pointe de l'instrument trop en arrière, pour ne

(1) *Ann. d'ocul.*, t. XLII et XLIV.
(2) Iridorhésis.

pas blesser la capsule de la lentille. Après avoir fait ainsi une petite ouverture dans l'iris, il retire l'aiguille et passe le crochet à pointe mousse dans la chambre antérieure, et déchire l'iris en introduisant le crochet dans l'ouverture pratiquée par l'aiguille. L'ouverture qui en résulte est généralement suffisante ; quelquefois cependant cela ne produit qu'une fissure. Dans ce cas, Tyrrell, après la guérison, ponctionnait de nouveau la cornée, un peu au-dessus du centre, et saisissait la lèvre supérieure de la fissure avec le crochet ; en retirant l'instrument, il déchirait l'iris et formait une ouverture triangulaire. Comme on se sert d'un instrument pointu pour percer la cornée, il faut prendre garde de ne pas blesser le cristallin, ce qui occasionnerait une cataracte.

F. 110.

[La méthode par *lacération*, ou déchirure de l'iris, avec excision est bien préférable à celle du décollement proprement dit. Elle est préconisée par MM. Desmarres, Coursserant et quelques autres praticiens. M. Desmarres la décrit sous le nom d'*iridorhésis*, de la façon suivante :

Premier temps. — Le chirurgien, armé d'un couteau lancéolaire ou d'un couteau à cataracte, ponctionne avec précaution la circonférence de la cornée à l'endroit précis de l'insertion de cette membrane sur la sclérotique, et pénètre dans la chambre antérieure, parallèlement à l'iris, jusqu'à ce qu'il ait fait une plaie de 4 millimètres au plus. Il agrandit la plaie en sortant, si elle n'a pu être faite assez large en poussant l'instrument. Ce premier temps achevé, le chirurgien, après avoir déposé le couteau, prend une pince courbe de la main qui a fait la ponction, et une paire de ciseaux courbes de l'autre.

Deuxième temps. — La pince, tenue la concavité en avant, est introduite fermée dans la chambre antérieure et poussée jusqu'à ce que les mors touchent la face concave de la cornée dans le point en regard ou le plus rapproché possible des adhérences ; arrivée là, la pince s'ouvre, et au même instant l'iris vient faire saillie entre les deux branches de l'instrument.

Troisième temps. — L'opérateur saisit l'iris aussi largement que possible entre les branches et non avec les mors de la pince,

(1) *Practical Work*, etc., vol. II, p. 511.

du côté des adhérences, et le déchire par une traction brusque et calculée, de telle sorte que la pince ne parcourt, pendant ce mouvement, que le trajet le plus limité possible et qu'elle reste dans la chambre antérieure. Aussitôt qu'il a cédé, on entraîne l'iris au dehors rapidement et sans secousse.

Quatrième temps. — Au même moment, les ciseaux sont approchés, et l'iris, toujours maintenu par la pince, est excisé. S'il arrive que l'iris se brise entre les lèvres de la plaie, on va l'y chercher avec la pince ; si du sang s'est épanché dans la chambre antérieure, on entr'ouvre la plaie avec un stylet fin et on le laisse échapper ; on maintient les yeux du malade fermés deux ou trois jours avec du taffetas d'Angleterre.

La déchirure de l'iris, dit M. Coursserant (1), doit être obtenue du premier coup, car à peine la teinte noire du fond de l'œil apparaît-elle à travers la nouvelle pupille, que quelques gouttes de sang s'épanchent, masquent les rapports, et rendent très dangereuse pour la capsule cristalline l'introduction ultérieure des instruments.]

Traitement après les opérations de la pupille artificielle. — Ce traitement est le même, en général, qu'après les opérations de cataracte. Le malade doit rester au lit, les yeux protégés contre la lumière, et suivre un régime antiphlogistique. Le traitement doit varier suivant la forme et la gravité de l'inflammation, qui peut survenir.

Si l'on a retiré le cristallin, le patient devra nécessairement se servir de lunettes à cataracte, lorsqu'il sera guéri. Lors même que l'on a respecté le cristallin, après l'excision latérale, l'opacité centrale de la cornée nécessitera peut-être l'emploi de verres convexes aussi puissants que pour un opéré de cataracte.

Indication des différentes altérations de l'œil, dans lesquelles la vue peut être rétablie par l'opération de la pupille artificielle; plan général d'opération, et modifications à suivre dans chaque cas particulier.

Dans la description que nous avons donnée ci-dessus des différentes méthodes de pratiquer l'opération de pupille artificielle, nous avons aussi parlé des différents états morbides de l'œil qui réclament chacune d'elles. Nous croyons qu'il est utile maintenant

(1) *Arch. d'ophthalmol.*, t. III, p. 259.

de classer ces maladies et d'indiquer le plan général d'opération à suivre pour chaque espèce.

1° Premier genre d'états morbides de l'œil.

La cornée est le siége principal de l'affection. — L'iris et la pupille peuvent être normaux, ou l'iris, d'ailleurs sain, être adhérent à la cornée au degré de la synéchie antérieure, ou du staphylôme partiel, la pupille étant plus ou moins déformée et contractée. Le cristallin et la capsule peuvent être sains, ou, par suite d'une cataracte, la lentille a été enlevée.

Espèces morbides.	*Plan d'opération.*
Opacité centrale de la cornée, incurable, assez grande pour couvrir la pupille, même lorsqu'elle est dilatée par la belladone ; l'iris et la pupille à l'état normal, cristallin sain.	Excision latérale, là où existe la plus grande étendue de cornée claire.
Opacité de la cornée moins étendue, mais contraction, à un degré plus ou moins marqué, de la pupille, que la synéchie antérieure ou le staphylôme partiel tire derrière l'opacité. Cristallin sain.	Ramener la pupille dans sa position naturelle par la section, si la synéchie est petite et semble facile à diviser ; autrement, excision de l'iris entraîné à travers une section de la cornée.
Cas où le bord pupillaire de l'iris adhère à la cornée, soit en entier, ou sur une étendue considérable. Iris sain d'ailleurs, mais très tendu.	Incision à travers la sclérotique si le cristallin n'existe plus. Si, au contraire, la lentille est encore présente et saine, et s'il y a une étendue suffisante de cornée claire, l'excision latérale se pratique de la manière suivante : on fait une section de la cornée, et avec de petites pinces on va saisir un repli de l'iris que l'on entraîne ou que l'on déchire et que l'on coupe.

2° Deuxième genre d'états morbides de l'œil.

L'iris et la pupille sont affectés, la cornée est saine, le cristallin transparent ou opaque.

Espèces morbides.	*Plan d'opération.*
Occlusion simple de la pupille, par suite d'iritis ; le cristallin et la capsule sont transparents.	Excision de l'iris attiré à travers une section de la cornée que l'on pratique entre le centre et la circonférence ; sinon décollement.

Occlusion de la pupille avec cataracte, et synéchie postérieure.	Si la substance de l'iris est saine et contractile de manière à maintenir l'incision béante, et si la lentille est molle et facile à diviser, incision à travers la sclérotique, avec division de la lentille. Si la lentille est dure et réclame l'extraction, il sera mieux de faire l'opération de Maunoir par incision, et d'extraire la cataracte par l'ouverture. Si l'iris n'est pas sain, on peut avoir recours au décollement suivi de l'abaissement de la cataracte, ou à l'excision avec l'extraction.
Occlusion de la pupille, apèrs l'extraction de la cataracte.	C'était dans un cas comme celui-là que Cheselden mit en pratique son opération par incision à travers la sclérotique ; et si le tissu de l'iris est resté assez sain, l'opération peut en général réussir. Si le tissu de l'iris, bien que peu altéré, paraît néanmoins avoir souffert, on peut conseiller l'opération de Maunoir par incision, de préférence à celle de Cheselden. Mais si le tissu de l'iris est sérieusement altéré, alors il faut avoir recours à l'excision.
Opacité partielle de la cornée, pupille fermée, synéchie antérieure ou postérieure et cataracte, c'est-à-dire combinaison de tous les états morbides que nous venons d'énumérer.	Après avoir considéré, d'une part, la situation et la disposition de l'opacité de la cornée, et de l'autre, l'état de l'iris, conditions qui peuvent changer le procédé opératoire, on agira d'après les règles que nous venons de poser.

La section et l'excision de l'iris, qui n'étaient pratiquées autrefois que dans le but de créer une ouverture destinée à suppléer la pupille normale, ont été depuis quelques années mises à contribution comme moyens curatifs des phlegmasies chroniques des membranes internes de l'œil. Dès 1856, en effet, M. de Graefe a établi (1) que l'excision d'une portion plus ou moins considérable de l'iris est un excellent moyen de diminuer l'inflammation chronique du globe oculaire. Ainsi, dans les synéchies postérieures totales, dans les adhérences larges et inextensibles, qui sont la cause principale des récidives de l'iritis et de la choroïdite chroniques, l'iridectomie amène l'écoulement ou la résorption des produits déposés derrière l'iris, et produit un écoulement de sang. Le même résultat favorable s'obtient dans les cas d'irido-choroïdite ayant débuté par l'iris, dans l'iritis chronique sujette à récidive, etc. (p. 231). M. Coursserant a obtenu de beaux succès par ce mode de traitement,

(1) *De l'opération de la pupille artificielle comme remède contre l'iritis chronique et l'iridio-choroïdite* (*Arch. fur Ophth.* 1856, t. II, p. 202, 257).

et M. Desmarres, qui pratique l'excision d'un lambeau d'iris préalablement décollé, préconise cette méthode dans les cas d'irido-choroïdite, avec synéchie postérieure, cas qui récidivent, sont rebelles aux autres modes de traitement et conduisent à l'amaurose. Dans un certain nombre de cas, on a pour but, en pratiquant l'excision de l'iris, de diminuer la pression interne de l'œil. Nous reviendrons sur ce sujet à l'article GLAUCÔME.

TRAVAUX A CONSULTER SUR LA PUPILLE ARTIFICIELLE.

Maunoir, *Mémoire sur l'organisation de l'iris et l'opération de la pupille artificielle*, 1812. — Donegana, *Della pupilla artificiale*, 1809. — Assalini, *Ricerche sulla pupilla artificiale*, 1811. — W. Adams, *Practical obs. on entropium, on the modes of forming artificial pupill*, etc. London, 1812. — Faure, *Observ. sur l'iris et sur les pupilles artificielles*. Paris, 1819. — Wagner, *De coremorphosi*. Gœttingue, 1818.—Delpech, *De la pupille artificielle* (*Rev. méd.*, t. III, 1831).— Guépin, *Mémoire sur la pupille artificielle* (*Ann. d'ocul.*, 2e vol. suppl.). — Huguier, *Des opérations de pupille artificielle*, thèse de Paris, 1841. — A. Bérard, *Dictionnaire de méd.* en 30 vol., art. PUPILLE ARTIFICIELLE, t. XXVI.—Desmarres, *Atlas du journal des connaiss. médic.-chirurg.*, 1850.—Coursserant, *Arch. d'ophthalmol.*, t. III, p. 259. — Critchett, *Ann. d'ocul.*, t. XLII, p. 130, et t. XLIV, p. 125. — Marcet, *De l'opération de la pupille artificielle*, thèse de Paris, 1861. — Pagenstecher, *Ueber die Iridectomie*. Wiesbaden, 1858.

APPENDICE AU CHAPITRE PRÉCÉDENT.

AFFECTIONS CONGÉNITALES DE L'IRIS ET DE LA PUPILLE.

§ I. — Absence congénitale de l'iris (1).

L'absence congénitale de l'iris peut être complète ou incomplète.

On remarque derrière la cornée une teinte uniforme, qui est obscure sans être d'un noir mat ; mais lorsque la lumière tombe dans l'œil sous un certain angle, on observe à sa partie profonde un reflet d'un rouge sombre.

En général, les deux yeux sont également atteints de cette difformité congénitale ; mais, dans certains cas, elle est complète dans l'un et incomplète dans l'autre.

Les personnes affectées d'absence de l'iris ne supportent pas bien une forte lumière, et leur vue est imparfaite. Mais elles contractent l'habitude de garder les sourcils baissés et les paupières à demi fermées ; leurs yeux sont quelque peu protégés de

(1) Iridérémie congénitale.

cette manière contre l'éclat de la lumière, et leur vue est en même temps, plus distincte.

Les yeux peuvent être, sous les autres rapports, parfaitement conformés, ou bien atteints d'autre malformation.

En général, une cataracte se forme tôt ou tard; quelquefois elle existe à la naissance. Souvent elle paraît tremblante.

Malgré la cataracte, la vue se conserve encore à un certain degré, puisque les rayons de lumière peuvent se frayer un passage jusqu'à la rétine, à travers la zone lucide qu'on voit autour de la circonférence de la lentille opaque.

A la suite d'une blessure, la plus grande partie de l'iris peut être détachée de ses connexions ciliaires ; dans ce cas, il se réduit à un petit volume, et l'œil prend le même aspect que lorsqu'il y a une absence incomplète de l'iris.

Traitement. — La seule chose qu'on puisse faire dans le cas d'absence congénitale de l'iris, c'est de porter sur les yeux, en guise de lunettes, des plaques arquées de corne ou d'une substance analogue, ayant des fentes transversales à travers lesquelles on peut voir, comme dans les lunettes à neige des Esquimaux. Si l'état de la vision l'exige, on peut garnir les fentes de verres concaves ou convexes.

Lorsque la cataracte s'est formée et si l'on veut opérer, il faut choisir le procédé par division. Dans l'iridérémie partielle, c'est le cercle pupillaire qui est incomplétement développé.

§ II. — Fissure congénitale de l'iris (1).

La fissure s'étend de la pupille vers le bord ciliaire de l'iris, et sa direction est presque toujours verticale.

Fig. 111.

Dans quelques cas, la fente se contracte avec la pupille, bien que plus lentement; dans d'autres, la contractilité paraît se borner à la pupille.

La vue est en général intacte, à moins que, comme il arrive parfois, il n'y ait, en outre, quelque autre vice de développement de l'œil.

(1) *Coloboma iridis* congénital, *iridoschisma*.

La fissure devient habituellement plus étroite près du bord ciliaire de l'iris, mais dans quelques exemples on a vu une disposition contraire. Dans quelques cas, la fente ne fait au bord pupillaire de l'iris qu'une simple entaille anguleuse. Enfin on a noté comme une variété spéciale de ce vice de conformation une fissure de la substance propre de l'iris seule, tandis que l'uvée restait intacte.

Tantôt un œil seulement est affecté de fissure congénitale de l'iris, tantôt les deux. On a rapporté un cas dans lequel il y avait simple fissure dans un œil, et dans l'autre, double pupille en forme de 8.

En général, la moitié inférieure de l'œil est moins convexe que la supérieure, et apparemment moins développée. Dans quelques cas, l'œil entier paraît plus petit qu'il ne l'est normalement, la cornée plus plate, le pigment absent et le globe vacillant. Dans d'autres cas, on a observé la complication de cataracte; mais la vue était encore assez bonne, la lumière pénétrait jusqu'à la rétine par la fissure de l'iris, à travers la zone lucide du pourtour de la lentille. Dans beaucoup de cas, néanmoins, le globe paraît tout à fait normal sous tous les autres rapports, et la vision est bonne.

On a observé que ce vice de conformation était parfois héréditaire dans les familles.

On a trouvé, par la dissection, que le coloboma de l'iris n'était qu'une partie d'une fissure plus étendue, comprenant à la fois la rétine et la choroïde. Si l'on se rappelle que, dans les premiers temps de l'existence du fœtus, il y a une fissure qui s'étend à travers la partie inférieure de la rétine, de la choroïde et de l'iris, nous sommes immédiatement conduit à penser que la fissure congénitale impliquant la partie inférieure de l'iris est due à un arrêt de développement.

Dans le cas où la fissure occuperait une autre portion de l'iris, cette anomalie ne pourrait être attribuée à cette cause.

La fissure accidentelle de l'iris (coloboma traumatique de l'iris) peut occuper une partie quelconque de la membrane. Comme il y a généralement lésion de quelque autre partie du globe, la simple fissure de l'iris n'est pas la maladie principale.

Quelquefois la pupille est vicieusement placée et déformée congénitalement, et l'on rencontre même l'existence de plusieurs pupilles, comme nous venons de le dire.

§ III. — Imperforation congénitale de l'iris.

Dans beaucoup d'ouvrages sur les maladies des yeux, on parle de la persistance de la membrane pupillaire comme pouvant nécessiter l'opération de la pupille artificielle; et l'on cite, à ce propos, les opérations de Cheselden et jamais aucune autre. Néanmoins les opérations de Cheselden ne furent pas faites dans des cas de persistance de la membrane pupillaire, mais comme il a été dit ci-dessus (p. 445), dans des cas d'occlusion de la pupille à la suite de l'opération de la cataracte.

Bien que la membrane pupillaire puisse quelquefois exister encore à la naissance, elle disparaît bientôt, et je crois qu'il n'existe pas de cas authentique où elle ait persisté d'une façon permanente et produit un obstacle à la vision qui ait réclamé l'intervention de l'art.

J'ai récemment rapporté un cas (dans *Ophthalmic hospital Reports*, n° 10, 1860), dans lequel les restes de la membrane pupillaire formaient trois bandes partant d'autant de points différents de la surface antérieure de l'iris, au point de jonction des cercles pupillaire et ciliaire, et allant jusqu'à la capsule de la lentille. On pouvait, dans un examen superficiel, prendre ces bandes pour des bandes d'adhérences à la suite d'une iritis, mais l'œil était d'ailleurs parfaitement sain.

Ce fut pour un certain trouble dans la vision de l'autre œil que la malade, jeune fille de seize ans, vint me consulter.

Le vice de conformation dont il s'agit ici a été très rarement signalé, et il serait, du reste, peu important, ainsi que le fait observer M. Wharton Jones, puisque la membrane pupillaire finit par se déchirer au bout de quelques jours ou de quelques semaines. Il y aurait donc alors un simple retard dans l'accomplissement d'un acte normal, plutôt que persistance d'un état transitoire. Il faut admettre que l'occlusion congénitale de la pupille est due le plus souvent, sinon toujours, quand elle persiste, à des exsudations résultant d'inflammations intra-utérines. C'est alors seulement que, si les autres parties du globe sont restées saines, on peut songer à l'opération de la pupille artificielle.

Consultez : D'Ammon, *Démonstrations cliniques des maladies congénitales et acquises de l'œil humain et de ses annexes*, traduit de l'allemand par Szokalski, 1846. — E. Cornaz, *Des abnormités congénitales des yeux et de leurs annexes*. Lausanne, 1848. — J. Cloquet, *Mémoire sur la membrane pupillaire*. Paris, 1818.

CHAPITRE VII.

ÉTATS ANORMAUX DE LA RÉFRACTION OPTIQUE ET DE L'ACCOMMODATION DE L'ŒIL.

ARTICLE PREMIER.

ÉTATS ANORMAUX DE L'ACCOMMODATION.

§ I. — Myosis et mydriasis.

On donne le nom de *myosis* à la contraction anormale de la pupille, et celui de *mydriasis* ou *mydriase* à sa dilatation persistante, malgré les influences sous lesquelles elle se resserre ordinairement, et indépendante des adhérences morbides ou des autres changements organiques de l'iris.

Pour comprendre la nature du myosis et du mydriasis, il est nécessaire, tout d'abord, d'avoir une idée nette des conditions qui régissent les mouvements de la pupille.

Conditions des mouvements de la pupille. — La pupille est, à la lumière douce, dans son état moyen, c'est-à-dire qu'elle a environ un cinquième de pouce ou une ligne et demie de diamètre. Elle se rétrécit lorsque la lumière à laquelle l'œil est exposé se trouve plus intense, mais elle se dilate, au contraire, quand la lumière est faible. Pendant le sommeil, la pupille est très contractée. Peu de temps après la mort, on la trouve de moyenne grandeur.

Lorsque la pupille a son diamètre moyen, l'iris est dans un état de relâchement. La contraction et la dilatation de la pupille sont, l'une et l'autre, des manifestations d'un état actif, des fibres circulaires dans le premier cas, des fibres radiées dans le second. Quand la contraction de l'un ou l'autre ordre de fibres cesse, l'élasticité de l'iris ramène la pupille à sa grandeur moyenne.

Les fibres circulaires de l'iris qui, par leurs contractions, resserrent la pupille, doivent leur contractilité au nerf de la troisième paire, tandis que les fibres rayonnantes, par l'action desquelles la pupille se dilate, doivent leur contractilité aux fibres nerveuses qui partent de la moelle épinière au niveau de la dernière vertèbre cervicale et des deux premières dorsales. Ces fibres traversent les nerfs spinaux correspondants et la portion cervicale du grand sympathique, et communiquent avec les nerfs ciliaires par l'intermédiaire de la branche ophthalmique de la cin-

quième paire et de ses anastomoses avec le plexus carotidien (1).

Lorsqu'il existe une paralysie complète du nerf de la troisième paire, il se produit une dilatation fixe de la pupille à un degré moyen, car la paralysie des fibres circulaires de l'iris permet l'action illimitée des fibres rayonnantes. Outre cet effet sur la pupille, on trouve alors un ptosis ou chute de la paupière supérieure par suite de la paralysie du releveur de la paupière qui n'entrave plus l'action de l'orbiculaire ; enfin, l'œil est disposé à se tourner en dehors à cause de la paralysie du muscle droit interne et des autres muscles animés par la troisième paire, ce qui permet l'action illimitée du droit externe.

Quand la dilatation fixe de la pupille n'est pas accompagnée de *ptosis* ni de l'impossibilité de tourner l'œil autrement qu'en dehors et un peu en bas, on peut l'attribuer à la paralysie de la seule branche du nerf de la troisième paire, qui fournit au ganglion ophthalmique ; mais dans beaucoup de cas de mydriasis et d'amaurose surtout, dans lesquels la pupille se meut, de concert, avec celle de l'œil opposé sain, il n'y a aucune raison de supposer que le nerf de la troisième paire est le moins du monde atteint. La dilatation de la pupille est alors très probablement due à la contraction spasmodique des fibres rayonnantes de l'iris, dont l'action l'emporte sur celle des fibres circulaires.

S'il en est ainsi, on peut supposer que la contraction des fibres rayonnantes est produite, dans les cas d'amaurose, par l'action réflexe des nerfs dont ces fibres tiennent leur contractilité ; cette action est provoquée alors par l'insensibilité de la rétine, de la même manière que l'absence d'excitation de la rétine par la lumière produit la dilatation de la pupille, parce que, en raison de cette même insensibilité de la rétine, l'action réflexe des nerfs qui donnent la contractilité aux fibres circulaires n'est plus excitée par la lumière. Mais dans les cas de dilatation fixe de la pupille avec conservation de la complète sensibilité de la rétine, ce qui constitue la mydriase proprement dite, le mode suivant lequel l'excitation est communiquée aux nerfs qui se distribuent aux fibres radiées, doit être complétement différent. Les causes éloignées sont des coups portés sur l'œil et sur la tête ; l'irritation

(1) MM. Budge et Waller, dans un Mémoire adressé, en 1851, à l'Institut, désignent sous le nom de *cilio-spinale* la région de la moelle qui donne naissance à la partie du grand sympathique dont l'influence se fait sentir sur la pupille. Cette région serait localisée entre la première paire cervicale et la sixième dorsale inclusivement.

intestinale produite par des vers, des matières fécales durcies, etc.; ces causes agissent probablement par l'intermédiaire du grand sympathique.

En coupant le sympathique dans la région du cou d'un chien, on détermine la contraction de la pupille, parce que les fibres rayonnantes de l'iris sont soustraites à toute influence nerveuse et paralysées, tandis que les fibres circulaires conservent toute leur contractilité. Mais il faut remarquer cependant, comme effet immédiat de la section du sympathique, que la dilatation de la pupille peut être le résultat de l'irritation des fibres nerveuses produite au moment de la section. Outre la paralysie des fibres radiées, et, par suite, la contraction de la pupille, on détermine encore la paralysie des parois des vaisseaux de l'œil, et comme conséquence, une sorte de congestion inflammatoire du côté correspondant de la tête (1).

La contraction persistante de la pupille, causée apparemment par l'action spasmodique des fibres circulaires de l'iris, se remarque dans certains cas d'amaurose (cas éréthistiques). L'action spasmodique semble entretenue par l'irritation de la rétine qui excite l'action réflexe des nerfs de la troisième paire, comme cela a lieu, au degré près, par l'influence de la lumière dans les circonstances ordinaires.

Dans certains cas, l'action spasmodique paraît être déterminée par l'irritation des branches de l'ophthalmique de la cinquième paire, qui excite l'action réflexe de l'oculo-moteur.

Les mouvements de la pupille sont involontaires. Si quelques personnes cependant les produisent à volonté, cela n'est pas dû à un effet direct de la volonté sur l'iris, à ce que ces personnes peuvent sur-le-champ exercer le pouvoir volontaire d'accommodation qui provoque les mouvements sympathiques de la pupille, comme il sera expliqué plus loin (page 476).

Ce n'est pas en excitant directement l'iris que la lumière fait contracter la pupille, mais en excitant la rétine et le nerf optique et en déterminant ainsi l'action réflexe du nerf de la troisième paire. Aussi, lorsque la rétine est insensible ou que, par la section du nerf optique, elle a perdu ses connexions avec le cerveau, ou

(1) Voyez un article de l'auteur sur l'état du sang et des vaisseaux (*Trans. med.-chir.*, 36e volume, p. 401). Après la section du sympathique au cou des chiens ou des chats, Donders rapporte qu'en examinant le fond de l'œil avec l'ophthalmoscope, il n'a reconnu aucun changement dans les vaisseaux de la rétine ou de la choroïde.

quand le nerf de la troisième paire a été coupé. la pupille n'est plus influencée par la lumière et reste fixe et dilatée.

Dans certains cas de cécité amaurotique, on voit la pupille obéir, comme à l'état normal, à l'influence de la lumière. Cela s'explique en supposant que l'altération qui cause la cécité ne s'étend qu'à la portion du cerveau qui est le siége de la perception visuelle, et que c'est en avant de cette portion altérée qu'existe le tissu au sein duquel se fait la réflexion du nerf optique sur l'oculo-moteur.

Dans la plupart des cas d'amaurose, les mouvements de la pupille ne sont pas excités par la lumière. Si, dans un cas de ce genre, un œil seulement est affecté, la pupille demeure immobile tant que l'œil sain est couvert ; mais aussitôt que ce dernier se trouve exposé à la lumière, et que la mobilité de sa pupille est ainsi mise en jeu, le mouvement de la pupille de l'œil malade est généralement, mais non toujours, excité de même. Cette sympathie entre les deux iris, qui se manifeste aussi dans l'état de santé par le mouvement des deux pupilles, bien qu'un œil seulement soit exposé aux variations de la lumière (1), s'explique par ce fait que chaque nerf optique a une racine de chaque côté du cerveau, et que chacun peut ainsi être en rapport, comme il a été expliqué ci-dessus, avec les deux nerfs oculo-moteurs.

1° Myosis.

Le myosis peut n'être compliqué d'aucune altération de la sensibilité de la rétine; mais comme cette simple contraction de la pupille ne trouble pas beaucoup la vision, excepté dans une faible lumière, il est rare que ces cas arrivent à la connaissance du praticien.

Le myosis pour lequel le chirurgien est consulté, est donc celui qui s'accompagne d'un trouble de la vision, le myosis et l'affaiblissement de la vue étant également les symptômes d'une altération de la rétine.

Dans les cas où la vue est intacte, le myosis paraît résulter de la contraction habituelle de la pupille, par suite de l'application continuelle des yeux sur des objets petits et brillants ;

(1) On doit se rappeler, comme il a été dit plus haut (p. 27), que dans l'état de santé, lorsqu'un œil est couvert, la pupille de l'œil opposé est un peu moins contractée que lorsque les deux yeux sont exposés à la lumière.

aussi est-ce une affection fréquente chez les bijoutiers, les horlogers, les graveurs, etc. Les fibres circulaires, après avoir été contractées, dans le principe, d'une façon dynamique et temporaire, finissent par rester contractées d'une manière permanente et organique.

Dans d'autres cas, cette affection paraît due à la contraction tonique des fibres circulaires, en raison de l'action réflexe excitée par l'état de la rétine qui ne diffère de ce qu'il est ordinairement que par la durée de l'excitation.

Traitement. — Dans le myosis de la première espèce, la belladone n'a pas beaucoup d'effet sur la pupille; et, dans les cas de la seconde, lorsqu'elle produit une légère dilatation, la vue n'est pas améliorée, elle est au contraire troublée. Les principes qui doivent guider dans le traitement de cas semblables sont les mêmes que ceux indiqués pour les maladies comprises sous le titre d'*amauroses*.

2° Mydriasis.

On doit soigneusement distinguer, de la dilatation de la pupille qui est un symptôme si commun d'amaurose, le mydriasis qui n'est accompagné d'aucuns troubles dans la vue, si ce n'est ceux que l'on peut attribuer à l'état de la pupille, à savoir : l'éblouissement, la confusion, la multiplication et la coloration des objets, surtout des objets rapprochés, phénomènes qui sont la conséquence de la diminution dans la correction des aberrations de sphéricité, de chromatisme et de distance.

On saura que le cas est un mydriasis simple, si le malade, en regardant à travers une ouverture de dimensions moindres que la grandeur ordinaire de la pupille, peut voir les objets tout à fait distinctement.

On peut se procurer, dans ce but, un instrument comme celui représenté dans la figure 7, page 40 ; mais il est facile d'en improviser un, en perçant une carte avec une grosse épingle. Si l'on noircit la surface de la carte tournée du côté de l'œil, cela n'en vaut que mieux. La vision est améliorée par les verres convexes et est plus nette dans un demi-jour.

Traitement. — Le traitement du mydriasis qui accompagne le ptosis et le strabisme divergent, par suite de la paralysie du nerf oculo-moteur, sera étudié dans un autre chapitre. Le mydriasis simple et sans complications est quelquefois guéri par

des applications irritantes sur la conjonctive; mais avant d'avoir recours à ce traitement local, il faut rechercher et combattre l'irritation gastrique ou les autres désordres (p. 471), dont le mydriasis n'est souvent que le symptôme.

La mydriase simple ou idiopathique, dont on comprend le mécanisme après les détails qui ont été donnés plus haut sur les mouvements de l'iris, peut être déterminée par des causes assez variées, qui porteront leur action sur les nerfs ciliaires, avant ou après leur entrée dans l'œil, ou sur les branches nerveuses dont ils émanent, soit que cette action produise, comme cela a lieu le plus souvent, un défaut d'innervation dans les fibres circulaires, soit que, ce qui est l'exception, elle excite dans les fibres radiées un excès de contractilité. Les lésions qui tendent à déterminer directement la paralysie des nerfs ciliaires siégent dans le globe oculaire lui-même : telles sont les altérations diverses des membranes, la congestion, l'hydrophthalmie, les exsudats choroïdiens antérieurs qui compriment les nerfs ciliaires, les coups, les contusions qui produisent dans l'iris un épanchement sanguin. La syphilis, le rhumatisme, peuvent encore amener la mydriase par le même mécanisme.

La connaissance des causes a une grande influence sur le traitement de la mydriase. En dehors des moyens destinés à faire disparaître la cause, on aura recours à l'exercice de l'œil mydriatique, plus spécialement sur de petits objets, et surtout à l'usage des lunettes portant des verres dépolis avec un trou central, ou encore des lunettes panoptiques de Serre, ou sténopéiques de Donders. Les verres faiblement convexes conviendront souvent, à cause de la presbytie qui accompagne ordinairement la mydriase. Les collyres laudanisés ont été conseillés, parce qu'on sait que le narcotisme produit la contraction des pupilles. Selon M. Hairion, l'ergot de seigle ramènerait la pupille à son état normal, lorsque la dilatation s'accompagne d'un état hypersthénique plus ou moins prononcé. Enfin, l'excitation de la surface de la cornée par l'électricité, comme la pratiquait Demours, ou par la cautérisation de son pourtour répétée tous les deux ou trois jours, comme le conseille Serre (d'Alais), a paru jouir, dans certains cas, d'une efficacité réelle.

§ II. — Myopie ou vue courte, et presbytie ou vue longue.

Quand la distance à laquelle un caractère ordinaire d'imprimerie peut être lu commodément est beaucoup moindre que 12 pouces anglais (20 centimètres environ), la vision est dite myope ; lorsque, au contraire, cette distance est beaucoup plus grande, on dit que la vue est presbyte.

Avant de décrire la myopie et la presbytie, il sera utile de présenter quelques observations sur la réfraction par les verres

convergents, et sur l'accommodation de l'œil à des distances différentes.

Réfraction par les lentilles convergentes et accommodation de l'œil à des distances différentes. — Les rayons lumineux venant d'objets très éloignés, bien que n'étant pas strictement parallèles, sont généralement regardés comme tels, et le foyer auquel sont amenés de semblables rayons par une lentille convergente, est appelé le *foyer principal de la lentille.*

Si les rayons ne viennent pas d'un corps assez éloigné pour être parallèles, mais s'ils sont plus ou moins divergents, le foyer auquel ils viennent concourir est plus éloigné de la lentille que son foyer principal, c'est-à-dire à un point quelconque entre ce foyer et la distance infinie. Plus ce point est près du foyer principal, plus est éloigné le corps d'où émanent les rayons, en d'autres termes, plus ceux-ci sont près d'être parallèles, et *vice versâ.*

Le point d'un objet d'où émane un pinceau donné de rayons divergents, s'appelle le foyer des rayons incidents, et le foyer auquel ces rayons sont amenés par la lentille, se nomme le foyer des rayons réfractés. Ces deux foyers, le foyer des rayons incidents et celui des rayons réfractés, à cause de la relation existant entre eux et qui a été indiquée ci-dessus, à savoir, que, quand l'un se rapproche de la lentille, l'autre s'en éloigne, sont nommés *foyers conjugués.*

Ceci fera comprendre que si les milieux réfringents de l'œil étaient incapables de changement, soit en ce qui touche leur puissance, soit en ce qui regarde leur distance respective de la rétine, les rayons de lumière venant d'objets à une distance *particulière* pourraient seuls être rassemblés en un foyer exact sur la rétine. Les rayons venant d'objets plus éloignés de l'œil formeraient leur foyer en avant de la rétine, et, après s'être croisés, produiraient sur elle des cercles de diffusion. Les rayons venant d'objets plus rapprochés ne donneraient leur foyer que derrière la rétine, sur laquelle ils tomberaient encore dispersés de la même manière.

Il résulterait de ceci que les objets ne seraient vus complétement distincts qu'en étant situés à une distance déterminée de l'œil. Mais nous savons qu'il n'en est pas ainsi. Nous savons que la plupart des gens peuvent, dans certaines limites, voir les objets très distinctement à des distances différentes. Il faut donc reconnaître que l'œil possède une puissance d'accommodation

aux distances, semblable à celle de nos instruments d'optique.

Nous devons expliquer ici la différence qui existe entre la vue parfaite et la vue distincte. Dans la vue parfaite, les contours, la couleur et les détails de l'objet apparaissent tracés avec l'exactitude, la clarté et la netteté la plus grande; et nous n'obtenons ce résultat que lorsque tous les rayons lumineux sont amenés à former exactement leur foyer sur la rétine. Dans la vue distincte, les grands objets sont vus assez bien pour être immédiatement reconnus: on lit tout de suite le titre d'un livre, par exemple; mais le contour et la teinte manquent de netteté, et les petits objets ou les détails des grands objets sont très imparfaitement reconnus; cela est dû à ce que les rayons de lumière ne forment pas exactement leur foyer sur la rétine, mais y sont légèrement dispersés.

Les limites dans lesquelles l'œil peut voir parfaitement et distinctement à différentes distances; en d'autres termes, les limites de la vue parfaite varient quelque peu suivant les personnes, et même pour les deux yeux d'une même personne; mais, en général, on peut les calculer entre 8 ou 9 et 15 ou 20 pouces anglais. En deçà de 8 pouces et au delà de 20, la vue peut être encore distincte, mais elle n'est plus parfaite.

Bien qu'on ne puisse douter que, chez la plupart des personnes, mais non chez toutes, l'œil ne soit capable de s'accommoder pour la vue parfaite à différentes distances, les moyens par lesquels ceci s'effectue n'ont pas encore été démontrés d'une façon certaine. Cependant, comme la perte du cristallin entraîne celle de la faculté d'accommodation, il est très probable que celle-ci dépend d'un changement dans la position et dans la forme de la lentille (1). Par un très léger mouvement de la lentille en avant, et une très petite augmentation de sa courbure, l'œil pourrait s'accommoder aux distances rapprochées, et *vice versâ*. Avec l'âge, la puissance d'accommodation de l'œil pour des distances différentes devient plus faible ou se perd complétement.

Lorsque l'œil s'accommode pour des objets rapprochés, la pupille se contracte et les axes des globes convergent, et *vice versâ;* mais ces variations dans la grandeur de la pupille et dans

(1) Le docteur Cramer, physiologiste hollandais, a remarqué que, dans l'accommodation pour la vue courte et longue, on peut voir les images réfléchies à la surface antérieure de la lentille changer de forme et de position: c'est une preuve que ce pouvoir dépend, en partie du moins, d'un changement dans la forme de la face antérieure de la lentille.

la direction des globes sont simplement une condition concomitante et auxiliaire, mais non essentielle (1).

Outre les différences de la vue en ce qui touche les distances éloignées ou rapprochées, il y a des différences dans la puissance des yeux des diverses personnes, pour amener tous les rayons de lumière qui entrent dans l'œil à concourir en un seul foyer exact sur la rétine. Cette condition de la vue se nomme *astigmatisme*. Dans quelques cas, la vue ne peut être parfaitement distincte à aucune distance.

Helmholtz a constaté, comme Cramer, le changement de position des images de Sanson, quand la vue se porte à des distances différentes. Il a fait plus : à l'aide d'un instrument d'une grande précision, il a mesuré, à 1/100e de millimètre près, les variations de grandeur de l'image correspondant aux variations dans le rayon de courbure de la face antérieure du cristallin ; il a montré dans quelles limites ces changements ont lieu, et il a prouvé par le calcul que les changements sont tout à fait en harmonie avec les lois de l'optique et qu'ils expliquent parfaitement la vision distincte aux différentes distances. Helmholtz a encore prouvé que la face postérieure du cristallin, quoique ne se déplaçant pas comme l'antérieure, augmente cependant de convexité. Il a enfin remarqué, de même que M. Hueck, que l'iris est en même temps projeté en avant dans sa portion pupillaire et qu'il prend par conséquent une forme légèrement convexe.

En résumé, on a constaté par l'expérimentation que les changements qui surviennent dans l'œil, pour l'accommodation, sont : 1° le resserrement de la pupille et la projection en avant du bord pupillaire de l'iris, tandis que sa partie périphérique se déprime en arrière ; 2° l'augmentation de la convexité de la face antérieure du cristallin dont la partie centrale se porte en avant, et une légère augmentation dans la convexité de la face postérieure.

On admet donc assez généralement aujourd'hui que l'accommodation se fait au moyen de modifications dans la courbure des deux faces du cristallin, principalement de sa face antérieure. On est d'autant plus autorisé à placer dans le cristallin le principe de l'accommodation, que, comme l'ont remarqué Porterfield, de Graefe et Donders, les opérés de la cataracte ont perdu la faculté d'accommodation, tandis qu'elle existe encore dans le cas de paralysie des muscles extrinsèques. Les modifications qui s'opèrent dans les faces du cristallin sont attribuées principalement à l'action du *muscle ciliaire*.

(1) En contractant la pupille ou en regardant à travers une petite ouverture, l'œil presbyte peut voir plus distinctement des objets rapprochés, et l'œil myope des objets éloignés. Ceci est dû à l'exclusion des rayons marginaux des cônes de lumière qui entrent dans l'œil, et à la diminution des cercles de diffusion qui en est la suite.

Ce muscle, dit M. Sée (1), n'est autre chose, dans sa portion principale, que la zone blanchâtre qui termine en avant la face externe de la choroïde et qui unit celle-ci à la sclérotique et à la cornée. Séparé de ces dernières membranes, il a la forme d'un anneau circulaire, son épaisseur est de $0^{mm},5$ à $0^{mm},6$ à son bord antérieur ou à sa petite circonférence qui répond à l'union de la sclérotique avec la cornée ; elle diminue graduellement vers le bord postérieur qui se confond d'une manière insensible avec les couches extérieures de la choroïde au voisinage de l'*ora serrata*. La face externe du muscle ciliaire répond à la sclérotique, dont elle est séparée par un tissu cellulaire lâche ; sa face interne est en rapport avec la partie plissée de la choroïde et la base des procès ciliaires, auxquelles elle adhère intimement.

Nées sur la paroi interne du canal de Schlemm, les fibres du muscle ciliaire, réunies en un seul faisceau, vont en divergeant ; les plus superficielles suivent la courbure de la sclérotique et se continuent avec la choroïde, ce sont les plus longues ; celles qui sont placées plus profondément se dirigent en arrière et en dedans vers l'axe de l'œil, pour se terminer à la base des procès ciliaires. Les faisceaux les plus profonds, qui sont les plus courts et s'anastomosent fréquemment entre eux, deviennent en même temps obliques et même perpendiculaires par rapport à l'axe de l'œil, et par leur réunion constituent à la face externe des procès ciliaires un véritable muscle circulaire auquel se rattachent, d'après M. Rouget, les fibres radiées de l'iris.

Les fibres du muscle ciliaire, dont la direction générale est antéro-postérieure, sont des fibres-cellules. Ce muscle, indiqué par Wallace, a été décrit plus complétement par Brücke sous le nom de *tenseur* de la choroïde, et par Bowmann, qui lui a donné le nom de *muscle ciliaire*. Il correspond à ce que l'on a désigné sous les noms de ligament, de plexus, de cercle, de ganglion ciliaires.

D'après Brücke, ce muscle tend la choroïde et la rétine, et les ramène en avant avec le corps vitré. Helmholtz pense que la choroïde distendue réagit sur l'insertion antérieure du muscle, qui serait ainsi ramené un peu en arrière, vu son peu de fixité ; cette opinion est en partie partagée par Donders. Selon M. Rouget, la contraction du muscle ciliaire détermine la congestion de l'iris et des procès ciliaires, qui forment ainsi une sorte de coussinet dont le but est de répartir uniformément la pression du muscle sur le pourtour du cristallin.

Voici comment M. Muller s'exprime sur l'action de l'appareil ciliaire dans l'accommodation (*Gaz. hebdom.*, 1857) :

1° Les faisceaux circulaires du muscle ciliaire exercent une pression sur le bord du cristallin, qui augmente d'épaisseur. 2° Les faisceaux longitudinaux augmentent la pression que supporte le corps vitré. Il devient impossible à la face postérieure du cristallin de reculer, de sorte que toutes les modifications que subit la lentille se reportent à sa

(1) *De l'accommodation de l'œil et du muscle ciliaire* (thèses de Paris, 1856).

face antérieure. 3° La pression résultant de la contraction de l'iris s'exerce sur la partie périphérique de la face antérieure du cristallin dont elle augmente la convexité, tandis qu'elle empêche la face postérieure de prendre part à ce mouvement. 4° Le mouvement en avant de la face antérieure du cristallin est rendu possible et favorisé par le retrait de la partie périphérique de l'iris, qui entraîne la contraction de la couche profonde du muscle ciliaire et de l'iris. 5° Enfin, la contraction du muscle ciliaire provoque le relâchement de la partie antérieure de la zone de Zinn, ce qui favorise l'augmentation d'épaisseur du cristallin.

Nous devons dire, toutefois, que si l'on est autorisé à placer dans l'appareil cristallinien le siége des modifications accommodatrices, et dans l'appareil ciliaire, l'agent de ces modifications, le mécanisme de leur accomplissement reste entouré d'une certaine obscurité. L'exposition que nous venons de faire de l'action du muscle ciliaire est en parfaite harmonie avec le résultat physiologique qu'il s'agit d'expliquer. Mais, d'une part, la position relative des insertions n'autorise pas à considérer ce mécanisme comme parfaitement démontré, et de l'autre, il y a lieu de se demander, avec M. Rouget, si la riche vascularité des procès ciliaires ne remplit pas un certain rôle dans l'accomplissement du phénomène. Nous devons ajouter que certains observateurs sont encore loin de partager les idées que nous venons de rappeler sur le rôle de l'appareil cristallinien dans l'accommodation. C'est ainsi que le professeur Arlt, se basant sur ce que la faculté accommodatrice peut persister chez les opérés de cataracte, et sur le mode de développement de la myopie chez les sujets atteints de choroïdite atrophique, attribue la plus grande part dans l'accommodation aux changements de forme qu'éprouve le globe par la pression des muscles externes.

Le maintien de la faculté d'accommodation, quand les muscles périphériques sont paralysés, prouve sans doute que leur rôle n'est que secondaire; mais n'influent-ils en rien sur le déplacement du foyer? Il est difficile de le croire, quand on se rappelle que, dans certains cas de strabisme avec rétraction de plusieurs muscles, la limite de la vue distincte s'est allongée après l'opération.

Quelle que soit la théorie de l'accommodation, il reste démontré que l'œil normal éprouve des modifications qui lui permettent de maintenir sur la rétine le foyer des objets situés à des distances différentes. Si ces modifications n'ont plus lieu et si elles sont exagérées ou diminuées, il se produit des troubles dans l'exercice de la vision. Ce sont ces troubles qui ont été beaucoup mieux appréciés depuis l'emploi de l'ophthalmoscope, et que l'on étudie sous le nom de *maladies de l'accommodation*. Dans l'état normal, il existe une distance à laquelle nous plaçons instinctivement les petits objets pour les voir bien nettement et sans effort. Cette distance, qui est, pour les vues normales, de 20 à 25 centim., est désignée sous le nom de *distance de la vision distincte*. Mais en vertu de son pouvoir accommodatif, l'œil peut voir distinctement dans de certaines limites, en deçà et au delà de cette distance.

En ne considérant que les conditions exigées par le mécanisme optique de l'œil, on a pu remarquer que les objets éloignés envoient des rayons lumineux parallèles ou pouvant être considérés comme tels, et qui, dès lors, ont leurs foyers conjugués au foyer principal du cristallin. La rétine se trouve en ce point sans effort et comme en état d'indifférence. Si l'objet se rapproche, le foyer fuit en arrière, et la vision serait confuse, si le pouvoir accommodatif ne maintenait ce foyer et la rétine dans un rapport convenable. Cependant il arrive un moment où l'effort accommodatif qui ramenait le foyer principal en avant, s'épuise, et l'objet, s'il continue à se rapprocher, devient confus, nuageux, obscur. Le point où la confusion commence marque la limite inférieure de la vision distincte.

On comprend dès lors comment beaucoup de physiologistes admettent que la vision distincte n'a qu'une limite, du côté de l'œil, et qu'elle n'en a pas, à proprement parler, du côté de l'éloignement. Ces conséquences, basées sur la théorie, sont considérées comme inexactes par certains ophthalmologistes, M. de Graefe, en particulier, qui font remarquer qu'un œil normal aperçoit les objets très éloignés plus distinctement au moyen d'un verre faiblement concave. Quand même on ne reconnaît à la vision distincte aucune limite, dans le sens de l'éloignement, dépendant du pouvoir accommodatif, il faut bien cependant en admettre une qui est tracée par le degré de sensibilité de la rétine et de transparence des milieux de l'œil. Sous ce point de vue, il y aura lieu de tenir compte non plus seulemeut de l'éloignement de l'objet, mais de ses dimensions, car l'angle visuel diminuant à mesure que l'objet s'éloigne, il arrive un moment où l'image atteint un minimum qu'elle ne peut dépasser, sans trouver la rétine indifférente. Il en résulte que, toutes choses égales d'ailleurs, un objet volumineux pourra être vu distinct à une plus grande distance qu'un objet petit, et c'est à ce point de vue qu'on a pu chercher à évaluer la distance de la vision distincte pour les petits et pour les grands objets.

Il est toujours facile d'apprécier expérimentalement le degré de la sensibilité rétinienne et de transparence des milieux de l'œil. Il suffira de placer la carte percée d'un petit trou au-devant de l'œil que l'on veut explorer. L'effet de la lentille oculaire est annulé, il n'y a plus lieu à considérer l'accommodation, tous les objets de la perspective placés au-devant du trou de la carte, formeront leur foyer sur le même plan comme dans une chambre obscure pure et simple. Ils seront donc tous vus avec la même netteté, sauf le degré de l'intensité lumineuse qui diminue avec la distance. Si, en faisant ainsi porter les yeux vers les objets éloignés et rapprochés, on remarque des différences dans la netteté de la vision, ces différences ne pourront être attribuées qu'à des degrés divers de sensibilité de la rétine ou de transparence des milieux de l'œil. A l'état pathologique, quand la vue, auparavant trouble, devient nette et distincte, au moyen de la carte percée, on peut en conclure que la rétine a conservé sa sensibilité et les milieux leur transparence.

La distance de la vision distincte envisagée au point de vue accommodatif peut varier, même à l'état normal, et les limites qu'elle atteint dépendent de l'énergie du pouvoir accommodatif. La région comprise entre les limites de la vision distincte, celle où l'on place instinctivement les objets peu volumineux pour les voir distinctement, et où les yeux peuvent supporter un travail soutenu sans trop se fatiguer, est désignée sous le nom de *mésoroptre accommodatif*. Il est facile de déterminer les limites de cette région, c'est-à-dire de fixer expérimentalement la distance à laquelle un objet petit peut être vu nettement. L'optomètre de Scheiner fournit un moyen simple d'arriver à ce résultat.

On place devant l'œil une carte percée de deux trous d'épingle séparés par une distance un peu inférieure au diamètre de la pupille. Soient maintenant 10, 20, 40, les positions successives d'un même petit objet éclairé, tel qu'un fil très fin. En 10, il est trop près de l'œil pour que son image conjuguée soit sur la rétine, elle est en arrière de cette membrane ; dès lors les rayons qui passent par le trou de droite et par celui de gauche coupent, indépendamment l'un de l'autre, la rétine avant de se rencontrer, et le fil est vu double ; à mesure qu'on l'éloigne, les deux images se rapprochent l'une de l'autre, et en 20, par exemple, elles sont fusionnées en une seule : là est la limite la plus rapprochée de la vision distincte. Si l'on continue à éloigner le fil, son image s'avance, et bientôt les rayons, se croisant en avant de la rétine, fourniraient deux images croisées, si l'œil, en vertu de son pouvoir accommodatif, ne faisait reculer le foyer, et la théorie indique que si la vue est parfaite, elle doit rester nette indéfiniment du côté de l'éloignement. Mais si, comme cela arrive le plus souvent, la faculté d'accommodation a une limite éloignée, il arrive qu'au point 40 les deux images reparaissent. L'espace compris entre 10 et 40 constitue le champ de la vision distincte et donne la mesure du pouvoir accommodatif. M. de Graefe emploie un petit cadre dans lequel sont tendus parallèlement et à distance égale des fils métalliques très fins. Le cadre coule sur un petit bâton divisé en centimètres qu'on appuie sur le front du malade ; lorsqu'on éloigne l'instrument au delà des limites de la faculté d'adaptation du malade, les fils métalliques ne lui paraissent que d'une manière confuse et présentent les doubles images colorées qui caractérisent la diplopie monoculaire. Dans la pratique, il peut suffire de noter les points où le n° 1 de Jæger cesse d'être vu nettement.

On constatera ainsi les différences individuelles physiologiques ou morbides de la faculté d'accommodation. Dans ce dernier cas, on trouvera que les deux limites de la vision distincte sont l'une et l'autre plus rapprochées, ou plus éloignées, ou bien qu'elles sont plus rapprochées l'une de l'autre qu'à l'état normal, de sorte que le mésoroptre accommodatif peut être réduit à un plan vertical, ce qui indique la paralysie du pouvoir d'adaptation ; quelquefois les deux limites sont plus éloignées l'une de l'autre, ce qui prouve une plus grande puissance d'accommodation.

Il résulte de ce que nous venons de dire, qu'un œil qui joindra une grande étendue d'accommodation à une sensibilité exquise de la rétine, et à une transparence parfaite des milieux, remplira les meilleures conditions d'une bonne vue. Mais, comme les deux yeux s'exercent en même temps, qu'ils convergent pour la vision des objets rapprochés et tendent à diverger pour fixer les objets éloignés, il faut que ces mouvements soient sensiblement en harmonie avec les changements intérieurs de l'accommodation. Ce degré de convergence des axes optiques, variant suivant la distance des objets, constitue le *mésoroptre musculaire* ou l'accommodation d'angle qui doit, dans la vision parfaite, n'avoir pas d'autres limites que celles du mésoroptre accommodatif. On peut estimer la limite inférieure de la convergence des yeux par le procédé suivant.

On trace une ligne droite noire sur le fond blanc d'une feuille de papier. On place le plan de ce papier horizontalement devant les yeux, et dans le plan médian, la ligne fuyant d'avant en arrière. En regardant cette ligne d'une faible hauteur, 4 à 5 centimètres, on voit qu'elle se bifurque en avant à partir d'un certain point, qui forme la limite supérieure de la convergence des axes oculaires. Ce point, dans la vue normale, devra correspondre au point minimum de la vision distincte avec un seul œil. La divergence n'a d'autres limites que le parallélisme vers l'infini, et ne saurait être troublée que dans le cas de strabisme.

En résumé, les troubles fonctionnels de la vision dépendent : 1° de l'altération de la sensibilité de la rétine, qui est appréciée par l'expérience de la carte percée pour la partie moyenne de la membrane, par l'exploration phosphénienne pour les parties périphériques (p. 62) ; en même temps, l'ophthalmoscope révélera les causes anatomiques du trouble visuel ; 2° du défaut de transparence des milieux, que l'exploration ophthalmoscopique fera bien vite reconnaître ; 3° d'un vice d'accommodation que l'on déterminera rigoureusement au moyen des optomètres de Scheiner ou de Graefe (p. 481) ; 4° d'une diminution, d'une irrégularité du champ visuel que démontre le mode d'exploration indiqué à la page 67, et dont l'ophthalmoscope révèle encore les causes anatomiques ; 5° enfin d'un défaut d'harmonie dans l'action des muscles extrinsèques (1).

Des verres de lunettes. — Les lunettes sont des instruments d'optique destinés à remédier aux imperfections de la vue dépendant d'un vice

(1) Consultez : Sée, *De l'accommodation de l'œil et du muscle ciliaire* (thèse de Paris, 1856). — Maurizot, *De la vision distincte à des distances variables* (thèse de Paris, 1861). — J. Mannhardt, *Remarques sur le muscle ciliaire et sur l'accommodation* (*Arch. für Ophthalm.*, t. IV, 1re part., et *Ann. d'ocul.*, t. XLIV, 1860). — Giraud-Teulon, *Physiologie et pathologie fonctionnelle de la vision binoculaire*, chap. II. Paris, 1861. — Les *Traités de physiologie* de MM. Longet, de Béraud et Robin, et celui de Béclard, 4e édit., où l'on trouvera des indications bibliographiques très complètes.

de la réfrangibilité de l'œil ou d'un trouble dans le pouvoir d'accommodation.

Les verres biconcaves dont se servent les myopes et les verres biconvexes utiles au presbytes, sont formés de deux segments de sphère dont les diamètres sont égaux et la distance du foyer est représentée par la longueur du rayon; plus le rayon est court, plus la courbure est prononcée : c'est au moyen du rayon que l'on indique le pouvoir de réfraction ou de diffraction des différents verres, et que l'on fixe leurs rapports. La longueur du rayon se compte en pouces, et l'on n'a pas encore adapté d'une façon précise ces chiffres au système métrique. Si, par exemple, on parle d'un verre convexe n° 36, cela veut dire que chacune des surfaces de ce verre forme un segment d'une sphère dont le rayon a 36 pouces de longueur. S'il s'agit d'un verre concave du n° 30, c'est que le rayon de la sphère a 30 pouces; mais il faut observer que les deux segments sont adossés par leur convexité, de manière à présenter une concavité vers l'œil et l'autre vers l'objet. La courbure d'une sphère augmentant en raison directe de la diminution de son rayon, il en résulte que la puissance du verre diminue à mesure que le chiffre du numéro s'élève, et *vice versâ*, que le verre du numéro le plus faible sera le plus puissant.

En France, les numéros des verres concaves ou convexes sont compris entre 100 et 1 ; mais il était inutile que tous les chiffres intermédiaires fussent représentés.

Les verres convexes sont divisés en quatre séries basées sur le degré de presbytie auxquels ils conviennent. Ainsi à la presbytie faible correspond la série qui s'étend jusqu'au n° 20, comprenant ainsi les n°s 72, 60, 48, 36, 30, 24, 20. La 2e série, celle de la presbytie au 2e degré, comprend les n°s 18, 16, 15, 14, 13, 12. La 3e série, ou presbytie forte, correspond aux n°s 11, 10, 9, 8, 7, 6, 5, et enfin, la 4e série, presbytie très forte, comprend 4 1/2, 4, 3 1/2, 3, 2 1/2, 1, 1 3/4, 1 1/2, 1.

Les verres concaves sont de même répartis en quatre séries : la 1re série, celle de la myopie faible, comprend les n°s 60, 30, 20, 18, 16 ; la 2e série, myopie au 2e degré, les n°s 15, 14, 13, 12, 11, 10 ; 3e série, myopie forte, 9, 8, 7, 6, 5, 4 1/2, 4 ; la 4e série, myopie très forte, 3 3/4, 3 1/2, 3, 2 3/4, 2 1/2, 2, 1 3/4, 1 1/2, 1.

Les verres concaves et convexes sont les plus usités. Cependant on a encore donné d'autres formes aux verres à lunettes. Tels sont les verres plano-concaves ou plano-convexes, et les verres *périscopiques* de Wollaston, qui sont concavo-convexes avec prédominance de la concavité pour les myopes, et convexo-concaves, avec prédominance de la convexité pour les presbytes. On a attribué à ces verres la propriété d'augmenter l'étendue du champ visuel. Les verres *prismatiques* sont formés de surfaces parfaitement planes, inclinées l'une vers l'autre de 1 à 20 degrés. Ces verres, placés devant l'œil, dévient les rayons lumineux, et comme les prismes, les rapprochent vers leur base ; dans le cas de di-

plopie, de strabisme, on pourra tirer parti de ces verres en forçant ainsi la pupille à se reporter soit en dehors ou en dedans. M. Donders a noté, comme on l'avait fait avant lui, que la déviation produite par les verres prismatiques avait une influence réelle sur le degré de convergence dans la vision avec les deux yeux, et il a vu, de plus, que cette convergence réagissait sur l'accommodation active. Un fait remarquable, dit M. Donders, c'est qu'un *hyperpresbyope* acquiert la vision nette des points éloignés, s'il regarde à travers un verre prismatique dont l'angle est tourné du côté du nez; ce sujet est alors forcé, pour voir une seule image, de faire converger ses axes optiques. C'est cette convergence qui le rend capable de s'adapter sous des rayons parallèles. Lorsque les axes optiques sont parallèles, l'accommodation ne peut se faire, il faut leur donner une certaine convergence. Au moyen du même prisme, il est évident que le *presbyope* peut voir de plus près. De même, on peut donner au *myope* la vision de points éloignés, en plaçant l'angle réfringent du prisme en dehors.

Nous verrons plus loin comment M. Giraud-Teulon a proposé de corriger l'influence fâcheuse que peuvent avoir les verres convexes et concaves sur l'harmonie des accommodations d'angle et de distance. Dans des lunettes *panoptiques* de M. Serre (d'Alais), les verres sont remplacés par deux disques de cuivre noirci; chaque disque porte une fente horizontale que recouvre une plaque mobile, percée d'un très petit trou. Dans les lunettes *sténopéiques* de Donders, la plaque mobile porte un petit tube conique à base du côté de la pupille. Ces instruments, qui remplissent pour chaque œil le même rôle que la carte percée ou l'instrument représenté page 40, peuvent être utiles dans le mydriasis, le strabisme, et empêchent la réfraction vicieuse des rayons lumineux dans les cas d'opacités incomplètes de la cornée ou du cristallin.

1° Myopie.

La myopie est cet état de la vision dans lequel on ne voit les objets parfaitement distincts qu'à une distance des yeux moindre que la distance moyenne fixée plus haut (p. 476). Elle est due, soit à un trop grand pouvoir réfringent des milieux de l'œil, soit à l'éloignement trop considérable de la rétine derrière le cristallin, de sorte que, dans ces deux cas, les rayons lumineux forment leur foyer en avant de la rétine, se croisent et viennent tomber sur cette membrane dans un état de dispersion qui rend les images indistinctes et confuses.

En rapprochant l'objet des yeux, on le voit distinctement, parce que les rayons qui en émanent et qui entrent dans les yeux, étant maintenant plus divergents que lorsque l'objet était éloigné, ne sont pas aussitôt rassemblés en un foyer; en d'autres

termes, les différents points de l'objet, comme foyers de rayons incidents et les foyers que ces rayons viennent former à l'intérieur de l'œil, après leur passage à travers les milieux réfringents, sont des *foyers conjugués;* par conséquent, quand les foyers de rayons incidents se rapprochent des milieux réfringents, les foyers de rayons réfractés s'en éloignent.

Une trop grande réfringence des milieux de l'œil peut être attribuée, soit à une trop forte convexité de leurs courbures, (courbures de la cornée et du cristallin), soit à une trop grande densité de ces milieux, soit à ces deux causes réunies.

La situation de la rétine à une trop grande distance derrière le cristallin peut être causée, soit par un allongement anormal de l'axe du globe, soit par le rapprochement de la lentille de la cornée.

Dans la myopie, l'œil peut conserver sa faculté d'accommodation, mais seulement dans certaines limites : ainsi, la distance la plus rapprochée peut être de 2 à 4 pouces, la plus éloignée, de 6 à 8 pouces.

Aspect des yeux des personnes myopes. — Dans beaucoup de cas, on ne remarque rien de particulier, mais souvent les yeux sont proéminents et fermes, la cornée très convexe, la chambre antérieure profonde et la pupille dilatée.

Particularités de la vision des personnes myopes. — 1° Elles voient les petits objets plus distinctement que les autres personnes, parce qu'en se rapprochant, elles les regardent sous un angle visuel plus grand.

2° Elles voient aussi par une lumière plus faible, parce que les objets étant rapprochés, une plus grande quantité de rayons lumineux arrive dans l'œil. Voilà pourquoi elles peuvent lire de petits caractères dans une obscurité relative.

3° Mais elles peuvent aussi voir plus distinctement et à une plus grande distance, lorsque l'intensité de la lumière oblige la pupille à se contracter, car alors tous les rayons de lumière, hormis les plus directs, sont exclus. D'après le même principe, elles voient distinctement les objets éloignés en les regardant à travers un trou percé avec une épingle dans une carte, et, lorsqu'elles essayent de voir des objets éloignés, elles ferment à moitié leurs paupières. Dans ces cas, les rayons lumineux accroissent en quelque sorte leur divergence par la diffraction.

Les myopes voient les objets situés au delà des limites de leur vue distincte doubles ou plutôt multiples.

Causes de myopie. — La myopie est rarement assez forte avant la puberté pour être gênante ; lorsqu'elle est considérable chez les enfants, on peut soupçonner l'existence d'une cataracte centrale (p. 378). C'est après la puberté, lorsqu'on se sert sérieusement de ses yeux, qu'on s'aperçoit généralement pour la première fois qu'on a la vue courte, et cela peut aller en augmentant peu à peu, surtout si l'individu se sert beaucoup de ses yeux pour lire ou pour regarder des objets de petites dimensions : aussi la myopie se rencontre-t-elle le plus souvent parmi les classes instruites, et parmi celles qui travaillent sur de petits objets. La myopie ne diminue pas toujours avec les années. Nous connaissons des personnes de l'âge le plus avancé qui sont encore dans la nécessité de se servir de verres aussi concaves, sinon plus, que dans leur jeunesse. Bien plus, la myopie survient quelquefois chez des personnes âgées, dont la vue était bonne auparavant aux distances ordinaires.

Les deux conditions anatomiques qui entraînent la myopie, c'est-à-dire la trop grande réfringence des milieux de l'œil et l'augmentation du diamètre antéro-postérieur, sont dues à des causes diverses. Elles peuvent être congénitales ou acquises. Parmi ces dernières, il faut signaler le staphylôme pellucide de la cornée et l'augmentation de courbure des faces du cristallin sous l'influence des efforts d'accommodation qu'exige l'application de la vue sur des objets rapprochés et petits, ou placés dans un lieu obscur. On sait, en effet, que nous rapprochons instinctivement les objets mal éclairés pour les voir plus distinctement. Lorsqu'il existe une taie sur la cornée, une tache sur la capsule ou une cataracte centrale, les rayons lumineux pénètrent dans l'œil en moins grande quantité, et les objets, pour être vus, doivent être plus rapprochés. L'effort d'accommodation que nécessite cette condition nouvelle de la vision, qui n'est en réalité jusque-là qu'une sorte de myopie analogue à la myopie par amblyopie, finit par amener dans l'œil des modifications permanentes qui entretiennent une myopie réelle, consécutive. La myopie qui survient par suite de l'allongement antéro-postérieur du globe oculaire est sous la dépendance de l'hydrophthalmie, et plus souvent, de la scléro-choroïdite ayant produit le staphylôme postérieur ; c'est encore celle qui accompagne certains strabismes, et qui peut résulter de la compression latérale du globe oculaire par une tumeur orbitaire.

A ces deux ordres de causes, dont chacune a pour résultat d'amener dans l'œil l'une ou l'autre des deux conditions anatomiques qu'exige la vue courte, se rattachent deux théories du mode d'action de ces causes, en vue de l'effet produit.

Selon M. Giraud-Teulon, la myopie est le résultat d'une sorte de con-

tracture congénitale ou acquise du muscle ciliaire, contracture qui augmente la réfringence du cristallin en exagérant la courbure de sa face antérieure; cet état du muscle ciliaire serait lui-même dû à la prédominance d'action du système nerveux ganglionnaire. Cette explication est tout au moins hypothétique. Nous savons que l'exercice développe la puissance des muscles, leur tonicité et leur contractilité, et nous comprenons que, par suite de l'exercice exagéré de la vue sur des objets petits et rapprochés, la tonicité du muscle ciliaire soit accrue; mais ce n'est là ni une contracture, ni un spasme, et surtout nous ne voyons pas bien pourquoi il serait nécessaire de faire intervenir ici le système nerveux ganglionnaire ou rachidien.

D'après les recherches de plusieurs ophthalmologistes, la myopie devrait être considérée, dans la majorité des cas, comme un résultat de la scléro-choroïdite, amenant consécutivement l'allongement antéro-postérieur du globe. Donders, Arlt, soutiennent cette opinion qui sert de base à leurs calculs sur la mensuration des degrés de la myopie et sur le choix des lunettes qui peuvent les corriger. M. Van Roosbroeck a, dans un important mémoire communiqué à l'Académie de médecine de Belgique, développé cette doctrine, qui, à cause de ses conséquences pratiques, mérite que nous nous y arrêtions.

D'après M. Van Roosbroeck, « la myopie suit la même marche que le staphylôme postérieur; elle survient presque toujours avant l'âge de quinze ans, rarement plus tard, et jamais après vingt ans. Elle peut s'arrêter dans sa marche, dès son origine, augmenter progressivement pendant plusieurs années, c'est-à-dire, jusqu'à l'âge de vingt-cinq ou trente ans, pour devenir ensuite stationnaire ou continuer à s'aggraver sans interruption jusqu'à un âge avancé.

» L'opinion généralement accréditée, que les yeux des myopes sont forts et se conservent mieux et plus longtemps que les autres est erronée, et dépend de l'idée qu'on s'était formée de la myopie et de la presbytie, et de la circonstance qu'à un certain âge, les myopes n'ont plus besoin de lunettes pour voir de près, et diminuent le numéro de leurs verres pour voir de loin. Cet effet provient de ce qu'un certain degré de presbytie est venu s'ajouter à la myopie, qui n'a pas cessé d'exister pour cela, mais qui est contre-balancée partiellement. Cela ne se voit d'ailleurs que chez les sujets dont la myopie, peu prononcée, est devenue stationnaire avant l'âge de vingt-cinq ans.

» Toute myopie restant progressive au delà du terme ordinaire de son aggravation, doit être considérée comme grave pour l'avenir, car il est rare alors que les sujets arrivent à l'âge de soixante et même de cinquante ans, en conservant l'usage de leurs yeux. La myopie, chez eux, devient tellement forte, qu'elle équivaut à l'abolition de la vision par décollement ou dégénérescence de la rétine.

» Lorsque la scléro-choroïdite est reconnue à temps et convenablement soignée, elle offre un pronostic favorable, et la guérison est presque certaine. Toutefois le staphylôme postérieur, une fois qu'il est recon-

naissable à l'ophthalmoscope, ne suit jamais une marche rétrograde, et, d'autre part, la scléro-choroïdite peut aller jusqu'à l'amaurose.

» La scléro-choroïdite n'est pas une maladie congénitale, mais les enfants héritent de leurs parents la disposition à contracter cette affection. Ses causes occasionnelles les plus importantes sont : l'usage exagéré des organes de la vue sous l'influence d'une lumière insuffisante ou peu homogène, la grande activité imprimée à l'appareil d'accommodation, et les circonstances défavorables dans lesquelles on est souvent obligé de se livrer à ces travaux immodérés des yeux. La principale cause qui fait empirer la scléro-choroïdite est la continuation du travail exagéré de l'œil malade, l'état trop prolongé de l'accommodation sur des objets peu éloignés, et l'emploi exagéré de verres concaves trop forts (1). »

Nous reconnaissons toute l'importance des remarques qui précèdent, mais nous pensons que la myopie est due à une simple exagération du pouvoir réfringent des milieux de l'œil plus souvent que ne le croient MM. Donders et Van Roosbroeck, et nous nous basons sur ce que la distension des parties profondes du globe est précédée ou s'accompagne d'altération dans les membranes ou dans les milieux de l'œil, qui rendent la vue mauvaise, tandis qu'elle reste nette chez un grand nombre de myopes. En outre, la myopie due à un allongement du globe tend à s'accroître avec l'âge ou tout au moins reste stationnaire, tandis que nous savons que souvent la myopie proprement dite devient de moins en moins prononcée à mesure que l'individu avance en âge. Toutefois il nous paraît très important de maintenir la distinction établie entre la myopie due à l'excès du pouvoir réfringent des milieux, et celle qui est consécutive à l'altération des membranes profondes, à la scléro-choroïdite en particulier. Ces deux formes, que les moyens d'exploration dont nous disposons aujourd'hui nous permettent toujours de reconnaître, ne doivent pas être traitées de la même façon.

Diagnostic. — Nous avons déjà indiqué la distinction qu'il y avait à faire entre la myopie vraie ou optique, et la myopie qui dépend du défaut de sensibilité de la rétine. Dans cette dernière forme, qu'on peut appeler myopie amblyopique, bien que les objets soient mieux vus de près, ils ne sont pas aussi distincts qu'ils le seraient dans la véritable myopie, et l'on y remédie par les verres convexes au lieu des verres concaves.

Dans la myopie amblyopiqne, les objets rapprochés sont mieux vus, comme il vient d'être dit, parce qu'une plus grande quantité de lumière arrivant dans l'œil, l'impression sur la rétine est plus forte. D'après le même principe, les verres convexes aident la

(1) *Bulletin de l'Acad. de méd. belge*, t. IV, 1861.

vue, et cela pour les objets éloignés, aussi bien que pour les objets rapprochés, en concentrant la lumière. Par la même raison, les objets bien éclairés sont mieux distingués. Une forme analogue de myopie est produite par la transparence imparfaite de la lentille.

Mais, outre la distinction qu'il y a à faire entre les diverses myopies, il est quelquefois nécessaire de déterminer si la myopie est réelle ou simulée.

Le moyen le plus simple est d'essayer si la personne peut lire des caractères fins avec des verres aussi concaves que les numéros 6 et 10. Si elle le peut, elle doit être myope. Mais, il peut être utile de pousser plus loin cette épreuve, en faisant lire tantôt avec des verres concaves, tantôt avec des verres convexes, sans qu'on se doute du changement, et de noter l'exactitude ou l'inexactitude des réponses à cette question : Comment voyez-vous avec ces verres?

Le diagnostic de la myopie en elle-même est habituellement facile. D'une manière générale, il suffit que l'individu soit obligé de rapprocher un livre à 2, 5, 6 centimètres quand il veut lire, et qu'il cesse de voir les lettres au delà de 15 à 25 centimètres. Les verres concaves servent aussi comme moyen de diagnostic de la myopie. En plaçant un de ces verres devant l'œil, la vision des objets éloignés sera améliorée. Il ne suffit pas, en effet qu'un œil soit en état de distinguer parfaitement de petits objets très rapprochés de lui pour le déclarer atteint de myopie, du moins de myopie pure. Ce diagnostic ne peut être établi d'une manière certaine que lorsqu'on a trouvé un verre concave qui rétablit approximativement le champ normal de l'accommodation. Lorsque des verres concaves faibles agrandissent un peu le champ de la vision, tandis que des verres concaves plus forts rendent la vision impossible parce qu'ils font paraître les images sur la rétine trop petite, il y a myopie compliquée d'amblyopie. Dans l'amblyopie pure, l'usage des verres concaves est nuisible ; les malades ne rapprochent les objets de leurs yeux que pour les voir sous le plus grand angle possible.

Si l'on veut mesurer exactement le degré de myopie, on y parviendra aisément au moyen des optomètres de Scheiner ou de Graefe, ou encore, plus simplement, en faisant essayer successivement des verres de différents numéros.

Il est important de rechercher si la myopie est le résultat d'une trop grande réfringence des milieux de l'œil, où si elle est consécutive à la scléro-choroïdite, ou enfin si elle n'est pas due à un abaissement amblyopique de la vision. Dans le premier cas, la vue des petits objets sera nette même dans un demi-jour, et au moyen de la carte percée, les objets éloignés seront vus distinctement, sauf l'éclairage. L'examen

ophthalmoscopique ne révélera aucune lésion et l'on pourra seulement remarquer que la papille semble plus petite. Dans le second cas, on constatera les lésions caractéristiques de la scléro-choroïdite, le staphylôme postérieur, et très souvent aussi la vision au moyen de la carte percée sera moins nette. La myopie amblyopique se reconnaît aux particularités qui ont été indiquées plus haut, et en même temps on trouvera que la cornée ou la lentille est moins transparente, ou qu'il existe de la rétinite congestive.

Traitement. — Pour les personnes qui s'occupent de travaux minutieux, la myopie, à moins qu'elle ne soit très prononcée, est plutôt un avantage, puisque ces personnes peuvent observer d'une manière très exacte tous les détails de leur ouvrage, et dans la vie ordinaire, l'usage des verres concaves est un secours aussi simple qu'utile.

Lorsqu'une tendance à la myopie se manifeste chez les jeunes gens, et spécialement, si l'occupation future de la personne doit exiger une bonne vue pour des objets éloignés, il faut éviter de fatiguer les yeux sur des travaux minutieux, et au contraire les exercer fréquemment sur des objets grands et éloignés.

Les verres concaves aident la vue des personnes myopes pour les objets éloignés, simplement parce qu'ils augmentent la divergence des rayons lumineux, avant leur entrée dans l'œil, de sorte que ceux-ci peuvent former moins vite leur foyer que cela n'aurait eu lieu par suite de l'augmentation de la réfringence des milieux de l'œil ; ou, en supposant que le pouvoir réfringent des milieux de l'œil n'est pas accru, mais que c'est l'éloignement de la rétine, derrière la lentille, qui est plus considérable, les verres concaves éloignent le foyer des rayons lumineux, en arrière du cristallin, de manière à compenser l'éloignement plus grand de la rétine. Les verres concaves présentent divers degrés de courbure pour s'adapter aux divers degrés de myopie (p. 483).

Lorsqu'une personne a la vue très courte, elle a besoin de se servir de verres concaves, non-seulement pour voir des objets éloignés, mais aussi pour lire, afin d'éviter de se pencher. Pour ce dernier objet, des verres faibles suffisent. Les personnes qui ont la vue moins courte ne se servent de lunettes que pour voir les objets éloignés.

Les malades qui se servent de verres concaves pour la vue de près, augmentent leur myopie, car l'œil myope est bien mieux en état de voir distinctement de petits objets que l'œil normal, parce qu'il peut les regarder de plus près. En outre, lorsque le myope se sert de verres

concaves pour la vue à courte distance, il est obligé d'employer la plus grande force de réfraction dont son œil est capable, pour voir de petits objets. Cette fatigue de l'œil et la compression musculaire à laquelle il est exposé amènent souvent à leur suite des états de congestion et d'hypérémie de la choroïde avec toutes leurs conséquences, ainsi qu'on le constate si fréquemment au moyen de l'ophthalmoscope. L'usage constant de verres concaves a encore un autre inconvénient, il produit une sorte de paralysie des muscles droits internes, et occasionne ainsi une désharmonie entre le mésoroptre musculaire et le mésoroptre accommodatif. L'hypermyope seul a besoin de verres concaves faibles pour les objets rapprochés, et de plus forts pour les objets éloignés.

La longueur focale du verre concave dont une personne doit se servir pour voir les objets à plus de deux ou trois cents pieds, devrait être à peu près égale à la distance à laquelle cette personne peut lire à l'œil nu des caractères d'impression ordinaires, à 6 pouces, par exemple.

La longueur du foyer du verre concave dont un individu très myope aura besoin pour lire à une distance commode se trouve de la façon suivante. Supposant qu'il lise avec l'œil nu à une distance de 6 pouces, et qu'il désire pouvoir lire à la distance de 12 pouces, il faut multiplier le chiffre de l'une des distances par l'autre, puis diviser le produit 72 de ces deux nombres par leur différence 6 ; le quotient 12 exprimera, en pouces, la longueur focale du verre qui convient.

Lorsqu'on est obligé de recourir aux verres pour remédier à la myopie, on doit aller chez un opticien et choisir les deux ou trois paires qui paraissent le mieux aider la vue, ou envoyer chercher deux ou trois paires à peu près de la longueur focale voulue, suivant le calcul indiqué ci-dessus, puis les essayer à son aise chez soi, pendant un jour ou deux, avant de faire un choix définitif.

Les circonstances qui devront guider le choix sont les suivantes :

Les verres ne devront être que juste assez forts pour permettre de distinguer les objets comme on le veut, clairement, facilement, et en même temps commodément. S'ils font paraître les objets petits et très brillants, et si, en les employant, la personne sent ses yeux se tirer et se fatiguer, ou si la vue se trouble, et qu'après qu'on les a laissés, elle s'obscurcit, ils sont trop concaves.

Après avoir choisi un numéro, il ne faudrait pas se hâter de changer, quand même il paraîtrait ne plus permettre de voir tout à fait aussi clairement que lorsqu'on s'en est servi d'abord.

Il faut toujours employer un verre pour chaque œil, la vue en est plus claire et moins sujette à se fatiguer que lorsqu'on se sert seulement d'un lorgnon simple. L'usage d'un verre simple, au lieu de lunettes, est en réalité très nuisible, surtout pour l'œil opposé.

On a proposé divers modes de traitement pour la cure de la myopie. Ainsi, on a essayé d'exercer les myopes à la vue de loin; mais, le peu d'étendue de leur mésoroptre ne leur permettant que difficilement d'accommoder leurs yeux pour la vue à distance un peu considérable, ce mode de traitement exigerait une patience et une attention particulières; si l'on voulait arriver à un résultat, il faudrait éloigner insensiblement l'objet, en même temps qu'on prolongerait la durée des séances et qu'on les répéterait plus souvent. Les résultats des exercices, au moyen de verres concaves faibles, ont été plus satisfaisants, et ce traitement est bien moins fatigant pour les malades. On leur donne des verres concaves qui leur permettent de voir nettement à une certaine distance, et, en s'exerçant convenablement, ils arrivent d'une manière insensible à pouvoir se servir de verres plus faibles. Dans la plupart des cas, on doit se contenter de donner des verres concaves appropriés au degré de la maladie, sans compter sur les chances d'une guérison. Pour la myopie, ainsi que le fait remarquer M. Sichel, on ne saurait commencer par des verres aussi faibles que pour le presbyte; presque toujours ce sont les numéros 24 et 16 et même 14 qu'on devra choisir, encore n'est-il pas commun de trouver un myope dont le premier choix, si on l'abandonne à lui-même, se borne à ces numéros. Mais, à partir de 14, on doit descendre lentement jusqu'à 12, 11, 10 au plus, on ne devra que très rarement dépasser ce dernier chiffre. Lorsque, chez de très jeunes sujets, les numéros 10 à 12 ne suffisent plus, la myopie est presque toujours symptomatique d'un véritable état pathologique, soit congénital, soit acquis. Cet état pathologique, ordinairement lié à la scléro-choroïdite, est la source d'indications très importantes, ainsi que l'a fort bien fait remarquer M. Van Roosbroeck.

« Lorsque, dit ce chirurgien, le staphylôme postérieur est produit, et que la myopie est devenue un fait accompli, il est très possible d'en espérer la guérison. Le médecin doit chercher à prévenir la myopie en s'appliquant à reconnaître la scléro-choroïdite à son début, à la combattre par un traitement convenable, à en enrayer la marche, à la guérir avant qu'elle ait produit des altérations incurables, et quand ces altérations existent, à en arrêter les progrès ultérieurs.

» Ainsi, lorsqu'un jeune homme commence à se plaindre de symptômes qui dénotent une congestion des membranes internes de l'œil, au lieu de l'adresser à un opticien, pour qu'il se procure des lunettes, il faut lui faire donner des soins médicaux. Les yeux seront condamnés à un repos immédiat et absolu, et tout effort d'accommodation sera rigoureusement interdit. Il faudra que le malade s'abstienne rigoureusement de lire et d'écrire, non-seulement à la lumière artificielle, mais aussi à la

lumière du jour, qu'il laisse ses yeux s'exercer à champ libre. On combattra, en outre, la congestion, etc., par les dérivatifs, des lotions froides sur le front et les yeux, des instillations de sulfate d'atropine, la sangsue artificielle appliquée aux tempes, etc. Ce traitement ne s'applique pas seulement au premier degré de la scléro-choroïdite, mais encore à tous les cas où la myopie augmente progressivement, et où le malade n'a pas dépassé l'âge que l'on peut considérer comme le terme ordinaire d'aggravation de la myopie. Lorsque la myopie n'est pas devenue stationnaire avant l'âge de trente ans, elle continue sa marche progressive, jusqu'à un âge très avancé, sans espoir d'amélioration. Dans ce cas, il n'y a rien à espérer des ressources de la médecine, et l'usage de verres concaves azurés est le seul moyen qui procure quelque soulagement. Il importe beaucoup de déterminer exactement le degré de la myopie, car il faut d'abord choisir les verres qui permettent à l'œil de s'accommoder pour les rayons parallèles. Ce n'est que dans le cas de myopie très avancée qu'il convient de conseiller des lunettes un peu faibles.

« Il est utile que les myopes se servent de lunettes pour lire et écrire, parce qu'en raison de la convergence exagérée des lignes visuelles, ils sont enclins à n'employer qu'un seul œil pour voir de près, ce qui peut occasionner un strabisme divergent. Les myopes ne doivent, d'ailleurs, pas se servir des mêmes verres pour voir de près et de loin, et, dans tous les cas, il ne faut pas qu'ils se servent pour lire, et surtout pour écrire, de verres trop forts. S'il existe de l'amblyopie, on ne saurait prendre trop de précautions pour conserver la vue. Si l'amblyopie ne cède pas à un traitement rationnel, il faut non-seulement proscrire les verres concaves, mais encore interdire aux malades de chercher à voir à courte distance. »

Quand la maladie se développe sous l'influence de l'obscurité relative causée par une taie de la cornée ou une cataracte, les verres faiblement convexes peuvent être d'une grande utilité.

Nous devons aussi rappeler que Bonnet, attribuant la myopie à l'action des muscles extrinsèques, a proposé la section du muscle petit oblique, et que V. Salomon, de Birmingham, a fait la section du muscle ciliaire pour remédier à la myopie, qui serait, selon lui, causée par la contracture de ce muscle.

Ces opérations ne sont pas entrées dans le domaine de la pratique, parce que, reposant sur des idées théoriques exclusives, elles doivent souvent échouer, et qu'en outre elles s'adressent à une infirmité qui est, sinon guérie, du moins corrigée par des lunettes convenables ou par un traitement hygiénique et médical bien dirigé.

2° Presbytie.

Les personnes affectées de ce genre de vue ne voient bien les objets que lorsque ceux-ci sont loin de l'œil, et elles ne peuvent

lire, par exemple, qu'en tenant le livre à la longueur du bras. Comme, sur presque tous les points, la presbytie n'est que le contraire de la myopie, la meilleure manière de la décrire sera de reprendre en sens inverse ce que nous venons de dire de la myopie.

La presbytie est due soit à une diminution du pouvoir réfringent des milieux de l'œil, soit à un trop grand rapprochement de la rétine et du cristallin. Dans l'un et l'autre cas, les rayons lumineux font leur foyer derrière la rétine, sur laquelle ils tombent en cercles de diffusion, et forment des images indistinctes et confuses.

En éloignant l'objet de l'œil, on parvient à le voir distinctement, parce que les rayons qui pénètrent dans l'œil étant moins divergents, forment plutôt leur foyer; en d'autres termes, les différents points de l'objet comme foyers des rayons incidents, et les foyers que viennent former ces rayons dans l'intérieur de l'œil, grâce aux milieux réfringents, sont des *foyers conjugués ;* par conséquent, lorsque l'on éloigne des milieux réfringents les foyers des rayons incidents, les foyers des rayons réfractés se rapprochent de ces milieux.

L'affaiblissement de la puissance réfringente des milieux de l'œil peut être due à une diminution de la convexité, à un aplatissement de la cornée et du cristallin. Quant à la densité, elle doit être plutôt plus grande que plus petite; mais cette augmentation se trouve plus que contre-balancée par l'aplatissement des courbures.

Le rapprochement de la rétine et du cristallin peut être dû soit au raccourcissement anormal de l'axe du globe, soit à l'éloignement du cristallin de la cornée.

Dans la presbytie, le pouvoir d'accommodation aux distances est généralement très affaibli ou entièrement perdu. On peut dire que dans la presbytie, l'œil n'est fait pour s'accommoder qu'à des objets lointains, et que, lorsqu'il regarde des objets rapprochés, comme pour lire, la fatigue que l'organe éprouve pour s'y accommoder produit le trouble qui se manifeste alors dans l'exercice de la fonction.

Aspect des yeux presbytes. — Dans beaucoup de cas, on n'observe aucune particularité remarquable, mais souvent les yeux sont enfoncés dans l'orbite, la cornée aplatie et l'iris incliné vers elle.

Particularités de la vision des presbytes. — 1° Ils voient les

petits objets confusément à toutes les distances, parce que s'ils sont rapprochés, ils sont hors du foyer, et lorsqu'on les éloigne tant soit peu de l'œil, on les voit sous un angle visuel très petit et peu éclairés. La vue est meilleure quand on augmente la lumière ; aussi les presbytes ne peuvent-ils lire facilement à la lumière d'une bougie, à moins de placer la lumière entre eux et le livre, et celui-ci à la longueur du bras ; 2° ils voient très distinctement les objets gros et lointains ; 3° la vision multiple avec un seul œil existe à un degré plus ou moins prononcé.

Il ne suffit pas, pour établir avec certitude le diagnostic de la presbytie, de savoir que les malades voient mieux de loin que de près, ou que des verres convexes corrigent leur vue ; car, dans l'amblyopie, l'usage des verres convexes produit le même effet en augmentant la grandeur des images sur la rétine. Un individu presbyte doit voir nettement au moyen d'un verre convexe à une plus grande distance que cela n'est possible à un œil normal armé du même verre, et le verre convexe adapté à la puissance de réfraction de son œil doit rétablir un champ d'accommodation à peu près normal. Lorsque la presbytie est compliquée d'amblyopie, on détermine d'abord la puissance de réfraction de l'œil, au moyen de verres convexes et d'objets assez grands pour que l'œil amblyope puisse encore les distinguer facilement ; ensuite, au moyen d'une lentille suffisante pour rétablir le champ normal de la vision distincte, on détermine, en se servant de l'échelle de Jæger, la grandeur sur la rétine des images que le malade peut encore percevoir.

Causes de la presbytie. — Elle se rencontre généralement chez des sujets qui ont dépassé l'âge moyen, et cela si souvent, que l'on peut regarder ce phénomène comme un changement régulier qui se produit dans l'œil avec l'âge. Chez les jeunes gens, elle se confond avec l'*asthénopie*.

Moyens préventifs et traitement. — On a vu des personnes recouvrer la vue normale, après avoir été longtemps presbytes et s'être pendant ce temps servies de lunettes. Il ne faut pas, en général, s'attendre à une terminaison semblable ; mais cela est de peu d'importance, puisque, avec des lunettes, on remédie à merveille au défaut de la vue.

Il est bon cependant, si l'on veut préserver sa vue, de ménager les yeux et de ne pas les fatiguer par la lecture ou en les exerçant sur des objets fins, surtout à la lumière artificielle, et à une époque où les yeux sont exposés aussi à perdre leur puissance d'adaptation.

Les verres convexes aident chez les presbytes la vision des objets rapprochés, en diminuant la divergence des rayons lumineux avant leur entrée dans l'œil, de sorte que le foyer se trouve plus rapproché qu'il ne l'eût été à cause de la diminution de la réfrangibilité des milieux de l'œil. C'est là aussi la condition à obtenir, lorsque la distance entre la rétine et le cristallin est moindre qu'à l'état normal, sans que la réfrangibilité de l'œil ait changé, pour que les rayons viennent former leur foyer à une moindre distance derrière la lentille, afin de compenser la diminution de la distance de la rétine et du cristallin.

Les presbytes, en même temps qu'ils perdent la faculté d'accommoder leur œil aux courtes distances, sont souvent atteints de cataracte, ou n'ont pas la rétine parfaitement sensible. Dans ces cas, les verres convexes, tout en remédiant au défaut d'adaptation, ont encore l'avantage de concentrer la lumière.

Ces verres ont différents degrés de courbure, afin de convenir aux divers degrés de presbytie. Pour les objets éloignés, les presbytes ne se servent généralement pas de lunettes. Ce n'est que pour lire et pour travailler de petits objets qu'ils en ont besoin. Si la personne ne peut voir distinctement qu'à de très grandes distances, le foyer des lunettes dont elle se servira devra être égal à la distance à laquelle elle veut pouvoir lire. Si elle n'est pas très presbyte et peut distinguer de petits objets à 20 pouces environ, la longueur du foyer de la lentille qu'il lui faudra pour lire à 12 pouces sera égale au produit 240 de ces deux longueurs divisé par 8, leur différence, et le quotient 30 est la longueur focale du verre qui convient. Mais il est bon, avant de choisir des lunettes, de les essayer pendant quelques jours auparavant pour voir celles qui conviennent le mieux. On sera guidé dans le choix par les circonstances suivantes : Les verres doivent n'avoir que la force convenable pour permettre de voir les objets distinctement ; ils ne doivent pas faire paraître les objets plus gros, parce qu'alors ils sont fatigants et causent de la migraine. On a remarqué que, pour travailler à la lumière artificielle, il fallait des verres plus convexes d'un degré.

L'altération de l'œil qui cause la presbytie fait généralement des progrès avec l'âge, et il sera utile de changer les lunettes de temps à autre, mais il ne faut pas les changer trop promptement ou trop tard. On sera averti du moment où ce changement sera nécessaire, par la reproduction de la sensation même qui a engagé à en prendre. Il existe enfin des vues qui ont besoin de verres

convexes pour voir les objets rapprochés, et de verres concaves pour voir de loin. On construit des verres qui consistent en une grosse lentille biconvexe à travers laquelle les deux yeux peuvent voir à la fois. On peut s'en servir pour grossir les petits caractères d'imprimerie, comme les noms sur les cartes, tandis que, comme nous l'avons dit, les lunettes à verres servent à voir les objets à une certaine distance.

Donders a envisagé à un point de vue nouveau les variations qu'on observe dans la portée de la vue. Suivant lui, un œil normal est celui qui voit sans fatigue et nettement les objets éloignés : alors les rayons parallèles viennent naturellement converger sur la rétine elle-même ; l'accommodation est à l'état d'indifférence ou de repos. Seront anormaux les yeux pour lesquels, lors de l'état d'indifférence ou de repos, lesdits rayons parallèles viennent se croiser en avant de la rétine (myopes), et ceux pour lesquels les mêmes rayons parallèles viendraient se croiser en arrière de la membrane (hyperpresbyopes). Donders prend donc son point de départ dans la vue des objets infiniment éloignés au foyer principal de l'appareil réfringent, lors de l'état de repos ou d'indifférence. Ainsi, si les rayons parallèles font leur foyer sur la rétine, la vue est normale ; s'ils le font en avant, il y a myopie, et si c'est en arrière, hyperpresbyopie.

Les verres appropriés transporteront à l'horizon la limite éloignée du champ de la vision distincte chez le myope, et rapprocheront la limite la plus rapprochée chez les hyperpresbyopes.

Donders s'élève contre le prétendu antagonisme admis entre la myopie et la presbytie : l'opposé de la myopie, selon lui, c'est l'hyperpresbyopie ou hypermétropie ; leur point commun de départ est l'infini ou le parallélisme des rayons. Quant à la presbytie, il l'envisage comme un affaiblissement sénile, et il prend pour l'estimer un autre point de départ, 8 pouces ; tandis que le degré de myopie ou d'hyperpresbyopie se mesure par la force du verre qui rétablit les rayons au parallélisme, le degré de la presbytie se mesure par la force du verre qui ramène la vue nette, à 8 pouces.

L'hyperpresbyope ne voit ni de près ni de loin, et les rayons parallèles eux-mêmes se croisent en arrière de la rétine ; ces sujets sont donc comme amblyopes, avec cette différence qu'un verre convexe leur procure la vision des objets placés à l'horizon, en ramenant les rayons lumineux à la condition des rayons parallèles qui, dans l'œil normal, font foyer sur la rétine. De même, un verre prismatique à sommet interne provoque indirectement une accommodation active en agissant sur la convergence des axes optiques, et procure ainsi la vision des objets éloignés.

Assez souvent les hyperpresbyopes peuvent lire sans verres, à de petites distances ; au premier abord, cela paraît inexplicable, quand on

remarque que ces mêmes individus ont besoin de verres convexes pour voir distinctement de loin. De Graefe trouve la cause de ce fait en ce que, dans la vue de près, les images sur la rétine s'accroissent plus rapidement que les cercles de diffusion, et de cette manière elles deviennent visibles (1).

TRAVAUX A CONSULTER.

Sichel, *Leçons cliniques sur les lunettes et les états pathologiques consécutifs à leur usage irrationnel*, 1848. — Ch. Chevallier, *Manuel des myopes et des presbytes*. — Donders (*Usage et choix des lunettes* (*Arch. für Ophthalm.*, t. IV, 1re partie, et *Ann. d'ocul.*, 1860).— L. Happe, *Die Bestimmungen des Sehbereichs und dessen Correction*, etc., 1860. — Giraud-Teulon, *Physiol. et pathol. fonctionnelle de la vision binoculaire*, chap. IX. — Bader, *Quelques mots relatifs à la myopie* (*Ophth. hospital Reports*, 1858, et *Ann. d'ocul.*, t. XL). — L. Roche, *Causes de la myopie et de la presbytie* (thèse de Paris, 1841). — Collet, *De la myopie et de la presbytie* (thèse de Paris, 1853). — Roosbroeck, *Doctrine de la myopie* (*Bulletin de l'Académie de médecine belge*, 1861). — Lerebours, *De l'emploi des lunettes pour la conservation de la vue.*

§ III. — Astigmatisme.

M. Airy a écrit l'histoire de l'un de ses yeux qui amenait les rayons lumineux à un foyer plus rapproché dans un plan vertical et dans un plan horizontal (2).

Cet état doit résulter, dit-il, de ce que la cornée, au lieu d'être une surface de révolution, dont la courbure serait égale dans toutes les sections passant par l'axe, affecte quelque autre forme dans laquelle les courbures sont différentes dans le plan horizontal et dans le plan vertical. Cette forme est, en réalité, celle de la cornée; mais, dans l'œil de M. Airy, cette disposition devait se trouver très exagérée au point de troubler la fonction visuelle.

D'après des observations et des expériences que j'ai faites depuis quelque temps, je suis porté à croire que l'*astigmatisme*, ou l'incapacité de l'œil à amener à un foyer exact tous les rayons qui le pénètrent, existe, quoique moins prononcé que dans le cas de M. Airy, sinon comme règle de la vue, au moins comme un défaut très commun.

(1) Voyez, pour plus de détails, l'exposé de la méthode de Donders, par M. Henri Dor, dans le *Journal de physiologie de l'homme* de M. Brown-Séquard (juillet 1860), et le *Traité de physiologie et de pathologie fonctionnelle de la vision binoculaire*, par M. Giraud-Teulon, chap. II.

(2) *Transactions de la Société philosophique de Cambridge*, citées dans l'*Encyclopédie métropolitaine*, à l'article LUMIÈRE, p. 398.

L'analyse suivante de ma propre vue montre que je suis affecté d'astigmatisme à un léger degré, et aussi que mes yeux n'ont pas le pouvoir de l'accommodation intrinsèque aux diverses distances.

Si je regarde une ligne verticale et une ligne horizontale, tracées sur le papier, toutes deux également noires, de même grosseur et se rencontrant à angle droit, je les vois moyennement distinctes à environ 10 pouces ; à environ 8 pouces et demi, je vois la ligne verticale aussi distinctement et avec autant de netteté que cela est possible à mes yeux, mais la ligne horizontale me paraît peu distincte et même beaucoup moins qu'aucune partie de la figure à la distance de 10 pouces ; à 12 pouces, je vois la ligne horizontale aussi distinctement que possible, mais la ligne verticale est moins distincte que ne l'est toute partie de la figure à la distance de 40 pouces. Il semble donc que mes yeux rassemblent en un foyer unique les rayons qui divergent horizontalement à une distance de 8 pouces et demi, et ceux qui divergent verticalement à une distance de 12 pouces.

Je m'aperçois en outre que, tandis que je vois très distinctement et très nettement la ligne verticale à 8 pouces et demi, je ne puis changer l'accommodation de mes yeux, de manière à voir plus distinctement la ligne horizontale, et moins distinctement la ligne verticale : et réciproquement, de même quand je vois très nettement la ligne horizontale à 12 pouces, je ne puis changer l'accommodation des yeux, de manière à voir la ligne verticale mieux que l'horizontale. En résumé, je trouve que je n'ai pas le pouvoir de changer l'accommodation de mes yeux. Je vois la ligne verticale avec beaucoup de netteté et très distincte seulement à la distance de 8 pouces et demi, et de même la ligne horizontale seulement à 12 pouces ; l'une et l'autre me paraissent moyennement distinctes à 10 pouces. A la distance d'environ 7 pouces, je vois la ligne verticale moyennement distincte, et la ligne horizontale très confusément. A 14 pouces environ, c'est l'inverse. A une distance plus rapprochée que 7 pouces, je vois les deux lignes confusément, mais la ligne verticale moins que l'horizontale, tandis qu'à plus de 14 pouces, les deux lignes sont encore confuses, mais l'horizontale moins que la verticale.

Si maintenant je regarde deux lignes tracées obliquement se rencontrant à angle aigu, mais également noires et épaisses : à 10 pouces, je les vois toutes deux moyennement distinctes : à

8 pouces et demi, je vois les deux lignes obliques également bien, mais moins distinctes qu'à 10 pouces, et à 12 pouces, elles m'apparaissent sensiblement avec la même netteté qu'à 8 pouces et demi. Je constate donc qu'il m'est impossible, à quelque distance que ce soit, de distinguer nettement aucune des deux lignes obliques, mais que je les vois toutes deux assez distinctes entre 8 pouces et demi et 12 pouces. A moins de 8 pouces et demi comme à plus de 12 pouces, la netteté diminue également pour les deux lignes, et je ne puis adapter mes yeux de manière à voir plus distinctement les deux lignes à une distance donnée.

Chez quelques personnes, l'astigmatisme n'a pas lieu pour les rayons des plans horizontaux et verticaux, et ne se manifeste que pour les rayons des plans obliques. Ces personnes alors peuvent voir les lignes obliques très nettes et très distinctes à une distance convenable, mais les lignes verticale et horizontale ne sont nettes à aucune distance.

L'analyse précédente de ma vue prouve que mes yeux ne sont pas monostigmatiques, c'est-à-dire qu'ils ne peuvent réunir en un seul foyer tous les rayons qui les pénètrent, ils sont donc distigmatiques, c'est-à-dire qu'ils forment deux foyers, l'un pour les rayons verticaux, l'autre pour les rayons horizontaux. Ces expériences prouvent, en outre, que mes yeux ne possèdent aucun pouvoir d'adaptation, au moyen duquel ils puissent réunir en un seul foyer les rayons divergents à une distance plus éloignée ou plus rapprochée que celle que nous avons spécifiée tout à l'heure pour les rayons horizontaux et verticaux.

Il est vrai que je puis voir, dans une chambre, tous les objets assez distincts sans l'aide de lunettes, et qu'au dehors, je vois les objets aussi distinctement qu'il est nécessaire à l'aide de verres concaves n°s 2 et 3 ; mais, rigoureusement parlant, cela est loin d'être exact.

Si je regarde un objet à 2 ou 3 pieds de moi, je remarque que je le vois assez distinctement ; mais qu'un autre objet situé au moment dans le champ visuel, à 10 ou 12 pieds plus loin que le premier, m'apparaît indistinct. Si maintenant je regarde ce second objet, je le vois aussi clairement que je voyais le premier tout à l'heure, et c'est celui-ci qui me paraît indistinct.

On regarde généralement ce phénomène comme la preuve de l'accommodation de l'œil à deux distances différentes. Il n'y a cependant pas dans ce cas une véritable accommodation. Je vois

l'objet rapproché ou l'objet éloigné plus ou mois nettement, parce qu'en dirigeant mon œil vers l'un, son image tombe sur la partie centrale, c'est-à-dire la plus sensible de la rétine, tandis que l'image de l'autre se fait à la circonférence sur une partie moins sensible de cette membrane.

Il faut remarquer que, ni de près ni de loin, je ne vois l'objet bien net qu'en dirigeant les yeux sur lui; quand je les dirige sur l'objet éloigné, je vois moins nettement que si l'objet était rapproché ; mais, à première vue, la différence n'est pas frappante.

Il ne faut pas confondre cette expérience avec celle de Müller, comme preuve de la puissance d'accommodation de l'œil aux distances. Voici quelle est cette expérience :

Si nous regardons, avec un seul œil, les extrémités de deux épingles placées l'une devant l'autre à des distances différentes, en ligne avec l'axe de l'œil, on verra l'une distinctement, tandis que l'autre paraîtra confuse, et *vice versâ*. Chaque image est cependant dans l'axe de l'œil, l'une au-dessus de l'autre, et la netteté de l'une ou de l'autre image dépend d'un effort volontaire de l'œil dont on s'aperçoit fort bien. Les deux images, dit Müller, tombent sur un même point de la rétine et se trouvent superposées, et cependant on voit la plus rapprochée à travers l'image nuageuse formée par les rayons de l'épingle la plus éloignée, et *vice versâ*.

La vision des objets à des distances différentes est certainement aidée par les mouvements des sourcils, des paupières, des globes et des pupilles; mais ce n'est pas là, à proprement parler, ce qu'on peut considérer comme l'accommodation intrinsèque. Je veux bien admettre que la puissance focale de mon œil change lentement par suite d'un long examen d'objets petits et rapprochés, et qu'elle reprenne lentement son état premier ; mais ce n'est pas là encore ce qui constitue l'accommodation telle qu'on l'entend (1).

On peut remédier à l'astigmatisme par l'emploi de verres d'une forme particulière. Si je voulais voir avec une netteté parfaite à la distance de 8 pouces et demi, je me servirais d'un verre cylindriquement convexe d'un côté, et qu'on tiendrait devant l'œil en maintenant son axe horizontal. Ce verre, ayant un degré convenable de convexité, peut ramener les rayons du plan vertical en un foyer, tandis qu'il n'influence pas les rayons

(1) *Proceedings of the Royal Society*, vol. X, p. 380. London, 1860.

des plans horizontaux. Si je voulais, au contraire, voir avec une netteté parfaite à 12 pouces, j'emploierais des lunettes à verres cylindriquement concaves d'un côté, maintenues devant l'œil avec leur axe vertical. Ce verre cylindrique, avec un degré convenable de concavité, ramènerait les rayons du plan horizontal en un seul foyer sans affecter les rayons du plan vertical. Une personne qui serait affectée d'astigmatisme oblique maintiendrait l'axe du verre cylindrique obliquement devant l'organe. L'autre face du verre doit rester plane ou sphériquement concave ou convexe, suivant les conditions de l'œil relativement à l'astigmatisme.

§ IV. — Inégalité du pouvoir réfringent des deux yeux.

Les deux yeux peuvent être inégalement myopes ou presbytes. Quoique la théorie indique qu'il faut se servir, dans ces cas, de verres dont la distance focale n'est pas la même pour chaque œil, en pratique cela donnerait peu de bons résultats.

De plus, un œil peut être myope et l'autre presbyte. La théorie indique encore ici l'usage de verres différents.

Quelle que soit l'inégalité de portée des deux yeux, qu'elle consiste en ce que l'un des yeux étant ordinaire, l'autre est myope ou presbyte, ou en ce qu'ils sont inégalement myopes ou presbytes, ou encore, en ce que l'un étant myope, l'autre est presbyte, il est certain qu'on ne corrige souvent que très imparfaitement cette inégalité par l'emploi de verres de force différente, car les objets formeront des images de grandeurs différentes, ce qui amènera un certain trouble dans la vision. C'est ici que se placent les observations judicieuses faites par M. de Graefe sur le degré d'harmonie de la vision binoculaire, après les opérations de cataracte unilatérale.

Dans un grand nombre de cas, dit M. de Graefe, l'individu fait l'abstraction de l'image perçue par l'œil opéré. Aussi celui-ci ne présente-t-il pas de fixation absolument exacte, ce qui est surtout visible dans les positions auxquelles les yeux sont le moins accoutumés, par exemple dans le rapprochement forcé des objets, et ce qui se prouve encore mieux par ce fait, qu'en tenant des prismes devant les yeux, on n'obtient ni doubles images, ni déviation de l'angle visuel.

D'autres fois, cependant, l'énorme différence de réfraction n'occasionne aucun inconvénient sensible, les deux yeux se fixent sur les objets, car les verres prismatiques produisent du strabisme ou de la diplopie. Il arrive aussi que lorsqu'on place devant les yeux des verres appropriés, bien que les images ne soient pas de même grandeur, la vue n'en a pas moins lieu convenablement, preuve de plus que l'acte visuel peut avoir

lieu avec des rapports optiques inexacts. Toutefois il est bien des cas où cette inégalité dans les images est très gênante, et l'on doit y remédier en exerçant à part l'œil exclu de la vision. (*Ann. d'ocul.*, 1857.)

§ V. — Vision chromatique.

Il ne faut pas confondre le trouble de la vision que nous allons décrire ici, avec un trouble analogue produit par l'excitation subjective de la rétine, dont nous nous occuperons dans le chapitre suivant (p. 517).

Quoique rigoureusement l'œil ne soit pas parfaitement achromatique, il l'est toujours suffisamment à l'état sain. Mais, dans certains états morbides, les milieux réfringents peuvent se troubler ou s'altérer de manière à décomposer la lumière et à faire paraître les objets comme s'ils étaient entourés des couleurs de l'arc-en-ciel. En voici des exemples :

1° Dans l'inflammation puro-muqueuse de la conjonctive, des parcelles de mucus répandues sur la cornée déterminent un cercle iridescent autour des objets ; 2° quand il y a une accommodation défectueuse de l'œil, et que, par conséquent, les rayons lumineux ne forment pas leur foyer sur la rétine, la vision est non-seulement confuse et même multiple, mais de plus elle peut être légèrement iridescente. Les objets peuvent encore paraître irisés, lorsque le pouvoir d'accommodation est troublé par la colère, la folie, le sommeil, la belladone, la mydriase, etc. De là vient que souvent les personnes ayant un œil myope et un presbyte, quand elles regardent les objets très rapprochés et très éloignés, les aperçoivent colorés, parce qu'un seul œil est adapté à la distance de l'objet.

§ VI. — Polyopie avec un seul œil.

En raison probablement de ce que les milieux réfringents de l'œil n'ont pas des courbures parfaitement régulières, un seul œil peut être affecté de polyopie, lorsque l'œil n'est pas adapté à la distance de l'objet que l'on regarde. C'est pour cela que les myopes voient les objets éloignés, et les presbytes les objets rapprochés, doubles ou multiples, avec un seul œil, et entourés des couleurs du prisme. Mais la vue avec un seul œil peut être double ou multiple indépendamment du défaut de pouvoir accommodatif, par suite d'une opacité partielle de la cornée, ou plus générale-

ment, par suite d'une opacité partielle de la lentille ou de sa capsule. L'influence de ces altérations morbides est fort bien expliqué par l'expérience de Scheiner, qui consiste, par exemple, à regarder une épingle à travers deux trous percés dans une carte si près l'un de l'autre qu'ils soient compris dans un espace égal au diamètre de la pupille. L'épingle paraît double, excepté à une certaine distance, qui est celle de la vue parfaite dans les conditions habituelles.

§ VII. — Asthénopie (1).

Symptômes subjectifs. — Dans cette maladie, l'usage de la vue devient impossible, au bout d'un certain temps, pour voir les objets rapprochés, pour lire, coudre, etc. Le malade peut d'abord lire distinctement, mais la vue est bientôt confuse, les mots se mêlent les uns aux autres, les yeux se fatiguent, deviennent douloureux, et la souffrance s'étend à la tête.

Si l'on ferme les yeux et qu'on les laisse reposer pendant quelques minutes, on peut reprendre l'exercice de sa vue, mais elle se fatigue de nouveau au bout de peu de temps, et redevient confuse comme avant. Les deux yeux sont en général également affectés. La vision des objets éloignés n'est pas troublée, et en se servant de verres convexes, on peut faciliter celle des objets rapprochés.

Symptômes objectifs.— Les yeux paraissent hébétés et alourdis, et se dirigent vers les objets avec indécision, mais en général ils ne présentent pas de traces positives de maladie ; les pupilles sont tantôt très mobiles, tantôt lentes à se mouvoir, la cornée est souvent petite.

L'asthénopie débute dans l'enfance ou dans la jeunesse et peut continuer pendant toute la vie, mais il est rare de voir cette affection se développer dans l'âge moyen.

Souvent, mais non toujours, les individus atteints de cette maladie présentent un affaiblissement de tout le système nerveux, que l'on peut quelquefois attribuer à une maladie générale.

Causes. — Il n'y a souvent pas de cause évidente. On doit cependant fréquemment attribuer cette maladie à une fatigue exagérée de l'organe, comme chez les étudiants, les artistes, les gens de bureau, les graveurs, les horlogers, tailleurs, couturières, etc.,

(1) Faiblesse de vue, kopiopie, lassitude oculaire, fatigue de l'accommodation, *hebetudo visus*, amblyopie asthénique.

surtout s'ils travaillent à la lumière artificielle et qu'ils n'aient pas un sommeil suffisant, ni de l'exercice en plein air, etc. Souvent, cette affection se déclare à la suite d'ophthalmies externes ou internes. Les lésions du nerf de la cinquième paire dans la région circumorbitaire et les maladies du cerveau causent quelquefois l'asthénopie. Les pertes de sang, de sperme, etc., y prédisposent, probablement en produisant un affaiblissement nerveux général.

Nature de la maladie. — L'asthénopie paraît due à la faiblesse de l'appareil qui accommode l'œil aux distances rapprochées. C'est comme si l'on tenait un livre trop près de ses yeux ; car quoiqu'on puisse alors parvenir, par un effort d'accommodation, à lire pendant une ou deux minutes, la vue devient confuse et les yeux se fatiguent. On peut prévenir cela par l'emploi de verres convexes. En même temps que ce défaut de pouvoir accommodatif, on remarque souvent que la rétine est, dans un état d'irritabilité en connexion avec la tendance de l'œil à la congestion interne.

Diagnostic. — On doit principalement distinguer l'asthénopie de la presbytie, de l'héméralopie, de l'amblyopie ou amaurose incomplète.

La presbytie se rencontre quelquefois chez les enfants, et l'on peut alors la confondre avec l'asthénopie, parce que ces deux maladies ont cela de commun, que les objets éloignés sont vus sans fatigue des yeux, et non les objets rapprochés, aussi bien dans un paroxysme d'asthénopie que dans la presbytie. Cependant cette dernière maladie se distingue en ce que le repos des yeux ne suffit pas pour donner la faculté de bien voir les objets rapprochés.

L'asthénopie est, dans beaucoup de cas, plus gênante à la lumière artificielle et ressemble alors jusqu'à un certain point à l'héméralopie par la soudaineté de l'attaque et le degré d'imperfection de la vision qui l'accompagne.

Dans l'amblyopie, la faiblesse et le trouble de la vue sont constants pour les objets gros et petits, éloignés ou rapprochés. Dans l'asthénopie, le trouble de la vue ne se manifeste que lorsque les yeux se sont exercés sur des objets rapprochés. Le malade voit mieux les objets après les avoir fixés, dans le cas d'amblyopie ; c'est le contraire dans l'asthénopie.

Pronostic. — Il est en somme défavorable, surtout si la maladie est ancienne et si elle a sa source dans une ophthalmie, une lésion

de la cinquième paire ou de l'encéphale. Il est plus favorable quand l'affection s'est produite dans d'autres conditions qui permettent d'éloigner la cause excitante. Lorsque l'asthénopie est confirmée, elle se change rarement en amblyopie et ne conduit jamais à la cécité.

Traitement. — La première chose à faire, c'est d'éviter ou d'éloigner toutes les causes qui peuvent avoir une action, comme la fatigue des yeux, les pertes séminales, etc. Si la maladie provient d'une inflammation de l'œil, de la blessure du nerf de la cinquième paire, ou de quelque affection du cerveau, il faudra essayer un traitement altérant avec une contre-irritation par les vésicatoires.

Le repos, les lotions répétées d'eau froide, un bon régime, l'exercice, l'air de la campagne, les bains de mer, etc., doivent, en général, avoir une large part dans le traitement de l'asthénopie.

Si le malade a besoin de voir les objets rapprochés, il n'a d'autre ressource que de se servir de lunettes à verres convexes qu'il aura soin de choisir le plus faibles possible. Mais si ses occupations l'obligent à exercer sa vue, il fera mieux de changer de profession.

Complications.— L'asthénopie est souvent compliquée de quelque autre affection, comme les suites d'une ophthalmie, la myopie et la presbytie, les mouches volantes, l'oscillation des yeux, et souvent le strabisme accompagné d'amblyopie. Les personnes aveugles d'un œil sont fréquemment affectées d'asthénopie de l'autre. Un œil peut être incomplétement amaurotique et l'autre asthénopique. Lorsque l'asthénopie est compliquée d'amblyopie, la vue est en tout temps plus ou moins obscure, elle le devient encore plus par la lecture, mais elle s'améliore par le repos.

Les troubles de la vue qui caractérisent l'asthénopie étaient autrefois considérés comme appartenant à un premier degré d'amaurose, et étudiés sous le nom d'*amblyopie asthénique*. On sait aujourd'hui que, si des troubles de même nature accompagnent la simple congestion rétinienne, le plus souvent la maladie désignée sous le nom d'*asthénopie*, de *kopiopie*, de *lassitude oculaire*, d'*hebetudo visus*, est due à la fatigue, à l'impuissance momentanée de l'appareil d'accommodation. La faiblesse de l'appareil accommodatif peut correspondre chez certains individus à une faiblesse congénitale de la constitution, ou se rencontrer assez souvent comme conséquence de l'affaiblissement consécutif à certaines maladies, telles que la chloro-anémie, la fièvre typhoïde, etc. Mais

le plus ordinairement l'asthénopie ou kopiopie est le résultat des efforts répétés d'accommodation qu'exigent certains travaux et l'emploi de verres de lunettes mal appropriés.

Cette faiblesse ou impuissance temporaire peut atteindre un degré tel, que l'accommodation n'a plus lieu, par suite de la paralysie ou de la lésion de l'appareil qui préside à cet acte. C'est ce qu'on remarque dans la mydriase, le myosis et chez les opérés de cataracte. Les efforts de l'accommodation étant surtout énergiques pour la vision des objets rapprochés, il en résulte que les vues presbytes sont principalement exposées à la kopiopie proprement dite, lorsqu'elles ont été pendant longtemps fixées sur des objets rapprochés.

Cependant, d'après M. Donders, l'asthénopie est l'effet direct et constant de l'hyperpresbyopie, et l'on ne saurait l'attribuer aux causes occasionnelles ; tout travail d'un hyperpresbyope sur des objets rapprochés est suivi d'asthénopie, et le presbyte, vu son âge, est incapable de tout effort accommodatif. L'hyperpresbyope plus jeune peut exercer ces efforts, qui doivent être même considérables en raison du champ à parcourir. L'asthénopie suivrait donc l'hypespresbyopie en raison des efforts d'accommodation qu'elle exige, elle ne suivrait pas la presbytie, puisque dans cet état, il n'y a pas d'efforts possibles. Les myopes, toutefois, n'en sont pas exempts, surtout s'ils font usage de verres concaves mal choisis ; mais chez eux, plus souvent que chez les presbytes, on trouve alors les signes de la congestion rétinienne.

Le diagnostic de l'asthénopie n'offre pas, en général, de grandes difficultés, lorsqu'on veut se livrer à une exploration minutieuse. Ainsi, l'examen ophthalmoscopique, qu'on doit toujours faire dans ces cas, démontre que le fond de l'œil ne présente aucune altération. L'exploration phosphénienne fait constater que la sensibilité rétinienne est restée intacte dans toute son étendue. L'expérience avec la carte percée, en affranchissant l'œil de la nécessité de l'accommodation, fournit encore de précieux indices. Si la rétine a toute sa sensibilité et que l'ophthalmoscope ne fasse découvrir aucune lésion des membranes profondes, aucun trouble des milieux, il s'agit d'une fatigue ou d'une paralysie de l'accommodation. La nature des troubles visuels recherchée avec soin révélera le degré de la maladie dont on trouvera le plus souvent la cause dans les habitudes du malade. Dans la simple faiblesse de l'appareil de l'accommodation, les limites du champ de la vision distincte sont plus rapprochées, et c'est ce qui a lieu lorsqu'il y a kopiopie ou fatigue de l'accommodation ; mais, dans la paralysie complète, les deux limites de la vision distincte se confondent ou à peu près. Dans le premier cas, la limite des objets distincts, qui peut, à l'état normal, être rapprochée jusqu'à environ 10 centimètres et reculée jusqu'au parallélisme des rayons incidents, ne peut plus voyager qu'entre deux points moins distants l'un de l'autre et d'autant plus rapprochés que la faiblesse est plus prononcée. S'il y a paralysie complète, les objets ne sont vus nettement que dans un espace déterminé, invariable dans sa position, qui est toutefois

individuelle. Ainsi les uns voient assez bien les objets rapprochés et ne peuvent les distinguer à une distance moyenne ou éloignée, d'autres n'aperçoivent nettement que les objets placés à une distance moyenne, d'autres que les objets éloignés. Il existe encore une forme fréquente de kopiopie dans laquelle les deux limites du champ de la vision distincte sont sensiblement à leur distance normale, mais sont toutes deux plus éloignées des yeux qu'à l'état physiologique, de sorte que l'accommodation soutenue pour la vue de près est impossible.

On s'assurera expérimentalement que l'accommodation n'est plus normale, en faisant lire le n° 1 de Jæger à 40 centimètres, et en engageant le malade à continuer sa lecture pendant qu'on rapproche le livre à la distance de $0^m,06$ à $0^m,08$. On remarque alors qu'au lieu de converger régulièrement avec son congénère, l'un des yeux s'écarte et l'objet est vu double.

Aux moyens indiqués plus haut pour combattre l'asthénopie, il faut ajouter l'usage des verres prismatiques ou concavo-prismatiques, d'un faible degré, qui, ayant leur angle tourné en dedans, forcent les yeux à la convergence, et augmentent ainsi l'énergie de l'effort accommodatif. Enfin, on conseillera aux malades de porter au grand jour des conserves à verres légèrement colorés en bleu.

Bonnet (de Lyon), remarquant que l'asthénopie ou kopiopie se manifestait lorsque la vision s'exerçait sur des objets petits et rapprochés, et l'attribuant à la compression que l'œil éprouvait pour l'accommodation à ce mode de vision, a eu l'idée de couper le muscle petit oblique pour la kopiopie comme pour la myopie.

Les états morbides de l'accommodation que nous venons de signaler sont des résultats très fréquents de la presbytie ou de la myopie mal gouvernée, et en insistant sur ce point, dans un important mémoire lu à l'Académie des sciences (1), M. Giraud-Teulon a cherché à donner l'explication de ces troubles fonctionnels et indiqué un moyen de les éviter.

« Les désavantages qui font redouter l'emploi des lunettes, dit ce savant observateur, au point de laisser penser quelquefois que ces instruments sont souvent aussi dangereux qu'utiles, sont à la connaissance de tous les médecins qui s'occupent des maladies des yeux; ils n'ont point encore été théoriquement expliqués, la théorie connue du mécanisme optique et physiologique des lunettes se bornant à ce qui concerne leur usage monoculaire, les conditions de la vision binoculaire armée étant encore aujourd'hui complétement obscures et inconnues. L'analyse de ces conditions intimes nous a conduit, à cet égard, aux propositions suivantes que l'expérimentation a vérifiées de tous points.

» Occupons-nous d'abord de la *presbytie* dans ses rapports avec les *verres convexes*.

(1) *Bulletin de l'Académie des sciences*, février 1860.

» Le verre de lunette convexe, considéré monoculairement, a pour but et pour conséquence de diminuer la divergence des rayons incidents à la cornée, en d'autres termes, d'éloigner *virtuellement* un objet relativement trop rapproché, en le reportant au-delà de la limite rapprochée du champ de la vision directe du sujet.

» Passons à la vision binoculaire, et supposons les verres appliqués centre pour centre devant chaque pupille.

» L'objet sur lequel est fixé le double regard donne donc à chaque œil une image virtuelle relativement éloignée eu égard à la position réelle de l'objet. Le lieu occupé par ces images est en outre, pour chaque œil, sur le prolongement de son axe optique dirigé vers l'objet. A moins que les yeux ou l'instrument ne corrigent cette relation, il y a donc diplopie croisée. Or, les verres sont supposés centre pour centre en rapport avec les pupilles; tout est donc symétrique de leur part; comme, d'autre part, la vue de l'objet n'est pas double, ce sont donc les yeux qui, par leur propre force, détruisent la diplopie théorique et amènent la fusion des doubles images virtuelles; et comme la diplopie est croisée, cette correction ne peut avoir lieu que par un mouvement de convergence mutuelle des axes optiques : l'expérience directe confirme cette appréciation.

» Il y a donc une dissociation flagrante entre le degré de l'accommodation de distance ou monoculaire virtuelle et le degré de l'accommodation d'angle ou de position, accommodation binoculaire. Les muscles extrinsèques qui président à cette dernière, et le muscle ciliaire auquel est confiée l'adaptation, au lieu d'obéir à la même mesure d'action concordante harmonique établie par la nature, entrent en complet désaccord. La pression des premiers pèse synergiquement sur la contraction ciliaire active dans le sens de la vue rapprochée ou myope. Explication aussi simple que frappante de la production, par exemple, de la myopie acquise, premier degré de l'amblyopie presbytique, et paradoxale jusqu'ici pour réelle qu'elle fût; cause fort claire également de l'enchaînement de l'accommodation à la suite de l'usage prolongé de verres convexes à forte courbure.

» L'inconvénient présenté par l'usage de verres convexes, centre pour centre, devient, à fortiori, plus marqué et plus frappant dans l'emploi des régions des mêmes verres faisant fonction de prismes à sommet interne. Le désaccord observé dans le premier cas, croissant de la valeur de l'angle de déviation du prisme, lequel reporte encore plus en dedans le rayon réel effectif émané de l'objet.

» Mais il en est tout autrement des régions prismatiques externes qui dévient en dehors ou vers leur sommet le rayon réel, et le rapprochent ainsi et même jusqu'à le faire coïncider avec elle, de la direction visuelle fusionnée. En d'autres termes, si la vision binoculaire s'applique aux régions prismatiques externes des verres convexes, les yeux sont déchargés par elles de tout travail ayant pour objet la fusion des images virtuelles théoriquement doubles : les deux accommodations de

distance et de position sont amenées par les verres eux-mêmes en concordance, et l'étendue de la vision binoculaire armée est identiquement la même que celle de la vision monoculaire. Tous ces points sont irrévocablement démontrés par l'expérimentation directe.

» Il suit de là que l'intégrité de la vue du presbyte exige qu'il existe entre les centres des verres convexes qu'il emploie une distance notablement inférieure à la distance des centres des pupilles pendant leur plus grand développement.

» Une analyse fondée sur la même méthode et ayant pour objet de déterminer, dans la *myopie*, les rapports de l'usage des *verres concaves* avec la vision binoculaire, nous a conduit à des résultats du même ordre.

» Inversement à ce qui s'observe dans l'usage des verres convexes, le travail exécuté par les yeux, dans cette circonstance, produit un mouvement de divergence des axes optiques. Les considérations théoriques, l'analyse du fusionnement des images doubles, l'expérimentation directe, ne sauraient laisser le moindre doute à cet égard.

» On comprend aisément les périls d'un tel désaccord, d'un tel trouble apporté dans les lois physiologiques de l'appareil oculaire. Mais le remède est à côté du mal. Si les régions prismatiques internes des verres concaves dévient le rayon en dehors, les régions prismatiques externes le dévient en dedans et peuvent corriger la rupture d'harmonie que nous avons signalée. Ces parties de verres agissant simultanément rétablissent l'accord entre les deux accommodations. Dès lors l'œil y demeure passif, et il n'y a plus pour lui ni fatigue, ni enchaînement accommodatif ; les conditions de la vision binoculaire rentrent absolument dans celles de la vision par un seul œil, et le champ de la vision distincte demeure variable entre les mêmes limites, il conserve la même étendue.

» Pour établir l'accord qui manquait et dont l'absence a causé tant et de si grandes affections fonctionnelles des yeux, il suffit d'enlever à toutes les lunettes, concaves ou convexes, la moitié intérieure de chaque verre, en faisant ensuite correspondre le centre pupillaire avec le milieu de la surface restante. Ce qui se fera très simplement avec un grand avantage pour l'unité, en coupant une lentille en deux, ou en mettant dans les deux montures chaque moitié en regard l'une de l'autre par le diamètre commun ou par leur centre (1). »

(1) Consultez : Bonnet, *Traité des sections tendineuses*, 1841, et *De l'emploi des lunettes dans ses rapports avec les troubles de la vision* (*Bulletin thérap.*, 1857). — Schauenbourg, *Recherches sur la kopiopie*, analysé dans *Ann. d'ocul.*, 1856, t. XXXV. — De Graefe, *États pathologiques de l'appareil d'accommodation* (*Gaz. hebdom.*, 1856). — Donders, *Arch. für Ophthal.*, t. IV, 1re partie, et *Ann. d'ocul.*, 1860. — Giraud-Teulon, *Physiologie et pathologie fonctionnelle de la vision binoculaire*, chap. XI. — H. Doz, *Journal de physiologie de l'homme et des animaux* de Brown-Séquard, juillet 1860.

ARTICLE II.

VISION D'OBJETS AU-DEVANT ET A L'INTÉRIEUR DE L'ŒIL (1).

Dans certaines circonstances, on peut voir des objets au-devant de ses propres yeux ou dans leur intérieur ; c'est ce que l'on appelle *mouches volantes* (1). Sous ce titre, cependant, on range encore souvent d'autres apparitions morbides qui ne sont pas dues à la perception visuelle d'objets au-devant ou au dedans de l'œil, mais qui sont entièrement subjectives et sont produites par des points insensibles de la rétine. Ces apparitions n'ont pas de mouvement réel, et leurs mouvements apparents dépendent de ceux des yeux. C'est pourquoi on les distingue par le nom de *mouches fixes*, des apparitions précédentes, qui présentent des mouvements réels aussi bien qu'apparents.

§ I. — Vision des objets dans l'œil.

1° *Mouches volantes ordinaires.* — Les mouches volantes apparaissent à celui qui ne les examine pas attentivement sous la forme de points noirâtres ou d'une légère pellicule grise, comme l'aile d'une mouche, ou de filaments grisâtres, demi-transparents, semblables à ceux d'une toile d'araignée. Mais, si on les regarde avec attention, sur un fond blanc ou un ciel clair, on reconnaît qu'elles présentent les aspects suivants :

1° Un collier de perles enroulé ou un tube transparent enroulé contenant une rangée de perles plus petites que son diamètre, excepté çà et là, où l'une d'elles plus large occupe tout le diamètre ; l'intérieur du collier ou du tube présente quelquefois une extrémité noire, renflée, comme si elle était formée par un amas des perles composant le collier ou contenues dans le tube, A ; 2° des perles isolées, dont les unes, ce qui est le plus fréquent, sont très bien limitées, B, et les autres, ce qui est rare, ont des bords confus, C ; 3° des parcelles de cercles flexueux, d'aspect aqueux, ou des filaments pareils à du verre filé à contours noirs, et souvent divisés supérieurement en branches tronquées, D.

Ces apparitions diverses peuvent être vues toutes, l'apparition perlée à côté des parcelles de filaments aqueux, et mêlée çà

(1) Spectres, scotomes, myiodopsie, etc.

et là de perles isolées, une ou deux de celles qui sont nettement limitées paraissant comme suspendues à l'extérieur du tube perlé ; quelquefois une seule des apparitions est, surtout ou exclusivement, visible.

Fig. 112.

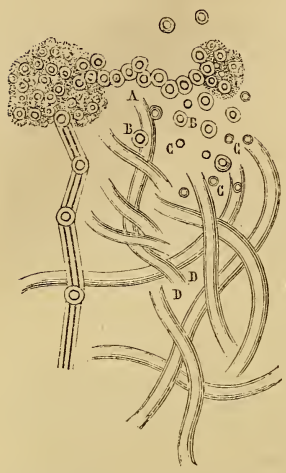

Selon que l'objet contre lequel elles sont vues, est éloigné ou rapproché, elles apparaissent larges et vagues, ou petites et plus distinctes.

Les mouches volantes n'affectent pas la vision. Entre elles et sur leurs côtés, l'œil voit encore avec une grande netteté. Souvent, les parties de la rétine sur lesquelles tombe l'ombre des mouches sont reconnues parfaitement sensibles, quand celles-ci s'éloignent du champ de la vision.

On peut s'apercevoir tout à coup de l'existence de ces mouches volantes, et cela fait supposer qu'elles peuvent se manifester subitement. On les observe bien surtout en regardant un ciel clair, un léger nuage, la neige sur le sol, un mur blanc, etc. Elles ne sont pas vues, ou le sont mal, dans un jour sombre ou en regardant un objet noir. On ne les voit pas non plus très bien en fixant des objets rapprochés.

Elles sont rarement situées dans l'axe de la vision, mais ordinairement elles sont sur l'un ou sur l'autre côté, en bas ou en haut. Il en résulte que le malade ne les voyant que passer par le côté, peut difficilement les fixer pour les étudier. Elles suivent les mouvements de l'œil en bas et en haut et d'un côté à l'autre.

Mais, outre ce mouvement qui, dépendant de celui de l'œil, n'est qu'apparent, les mouches volantes ont encore un mouvement réel qui leur est propre et est plus étendu que leur mouvement apparent. Si le malade, regardant au-devant de lui dans la direction horizontale, élève soudainement les yeux et les fixe sur un objet situé en haut de l'horizon, il remarque que les mouches flottent en haut considérablement au delà du degré d'élévation et souvent au delà du champ visuel, et qu'ensuite elles descendent

au-devant de l'œil jusqu'à ce qu'elles disparaissent en bas. Les mouches présentent, en outre, des mouvements latéraux qui sont, il est vrai, moins marqués, et elles offrent des changements dans leur position relative.

Nature des mouches volantes. — D'après l'opinion la plus répandue jusqu'à présent, on avait cru que les mouches volantes sont dues à des sensations subjectives causées par quelque modification intrinsèque dans l'appareil nerveux optique, et on les confondait ainsi avec les mouches fixes; or, il est rigoureusement démontré que ce sont de véritables sensations objectives déterminées par la présence de particules situées dans l'intérieur de l'œil, mais en dehors et en face de la rétine, sur laquelle elles projettent leur ombre.

On peut, sans entrer dans de grands détails, démontrer cette proposition de la façon suivante : Placez quelque petit objet, comme une épingle, entre une lentille convexe et la surface blanche sur laquelle tombe l'image de la lumière. Lorsque l'objet est près de la lentille, on ne voit pas son ombre sur l'écran blanc, mais à mesure qu'on le rapproche de l'écran, l'ombre devient de plus en plus distincte.

La présence de ces particules dans l'œil paraît être normale, et chacun peut voir ces apparitions de mouches volantes, soit en regardant un ciel pur à travers une petite ouverture percée dans une carte, ou la flamme d'une bougie située à 2 ou 3 pieds, à travers l'oculaire d'un microscope, ou plus simplement en rapprochant les paupières et en regardant ainsi la lumière d'une bougie.

Quand on contemple les spectres ainsi produits, tels que les filaments perlés, les globules bien ou mal limités, et les filaments aqueux, que Mackenzie désigne respectivement sous les noms de *spectre perlé*, *spectre à globules isolés distincts* ou *non distincts*, *spectre aqueux*, on remarque qu'ils sont situés, chacun dans des plans différents, les uns derrière les autres, qu'ils ne se mêlent jamais l'un à l'autre de manière à intervertir l'ordre dans lequel ils se présentent devant l'œil : ainsi le spectre perlé paraît toujours plus rapproché, puis viennent les globules isolés nettement limités, ensuite les globules mal limités, et enfin, les filaments aqueux qui sont les plus éloignés.

Siége des particules dont la présence cause les mouches volantes. — On admet comme étant mathématiquement démontré, que ces particules sont situées au-devant de la rétine, dans ou derrière le corps vitré; mais il paraît, en même temps, que la position n'est

pas la même pour les différentes formes, le spectre perlé étant le plus près de la rétine et le spectre aqueux le plus éloigné.

Nature de ces particules. — Elle n'a pas encore été bien déterminée. Il existe dans l'humeur vitrée, ainsi que dans l'humeur aqueuse, un certain nombre de corpuscules qui ressemblent plus ou moins aux corpuscules de la lymphe, quoique étant plus petits, et variant entre 1/4000e à 1/5000e de pouce. Mais il semble résulter des recherches de Brewster, de Mackenzie et de Ruete, que le volume des particules, dont la présence occasionne les mouches volantes, est beaucoup plus considérable.

Chacun a souvent vu les mouches volantes, mais sans y prendre garde, parce qu'elles sont peu distinctes, ne se présentent que par hasard, et par conséquent n'occasionnent aucune gêne.

Dans la cataracte, l'opacité de la lentille les rend apparentes absolument comme dans l'expérience de la carte percée. On les voit plus distinctement et elles sont plus gênantes, lorsque la rétine est irritée et que l'irradiation est diminuée (p. 519), de sorte que l'on peut considérer cet état de la rétine comme la condition générale d'où dépendent les mouches volantes envisagées comme maladie.

La diffusion des images des objets extérieurs favorise la perception des mouches volantes, tandis que la netteté de ces images les rend moins évidentes. Ainsi, lorsqu'une personne est myope ou presbyte, les mouches volantes sont moins apparentes, quand cette personne fait usage de lunettes qui rendent la vision plus nette. Ce résultat paraît dû à l'impression plus forte des objets extérieurs, qui compense l'affaiblissement de l'irradiation, de telle sorte que la faible impression des mouches se trouve facilement effacée.

La pupille des yeux affectés de mouches volantes est généralement contractée, même lorsque l'œil est myope.

Causes excitantes. — Ce sont : la fatigue des yeux sur de petits objets, les ophthalmies, la recherche des mouches volantes dans des expériences, l'intempérance, les maladies fébriles, la grippe, les maladies du cœur, le manque de sommeil, la dyspepsie, l'hystérie, l'hypochondrie, la sensibilité anormale de tout l'organisme produite par les occupations, l'inquiétude, l'anxiété. Toutes ces causes semblent agir de la même façon en congestionnant les yeux et en affaiblissant l'irradiation de la rétine. Chez les hypochondriaques, ces mouches deviennent un véritable tourment, tant elles causent de préoccupation.

Pronostic. — On voit, par ce qui vient d'être dit, que les mouches volantes ne sont pas l'indice de l'existence de la cataracte ou de l'amaurose. Cependant il est probable que l'une ou l'autre de ces deux maladies existe quand, outre les mouches, on remarque un affaiblissement de la vue que l'on ne peut attribuer ni à la myopie ni à la presbytie, ce dont on peut s'assurer, en essayant les verres concaves ou convexes.

Dans les cas simples, les mouches peuvent augmenter en nombre, mais très lentement et jamais assez pour rendre la vue confuse à un haut degré. Quelquefois elles restent stationnaires ou même diminuent.

Comme le trouble apporté à la vision dépend d'une sensibilité morbide de la rétine, tout ce qui tend à accroître ou à diminuer cet état accroît ou diminue les mouches volantes.

Les particules qui produisent les mouches volantes sont trop petites pour être vues facilement à l'ophthalmoscope. Cependant Van Trigt rapporte que, dans certains cas de mouches exagérées, accompagnées d'un état morbide du segment postérieur du globe, il a vu des filaments nombreux et tortueux et des flocons se mouvoir tumultueusement dans l'humeur vitrée.

Le siége, la nature et la valeur pronostique des mouches volantes ont été très diversement interprétés. Demours les rattachait d'abord à un trouble de l'humeur aqueuse; mais les ayant vues persister après la ponction de la cornée, il invoqua une lésion de l'humeur de Morgagni. Pitcarn les explique par l'engorgement de quelques vaisseaux de la rétine. M. Sichel les attribue, pour certains cas, à un épanchement de liquide entre la rétine et la choroïde, et M. Tavignot pense qu'elles sont dues à la formation d'images sur la rétine, provenant de quelques points décolorés de la face postérieure de l'iris.

L'opinion la plus généralement acceptée aujourd'hui attribue les mouches volantes à des corpuscules situés dans l'humeur vitrée. On peut quelquefois distinguer ces corpuscules à l'ophthalmoscope, ce qui, selon Donders, constituerait alors un état pathologique; d'autres fois ils ne sont visibles qu'au microscope, ce qui, suivant le même auteur, indique un état normal.

Traitement. — Le premier soin sera d'éloigner ou de combattre la cause excitante, si l'on peut la connaître. On y ajoutera le repos des yeux, s'ils ont été fatigués, l'absence de tout travail et la tranquillité d'esprit. Si l'estomac et le foie sont souffrants, le mercure comme altérant suivi de l'emploi des toniques, l'exercice bien réglé et le changement d'air seront utilement prescrits. Les

lotions froides sur l'œil, avec des douches froides, deux ou trois fois par jour et durant cinq à dix minutes, constituent un remède local important.

2° *Spectre des ramifications et du réseau vasculaire de la rétine.* — On peut voir ce spectre au moyen de l'expérience suivante, qui, ayant été imaginée par Purkinje, porte le nom d'*expérience de Purkinje.*

Cette expérience consiste à voiler l'un des yeux, sans le fermer, et à regarder directement en avant avec l'autre œil, tandis que, la chambre étant obscure, on fait mouvoir, en haut et en bas, une lumière tout près de cet œil, du côté de la tempe. Bientôt un spectre amplifié de ramifications et d'anastomoses noires, sur un fond clair, paraît flotter au-devant de l'œil et se mouvoir dans une direction opposée à celle de la lumière.

Dans cette expérience, toutes les parties qui sont recouvertes par les ramifications des vaisseaux centraux ne sont pas autant excitées par la lumière que les autres parties de la membrane, et dès lors ne retiennent pas l'impression aussi longtemps que dure l'intervalle entre chaque retour de la lumière au même point, d'où l'apparition de ramifications noires dans toutes les parties correspondant aux vaisseaux (1).

3° *Spectre circulatoire.* — En fixant, pendant quelque temps, un ciel clair, l'œil perçoit quelquefois des particules aqueuses et grisâtres courant au-devant de lui dans toutes les directions, comme quand on examine, sous le microscope, la circulation d'une patte de grenouille. Si l'on ferme les paupières, ces particules se colorent en rouge sombre. Ceci paraît être le résultat d'une sensation objective, due probablement aux ombres portées sur la rétine par les globules sanguins qui parcourent son réseau vasculaire.

§ II. — Vision des objets à la surface de l'œil, ou mouches muco-lacrymales.

On aperçoit parfois, quoique rarement, des points ronds, opaques, entourés d'un cercle coloré, et qui semblent alternativement

(1) On voit quelquefois le spectre des vaisseaux de la rétine lumineux sur un fond noir, sans qu'on soit obligé d'exciter celle-ci par la lumière ; mais alors il est dû à la pression qu'exercent les vaisseaux sur la rétine. C'est un phénomène subjectif qui rentre dans la classe des photopsies (page 518). Nous avons parlé plus haut d'une apparence semblable au spectre vasculaire, mais qui est due à une insensibilité de la rétine causée par la pression et l'opacité résultant de la congestion et de l'exsudation de la couche vasculaire de la rétine enflammée. Il en sera question, dans le chapitre suivant, sous le nom de *mouches fixes.*

se rassembler, puis se séparer et glisser en bas, pour remonter après chaque clignement des paupières. Ces apparitions paraissent dépendre de spectres dus à l'ombre projetée sur la cornée par de petits globules d'air contenus dans le mucus et les larmes. C'est pourquoi Mackenzie les a nommés *mouches volantes muco-lacrymales*.

CHAPITRE VIII.

DES AFFECTIONS AMAUROTIQUES.

ARTICLE PREMIER.

EXCITATIONS ANORMALES DES SENSATIONS VISUELLES.

Dans les affections amaurotiques, différentes sensations visuelles, quoique toutes naturelles en elles-mêmes, peuvent être excitées d'une façon anormale. Ces sensations constituant des symptômes importants, il est nécessaire de les étudier avec soin; mais avant tout, il est utile de connaître les circonstances dans lesquelles on les rencontre normalement.

§ I. — Sensations de lumière et de couleur indépendantes de la lumière extérieure, excitées par des causes internes qui agissent sur l'appareil nerveux optique (1).

Lorsque l'appareil nerveux optique n'est excité d'aucune façon, les yeux sont dans l'obscurité, mais s'il survient une excitation, ils perçoivent la couleur et la lumière.

L'agent qui excite habituellement l'appareil nerveux optique, est celui qui est le principe même de la lumière. Mais l'excitation, et par conséquent la sensation de lumière et de couleur, peuvent se produire par toute autre influence, une pression, par exemple. Il faut encore remarquer que, quel que soit le stimulant qui excite l'appareil nerveux optique, il ne peut jamais produire d'autres sensations que celles de lumière et de couleur. Les fibres nerveuses primitives étant physiologiquement les mêmes dans tout leur trajet, il est indifférent, pour que les sensations

(1) Photopsie et chrupsie.

lumineuses soient perçues, que ce soit telle partie de l'appareil nerveux optique plutôt que telle autre qui soit excitée. Ainsi, ce peut être la rétine qui est irritée ou le nerf optique excité, coupé dans l'orbite, ou bien c'est la portion cérébrale de l'appareil nerveux optique qui est comprimée par la congestion ou une tumeur. En outre, comme l'activité des fibres nerveuses se manifeste toujours à leurs extrémités périphériques, quelle que soit la partie excitée, la sensation lumineuse qui en résulte est toujours reportée à cette extrémité périphérique, et semble venir du dehors comme dans la vision naturelle. Un exemple familier de spectre lumineux, de la nature de ceux dont nous parlons maintenant, est celui que l'on détermine au dehors, en pressant le globe, et qui apparaît du côté opposé à celui où la pression est appliquée.

D'autres exemples sont : le spectre des vaisseaux de la rétine qui apparaît lumineux sur un fond noir, dans certains états de l'œil, et qui est dû à la compression de la rétine par les vaisseaux congestionnés (1) ; l'apparition d'une pluie de globules lucides devant les yeux qu'on relève soudainement après les avoir abaissés, et qui est occasionnée par le trouble de la circulation de l'appareil nerveux optique.

Des apparitions analogues d'étincelles, de flammes, d'anneaux colorés, se produisant spontanément, sont les symptômes d'une irritation ou excitation par la congestion, de quelque portion de l'appareil nerveux optique, cérébrale ou oculaire. Dans ce dernier cas, la congestion inflammatoire a lieu dans la choroïde plutôt que dans la rétine. Ces congestions inflammatoires pouvant produire l'amaurose, on doit regarder les spectres lumineux et colorés comme des symptômes d'amaurose commençante. Ils peuvent continuer à se produire après la perte complète de la vision.

Il ne faut pas confondre les sensations de lumière et de couleur dont nous venons de parler, avec celles qui résultent d'un dérangement optique qui a détruit l'achromatisme de l'œil. On doit aussi les distinguer des couleurs accidentelles ou complémentaires, qui seront bientôt étudiées (2).

(1) Nous avons expliqué plus haut (note, p. 516) la différence qui existe entre ce spectre et celui de l'expérience de Purkinje.

(2) Voy. *De la chromatopseudopsie*, par Wilson, traduit par Cornaz (*Ann. d'ocul.*, 1856).

§ II. — Action réciproque des différentes parties de la rétine l'une sur l'autre.

Irradiation des sensations. — Toute fibre d'un nerf sensitif peut avoir une action indépendante, mais elle peut aussi communiquer son état d'activité aux fibres voisines. Ce phénomène, qui s'accomplit à l'extrémité centrale des fibres, et qui a pour résultat une extension de la sensation primitive, s'appelle l'irradiation des sensations.

La rétine est apte à ces irradiations des sensations : ainsi, si l'œil est fixé pendant un certain temps sur un morceau de papier coloré, placé sur une feuille blanche, le morceau de papier ne tardera pas à s'évanouir pour un instant. La partie périphérique est plus apte aux irradiations de sensations que la partie médiane, mais c'est à l'entrée du nerf optique qu'existe la plus grande aptitude. En réalité, l'évanouissement des images qui se produit dans cette partie, lors de l'expérience de Mariotte, est un exemple d'irradiation. Ce serait, grâce à l'irradiation, que dans l'état normal on ne voit pas le spectre des vaisseaux rétiniens.

Un point insensible de la rétine, s'il est petit, pourra, en raison de l'irradiation, n'être pas vu, ou du moins ne pas l'être constamment à l'état de mouche fixe.

D'un autre côté, l'affaiblissement de l'irradiation qui accompagne la diminution de la sensibilité de la rétine rend plus facile l'apparition des points insensibles à l'état de mouches fixes, et cette condition paraît être celle d'où dépendent les spectres oculaires et les couleurs complémentaires produits comme mouches volantes, par la durée des sensations rétiniennes à un degré morbide.

Excitation d'états opposés dans les parties contiguës de la rétine. — L'état d'activité d'une partie de la rétine, au lieu de produire un état semblable, peut en exciter un tout contraire. Ainsi, il est parfaitement connu que, plus la lumière est brillante, plus les ombres sont sombres. Un autre exemple est fourni par l'expérience suivante : si l'œil est fixé sur un petit morceau de papier gris, placé sur un fond rouge ; au bout d'un certain temps, le papier paraît de couleur verte, qui est la couleur complémentaire du rouge.

En raison de ce principe, un point insensible de la rétine, s'il est large, produira d'autant plus facilement dans le champ

visuel l'apparition d'une tache noire ou mouche fixe, que la lumière sera plus vive.

§ III. — Spectres consécutifs aux impressions sur la rétine et couleurs complémentaires.

Dans l'état normal, les sensations de la rétine persistent quelque temps après que l'impression a cessé d'exercer son action ; on peut donc voir l'image d'un objet pendant quelques secondes, après en avoir détourné les yeux. Ce phénomène s'observe plus facilement pendant le crépuscule. Au grand jour, l'impression sur la rétine doit être plus intense et durer plus longtemps pour produire le même effet. Le spectre paraît lorsque l'on tourne les yeux vers le ciel, il est projeté dans l'éloignement et prend des proportions gigantesques.

Son aspect est différent, selon que les yeux, en se détournant de l'objet, sont placés dans l'obscurité, ou dirigés sur une surface éclairée. Dans le premier cas, les lumières et les ombres conservent les rapports qu'elles avaient pendant qu'on regardait l'objet ; dans le second, elles sont renversées.

Si l'objet dont l'impression a produit le spectre est coloré, le spectre l'est aussi, mais d'une façon différente. Ainsi, si l'œil se fixe pour quelque temps sur un objet rouge, et puis s'en détourne, le spectre, au lieu d'être rouge, paraît vert. Si, au contraire, l'objet est vert, le spectre est rouge; s'il est bleu, le spectre est de couleur orangé ; s'il est jaune, le spectre est violet, et *vice versâ*.

Fig. 113.

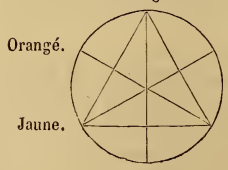

On voit par là que la couleur du spectre est toujours celle qui, ajoutée à la couleur de l'objet regardé, complète la somme des trois couleurs prismatiques, jaune, rouge et bleu, qui, par leur combinaison, forment la lumière blanche ; de là vient que l'on a donné à la couleur du spectre le nom de complémentaire.

Dans la figure intercalée ici, les couleurs primitives, jaune, rouge et bleu, sont placées aux angles du triangle, et les couleurs composées, orangé, violet et vert, aux points intermédiaires. La couleur simple et la couleur composée qui sont situées en face l'une de l'autre, sont complémentaires : ainsi le jaune et le violet, le rouge et le vert, le bleu et l'orangé.

On détermine aisément la production d'un spectre en regardant le soleil couchant. Si l'on tourne ensuite les yeux vers une surface noire, le spectre est blanc d'abord, puis passe au jaune, à l'orangé, au rouge, au violet, au bleu, etc., parcourant toutes les couleurs jusqu'au noir, lorsque le spectre cesse. Si, au contraire, les yeux se tournent vers une surface blanche, le spectre est d'abord noir, puis devient bleu, violet, rouge, etc., jusqu'à ce que devenant blanc, il n'est plus distinct.

Dans certains états morbides de la rétine, quoique la vue soit fort imparfaite, les sensations persistent après l'impression plus longtemps qu'à l'état normal, et causent ainsi des illusions de la vision dues aux spectres et aux couleurs complémentaires. Dans quelques-uns de ces cas, par exemple, si une personne, après avoir regardé pendant quelque temps un objet petit et rapproché, détourne les yeux vers le ciel, elle voit une image grossie, et si elle n'y prend garde, elle est surprise de voir apparaître dans les airs, comme une figure humaine, gigantesque.

ARTICLE II.

AFFAIBLISSEMENT ET PERTE DE LA SENSIBILITÉ DE L'APPAREIL NERVEUX DE L'ŒIL, OU AMAUROSE DANS SES DIVERS DEGRÉS.

La région de la tache jaune est la partie la plus sensible de la rétine, non vis-à-vis du foramen central, comme l'avait cru Herschel, mais de chaque côté. La sensibilité de la membrane va en diminuant jusqu'à l'*ora serrata*. Il en résulte que nous ne percevons très distinctement que la partie de l'objet sur laquelle sont actuellement dirigés les axes des yeux. Quand nous examinons un objet, les axes se déplacent, de telle sorte que la région centrale de la rétine peut recevoir successivement l'impression de rayons lumineux émanant des divers points de l'objet. On peut expliquer la différence de sensibilité de la partie moyenne et de la partie périphérique de la rétine en la comparant à celle qui existe entre la peau des lèvres, par exemple, et la peau des joues. Si les pointes

des deux branches d'un compas, très peu distantes l'une de l'autre, sont appliquées sur la peau des lèvres, on distingue deux impressions, tandis que sur la peau de la joue, les deux pointes ne sont pas distinguées, et il n'est perçu qu'une seule impression. De même que l'impression produite sur la peau moins sensible de la joue semble moindre que celle qui est produite sur la peau des lèvres ; de même les objets vus par la partie périphérique de la rétine paraissent plus petits que s'ils sont vus par la partie médiane plus sensible, et, toutes choses égales d'ailleurs, un objet peu éclairé paraît plus petit qu'un objet bien éclairé.

Dans l'amblyopie, les objets semblent souvent plus petits qu'ils ne le sont en réalité : cela tient probablement au défaut de sensibilité de la rétine (*micropie amaurotique*).

§ I. — Fausse perception des couleurs (1).

On connaît beaucoup d'exemples de personnes dont la vue, bonne sous tout autre rapport, est inhabile à distinguer certaines couleurs. Les couleurs qui sont le plus ordinairement confondues sont, le rouge avec le vert, le rose avec le bleu. Le jaune et le bleu sont les couleurs les plus faciles à reconnaître.

Dans la plupart des cas, cette affection est congénitale et incurable. Je l'ai vue se développer chez un homme, après de nombreuses attaques d'ophthalmie.

L'explication de cette singulière affection, qui est souvent héréditaire et sur laquelle l'anatomie pathologique est muette, ne repose encore que sur des données hypothétiques. Ainsi, on a pensé qu'elle était le résultat d'une perversion fonctionnelle de la partie du cerveau qui préside à la perception des couleurs, ou encore que la rétine, chargée de l'élaboration des couleurs, avait en partie perdu son activité. Brewster pense que l'œil est alors insensible aux couleurs qui forment l'extrémité du spectre solaire. Mais les recherches récentes de M. Janssen sur la faculté qu'ont les milieux réfringents d'absorber les rayons calorifiques qui accompagnent les rayons lumineux, peuvent faire supposer que le pouvoir absorbant des milieux venant à augmenter, la rétine demeure insensible pour certains rayons (2).

§ II. — Hémiopie passagère.

Le cas suivant est une observation d'hémiopie recueillie par Wollaston sur lui-même : « Après un exercice violent, ayant eu lieu

(1) Daltonisme, dyschromatopsie, chromatopseudopsie, achromatopsie.
(2) Voyez Szokalski, *Ann. d'ocul.*, t. II et III, 1839-1840.

deux ou trois heures auparavant, je m'aperçus soudain que je ne pouvais voir que la moitié de la figure de la personne que je rencontrais, et il en était de même de chaque chose que je regardais. Je voulus lire sur une porte le nom de *Johnson*, et je ne pus voir que *son*, la première partie du nom étant tout à fait effacée. C'était la moitié gauche de ma vue qui était perdue, et le résultat était le même, que je regardasse avec un œil ou avec l'autre. Cette cécité n'était pas assez complète pour aller jusqu'à l'obscurité absolue; c'était une ombre foncée, sans contours définis. La maladie fut de courte durée, et au bout d'un quart d'heure, on put dire qu'elle avait complétement cessé ; elle disparut progressivement par un mouvement graduel, se portant du centre de la vision obliquement en haut et à gauche. »

Vingt ans après, il y eut une nouvelle attaque semblable, à laquelle Wollaston ne put assigner de cause précise, et qui ne parut avoir de rapport avec aucune indisposition antécédente et subséquente. La cécité fut encore reconnue en regardant la figure d'une personne. « Je vis que l'œil gauche était complétement dérobé à ma vue; cette fois, ma cécité était l'inverse de la précédente : elle était à ma droite au lieu d'être à ma gauche, par rapport au point vers lequel je dirigeais mes yeux, de sorte que je n'ai aucune raison de supposer qu'elle eût le moindre rapport avec la première attaque. Cette fois, l'affection, après s'être maintenue presque sans changement pendant près de vingt minutes, disparut brusquement et entièrement, par l'excitation due à d'agréables nouvelles m'apprenant l'heureux retour d'un ami engagé dans une entreprise très hasardeuse. »

Ces cas ne sont pas rares, et deux fois j'ai été moi-même atteint de cette façon. La première fois, c'était il y a quelques années, par un jour d'été très chaud, en rentrant d'une promenade avant le dîner. Je me sentais exténué, languissant et tant soit peu étourdi, mais, sous tout autre rapport, je me portais à merveille. Après que j'eus dîné et bu un verre de vin de Porto et d'eau, l'hémiopie diminua un peu, mais elle ne se dissipa entièrement qu'après le thé, ayant ainsi duré deux à trois heures. La deuxième attaque survint, il y a quelques mois, à la suite d'un embarras gastrique.

Chez quelques personnes, cette affection est fréquente et accompagne les indigestions, les céphalalgies et les nausées, mais elle disparaît au bout de quelques heures.

Si l'on admet la doctrine des parties correspondantes des deux

rétines, modifiée comme il sera dit plus loin, et si l'on accepte que la condition anatomique de cette correspondance est, outre la semi-décussation des nerfs optiques, une certaine continuité entre les fibres des côtés correspondants; nous pouvons, avec Wollaston, regarder l'hémiopie comme produite par quelque affection passagère du cerveau, à la naissance de l'un ou de l'autre nerf optique.

Le traitement doit être modifié suivant que l'hémiopie dépend d'une simple fatigue ou d'un trouble gastrique.

Il faut distinguer cette forme d'hémiopie passagère dans laquelle l'ophthalmoscope ne fait découvrir aucune lésion, de celle qui se produit sous l'influence d'altérations appréciables de la rétine et de la pupille, et qui ne se distingue des autres variétés d'amaurose que par la façon dont le champ visuel est plus ou moins nettement limité (*visus dimidiatus*). Cette dernière se rattache le plus ordinairement à la présence de tumeurs intra-crâniennes qui exercent sur l'un des nerfs optiques une compression qui se révèle à la fois par l'atrophie ou l'infiltration de la rétine et de la papille.

Elle peut encore se manifester par suite du décollement de la rétine, et elle porte sur les moitiés supérieures, inférieures ou latérales du champ visuel.

M. de Graefe a, en outre, remarqué que, dans certains cas de cérébrite, la phlegmasie peut se propager au nerf optique, qui la transmet de proche en proche jusqu'à la rétine. Celle-ci est envahie d'abord dans les parties centrales, puis à la périphérie. Tant que l'altération reste bornée à l'encéphale et qu'elle n'intéresse pas directement le nerf optique ou la rétine, il n'y a pas, à proprement parler, de cécité. Le seul trouble de la vision est une hémiopie mono ou bilatérale. Il en est de même dans les cas où un foyer hémorrhagique ou toute autre lésion circonscrite siége, soit dans les corps striés, soit dans une des couches optiques, sans intéresser directement les couches optiques ou la rétine. En pareille circonstance, il n'y a jamais cécité; l'amblyopie hémiopique, mono ou bilatérale et symétrique, s'observe au contraire très communément. Ce dernier fait a depuis longtemps conduit M. de Graefe à partager l'opinion de Wollaston, concernant la semi-décussation des nerfs optiques. Quand l'ophthalmoscope fera découvrir dans la papille les lésions qui coïncident avec l'hémiopie, on devra rechercher la cause de ces lésions et les combattre.

M. Giraud-Teulon ne pense pas que l'on puisse baser l'explication de l'hémiopie sur la semi-décussation des nerfs optiques; il admet que cette maladie doit être placée sous la dépendance d'un trouble nerveux cérébral dont le caractère anatomique échappe encore à notre contrôle, et qu'elle n'est une affection locale que dans les cas où elle est le symptôme d'une lésion de la rétine appréciable à l'ophthalmoscope.

§ III. — Héméralopie, ou cécité nocturne (1).

Le défaut de netteté de la vue se reproduisant régulièrement à la nuit, est quelquefois une infirmité congénitale et habituelle, mais plus souvent épidémique. Cette maladie se développe spécialement dans les contrées et sous les latitudes chaudes et en mer.

Au début, le malade aperçoit encore les objets un peu après le coucher du soleil; il peut voir au clair de lune, et distinctement à la lumière brillante d'une bougie. La vision, cependant, devient de plus en plus imparfaite la nuit, si bien qu'au bout de quelques jours, le malade ne peut distinguer les objets les plus volumineux après le coucher du soleil ou au clair de lune, et que plus tard il cesse même de voir aucun objet distinctement à la lumière vive d'une bougie.

Pendant le jour, les pupilles ont leur mobilité normale, mais, après le coucher du soleil, elles se dilatent et ne se contractent que lentement lorsqu'on les expose à la lumière. Elles restent parfois très dilatées le jour et la nuit. Dans les cas de longue durée, les pupilles sont souvent contractées, ce qui est une manifestation évidente de l'intolérance de la lumière.

Les *causes* principales de l'héméralopie semblent être la fatigue, l'exposition à la lueur du soleil et les troubles de l'appareil digestif. L'influence lunaire est aussi regardée comme une cause déterminante. J'ai vu deux cas qui semblaient avoir été produits par l'exposition des yeux aux vapeurs de naphte.

L'héméralopie congénitale a souvent atteint plus d'une personne dans la même famille. J'ai observé un cas de ce genre, et feu Cunier a rapporté dans les *Annales de la Société de médecine de Gand*, 1840, un très remarquable exemple d'héméralopie héréditaire qui régnait depuis deux siècles dans une famille.

Le *pronostic* est toujours favorable, quand le traitement est bien dirigé. La maladie dure généralement de deux semaines à trois ou six mois. Si, cependant, on la néglige ou qu'on la traite mal, la vue peut devenir mauvaise pendant le jour comme pendant la nuit. Dans quelques cas, la maladie s'est terminée par une cécité complète.

Les Européens qui ont été affectés d'héméralopie sont sujets

(1) Les mots *héméralopie* et *nyctalopie* ont été différemment employés par les auteurs. Les uns désignent la cécité nocturne par le mot *héméralopie*, et la cécité diurne par celui de *nyctalopie*, tandis que les autres donnent un sens opposé à ces dénominations.

à des rechutes aussi longtemps qu'ils restent dans les pays tropicaux.

Le *traitement* consiste à employer d'abord les remèdes qui sont propres à guérir ou à améliorer l'affection générale dont la cécité nocturne peut n'être que le symptôme. S'il existe, par exemple, des troubles gastriques, on prescrira un émétique et des purgatifs. Si, après la guérison ou l'amélioration de la maladie générale, l'héméralopie n'a pas diminué, le remède le plus efficace consiste dans une série de vésicatoires appliqués à la tempe. On pourra aussi, dans quelques cas, avoir recours aux émissions sanguines, au moyen de ventouses ou de sangsues posées au pourtour de l'œil.

Pendant le traitement, on devra protéger les yeux contre la lumière et les baigner souvent avec de l'eau fraîche. Dans un cas, la vision devint assez bonne pour la nuit, après un traitement par le mercure à doses altérantes, prolongé pendant trois mois. L'huile de térébenthine à la dose de 2 grammes, deux ou trois fois par jour, m'a paru un remède très efficace dans quelques cas.

L'héméralopie peut se manifester assez brusquement à un degré plus ou moins prononcé pour faire croire à la production d'une apoplexie rétinienne, mais on remarquera que l'obscurcissement de la vue suit l'obscurité crépusculaire, ce qui serait une coïncidence toute fortuite dans le cas d'apoplexie, et de plus, au moyen de l'opthalmoscope, on découvrira la lésion rétinienne dans ce dernier cas.

Dans le cas d'héméralopie proprement dite, le malade voit pendant la journée, à moins qu'on ne le place dans un lieu sombre. Il existe cependant une autre forme d'héméralopie plus rare, dans laquelle la vue ne se perd qu'à l'arrivée de la nuit, et existe pendant le jour, même dans un lieu sombre, c'est une sorte d'amaurose intermittente à accès se reproduisant la nuit. Ces deux formes, qui ne doivent pas être confondues, se rattachent essentiellement aux névroses, tandis que dans l'amblyopie amaurotique, on peut constater avec l'ophthalmoscope l'altération de l'œil qui produit l'affaiblissement de la vue. L'amblyopie héméralopique paraît parfois se manifester sous l'influence de la syphilis, auquel cas on pourra trouver dans le fond de l'œil des exsudats choroïdo-rétiniens ; quelquefois on la remarque pendant la grossesse et l'on doit alors rechercher les lésions rétiniennes de l'albuminurie.

Les nombreuses causes auxquelles on a rattaché la production de l'héméralopie ont toutes pour résultat, soit d'émousser la sensibilité de la rétine, comme l'exposition prolongée des yeux à une vive lumière, soit d'amener la débilité de cette membrane à la suite de la débilité générale, comme le scorbut, la misère, le mauvais régime, etc.

Outre les moyens thérapeutiques qui s'adressent aux causes et qui doivent d'abord être mis en usage, nous mentionnerons ici une médication très ancienne, devenue populaire en certains pays et remise en honneur par M. Fonssagrives. Cette médication consiste à diriger, sur les yeux, des fumigations du foie de bœuf, qui agit probablement par les éléments de la bile qu'il contient. Ce traitement a paru efficace à MM. Neboux, Deval, etc. Toutefois M. Blaizeau pense que les fumigations aqueuses ou aromatiques peuvent produire le même effet.

Ce dernier chirurgien a, dans un intéressant mémoire, communiqué à l'Académie de médecine (1858) les résultats de ses recherches, qui se résument ainsi : L'héméralopie peut être sporadique ou épidémique, mais elle est le plus souvent épidémique, et il n'est pas rare de la voir régner endémiquement dans certaines localités. Elle s'observe à tous les âges, et principalement chez l'adulte. Elle est propre à tous les sexes et à toutes les constitutions. Elle se développe dans tous les climats et surtout dans ceux qui offrent de grandes variations de température entre le jour et la nuit. Sporadique ou épidémique, elle apparaît presque exclusivement en automne ou au printemps. Elle est beaucoup plus fréquente chez les soldats et les marins que dans la population civile, où cependant on la voit quelquefois chez les habitants des campagnes qui travaillent aux champs. Elle se montre quelle que soit la situation des localités, mais de préférence dans les contrées brumeuses et près des cours d'eau. Elle semble favorisée par la vie de bivouac et le séjour sous la tente. Elle est produite généralement par les variations de la température du jour ou de la nuit, plus marquées au printemps et à l'automne qu'à toute autre époque. Les autres causes invoquées ont une influence moins directe et n'agissent le plus ordinairement que comme prédisposantes : tels sont les agents débilitants, la réverbération ou toute excitation exagérée et prolongée de la rétine, l'humidité, le mauvais état des voies digestives, etc. La plus grande fréquence de l'héméralopie chez le marin et le soldat est due aux gardes de nuit, qui exposent au refroidissement nocturne succédant à l'insolation. Cette affection n'est point une simple asthénie de la rétine, mais le résultat d'une perturbation spéciale de cette membrane, et elle doit être classée parmi les névroses. L'altération de la vision existe aussi bien le jour que la nuit, comme on peut s'en convaincre en plaçant le malade dans l'obscurité. Elle se présente sous deux formes qui constituent l'héméralopie sthénique et l'héméralopie asthénique, la première se montrant presque toujours au début de la maladie ; elle est fréquemment compliquée de congestion cérébro-oculaire, quelquefois d'embarras gastro-intestinal ou de débilité générale. Elle guérit le plus souvent spontanément après quelques jours de durée. Le traitement doit être basé surtout sur l'état sthénique ou asthénique de la rétine.

D'un autre côté, M. Netter attribue l'héméralopie à un excès de lumière, et pour lui cet état morbide, existant aussi pendant le jour, consiste dans l'inaptitude à voir en dehors d'un éclairage suffisant. La

guérison, dit-il, s'obtient en quelques heures, il faut : au milieu du jour, amener le malade dans un endroit ténébreux et obtenir de lui qu'il ne cesse de promener ses regards de tous côtés et de s'efforcer de voir, au bout de deux à trois heures la vision s'opère, et quand une fois elle est rétablie là, il n'y a plus d'héméralopie. La cécité nocturne ne reparaît plus dans les nuits qui suivent. Nous rapppellerons, en terminant, que l'héméralopie véritablement intermittente a pu disparaître sous l'influence du sulfate de quinine (1).

§ IV. — Nyctalopie, ou cécité diurne.

La photophobie qu'éprouvent les individus vivant dans les endroits obscurs, les albinos, les enfants atteints d'ophthalmie scrofuleuse, quand ils sont exposés à une vive lumière, ne mérite pas le nom de cécité diurne, en ce sens que ce serait le contraire de la cécité nocturne, et, sous ce rapport, il ne paraît pas certain qu'il existe aucune maladie méritant le nom de *nyctalopie*. Dans l'amblyopie amaurotique, quoique le malade ne voie distinctement ni la nuit, ni le jour, il y a des cas dans lesquels il voit relativement mieux pendant la nuit.

§ V. — Mouches fixes.

Ces apparitions ne changent pas de situation, soit par rapport à l'axe optique, soit par rapport l'une à l'autre. Leurs mouvements ne sont donc qu'apparents et dépendent des mouvements du globe de l'œil. Mais le malade a souvent besoin d'une grande attention et d'une grande aptitude pour distinguer les mouvements réels des mouvements apparents.

Les mouches fixes varient par le nombre, par le volume et par la forme. Elles sont d'abord demi-transparentes, puis deviennent noires, ou plus ou moins foncées.

Lorsqu'on lit, elles apparaissent comme des taches sur le papier, et lorsqu'on regarde un objet éloigné, elles peuvent être assez grandes pour le couvrir. C'est en pleine lumière qu'on les distingue le mieux ; dans l'obscurité, elles disparaissent ou prennent l'aspect d'apparitions lumineuses ; si un seul œil en est affecté, elles sont plus distinctes, lorsque l'autre œil est fermé.

(1) Consultez : Coquerel, *De l'héméralopie* (thèse de Paris, 1849). — Patezon, *Id.*, 1851. — Netter, *Comptes rendus de l'Acad. des sciences*, 1858. — Deval, *Bulletin de thérapeut.*, 1858. — Blaizeau, *De l'héméralopie épidémique* (*Bull. Acad. méd.*, 1858). — Méreau, *De l'héméralopie* (thèse de Paris, 1860).

Les mouches fixes sont dues à des points insensibles sur la rétine. Le centre de la membrane est quelquefois la partie malade, et alors une tache noire semble exister à la partie moyenne du champ visuel : ainsi la flamme d'une bougie est obscure, et l'on voit autour d'elle une auréole lumineuse.

L'apparition d'une peau marbrée de veines, dont nous avons parlé (p. 516), diffère du spectre vasculaire de l'expérience de Purkinje en ce qu'elle est due à l'insensibilité de la rétine par une pression et une opacité occasionnée par la congestion et l'exsudation, dans l'inflammation de la couche vasculaire ; cela se rapporte donc à la forme de mouches fixes que nous décrivons. Ces mouches peuvent changer de forme, d'étendue, de teinte ; et quoiqu'une mouche donnée ne change pas de position, elle peut disparaître, tandis que d'autres apparaissent à une autre place dans le champ de la vision.

Les points insensibles de la rétine, d'où dépend l'existence de mouches fixes, constituent une amaurose partielle qui peut finir par devenir totale en raison de l'accroissement en étendue des points insensibles.

§ VI. — Amaurose (1).

1° Description générale de l'amaurose.

L'amaurose est l'affaiblissement ou la perte de la vision due à une maladie de l'appareil nerveux de l'œil.

Différents degrés d'amaurose. — L'amaurose peut être incomplète ou complète, selon que la sensibilité est simplement affaiblie ou bien entièrement détruite, et elle peut être partielle ou totale, selon que la diminution ou la perte de sensibilité atteint une partie de la rétine ou toute la membrane.

Dans l'amaurose incomplète, le champ de la vision est obscurci comme si une gaze ou un nuage était interposé entre le malade et les objets.

Dans l'amaurose partielle, l'obscurcissement peut occuper le centre, la circonférence ou l'un des côtés seulement du champ visuel. Il peut encore être limité à un simple point ou à plusieurs points disséminés ; il en résulte que les objets seront vus ou non, selon la position qu'ils occupent dans le champ visuel.

Quand un objet large occupe tout le champ visuel, on peut n'en

(1) *Goutte sereine* des Arabes, en opposition avec la *goutte opaque*, nom par lequel ils désignaient la cataracte.

voir que la partie périphérique ou centrale, ou la moitié seulement (*visus dimidiatus*) ou quelques points isolés (*visus interruptus*) ; lorsque l'insensibilité est limitée à un ou plusieurs points seulement, elle produit l'apparition des *mouches fixes*.

Le chapitre des amauroses, dans lequel on rangeait naguère tous les affaiblissements ou pertes de la vision dont on ne pouvait saisir la condition anatomique, est aujourd'hui considérablement restreint. Les recherches ophthalmoscopiques permettent, en effet, de rattacher le plus souvent les affections dites amaurotiques, aux lésions des parties profondes de l'œil, ou tout au moins de faire reconnaître indirectement si la cause anatomique du trouble de la vision ne doit pas être recherchée en dehors du globe. La connaissance plus exacte des maladies de l'accommodation a eu en outre pour résultat de montrer qu'un certain nombre de troubles visuels étaient à tort classés parmi les amblyopies.

L'ophthalmoscope seul a pu servir à débrouiller le chapitre si obscur des amauroses, et en permettant de faire le diagnostic exact de la lésion dans la plupart des cas, il donne au pronostic une base de certitude qu'il n'a jamais eue jusqu'alors, et permet de conduire le traitement d'une façon rationnelle.

L'histoire de l'amaurose se trouve faite, en réalité, dans les articles relatifs à la choroïdite, à la rétinite, aux apoplexies intra-oculaires, au décollement rétinien, etc., et la dénomination d'amaurose pourrait être supprimée, si nous n'avions, d'une part, à indiquer quelques lésions dont la description n'a pu trouver place dans les articles précédents, et si, d'une autre part, il n'existait un groupe de troubles visuels dont l'ophthalmoscope n'a pu encore révéler la condition anatomique.

Particularités de la vue affectée d'amaurose. — La vue est souvent meilleure un jour que l'autre, le matin que le soir, meilleure ou plus mauvaise après le repas.

Les personnes affectées d'amaurose voient généralement un objet indistinctement jusqu'à ce qu'elles l'aient regardé fixement pendant quelque temps ; d'autres fois, au contraire, c'est en remuant l'objet qu'elles peuvent mieux l'apercevoir.

Les objets paraissent quelquefois plus petits (*micropie amaurotique*).

Le malade voit habituellement mieux avec une forte lumière ; mais il y a des cas où la vue est meilleure dans un demi-jour. Parfois il y a de la photophobie, même lorsque l'amaurose est complète. Dans quelques cas, les objets éloignés sont mieux vus que les objets rapprochés ; dans d'autres, c'est le contraire. Quelquefois ils se multiplient et sont iridescents. Lorsqu'on ne regarde

qu'avec un œil, la flamme d'une bougie se décompose, par exemple, en rayons et est entourée d'auréoles colorées.

Sensations subjectives. — On rencontre souvent, dans l'amaurose, des spectres oculaires et des couleurs accidentelles qui sont produits par la photopsie, la chroopsie et la persistance anormale des impressions. La gaze ou le réseau que l'on voit sur la lumière peuvent encore être visibles dans l'obscurité, mais au lieu d'être gris ou noirs, ils sont alors comme argentés ou dorés.

Il peut y avoir eu ou non du malaise ou de la douleur dans l'œil ou dans la tête, et ces symptômes peuvent encore exister. Il y a, dans certains cas, de la sécheresse des yeux et des narines.

Un commencement de strabisme, qui quelquefois complique la maladie, détermine la vision double, la confusion et la distorsion des objets. Ces troubles peuvent exister sans qu'il y ait un strabisme évident ou la perte de correspondance des axes des globes, mais par suite de la perte de correspondance des diamètres verticaux et horizontaux des globes résultant du trouble dans l'harmonie d'action des muscles obliques. La nature de ce trouble de la vue est démontrée par cela, qu'en fermant un œil, la vue de l'autre œil est rendue meilleure.

Symptômes objectifs. — La perte ou le trouble de la vue est quelquefois le seul symptôme, et il peut ne pas y avoir de symptômes objectifs; la fixité du regard et l'impossibilité de faire converger les yeux avec précision sur un objet peuvent manquer au début. En général, cependant, les symptômes objectifs sont suffisants pour indiquer la nature de la maladie et confirmer les renseignements donnés par le malade.

La pupille est plus ou moins dilatée, et, si elle n'est pas complétement fixe, ses mouvements sont lents et très limités. Ce signe, quoique l'un des plus caractéristiques de l'amaurose, n'est cependant pas constant. Lorsqu'un seul œil est atteint, sa pupille conserve souvent une mobilité très normale par sympathie avec celle de l'œil sain; mais si l'on recouvre celui-ci pendant que l'on soumet l'œil amaurotique à l'influence de divers degrés de lumière, la pupille reste dilatée et fixe, et n'obéit plus à la lumière. Quelquefois pourtant, dans l'amaurose complète des deux yeux, les pupilles obéissent à la lumière comme dans l'état sain (p. 472).

Outre les changements que nous venons de noter, la pupille peut être déformée, parce que sa dilatation est plus prononcée d'un côté ou de l'autre; elle peut être déplacée et l'iris incliné

vers la cornée ou en arrière, loin de cette membrane. Quelquefois la pupille est très contractée (p. 471).

On remarque souvent derrière la pupille une apparence opaque profonde, semblable à celle du glaucome, mais pâle et moins prononcée. Il faut aussi noter que cette apparence peut s'observer, au même degré, chez les personnes âgées dont la vue est encore très bonne, et que, d'un autre côté, dans beaucoup de cas d'amaurose et des plus complètes, on ne voit aucune apparence d'opacité dans la pupille, qui est noire et limpide.

Dans l'amaurose pure et simple, on distingue les images catoptriques.

Enfin, l'amaurose peut, en outre, être accompagnée de congestion, ou au contraire de pâleur de la conjonctive, de larmoiement ou de sécheresse des yeux, de dureté ou de ramollissement du globe, de proéminence, de strabisme ou de déviation des yeux.

Symptômes généraux. — L'amaurose est souvent accompagnée des symptômes d'une maladie intracrânienne, tels que des maux de tête permanents, intermittents ou périodiques, et qui changent de siége, d'étendue ou de nature, des vertiges ou des tintements d'oreilles, de la tendance au coma, de l'insomnie, etc. On note quelquefois des troubles digestifs qui, d'autres fois, n'existent pas ; le pouls peut être dur, faible ou normal.

Tels sont les symptômes principaux qui peuvent accompagner l'amaurose; mais, comme on le voit, quelques-uns sont le contraire des autres, de sorte qu'aucun d'eux, pas même la perte de la vision, ne peut être regardé comme un signe pathognomonique. Ces différences dépendent en partie de différences dans la nature des états morbides qui produisent la perte de la vision, en partie du degré de ces états morbides. Pour les mêmes raisons, l'invasion et les progrès de la maladie ne sont pas semblables dans les divers cas.

Invasion et marche de la maladie. — L'invasion de l'amaurose peut être subite ou graduelle. Dans le premier cas, la vision est entièrement ou presque entièrement perdue tout d'un coup ; dans le second, ce n'est qu'au bout d'un certain temps que la vue est sérieusement affaiblie. Quelquefois la faiblesse de la vue reste au même degré sans augmenter, d'autres fois elle continue à s'accroître ; l'obscurcissement est plus marqué et plus étendu, jusqu'à ce que tout le champ visuel soit couvert, à ce point que la lumière n'est plus perçue et que l'amaurose est complète.

A moins que la cause ne soit purement locale, les deux yeux sont généralement affectés, souvent l'un après l'autre. La cécité étant complète dans un œil, un certain degré de vision peut persister dans l'autre.

Constitution et maladies antérieures. — L'amaurose se rencontre chez des sujets de toutes les constitutions, ou qui ont pu être affectés de maladies très différentes. Ces maladies ont souvent des connexions avec l'amaurose, soit comme cause, soit comme dépendant de la même influence, et doivent être, ainsi que l'état de santé actuel, prises en considération, pour déterminer la nature du traitement auquel il faut avoir recours.

Les maladies qui ont ainsi des connexions avec l'amaurose sont : la scrofule, la syphilis, la goutte, le rhumatisme, la dyspepsie, la maladie de Bright, l'hypochondrie, l'hystérie, l'apoplexie, l'épilepsie, la paralysie, le phrenitis, le typhus fever, l'empoisonnement par le plomb, etc.

L'amaurose peut aussi avoir des rapports avec les troubles des menstrues, l'hystérie, la grossesse, l'accouchement laborieux, les hémorrhoïdes. Dans ces cas, après avoir disparu quelque temps, elle peut reparaître et quelquefois pour toujours.

Causes. — La paralysie de l'appareil nerveux optique qui produit l'amaurose peut résulter d'états morbides différents, quant à leur nature et à leur siége. Quant à la nature, tantôt c'est une simple congestion ou l'inflammation et ses suites, tantôt c'est un épuisement nerveux, ou une pression des parties voisines, tantôt c'est une simple extravasation de sang au-devant de la rétine et dans l'humeur vitrée, qui peuvent être la cause d'une amaurose subite. Quant au siége, ce peut être la rétine, le nerf optique ou la portion cérébrale de l'appareil nerveux optique.

Diagnostic général. — C'est au début qu'il importe surtout de bien reconnaître l'amaurose, car ce n'est en général qu'à cette période que le traitement peut être d'une grande utilité.

Les affections avec lesquelles on pourrait la confondre, sont : la cataracte, la mydriase, la myopie, la presbytie, l'asthénopie, les mouches volantes, la cécité nocturne et le glaucome (voy. la description de ces diverses affections).

L'amaurose est souvent compliquée de l'une ou de l'autre de ces maladies. La distinction de l'amaurose commençante et de la cataracte au début a surtout une grande importance ; car, supposons que l'amaurose soit prise pour la cataracte, on pourra ne faire aucun traitement pour l'arrêter, ayant l'idée que la cata-

racte doit marcher, et le malade perdra toute chance du bénéfice d'un traitement qui pourrait le sauver d'une cécité incurable.

Pronostic. — Dans les cas très évidents d'amaurose, le pronostic est des plus défavorables. Lorsque la maladie arrive subitement, même si la cécité est complète, elle peut être guérie ou la vue rentrer dans des conditions meilleures, quand l'affection n'est déjà pas très ancienne. Il faut beaucoup moins espérer d'un cas où la cécité est venue graduellement et pas à pas, accompagnée de maux de tête, ce qui indique le plus souvent une lésion matérielle de quelques parties de l'appareil nerveux optique, tandis qu'une cécité subite peut être déterminée par une congestion, une extravasation ou une exsudation que l'on peut espérer guérir par un traitement prompt.

Le pronostic est forcément mauvais lorsque le globe est dur ou ramolli, ou affecté de cataracte. Il en est de même dans les cas héréditaires ou compliqués d'épilepsie, de paralysie indiquant une lésion de quelque partie du cerveau.

Lorsqu'un seul œil est affecté, il y a lieu de craindre pour l'autre.

2° Anatomie pathologique de l'amaurose.

Siége des états morbides qui peuvent produire la paralysie de l'appareil nerveux optique. — L'état morbide qui détermine l'amaurose peut siéger à la fois ou séparément dans la rétine, le nerf optique, ou la partie du cerveau qui est en rapport avec ce nerf. Si la rétine seule est affectée, elle ne peut recevoir l'impression qui doit être transmise au cerveau par le nerf optique. Si ce nerf est seul atteint, il ne peut transmettre l'impression visuelle de la rétine au cerveau. Si c'est la partie du cerveau en connexion avec le nerf optique qui est seule affectée, le cerveau ne peut plus percevoir les impressions transmises par le nerf optique. Ainsi le résultat général est le même, quelle que soit la partie affectée de l'appareil nerveux optique. Cependant il est important en pratique de déterminer avec soin le siége de l'altération qui, dans un cas donné, produit la perte de la vision.

Nature des états morbides qui peuvent produire la paralysie de l'appareil nerveux optique. — Il faut d'abord remarquer que cette paralysie peut exister, comme celle des autres régions, sans aucune altération, et qu'alors la nature n'en peut être appréciée que par certains symptômes durant la vie ou par l'examen cada-

vérique. Cependant il existe généralement pendant la vie des symptômes ou autres circonstances, et, après la mort, des apparences qui suffisent pour expliquer la paralysie. Quant aux apparences après la mort, il faut observer que beaucoup des lésions de l'appareil nerveux optique que l'on a trouvées dans le cas d'amaurose, quoique étant les véritables causes efficientes de la paralysie, et irrémédiables, ne doivent pas être regardées comme la cause primitive de la paralysie, mais plutôt comme les effets ou au moins les effets coïncidents de l'état morbide qui est la cause immédiate de la paralysie. On peut ranger, dans cette catégorie, les ramollissements, l'induration du cerveau, l'atrophie, la tuméfaction et l'hypertrophie, qui peut être suivie d'atrophie du nerf optique et de la rétine.

Les états morbides qui agissent comme cause immédiate de la paralysie de l'appareil nerveux optique dans l'amaurose sont, envisagés dans leur nature, essentiellement les mêmes que ceux qui produisent les paralysies des autres nerfs, et peuvent être classés en deux groupes principaux : les *intrinsèques* et les *extrinsèques*.

États morbides intrinsèques de l'appareil nerveux optique agissant comme cause de paralysie dans l'amaurose. — On doit citer d'abord la congestion ou l'inflammation d'une partie ou de tout l'appareil nerveux optique, et dont les effets sont une exsudation de lymphe ou de sérum, ou une extravasation de sang. Comme état opposé, il faut noter le marasme, résultat d'une distribution insuffisante de sang aux organes.

Ces états morbides peuvent ne pas être limités à l'appareil nerveux optique, mais étendus au cerveau, et alors l'amaurose peut n'avoir qu'une importance secondaire.

États morbides extrinsèques de l'appareil nerveux optique agissant comme cause de paralysie dans l'amaurose. — Ces lésions agissent par la pression qu'elles exercent sur l'appareil nerveux optique : tels sont les abcès du cerveau, les collections hydrocéphaliques, les tumeurs de l'encéphale et de ses membranes, les anévrysmes des artères cérébrales, les exostoses des os du crâne ou de l'orbite, les tumeurs ou abcès de ces mêmes régions ou des sinus du crâne et de la face, les affections du globe, comme l'inflammation de la choroïde, l'hydrophthalmie, etc. Cette pression peut parfois déterminer des changements organiques dans l'appareil nerveux. En outre, plusieurs d'entre ces lésions sont si graves en elles-mêmes, que l'amaurose qu'elles produisent ne doit être regardée que comme un fait secondaire.

L'amaurose peut être produite par des états morbides à la fois extrinsèques et intrinsèques. Ainsi, dans le globe, outre la congestion simple ou inflammatoire de la rétine, il peut exister un état semblable dans la choroïde qui comprime la rétine; et cette combinaison des deux états est même fréquente.

États morbides de la rétine qui peuvent déterminer l'amaurose. Intrinsèques. — Congestion vasculaire de la rétine ou de la choroïde, ou de l'une et de l'autre, simple ou inflammatoire, aiguë ou chronique et ses suites; effusion de sérum ou de lymphe; extravasation de sang, désorganisation du tissu de la rétine; épaississement, atrophie, ramollissement, adhésion entre la choroïde et la rétine, etc. (p. 257 et 329). Blessures directes ou lésions produites par un choc, par un éclat subit de lumière ou la fatigue de la vue.

Extrinsèques, mais siégeant à l'intérieur du globe. — Inflammation ou congestion de la choroïde et ses conséquences (p. 245); hydropisie sous-scléroticale, sous-choroïdienne et du corps vitré (p. 319); hémophthalmie (p. 329), déplacement du cristallin. L'inflammation de la choroïde peut agir à la fois en produisant la désorganisation de la rétine et en exerçant une pression sur elle. Les conditions morbides extrinsèques de la rétine situées en dehors du globe sont, en grande partie, les mêmes que celles qui peuvent agir sur la portion orbitaire du nerf optique.

États morbides du nerf optique qui peuvent déterminer l'amaurose. Intrinsèques. — Lésions directes du nerf optique. Congestion simple ou inflammatoire; induration partielle ou générale, atrophie; épaississements de la gaîne et exsudation entre celle-ci et le nerf. Tumeurs situées dans la gaîne et comprenant l'encéphaloïde et la mélanose. Anévrysme de l'artère centrale de la rétine, tandis qu'elle est encore au centre du nerf optique. Extravasation du sang au même endroit.

Extrinsèques. — Celles-ci se rangent sous deux chefs différents : celles qui affectent la partie orbitaire et celles qui affectent la partie intra-crânienne du nerf optique. La première classe est la seule que nous examinons ici.

Inflammations et abcès de l'orbite; exostose des os de l'orbite; tumeurs de l'orbite et des cavités voisines; fractures de la partie antérieure de la base du crâne ou de l'orbite.

États morbides de la portion intra-crânienne du nerf optique qui peuvent déterminer l'amaurose. Intrinsèques. — Plaies, chocs, lacérations, congestion simple ou inflammatoire. Induration, ramollis-

sement, hypertrophie ou atrophie, abcès, etc. Apoplexie, tubercules, tumeurs de différentes sortes, hydatides.

Ces maladies peuvent intéresser en même temps d'autres parties du cerveau.

Extrinsèques. — Fracture du crâne avec enfoncement et extravasation de sang dans le voisinage de la portion intra-crânienne du nerf optique ; exostose des os du crâne au même endroit. Tumeurs de la dure-mère, inflammation des membranes du cerveau et ses conséquences, adhérences, épaississements ; dépôts de sérum, de lymphe, de pus; hydrocéphalie superficielle ou ventriculaire, tumeur du cerveau, anévrysme d'une artère encéphalique. Il faut remarquer que plusieurs de ces états morbides forment une maladie bien déterminée et bien reconnue dans les cadres pathologiques rationnels, et alors l'amaurose ne doit être envisagée qu'à titre de symptôme. D'autres ne sont pas aussi faciles à reconnaître pendant la vie, et la cécité étant le symptôme dominant, ces cas se rapportent à l'amaurose dans le sens empirique.

Causes des états morbides qui produisent l'amaurose. — Elles comprennent les causes éloignées de la maladie en général, en outre, celles qui agissent sur l'œil en particulier.

3° Signes ophthalmoscopiques et variétés de l'amaurose.

Les amblyopies et les amauroses doivent, au point de vue de leurs causes directes, être divisées en trois classes.

1° Les amauroses résultant d'une lésion intra-oculaire (*amaurose oculaire*) ; 2° les amauroses résultant d'une lésion extra-oculaire (*amaurose cérébrale*) ; 3° les amauroses sans altération appréciable du fond de l'œil, et qui sont dues à des intoxications, des troubles circulatoires ou nerveux, dont l'essence nous est encore inconnue.

1° Les amauroses oculaires, qui forment la classe la plus nombreuse, reconnaissent pour cause immédiate une altération de la choroïde, de la rétine, de la papille du nerf optique, du corps vitré, et le plus souvent l'altération combinée de ces diverses parties.

a. Les altérations de la choroïde qui entraînent l'affaiblissement ou la perte de la vue sont toutes celles qui se rattachent directement ou indirectement à l'inflammation de cette membrane : tels sont la choroïdite congestive, les exsudats, l'apoplexie, l'atrophie de la choroïde et en particulier la scléro-choroïdite postérieure, qui, surtout chez les myopes, est une cause si fréquente d'amaurose. Nous pouvons joindre à ces lésions, mais comme étant moins fréquents, les épanchements sanguins traumatiques, la dégénérescence colloïde, les tubercules de la choroïde. Toutes ces lésions ont été décrites précédemment (p. 245, 252, 328, 340).

Outre l'atrophie de la choroïde que nous avons indiquée (p. 253), comme étant l'une des conséquences de l'inflammation, on rencontre d'autres formes dont la plus fréquente consiste en la simple absence du pigment épithélial et, à un moindre degré, de celui des cellules du stroma. On remarque alors que, dans certains points, le fond rosé normal est remplacé par une teinte jaunâtre orangée, sur laquelle se détachent plus nettement les grosses veines. Suivant MM. Dubarry et Ordonez, cette décoloration, qui est généralement attribuée à la disparition du pigment, tiendrait à une modification particulière de ses granulations, qui, de noires, deviennent jaunâtres pour ne disparaître que plus tard.

La teinte jaunâtre orangée qui indique la simple atrophie pigmentaire, ou tout au plus celle des vaisseaux capillaires déliés, peut faire place à une coloration blanche nacrée, analogue à celle que nous avons indiquée dans la scléro-choroïdite postérieure. Cette atrophie choroïdienne, qui se présente quelquefois sur des yeux n'ayant offert jusque-là aucune trace de maladie, est souvent une altération sénile, et nous avons déjà fait remarquer que M. Cusco lui attribuait une grande importance dans la production de la cataracte, quand elle porte sur la partie antérieure de la choroïde. Dans l'atrophie choroïdienne générale, la couleur du fond de l'œil est d'un gris ardoisé, assez uniforme, ou, comme le dit M. Desmarres, strié de raies blanches sinueuses. Le pigment, dont la disparition a produit la décoloration de la membrane, peut encore se remarquer sous la forme de quatre plaques noires au niveau des quatre troncs veineux qui divisent la choroïde en quatre parties. L'atrophie partielle peut ne pas gêner beaucoup la vision. Ces altérations sont habituellement incurables ; il en est de même de l'atrophie qui accompagne la dégénérescence colloïde de la choroïde.

Les atrophies choroïdiennes inflammatoire ou sénile, se rencontrent souvent chez les individus affectés d'amblyopie ou d'amaurose.

b. Les altérations du corps vitré existent rarement seules, le plus souvent elles sont la conséquence de celles de la choroïde. Ce sont le synchysis, les corps flottants, les hémorrhagies, l'état jumenteux, les cysticerques, etc., dont on trouvera la description aux pages 307, 319, 328, 337.

c. Les altérations de la rétine existent quelquefois seules, mais le plus souvent elles coïncident avec celles de la choroïde ; ce sont : la rétinite congestive, exsudative ou pigmentaire, l'apoplexie, le décollement rétinien, les cysticerques, l'encéphaloïde, maladies qui ont toutes été décrites précédemment (p. 257, 321, 330, 337, 342). Il nous reste cependant à appeler l'attention sur quelques autres états morbides de la rétine, dont l'étude ne saurait être séparée de celle des altérations de la papille du nerf optique.

d. Les *altérations de la papille* se traduisent par des changements dans la forme, l'étendue, la coloration de cette portion de l'appareil nerveux optique.

De légères variations dans la *forme* de la papille coexistent souvent

avec une vue parfaite, il en est de même de l'accumulation un peu plus marquée du pigment sur les bords du disque papillaire, qu'on ne doit pas se hâter de considérer comme la preuve d'une maladie. L'altération limitée de la forme circulaire parfaite n'est souvent qu'une particularité congénitale, due peut-être, dans certains cas, à la perforation plus oblique des tuniques par le cylindre nerveux. La forme elliptique à grand diamètre vertical est une variété très commune, mais la forme elliptique à grand diamètre horizontal ne se rencontre peut-être jamais que dans le cas de maladie. Un bord déchiqueté, anguleux, dentelé, est un effet connu de l'inflammation, et cette même irrégularité du pourtour est un résultat de la présence d'exsudats, d'épanchements sanguins, de dépôts pigmentaires, etc., comme aussi la papille s'échancre dans le cas de staphylôme postérieur. Il arrive encore, par les mêmes causes, que la limite du disque papillaire est moins nettement tracée.

La diminution d'étendue est le signe de l'*atrophie* de la papille, avec laquelle coïncide celle de la rétine. L'atrophie de la papille se reconnaît à une blancheur spéciale, tendineuse et nacrée, et l'on peut apprécier avec certitude la diminution de son étendue, en ayant le soin toutefois de faire usage de la même lentille et de s'assurer que le malade n'est pas myope ; circonstances qui font varier le diamètre de la papille. L'aspect blanc de la papille atrophiée est dû à la quantité relativement considérable du tissu connectif qui est en partie le résultat de la dégénérescence fibroïde du tissu nerveux, et en partie provient de la trame cellulaire qui supporte les faisceaux des fibres nerveuses. Les artères et les veines rétiniennes sont petites, filiformes, ou même en partie oblitérées. En raison de sa blancheur, la papille atrophiée est très visible. Ses limites, d'abord très nettes, perdent plus tard leur régularité, elles sont déchiquetées, et la surface papillaire se déprime. C'est dans les cas d'amauroses cérébrales anciennes qu'on observe le plus facilement cet aspect. Lorsque l'atrophie rétinienne et papillaire est due à une altération ancienne des membranes internes, comme dans la rétinite pigmentaire, ou à la pression exercée par la choroïde enflammée, la papille a souvent une teinte blanc jaunâtre ou verdâtre, mais qu'il est difficile d'apprécier à cause de la difficulté de l'examen ophthalmoscopique en pareil cas. L'atrophie consécutive à un état inflammatoire de la rétine ou de la choroïde s'accompagne, en effet, de taches de pigment, d'exsudats plus ou moins considérables, de flocons du corps vitré.

Les altérations de la surface de la papille se présentent sous deux formes : l'*excavation* et la *saillie*.

La première est de beaucoup la plus commune. Il est utile d'être prévenu de ne pas prendre pour un signe de maladie la très légère dépression qui existe normalement là où les vaisseaux rétiniens traversent la papille. L'étendue et la profondeur de l'*excavation* papillaire varient dans certaines limites qui sont déterminées par la façon dont les couches externes des éléments de la rétine se comportent à l'ouverture scléro-choroïdienne. Par suite de l'atrophie du tissu nerveux, la papille

peut offrir une légère dépression en raison de l'inclinaison graduelle de sa surface, de la périphérie vers le centre. Cet état est indiqué par le changement de direction que les vaisseaux éprouvent en quittant la papille. L'excavation profonde à bords nettement dessinés est un des caractères les plus importants du glaucôme.

L'*élévation*, la projection en avant, avec élargissement de la papille, paraît dépendre, dans de rares circonstances, de la présence des fibres du nerf optique qui conservent leurs gaînes en passant à travers la lame criblée, pour se continuer dans la rétine. La plus grande épaisseur des fibres augmente tout le volume de la papille et la rend proéminente. Dans la rétine, ces fibres forment des bandes radiées grisâtres de longueur variable, se terminant sous forme de pinceaux effilés. H. Müller a noté que, dans l'atrophie de la couche externe des éléments de la rétine avec conservation des fibres optiques, la papille était plus saillante, Le gonflement inflammatoire de la papille du nerf optique en rapport avec une tumeur cérébrale a été noté par de Graefe. La papille est alors d'un rouge grisâtre, à contours mal définis, masquant l'anneau sclérotical, et les veines présentent des dilatations variqueuses. Il est probable que l'inflammation est consécutive à l'obstruction de la circulation veineuse par la compression des sinus caverneux. La compression exercée sur le nerf optique, par une tumeur orbitaire ou cérébrale, peut produire aussi l'infiltration œdémateuse de la papille et même de la rétine. La pupille est alors large, saillante et d'un jaune sale. Cet état se retrouve dans quelques amauroses albuminuriques.

Les changements de coloration de la papille sont dus principalement aux altérations des vaisseaux. Nous venons de noter la blancheur nacrée de la papille atrophiée et la coloration jaunâtre sale, due à l'infiltration papillaire. Nous avons décrit précédemment la teinte rouge dans l'hypérémie papillaire (p. 130) et les taches rougeâtres et irrégulières de l'apoplexie papillaire (p. 132 et 330). Nous ajouterons ici que, dans les choroïdo-rétinites anciennes, on trouve quelquefois la papille parcourue par des vaisseaux rouge brun, sinueux, turgescents et souvent variqueux. Cet état, s'il n'est pas très prononcé, n'aggrave en rien la maladie, si ce n'est qu'il prédispose à l'apoplexie rétinienne. Souvent aussi les vaisseaux papillaires et rétiniens diminuent de volume, de nombre, sont moins distendus, s'amincissent et disparaissent. Dans cet état des vaisseaux qui peut aller jusqu'à leur oblitération, on aperçoit sur la papille des vaisseaux plus fins et moins nombreux, pouvant manquer sur tout un côté, et qui, quand ils sont tout à fait oblitérés, forment des lignes blanchâtres. En même temps, la coloration rosée de la papille est remplacée par une teinte blanche, mais terne et non luisante, comme celle de la papille atrophiée. On ne devra pas oublier, pour apprécier exactement les changements de couleur de la papille, d'avoir égard à la couleur actuelle du fond de l'œil, parce que la teinte de la papille est modifiée par son contraste avec ce fond.

La diminution de volume et de nombre des vaisseaux, leur vacuité,

leur disparition et leur oblitération, d'où résulte la blancheur terne de la papille, indiquent une anémie de la rétine qui peut être congénitale, mais qui le plus souvent est acquise et n'est que le premier degré de l'atrophie, reconnaît les mêmes causes, et, comme elle, s'accompagne presque toujours d'autres lésions intra-oculaires. L'anémie générale portée à un degré extrême produit l'anémie papillaire.

Une cause très rare d'anémie est l'obstruction de l'artère rétinienne par une embolie. L'arrivée du sang à la rétine et à la papille est soudainement interrompue. Les branches de l'artère sont vides et contractées, les veines sont aussi contractées, contiennent peu de sang, et seulement par intervalles, les parties intermédiaires étant vides. L'extrémité du nerf est blanche. Hulke a rencontré chez un laboureur atteint d'une maladie valvulaire du cœur, et ayant perdu subitement la vue, un cas probable d'embolie rétinienne. Toutes les branches de l'artère étaient vides, rétractées, semblables à des filaments, les veines affaissées et ne contenant que de petits cylindres de sang, irréguliers et interrompus. Un cas semblable a été rapporté par M. de Graefe.

Toutes les lésions que nous venons de rappeler et que l'ophthalmoscope fait découvrir dans le fond de l'œil, produisent l'affaiblissement ou la perte de la vue, soit en exerçant une compression sur la rétine (altérations extrinsèques de M. Wharton-Jones), soit en atteignant le tissu nerveux lui-même (altérations intrinsèques).

2° Les amauroses cérébrales ou extra-oculaires reconnaissent pour causes immédiates les maladies du cerveau, du nerf optique, de la moelle, du crâne, de l'orbite, etc.

Ces maladies sont, dans le cerveau, la congestion, l'hémorrhagie, le ramollissement, les cancers, kystes, abcès, tubercules, etc., dans le nerf optique, la phlegmasie, l'atrophie, l'hydropisie ? Ces lésions affectent directement le tissu nerveux et peuvent être considérées comme intrinsèques. D'autres, telles que les tumeurs du crâne, de l'orbite, etc., exercent une compression sur le nerf optique ou le cerveau et sont, à ce point de vue, des lésions extrinsèques. Nous devons remarquer que le nerf optique ne peut supporter un certain degré de compression sans perdre sa fonction, tandis qu'il peut subir un allongement même considérable sans que la vision soit troublée.

Outre les symptômes propres à chacune de ces maladies et qui peuvent en révéler l'existence, l'ophthalmoscope fait découvrir dans le fond de l'œil, dans la papille en particulier, des altérations qui appartiennent surtout aux amauroses extra-oculaires, et, sous ce rapport, nous devons noter l'anémie de la papille, son atrophie avec ou sans dépression, son infiltration œdémateuse.

3° Les amblyopies ou amauroses qui ne s'accompagnent d'aucune lésion du fond de l'œil et que l'on doit encore rattacher à un simple trouble circulatoire ou nerveux, se développent sous l'influence d'états particuliers qui agissent comme causes ; tels sont l'hystérie, l'intoxication

saturnine, la lactation prolongée, l'abus des alcooliques, du sulfate de quinine, etc.

En tenant compte de la circonstance étiologique, on a admis un grand nombre de variétés d'amauroses, mais cette distinction n'a plus la même importance depuis qu'on a reconnu que c'était en vertu des mêmes lésions que des causes différentes pouvaient produire l'amaurose. Ainsi, les unes, comme la suppression des règles, du lait, etc., produisent l'hypérémie, l'apoplexie de la rétine; les autres, comme la chlorose, la salivation, les excès vénériens, conduisent à l'atrophie choroïdienne; et d'autres, comme le rhumatisme, déterminent plutôt la choroïdo-rétinite.

Cependant nous donnerons ici une description sommaire de l'amaurose *albuminurique* et de l'amaurose *syphilitique*, parce que, dans ces deux variétés, la connaissance de la cause est la source d'indications thérapeutiques.

Amaurose albuminurique. — Le trouble de la vision qui se manifeste dans l'albuminurie avait été signalé depuis longtemps; toutefois, c'est à M. Landouzy que revient le mérite d'avoir spécialement attiré l'attention sur cette forme d'amblyopie (1). Depuis lors, un grand nombre d'observateurs s'en sont occupés et aujourd'hui, on connaît assez bien ses caractères anatomiques. Les altérations de la vision ne se rencontrent pas constamment dans les néphrites albumineuses aiguës ou chroniques, mais elles constituent un phénomène assez fréquent de ces maladies, puisque, d'après M. Lécorché, on l'aurait rencontré soixante-deux fois sur deux cent quatre-vingts cas d'albuminurie, et qu'il y a lieu de croire que cette proportion est sensiblement trop faible. On a remarqué que l'âge, le sexe féminin, la gestation ou la parturition récente, la forme chronique de la néphrite albumineuse prédisposent au développement de l'amblyopie. Il n'existe pas de relation constante entre le début de l'amblyopie et celle de l'altération des reins, non plus qu'entre sa gravité et la quantité d'albumine versée par les urines. Toutes les causes débilitantes activent le développement de l'amaurose dont l'existence n'implique pas une plus grande gravité de l'albuminurie. De même qu'elle se manifeste souvent à une période avancée de la maladie des reins, de même, elle peut cesser ou persister après elle.

L'amblyopie n'est pas spéciale à l'albuminurie symptomatique d'une maladie des reins, elle accompagne aussi bien celle qui se manifeste dans les cas de grossesse, de scarlatine, etc.

Le plus souvent, le trouble de la vue coïncide avec l'apparition des symptômes ordinaires de l'albuminurie, tels que l'œdème de la face et des membres inférieurs, les douleurs de tête continues ou intermittentes, les attaques convulsives, mais il peut arriver que l'amblyopie soit la seule et la première manifestation de l'état des urines.

(1) De la coexistence de l'amaurose et de la néphrite albumineuse (*Gaz. méd.*, 1849 et 1850).

Le malade atteint d'amblyopie albuminurique est tourmenté par l'apparition de mouches volantes, il remarque souvent des interruptions dans le champ visuel; sa vue, en même temps qu'elle s'affaiblit, devient plus courte (amblyopie myopique), quelquefois plus longue (amblyopie presbytique). Ces troubles s'accompagnent souvent de photophobie et de phantasmes lumineux.

La pupille reste de plus en plus dilatée, et on a noté, dans quelques cas, une saillie du globe oculaire due probablement à l'œdème du tissu cellulaire de l'orbite. L'amaurose albuminurique peut conduire à la cécité complète.

L'ophthalmoscope nous a appris que, si quelquefois ces perturbations visuelles ne semblent se rattacher à aucune lésion de l'œil, le plus souvent on trouve dans les membranes profondes et plus spécialement dans la rétine, des altérations dont le degré et l'importance sont variables.

Quelquefois, on ne constate qu'une simple hypérémie de la papille et de la rétine, dont l'existence est facile à reconnaître, et qui n'est que passagère (p. 130). Cette condition n'a rien de pathognomonique, mais il n'en est pas de même de certaines autres lésions qui donnent au fond de l'œil un aspect tout à fait spécial.

On rencontre alors, çà et là, sur la rétine des taches rouges, disséminées soit entre les vaisseaux, soit sur leur trajet, régulières ou non, et s'accumulant principalement autour de la papille; à une période avancée, ces taches rouges sont remplacées en totalité, ou en partie, par des plaques blanchâtres dues, selon les uns, à l'atrophie pigmentaire, et selon les autres, à la transformation de la fibrine des petits épanchements sanguins qui forment les taches rouges.

En même temps, la surface de la rétine revêt un aspect louche blanchâtre, cette membrane semble œdématiée, épaissie. La papille paraît plus large, plus saillante; aspect dû peut-être à son infiltration, ou bien à ce que, étant vus à travers le nuage léger qui couvre le fond de l'œil, ses bords sont moins distincts. Les vaisseaux paraissent aussi plus petits.

Enfin, un aspect tout à fait spécial à l'amaurose albuminurique, car il n'appartient qu'à elle, est fourni par la présence d'un certain nombre de points ou taches arrondies, brillantes, d'un blanc jaunâtre, et qui, naissant surtout près de la papille, l'entourent dans une sorte d'anneau. Ces taches, dont la teinte tranche parfaitement sur la rétine un peu opaque, d'abord écartées et disséminées entre les vaisseaux, deviennent confluentes et forment des plaques larges qui se confondent ultérieurement et recouvrent une étendue considérable de la rétine d'une teinte d'un blanc jaunâtre dont l'uniformité n'est interrompue que par les taches rouges de sang épanché (pl. IV, fig. 2).

Cet aspect est attribué à la dégénérescence graisseuse de la rétine que l'on ne rencontre que dans le cas d'amaurose albuminurique, dont elle entraîne l'incurabilité. Les granulations graisseuses sont déposées

dans les couches granuleuse et globuleuse de la rétine, tandis que les taches sanguines siégent principalement dans la couche vasculaire ou sous la rétine. La choroïde présente des altérations secondaires, telles que des plaques jaunâtres atrophiques et des dépôts de pigment, etc.

Les altérations observées dans la rétine se rattachent à des lésions de la circulation; hypérémie, œdème, épanchements sanguins, et à des lésions de nutrition, dégénérescence graisseuse.

L'examen des urines empêchera de confondre l'amblyopie albuminurique avec celle qui accompagne le diabète, et sur laquelle les révélations de l'ophthalmoscope sont encore incomplètes.

Le traitement de l'amblyopie albuminurique sera basé sur l'état général du malade et sur l'état des membranes internes du globe oculaire. Quand celles-ci sont hypérémiées, il est utile d'avoir recours à quelques émissions sanguines locales, et à l'emploi répété des purgatifs. Dans les autres circonstances, on n'aura à mettre en usage que les moyens thérapeutiques dirigés contre l'albuminurie elle-même.

Amaurose syphilitique. — La syphilis qui exerce son action sur presque tous les tissus de l'économie, détermine aussi dans l'appareil de la vision des lésions qui ont pour résultat de troubler plus ou moins profondément les fonctions de cet appareil.

Déjà nous avons eu l'occasion de remarquer que l'iritis se développait fréquemment sous l'influence de la syphilis (p. 227) et que dans les idées de Hutchinson, certaines formes de kératites, chez les enfants, devaient être attribuées à la syphilis héréditaire (p. 228).

Mais, à la période secondaire tardive de la syphilis, ou à sa période tertiaire, on voit se manifester des troubles de la vision qui ne peuvent se rattacher ni à l'inflammation de l'iris ni à celle de la cornée et que l'on a dû ranger dans la classe des amauroses. Les recherches ophthalmoscopiques ont révélé l'existence, dans la plupart des cas, de lésions profondes dans le globe oculaire.

On peut reconnaître deux variétés principales d'amaurose syphilitique. La première, qui est cérébrale ou extra-oculaire, est due soit à la compression du cerveau ou du nerf optique, soit à une affection analogue à certaines paralysies syphilitiques. Parfois alors, l'ophthalmoscope ne fait découvrir aucune lésion matérielle, tandis que dans d'autres cas, les signes propres à l'atrophie du nerf optique se dessinent progressivement, la papille diminue de volume et présente une nuance plus blanche et plus opaque, le calibre des vaisseaux centraux et surtout de l'artère se rétrécit en même temps; plus rarement on a pu remarquer une légère infiltration œdémateuse de la papille.

La deuxième variété qui n'est connue que depuis l'intervention de l'ophthalmoscope, est surtout caractérisée par des lésions de la choroïde, de la rétine et du corps vitré. D'après M. de Graefe, on trouve, dans la choroïde, de petites taches blanches, bien limitées et régulières, souvent entourées d'une auréole brun rougeâtre, et siégeant surtout dans le segment postérieur, dont les fonctions sont principalement troublées,

Les malades perçoivent fréquemment, comme premier symptôme, ces taches sous forme de scotome central. Elles ne sont pas le résultat d'une atrophie circonscrite, comme dans la scléro-choroïdite, mais elles sont produites par des exsudats, peu étendus, qui se traduisent souvent, au début, par de légères saillies; après la guérison, il n'en reste généralement d'autres traces que des vestiges de pigment. La choroïdite limitée au segment postérieur de l'œil est syphilitique dans les trois quarts des cas; c'est à elle qu'appartiennent la plupart des amauroses syphilitiques. On observe parfois dans la rétine, outre un état sinueux particulier des veines, un trouble dû à une exsudation diffuse sans lésions circonscrites.

M. Desmarres, de son côté, a reconnu que la choroïdite est la forme la plus fréquente des amauroses syphilitiques, et il a décrit comme M. de Graefe, et avant lui peut-être, les exsudats choroïdiens péripapillaires, formant des plaques rondes, blanchâtres et se présentant comme une sorte d'éruption au fond de l'œil. Il a aussi noté, d'une façon toute particulière, l'infiltration œdémateuse de la rétine. Alors la membrane semble épaissie, elle a perdu sa transparence autour du nerf optique ou elle offre une légère teinte jaunâtre; la papille légèrement saillante se termine par des contours diffus et semble voilée par un nuage plus ou moins épais d'un jaune grisâtre. Les vaisseaux rétiniens diminuent de volume et le trouble du fond de l'œil peut être accru par une légère exsudation répandue à la surface du segment postérieur de la rétine. On a encore signalé, comme appartenant à l'amaurose syphilitique, la décoloration du pigment répandue par places ou étalée d'une manière uniforme, décoloration que l'on a attribuée à une sorte d'œdème des cellules pigmentaires qui leur donne un aspect semi-transparent.

M. Bader dit avoir observé chez des individus atteints de syphilis constitutionnelle un grand nombre de flocons gris et blancs, du volume d'une tête d'épingle, nageant dans le corps vitré et changeant de place à chaque mouvement de l'œil; ces flocons ont leur siége dans le voisinage du cristallin. Nous devons dire toutefois que le plus ordinairement on ne remarque qu'un trouble dans la partie postérieure du corps vitré.

Notons encore qu'il n'est pas très rare de rencontrer quelques filaments dans le champ pupillaire, et une synéchie consécutive à une iritis, qui a précédé le développement de l'affection amaurotique. L'amaurose syphilitique est donc caractérisée principalement par les exsudats circonscrits du segment postérieur de la choroïde, par l'infiltration de la papille et de la rétine. Nous pensons avec MM. de Graefe, Follin et Desmarres, que c'est la choroïde qui est primitivement affectée et que les lésions de la rétine sont habituellement consécutives.

L'amaurose syphilitique n'atteint souvent qu'un seul œil, elle est très sujette à la récidive, et sa marche est très irrégulière. C'est un point de son histoire que l'on ne doit pas perdre de vue; cependant c'est l'une des formes de l'amaurose que l'on peut le mieux guérir par un

traitement bien dirigé, lorsqu'elle est oculaire, et que les altérations choroïdo-rétiniennes ne sont pas très avancées. Toutefois, elle laisse ordinairement persister certains troubles visuels, et il arrive qu'à la suite des infiltrations pigmentaires qui ont lieu dans la rétine et de l'atrophie de la papille, il se produit une cécité incurable. L'amaurose syphilitique extra-oculaire, cérébrale ou optique, entraîne un pronostic plus souvent défavorable.

Le traitement de l'amaurose oculaire syphilitique, ou choroïdo-rétinite syphilitique, est le même que celui de l'iritis syphilitique. Au début, la saignée générale, les sangsues, les purgatifs, les pilules de protoiodure de mercure ou la liqueur de Van Swiéten. L'iodure de potassium sera plus particulièrement indiqué dans les amauroses syphilitiques extra-oculaires ou paralytiques. Les seuls collyres utiles sont le collyre d'atropine et le collyre de sublimé ou d'iodure de potassium.

Remarques sur le diagnostic des affections amaurotiques. — Lorsque la vision s'affaiblit ou se trouble, il faut rechercher d'abord si la perturbation de la fonction visuelle est due : 1° au défaut de transparence des milieux de l'œil (opacités de la cornée, cataracte, glaucome, flocons du corps vitré), ce que l'on constate aisément au moyen de l'examen direct et par l'éclairage oblique (p. 42) ; 2° à une maladie de l'appareil accommodatif (fatigue, paralysie, etc.), ce dont on peut s'assurer au moyen de l'expérience de la carte percée (p. 481) ; 3° à un défaut de la sensibilité rétinienne, que l'on reconnaît aussi de la même façon, et par l'exploration phosphénienne.

Lorsqu'il a été reconnu que le trouble visuel doit être attribué à un défaut de la sensibilité rétinienne, on doit rechercher les lésions qui entravent les fonctions de la rétine. On les découvre au moyen de l'ophthalmoscope dans la choroïde, la rétine et la papille (voy. p. 125). Les notions fournies par l'examen ophthalmoscopique seront complétées par l'exploration du champ visuel. Ce champ peut être diminué d'étendue à la périphérie, au centre, présenter des interruptions, etc. L'interprétation de ces altérations diverses a été nettement posée par M. de Graefe.

« Les diminutions d'étendue du champ visuel, dit-il, s'observent particulièrement dans les affections propres de la rétine, dans celles de la choroïde, et dans la paralysie tenant à des causes en dehors de l'œil ou cérébrales. Ce qui permet déjà de distinguer ces groupes morbides et les altérations des milieux réfringents. Ainsi, dans les cas de cataracte et d'opacités du corps vitré, parvenues au point d'empêcher l'examen ophthalmoscopique, il est important de déterminer l'étendue du champ visuel ou impressionnable, afin d'exclure les complications d'affections de la rétine ou de la choroïde. Quand, par exemple, un individu est subitement privé de la vue, au point d'être réduit à peu près, à une perception quantitative de la lumière, l'examen ophthalmoscopique montre le corps vitré tellement recouvert d'une masse hémorrhagique qu'il est impossible de distinguer le fond de l'œil. Cet état peut avoir amené ou non un décollement de la rétine ; ce ne sera que l'examen de

l'étendue du champ visuel qui permettra d'en décider. Il en sera de même d'une cataracte, quand il faudra se prononcer sur la possibilité d'une complication du même ordre.

» Un obscurcissement complet et soudain des parties supérieures du champ visuel qui descend peu à peu, et qui est accompagné d'une position oblique et brisée des objets, annonce à coup sûr un décollement de la rétine. La diminution du champ visuel, mais plus souvent les interruptions et le manque de clarté de la vision excentrique, accompagnent la rétinite apoplectique, Les dégénérescences de la rétine à exsudation granuleuse produisent plus habituellement des interruptions que des diminutions d'étendue du champ visuel.

» Les altérations de la choroïde produisent moins souvent qu'on ne le croirait des diminutions de l'étendue du champ visuel. Il est toutefois une maladie qui joue ici un rôle important; on voit à la région équatoriale de la surface interne de la choroïde des masses foncées, de pigment à formes étiolées souvent bizarres, entre lesquelles il y a si peu de pigment que les gros vaisseaux sont assez nus pour faire croire que la membrane chorio-capillaire y est détruite ou atrophiée. Ces altérations s'avancent plus tard vers le pôle postérieur du globe, et il se développe simultanément des symptômes évidents d'atrophie du nerf optique. La papille devient blanche, réfléchit fortement la lumière, tandis que les vaisseaux centraux, spécialement les artères subissent un amincissement progressif (voy. p. 133). Ce processus morbide produit un rétrécissement croissant du champ visuel, dans lequel, malgré l'altération du nerf optique, la vision centrale se conserve longtemps bonne, et il n'est pas d'état dans lequel il y ait un pareil désaccord entre la bonté de la vue et l'étendue du champ visuel. Ordinairement le rétrécissement est si régulier que le point sur lequel s'œil se fixe demeure central. L'anatomie pathologique n'a pas dit son dernier mot sur la nature de cette altération.

» Les diminutions d'étendue du champ visuel dues à une paralysie du nerf optique provenant de causes centrales, offrent aussi des rétrécissements concentriques, mais dans lesquels, en opposition avec le cas qui précède, la régularité est beaucoup moindre et où la vue se fixe sur un point excentrique. Parfois, la forme du champ visuel est la même pour les deux yeux : la vision centrale devient aussi simultanément beaucoup plus faible. L'examen ophthalmoscopique n'est pas encore parvenu à différencier la partie active de la partie inerte de la rétine, on ne voit que les signes généraux de l'atrophie du nerf optique.

» Dans les conditions ordinaires de l'accommodation, les opacités de la cornée ou du cristallin ne produisent pas facilement des interruptions dans le champ visuel. Ces interruptions, au contraire, s'observent à la suite des opacités du corps vitré, et cela d'autant plus qu'elles sont plus grandes et plus voisines de la rétine. Elles se distinguent en ce qu'elles sont mobiles et produisent le symptôme connu sous le nom de *mouches volantes*.

» Quant aux *mouches fixes* ou *scotomes*, il faut les rapporter à des affections rétiniennes, choroïdiennes ou cérébro-spinales, surtout si elles sont liées à des diminutions de clarté et d'étendue du champ visuel.

» Les affections centrales amènent, dans tous les cas, bien moins souvent des interruptions que des diminutions du champ visuel. Il faut en excepter ces troubles passagers, suite d'un exercice excessif à une lumière trop brillante, et qui se manifestent par la disparition et la confusion des lettres qu'on regarde et auxquels, si on ne les voit se reproduire, il n'y a pas de gravité à attacher.

» Ces anomalies, alors même qu'elles sont faibles, persistent généralement surtout la diminution d'étendue. Elles ont d'ailleurs une valeur plus fâcheuse pour le pronostic, toutes choses égales d'ailleurs, que la simple diminution de la vue (1). »

Par ces divers moyens d'exploration, on reconnaît donc que l'amaurose est oculaire et qu'elle est sous la dépendance d'une lésion de tel ou tel tissu du globe oculaire, ou qu'au contraire elle doit être attribuée à une maladie extra-oculaire dont les symptômes pourront révéler le siége et la nature, ou enfin qu'elle se rapporte exceptionnellement à un affaiblissement, une paralysie de la sensibilité rétinienne sans lésion apparente. Ce sont ces dernières surtout qu'il faudra bien éviter de confondre avec une maladie de l'accommodation.

On ne négligera jamais de rechercher, soit dans l'état général du malade, soit dans ses antécédents, soit dans ses habitudes, la cause probable du développement de la maladie amaurotique. Cette notion est en réalité de la plus haute importance, car elle est la source d'indications thérapeutiques fort utiles.

4° Thérapeutique de l'amaurose.

Pour instituer un traitement rationnel, il faut déterminer la nature de l'état morbide qui produit l'amaurose et les causes de cet état morbide. On doit avouer, cependant, que souvent ces points ne peuvent être appréciés d'une manière satisfaisante, et le traitement adopté est en partie empirique et en partie fondé sur les indications générales. Les états morbides qui occasionnent primitivement et essentiellement l'amaurose sont, comme on a pu le voir, de trois ordres :

1° Congestion de l'appareil nerveux optique et ses résultats ;

2° Épuisement de cet appareil optique ;

3° Pression sur quelque partie de l'appareil nerveux optique.

Ces états peuvent être mêlés l'un à l'autre ou se surajouter. Le

(1) De Graefe, *Ann. d'ocul.*, 1858.

traitement doit être réglé sur celui qui semble agir au moment.

Amaurose par congestion de l'appareil nerveux optique. — Les causes de l'amaurose par congestion sont très variées. Exposition des yeux à une forte chaleur ou à une vive lumière. Fatigue de la vue. Efforts pendant que la tête est baissée, surtout chez les personnes pléthoriques ou en état d'ivresse. Grossesse. Suppression subite des règles ou d'un flux quelconque, transpiratoire, hémorrhoïdal, purulent, etc. Irritation gastro-hépatique ou gastro-intestinale, comme dans les dyspepsies, les scybales et les vers. Irritation du nerf de la cinquième paire. Passions, fièvre.

Dans l'amaurose subite par extravasation du sang, on ne voit quelquefois rien, avec l'ophthalmoscope, sur le devant de la rétine, si ce n'est une teinte sombre rougeâtre derrière la pupille.

Pronostic et traitement. — C'est dans les cas d'amaurose de ce genre que le traitement peut produire les meilleurs résultats si on l'applique à temps, en ayant soin, et c'est le point capital, de détruire ou éloigner les causes premières. On doit prescrire d'abord un traitement antiphlogistique consistant dans la saignée et la mercurialisation, et ensuite un traitement tonique et altérant ainsi que la contre-irritation.

Si la maladie est déjà devenue chronique, le traitement tonique et altérant et la contre-irritation sont les seuls moyens à employer.

Amaurose par épuisement du système nerveux de l'œil. — L'épuisement du système nerveux optique ne vient souvent qu'à la suite de l'épuisement général du système nerveux résultant d'une grande perte de sang ou du flux exagéré d'une sécrétion, comme dans l'allaitement prolongé, les pertes séminales, spécialement par onanisme, le chagrin et autres passions tristes, ou les fièvres nerveuses, la frayeur, etc.

Pronostic et traitement. — Le pronostic est moins favorable que dans les cas de congestion. Le traitement tonique et altérant, longtemps soutenu, est celui qui convient le mieux. On a beaucoup recommandé, pour ce genre d'amaurose, la strychnine et la vératrine appliquées par la méthode endermique, mais leur efficacité n'a pas été suffisamment prouvée. Il en est de même de l'électricité, du galvanisme et des vapeurs stimulantes appliquées sur l'œil.

L'amaurose qui est produite soudainement par une surexcitation causée par des impressions vives sur la rétine, comme par une vive lumière, par un choc sur le globe, par un éclair ou par

l'application de la vue, semble résulter tant de l'épuisement nerveux que de la congestion. Ainsi, le point de la rétine impressionné par un éclat subit de lumière ou par le choc violent d'un coup devient insensible et produit une mouche fixe, qui peut se dissiper ou persister, ou bien toute la rétine devient insensible, mais cela n'arrive généralement qu'avec lenteur et comme conséquence de la congestion ou de l'inflammation.

Dans ce cas, le traitement doit être le même que dans l'amaurose par congestion.

Amaurose par une pression exercée sur quelque partie de l'appareil nerveux optique. — Dans beaucoup de cas, l'amaurose n'a qu'une importance secondaire, et la maladie principale est généralement signalée par des symptômes plus inquiétants. Il arrive, cependant, qu'alors l'amaurose est le seul symptôme principal et le seul appréciable.

Pronostic et traitement. — Excepté quand la cause de la pression est dans l'orbite ou dans l'œil et qu'on peut l'enlever par une opération, on ne peut adopter qu'un traitement basé sur les symptômes généraux et se rattachant à l'un ou à l'autre des traitements précédents ; consistant, dans un cas, dans la saignée et le mercure, et dans l'autre, dans les toniques, les altérants, la contre-irritation. Lorsque, comme cela est fréquent, on ne peut reconnaître de quelle nature est la cause de la compression, ni même s'il y a compression, le traitement doit être réglé d'après les mêmes principes.

Le traitement des affections amaurotiques, était autrefois presque complétement livré à l'empirisme, mais on peut aujourd'hui l'établir sur les bases rationnelles du diagnostic, du siége et de la nature de la lésion qui produit le trouble de la vision. On a dû remarquer, surtout en ce qui concerne les amauroses oculaires, que les altérations sont le plus souvent de nature inflammatoire, ce sera donc le traitement antiphlogistique sagement conduit qui, surtout au début, sera très ordinairement indiqué. Ce traitement, comme nous l'avons dit aux articles *Choroïdite* et *Rétinite*, consiste dans l'emploi des émissions sanguines, des mercuriaux, de la belladone, des purgatifs, etc. Nous nous bornerons ici à appeler l'attention sur un mode d'émission sanguine préconisé par M. de Graefe. Ce savant oculiste fait souvent usage de la sangsue artificielle de Heurteloup, qu'il applique dans la région temporale. Il pense qu'avec ce petit appareil, l'afflux du sang vers la petite plaie est très considérable, à cause de la succion énergique produite par le cylindre, et qu'en outre, ce mode de déplétion a une action presque spécifique sur les vaisseaux profonds de l'œil. M. de Graefe recommande de n'appliquer la

sangsue artificielle que le soir, au moment où le malade va se coucher, et de le tenir au lit, dans une pièce sombre, tout le jour suivant pour éviter les inconvénients de l'hypérémie des vaisseaux du fond de l'œil qui suit la déplétion des vaisseaux de la tempe (1). On a conseillé un grand nombre de révulsifs cutanés dans le traitement des amauroses : tels sont les moxas au cou, au front, les petits sétons à la tempe, la cautérisation sous-cutanée de la nuque avec la pommade au chlorure de zinc, etc. De tous ces moyens, le vésicatoire et le séton sont à peu près les seuls qui soient restés dans la pratique, et ils peuvent rendre de grands services, plus particulièrement dans les amauroses cérébrales et quand il existe encore quelques traces d'irritation.

Lorsque l'examen ophthalmoscopique n'a fait découvrir dans l'œil ni congestion, ni lésions inflammatoires, et qu'aucun symptôme n'en révèle dans le cerveau, le traitement ne doit plus s'adresser qu'à l'état d'insensibilité de la rétine, et consiste surtout dans l'emploi des agents stimulants. Ces agents sont extrêmement nombreux, car ils ont joué le principal rôle dans le traitement de l'amaurose, quand on considérait cette maladie comme un trouble fonctionnel de la rétine.

Parmi les excitants locaux employés pour réveiller la sensibilité de la rétine ou du cerveau, nous citerons les frictions sur les tempes, matin et soir, avec l'éther sulfurique, l'huile de menthe, le baume de Fioraventi. On peut encore soumettre l'œil à la vapeur ammoniacale. Le médicament est placé dans une soucoupe que l'on fait passer devant les yeux, deux ou trois fois dans la journée, en ayant soin de ne pas aller jusqu'à produire une inflammation. On s'est aussi servi de collyres excitants dans la composition desquels entraient des teintures alcooliques et même de l'ammoniaque. On fait encore des frictions sur les tempes avec la pommade de strychnine, ou bien l'on place des vésicatoires volants que l'on saupoudre de sulfate de strychnine à la dose de 1 à 4 centigrammes.

On peut, dans le même but, prescrire les vésicatoires volants répétés, appliqués aux tempes, sur le front, etc., ou encore faire usage de la pommade ammoniacale à laquelle Gondret et Lisfranc attachaient une grande importance, et qui permet d'obtenir la simple rubéfaction ou la vésication.

M. Serre (d'Alais) a proposé de cautériser, avec le crayon de nitrate d'argent, la périphérie de la cornée dans le but de porter sur les rameaux de la cinquième paire une excitation qui sera transmise au nerf optique; mais ce procédé n'a pas paru avantageux. Les collyres de strychnine ont été très recommandés par Heyfelder.

L'électricité proposée par Magendie a été conseillée de nouveau par Sandras, Schlesinger, etc. M. Deval lui attribue quelques guérisons. On peut se servir du petit appareil électro-médical de Gaïffe. On applique,

(1) *De la sangsue artificielle et de son emploi dans le traitement des maladies des yeux*, par M. L. Wecker (*Bull. thérap.*, février 1862).

sur les paupières l'éponge mouillée qui se trouve à l'extrémité des conducteurs de la plupart des piles, et on place l'autre conducteur successivement sur le front, les tempes, le synciput ou entre les lèvres. On peut recommencer la séance tous les deux ou trois jours (1).

Un traitement qui a paru tout à fait empirique et qui a cependant pour résultat d'exciter la rétine par l'exercice et par son excitant naturel, la lumière, est celui de Schlesinger, qui a acquis une certaine importance, grâce surtout à l'appui que lui ont donné Fl. Cunier et Bonnet (de Lyon).

Schlesinger, qui agissait d'une façon empirique et s'entourait d'un certain mystère, plaçait, au-devant des yeux, des lunettes qu'il jugeait convenables et faisait lire le malade, puis il retirait rapidement le livre, soulevait les lunettes et regardait les yeux. Lorsqu'il trouvait ce qu'il appelait les *yeux naturels*, il conservait le choix qu'il avait fait. Dans le cas contraire, il changeait les lunettes jusqu'à ce qu'il en eût trouvé qui donnassent aux yeux, après la lecture, le genre d'expression qu'il cherchait.

M. Bonnet, qui a assisté à ces expériences (2), n'a pu reconnaître ce que Schlesinger entendait par œil naturel, ni distinguer le genre d'expression qu'il désirait.

M. Giraud-Teulon a cherché l'explication de ces résultats : suivant cet habile observateur, lors de l'usage des verres convexes binoculaires par leur centre, les axes optiques exécutent, en deçà de la situation réelle de l'objet, un mouvement angulaire égal à l'angle qui sépare la position réelle de cet objet de sa situation virtuelle (p. 509). Au moment où on enlève les lunettes, on peut constater le mouvement de restitution des axes optiques revenant d'une convergence excessive à la convergence normale ; de plus, pour peu qu'il y ait eu dissociation d'harmonie entre les accommodations d'angle et de distance, la restitution de la convergence naturelle s'accompagne d'une dilatation des pupilles. Ces phénomènes n'avaient probablement pas échappé à l'empirique Schlesinger. Celui-ci se servait habituellement de verres plano-convexes, à moins que le sujet ne fût myope, auquel cas il exerçait l'œil avec des verres biconcaves de moins en moins forts.

La durée des exercices est subordonnée à la fatigue que les malades éprouvent. Au début, on fait lire à plusieurs reprises, mais peu à la fois ; au bout de huit à dix jours, le sujet pourra lire pendant une à deux heures dans la journée ; les exercices doivent être faits avec persévérance, et ce traitement qui ne s'applique qu'aux amblyopiques, ne dure pas moins de trois à six mois.

Fl. Cunier a obtenu la guérison ou au moins l'amélioration de quelques

(1) Consultez : Clavé, *Essai sur l'amaurose* (thèses de Paris, 1852).

(2) Voyez Bonnet, *Emploi des lunettes, dans ses rapports avec les troubles de la vision* (*Bull. thérap.*, 1857). — Chavériat, *De l'amaurose et de son traitement par les lunettes* (thèse de Montpellier, 1850).

amauroses au moyen de ces exercices gradués par les verres grossissants, et Bonnet pensait que ces exercices devaient prendre une place importante dans la thérapeutique des amauroses. Toutefois nous ferons observer que l'usage des verres convexes ne devra être conseillé que lorsque l'examen ophthalmoscopique n'a fait découvrir, dans le fond de l'œil, aucune contre-indication à cette concentration de la lumière sur la rétine.

M. Giraud-Teulon, adoptant les principes que nous avons rappelés (p. 509), de ne faire usage que de la moitié externe des verres lenticulaires, ne voit plus qu'une condition à remplir dans l'usage de ces verres : prendre un verre assez puissant pour porter sur la rétine les faisceaux de lumière sous la divergence convenable; on devrait, en outre, rapprocher d'autant plus les centres des verres que leur numéro serait plus fort, parce que le pouvoir redresseur du prisme est d'autant plus nécessaire que le numéro est plus fort, et que ce pouvoir augmente dans le prisme à mesure que l'on se rapproche de son sommet (1).

Les médicaments administrés à l'intérieur sont la noix vomique, préconisée par M. Neucourt, et le sulfate de strychnine. Le sublimé a paru avoir une heureuse influence dans les cas d'amauroses cérébrales avec épanchement ou exsudation méningée. Toutefois, nous dirons que la médication générale s'adresse surtout, soit à l'état constitutionnel, général ou local, dont l'amaurose est symptomatique (albuminurie, chlorose, syphilis, intoxication saturnine, affections cérébrales, etc.), soit aux circonstances étiologiques (suppression des menstrues, excès vénériens, travaux excessifs, etc.). Ces circonstances sont tellement importantes à connaître, qu'on devra toujours les rechercher avec la plus scrupuleuse attention, afin de soustraire le malade à leur fâcheuse influence. Ce sont de telles considérations qui dirigent le chirurgien dans les modifications à apporter au traitement des variétés d'amaurose.

TRAVAUX A CONSULTER SUR L'AMAUROSE.

Sanson, *Dictionnaire de méd. et de chir. pratique*, art. AMAUROSE. — Charles Deval, *Traité de l'amaurose*, 1851. — Petrequin, *Traité de l'amaurose*. — Clavé, *Essai de l'amaurose* (thèse de Paris, 1852). — Marchal, *Considérations sur le traitement et le diagnostic des affections amaurotiques* (thèse de Paris, 1850). — Landouzy, *De l'abaissement de la vue comme symptôme initial de la néphrite albumineuse* (*Gaz. méd.*, 1849). — Lecorché, *De l'altération de la vision dans la néphrite albumineuse*, 1857. — V. Wagner, *Amblyopie et amaurose dans leurs rapports avec la maladie de Bright* (Anal, *Arch. de méd.*, 1858). — Charcot, *De l'amblyopie et de l'amaurose albuminuriques* (*Gaz. hebd.*, 1858). — Follin, *Leçons sur l'ophthalmoscope, etc.* — Dupré, *Des affections syphilitiques des yeux* (thèse, 1857). — Lagneau, *Maladies syphilitiques du système nerveux*, 1859. — De Graefe, *Des affections syphilytiques des yeux* (Anal, *Arch. de méd.*, 1859). — Crescencio de Boves, *De l'apoplexie de la rétine* (thèse de Paris, 1862). Voyez en outre la bibliographie des art. RÉTINITE et CHOROÏDITE, p. 263.

(1) Voyez Giraud-Teulon, *loc. cit.*, chap. XII.

ARTICLE III.

GLAUCOME.

On a donné le nom de glaucome à une apparence opaque verdâtre située profondément derrière la pupille et qui change de place selon la direction de la lumière, se concentrant toujours davantage du côté opposé au foyer lumineux. Cette apparence présente des degrés très variés, depuis le vert le plus pâle jusqu'à une opacité d'un vert foncé.

Hippocrate et les anciens Grecs comprenaient sous le nom de glaucome toute espèce d'opacité qu'ils observaient derrière la pupille. Les Grecs modernes, Rufus, Galien, Paul d'Égine, etc., restreignirent la signification de ce terme qu'ils n'appliquèrent qu'aux opacités incurables, et ils donnèrent le nom d'*hypochyma* aux opacités qu'ils pouvaient guérir. Ils supposaient que les premières étaient dues à une maladie du cristallin, les dernières à une concrétion au-devant de la lentille.

Brisseau (1) paraît avoir été le premier à dire que, tandis que la cataracte est une opacité du cristallin, comme l'avaient démontré Rolfink, Borel et autres, le glaucome est une opacité du corps vitré.

Quelques auteurs ont attribué l'apparence du glaucome à une réflexion venant du fond de l'œil, par suite d'un état morbide de la rétine et de la choroïde, avec perte de pigment, ce qui arrive, en effet, souvent dans le glaucome.

Mackenzie, en 1828, a démontré d'une manière satisfaisante que l'aspect glaucomateux a son siége dans le cristallin.

L'altération à laquelle est dû ce changement de couleur est une coloration de la partie centrale ou noyau de la lentille, qui est d'un jaune d'ambre plus ou moins foncé lorsqu'on l'observe à la lumière transmise et qui prend une teinte verte lorsqu'on le regarde à la lumière réfléchie. Le cristallin conserve généralement toute sa transparence, qui n'est troublée que par la coloration plus ou moins foncée de son noyau, mais il devient quelquefois en même temps plus ou moins opaque.

Les preuves que Mackenzie apporte à l'appui de son opinion sont les suivantes :

(1) *Traité de la cataracte et du glaucome*. Paris, 1709.

1° Lorsqu'on retire le cristallin d'un œil atteint de glaucome, la pupille reprend sa couleur noire naturelle.

2° En disséquant un œil glaucomateux, il a trouvé le cristallin, surtout le noyau d'un jaune ambré, rouge jaune ou rouge brun, vu à la lumière transmise, et verdâtre à la lumière réfléchie.

Mackenzie a le premier appliqué l'épreuve catoptrique à l'œil atteint de glaucome pour étudier les divers degrés d'opacité de la lentille (p. 372).

L'œil peut conserver une bonne vue malgré l'aspect glaucomateux ; celle-ci peut être cependant plus ou moins altérée ou même entièrement détruite.

Dans ce dernier cas, le trouble de la vision est dû en partie à la teinte plus ou moins foncée du noyau du cristallin qui intercepte les rayons lumineux à la manière d'une cataracte, ou à la coïncidence d'une cataracte, ou ce qui est plus fréquent, à la complication d'insensibilité de la rétine (1).

On peut aisément déduire, de ce qui vient d'être dit, que l'état glaucomateux se rencontre dans diverses maladies de l'œil essentiellement différentes. Si l'on en fait un genre, on aura donc les espèces suivantes : 1° *Glaucome simple ;* 2° *Glaucome avec cataracte ;* 3° *Glaucome chronique avec amaurose ;* 4° *Glaucome chronique avec cataracte et amaurose ;* 5° *Glaucome aigu avec amaurose.*

1° Glaucome simple.

Sauf l'aspect verdâtre qui existe derrière la pupille, l'œil paraît entièrement sain sous tout autre rapport ; la cornée est claire, la pupille animée, la consistance du globe est normale et la vue bonne, sauf les exceptions de myopie ou de presbytie.

Le glaucome simple est commun chez les vieillards. Il dure pendant toute la vie, mais ne se complique pas nécessairement de cataracte ou d'amaurose.

(1) On a donné le nom d'*œil de chat* aux cas d'amaurose dans lesquels il se produit, au fond de l'œil, une réflexion semblable à celle que l'on observe chez le chat, mais cet aspect ne peut suffire pour caractériser une maladie. Beer le premier a appliqué ce terme à toute une classe d'amaurose qu'il dit avoir observée surtout chez les vieillards menacés de marasme, mais quelquefois chez les jeunes gens, surtout les adultes et les enfants cachectiques. On a vu encore cet aspect se produire après les blessures de l'œil, mais alors la condition de la réflexion paraît être tout à fait différente de celle qui le produit chez les vieillards.

2° Glaucome simple avec cataracte.

Dans cette variété de glaucome, la réflexion verte du noyau glaucomateux est quelque peu obscurcie par la blancheur de la cataracte des couches superficielles. La rétine est saine, mais comme cela arrive souvent à l'âge où l'on rencontre généralement cette espèce de cataracte, le corps vitré peut être plus ou moins ramolli.

Cette variété de glaucome ne diffère pas essentiellement de la cataracte dure que nous avons signalée (p. 367).

Traitement. — Comme l'avait indiqué Mackenzie en 1829, il est alors possible de faire avec succès l'opération de la cataracte, mais c'est le seul cas dans lequel il soit permis d'opérer. L'opération peut être faite, suivant les cas, par extraction ou par abaissement (1).

3° Glaucome chronique avec amaurose, ou glaucome proprement dit.

Cette variété, qui est généralement considérée comme le type du glaucome, est identique avec l'ophthalmie postérieure interne arthritique (p. 240).

Le globe est dur au toucher par suite de la dissolution de l'hyaloïde et de la surabondance de l'humeur vitrée. La sclérotique est amincie et obscure, le blanc de l'œil envahi par des vaisseaux variqueux, la cornée souvent légèrement nébuleuse et rugueuse. L'iris incliné vers la cornée, la pupille, d'abord lente et bornée dans ses mouvements, finit par rester dilatée souvent en ovale; l'aspect verdâtre spécial derrière la pupille est bien marqué.

La vue est altérée ou détruite, et les troubles spéciaux qui s'y manifestent peuvent d'abord n'être qu'occasionnels et passagers. En outre, il y a des mouches et des spectres lumineux et colorés devant l'œil, et souvent une névralgie plus ou moins forte du front, des tempes, des orbites, de la face.

Les deux yeux sont en général également malades, mais l'un peut l'être plus que l'autre.

(1) Les deux espèces d'altération indiquées ici sous le nom de *glaucome simple*, sont dues, la première à la teinte sénile ambrée du noyau, la seconde à une opacité verdâtre de la lentille. On doit les distinguer, avec soin, du glaucôme véritable, avec lequel elles n'ont de commun que la coloration verdâtre du champ pupillaire, qui elle-même n'est pas constante.

Les caractères donnés plus haut (p. 372) qui distinguent le glaucome de la cataracte sont applicables à ce genre de glaucome.

Une congestion veineuse croissant graduellement dans l'intérieur de l'œil, paraît être le point de départ de la série des altérations qui caractérisent cette forme du glaucome. Il a été dernièrement établi, dans un ouvrage récent sur le glaucome, que les capillaires de la rétine se couvraient de petites poches qui, souvent, se crevaient et laissaient le sang se répandre au milieu des couches de la rétine, ou qui, perçant la membrane hyaloïde, étaient venues former des caillots dans l'humeur vitrée. Cela n'est pas juste, quant à la détermination des vaisseaux ; *ce ne sont pas les capillaires qui sont sujets à cette altération, mais les radicules veineuses.* J'ai observé ce phénomène se produisant sous le microscope dans les radicules veineuses du mésentère d'une souris ; à l'œil nu, on peut voir des poches semblables en connexion avec les radicules veineuses de la peau du scrotum.

Examen ophthalmoscopique. — On observe constamment une excavation de la papille optique, qui n'est pas, il est vrai, particulière à cette forme de glaucome. Elle paraît être due, en partie, à une atrophie du nerf optique et, en partie, à la pression causée par la surabondance d'humeur vitrée. Il faut, bien entendu, prendre en considération la combinaison optique de l'instrument dont on se sert et par laquelle l'excavation peut paraître proéminente.

On distingue aussi à l'ophthalmoscope les pulsations des artères de la rétine produites probablement par la résistance que la pression intra-oculaire oppose à la circulation du sang. A l'état normal, ce n'est qu'en pressant le globe que l'on peut voir ces pulsations.

Cette maladie est incurable. On a beaucoup vanté dernièrement l'iridectomie, mais dans la majorité des cas, la vue obtenue par l'opération a été faible ou tout à fait nulle. Dans quelques cas, l'œil a perdu le peu de vue qui restait, et le plus souvent, on n'a pas obtenu d'autre résultat que la diminution de la douleur.

4° Glaucôme chronique avec amaurose et cataracte.

Ce glaucome est le même que le précédent, seulement dans un état plus avancé. L'œil est alors complétement insensible à la lumière, mais la photopsie et les douleurs circumorbitaires peuvent continuer.

Le bord pupillaire de l'iris est quelquefois retourné et la len-

tille, affectée de cataracte dans ses couches extérieures et hypertrophiée, s'avance, à travers la pupille dilatée, dans la chambre antérieure et vient presser parfois contre la cornée : celle-ci peut alors s'ulcérer et la lentille être entraînée au dehors avec une hémorrhagie. On pourra prévenir ce résultat par la section de la cornée et l'extraction de la lentille.

5° Glaucome aigu.

Cette affection et l'ophthalmie postérieure interne arthritique aiguë sont identiques (p. 240). On peut, dans ces cas, apporter quelque soulagement à la douleur par l'évacuation de l'humeur aqueuse ou par l'iridectomie entraînant l'évacuation de l'humeur aqueuse ; la pression intra-oculaire étant alors diminuée, l'inflammation s'apaise et la vue peut s'améliorer.

Nature du glaucome. — Avant d'exposer les recherches récentes qui ont jeté un certain jour sur la nature de la maladie oculaire, désignée sous le nom de *glaucome*, et ont conduit à une thérapeutique qui déjà a fourni d'importants résultats, nous devons rappeler sommairement les principaux symptômes de la maladie.

Le glaucome se rencontre sous la forme aiguë ou chronique, et ces deux formes sont reliées entre elles par une série de cas intermédiaires. La période d'état de la maladie est presque toujours précédée par des symptômes prémonitoires ou prodromes. La transition de ceux-ci à la période d'état est soudaine et manifeste dans les cas aigus ; elle se fait en quelque sorte d'une manière insensible dans les cas chroniques. Cette maladie ne se développant que chez les individus âgés, ou tout au moins adultes, ces sujets sont habituellement presbytes ; mais il faut remarquer qu'une presbytie qui augmente rapidement est presque toujours suspecte et souvent est le présage d'un glaucome.

Dans la période prodromique, le malade s'aperçoit que les objets s'entourent d'auréoles colorées, que des flammes spontanées traversent l'œil ; puis bientôt la vue s'obscurcit momentanément, surtout vers la chute du jour, ou sous l'influence d'une émotion, et ces troubles s'accompagnent d'une douleur vive dans les globes oculaires, vers le front et la tempe. Ces symptômes transitoires reviennent irrégulièrement d'abord à de longs intervalles, et leur disparition peut être suivie d'un retour complet à une vision nette. Plus tard, les attaques se répètent plus souvent et finissent par n'avoir plus que de legères rémittences. On a déjà, à ce moment, noté que la pupille est un peu large et paresseuse, l'iris et le cristallin légèrement poussés en avant, et l'étendue de la chambre antérieure encore diminuée par un léger aplatissement de la cornée.

La durée de ces symptômes précurseurs est variable, elle peut être de quelques semaines, de plusieurs mois ou même de plusieurs années.

Dans le glaucome aigu, les prodromes peuvent manquer, et, en tous cas, sont promptement suivis d'une attaque soudaine d'une très vive douleur dans le globe et dans la tête, avec extinction rapide de la vue, s'accompagnant souvent d'un grand malaise. C'est à peine alors si l'on peut espérer une rémission courte et trompeuse qui sera suivie d'une seconde attaque, après laquelle la cécité sera complète et définitive. Alors la pupille est largement dilatée et immobile, et offre quelquefois une teinte verdâtre particulière à laquelle on attachait autrefois une telle importance qu'elle a servi à dénommer la maladie. La région ciliaire est congestionnée, et la conjonctive œdémateuse est parcourue par des vaisseaux volumineux, tortueux et d'un rouge foncé. La cornée est terne, mate, et sa sensibilité très diminuée.

Dans le glaucome chronique, la douleur et l'obscurcissement de la vue, d'abord passagers, finissent par ne plus cesser. Le globe devient plus dur, comme on s'en assure par une palpation attentive. Le champ visuel est réduit, les malades voient les objets placés directement devant eux, mais ils ne peuvent pas apercevoir ceux qui sont situés sur le côté. Les humeurs deviennent nuageuses, la pupille est dilatée, quelquefois fixée à la capsule cristalline, et l'iris est de plus en plus porté en avant, sa face antérieure est terne et parcourue par de grosses veines tortueuses. La convexité de la cornée diminue, sa surface est mate et quelquefois recouverte de vésicules ; sa sensibilité est nulle ou à peu près, et la vision réduite à la simple perception de la lumière ou complétement éteinte.

Dans une période avancée de la maladie, le cristallin peut devenir opaque, les veines rétiniennes sont plus dilatées, les artères s'atrophient et la rétine subit la dégénérescence graisseuse. On a signalé encore la formation de staphylômes choroïdiens, la perforation de la cornée et l'atrophie de l'œil.

L'*excavation de la papille* et les *pulsations des artères* qui, comme nous l'avons vu plus haut, sont des signes caractéristiques du glaucome, se reconnaissent à une certaine période, lorsque toutefois les milieux de l'œil offrent assez de transparence pour permettre l'examen ophthalmoscopique. L'excavation à parois verticales et profondes diffère de la dépression papillaire due à une simple atrophie du nerf. Elle se reconnaît à la déviation qu'elle fait subir aux vaisseaux, et à certains effets d'ombre et de lumière. La papille excavée est entourée d'un anneau blanc jaunâtre, qui est formé par le pourtour de l'ouverture scléroticale. On se persuade difficilement, au premier abord, que l'on a sous les yeux une surface en forme de cupule et non pas la surface extérieure d'une portion de sphère, tellement l'excavation simule une projection. Cette illusion résulte de la disposition particulière de l'ombre et de la lumière. Le fond de la papille excavée reflète plus de rayons lumineux dans la direction de l'observateur et paraît ainsi très brillant, tandis que les rayons qui tombent sur les parties latérales ne retournent

pas, pour la plupart, à l'observateur, et ces parties semblent moins éclairées, de façon que le centre lumineux de la papille est entouré d'un cercle plus sombre. C'est là ce qui donne l'idée d'une projection qui n'existe pas, ainsi que l'ont démontré toutes les recherches anatomo-pathologiques. Un léger mouvement de côté de la lentille objective ou du miroir, en changeant le point où l'éclairage est le plus intense, peut dissiper l'illusion. On pourrait encore, d'après M. Giraud-Teulon, constater la forme excavée de la papille en se servant de l'ophthalmoscope binoculaire.

En raison même de l'excavation de la papille, les vaisseaux centraux éprouvent une déviation qui leur donne un aspect particulier. Arrivés vers les limites de la papille, ils semblent interrompus, et, en reparaissant sur la rétine, ils ne suivent plus la même direction ; les deux portions d'un même vaisseau sont latéralement déplacées et forment une sorte de crochet en atteignant la surface rétinienne. Le calibre des vaisseaux sur la papille est plus petit que celui de leur portion rétinienne. On peut, en évaluant la distance à laquelle les vaisseaux du fond de la papille sont du foyer, lorsque ceux du bord y sont adaptés, calculer la profondeur de l'excavation. Les pulsations spontanées, isochrones au pouls, se remarquent dans les veines plutôt que dans les artères ; mais elles y ont moins d'importance, puisqu'elles se rencontrent quelquefois à l'état physiologique. Celles des artères, au contraire, sont un signe d'une grande valeur, car, ainsi que Donders l'a montré, elles ne se produisent que sous l'influence d'une pression considérable. On peut encore constater au moyen de l'ophthalmoscope, outre la dilatation des vaisseaux rétiniens, des taches ecchymotiques plus ou moins nombreuses, et plus tard quelques taches blanchâtres qui indiquent la dégénérescence graisseuse. Dans la choroïde, on ne remarque que la diminution du pigment par places, et rarement quelques exsudats.

Toute la symptomatologie du glaucome indique que les membranes oculaires sont soumises, dans cette maladie, à une pression interne considérable. Celle-ci est attestée par la dilatation des veines sous-conjonctivales, l'anesthésie de la cornée, la dilatation de la pupille, toutes conséquences de la compression des veines et des nerfs ciliaires ; par l'aplatissement de la cornée et la diminution de la chambre antérieure, la dureté du globe, l'excavation progressive de la papille, les pulsations de l'artère centrale de la rétine.

M. Hulke, qui a eu l'occasion d'examiner un grand nombre d'yeux atteints de glaucome aigu, a trouvé les lésions suivantes :

Le corps vitré est quelquefois incolore, d'autres fois on le trouve coloré en jaune ; sa consistance s'est considérablement accrue, il offre une certaine résistance à la pression et ne s'écoule pas aussi facilement qu'à l'état normal quand on ponctionne l'œil. Dans son épaisseur, on trouve souvent de petits caillots sanguins parfois reliés par un même filament fibrineux à la rétine, dans un point où la membrane hyaloïde s'est rompue. Les globules sanguins, renfermés dans les caillots, sont

plus ou moins décomposés, et c'est leur matière colorante qui imbibe le corps vitré et le teint en jaune.

Les veines de la rétine sont dilatées, tortueuses et gorgées de sang. La face interne de la rétine est semée de petites ecchymoses produites par des hémorrhagies capillaires. Ces extravasations proviennent des couches internes de la rétine. Elles se font soit dans l'épaisseur de cette membrane, en s'étendant latéralement, soit dans le corps vitré, après avoir déchiré l'hyaloïde. Les capillaires de la rétine présentent des dilatations irrégulières ; on les voit garnis de poches fusiformes ou globuleuses, analogues à des anévrysmes en miniature, que M. Hulke a rencontrés quelquefois sur les ramifications vasculaires qui viennent avant les capillaires, mais qui n'affectent jamais les vaisseaux plus volumineux. Nous venons de voir que M. Wharton-Jones pensait que ces dilatations existent dans les radicules veineuses. Ces poches et les vaisseaux d'où elles naissent sont ordinairement gorgés de globules sanguins, mais les capillaires ne sont pas affectés de dégénérescence graisseuse ou athéromateuse Les parois des petites artères sont hypertrophiées et les noyaux qui y sont disséminés sont volumineux. Les autres éléments de la rétine ne sont pas altérés dans les premières phases de la maladie.

Le cristallin qui a un aspect verdâtre à la lumière réfléchie, pendant la vie, paraît jaune à la lumière transmise, ce qui tient à ce qu'il s'imbibe d'hématose comme le corps vitré.

La choroïde est hypérémiée, mais elle n'est le siége d'aucune lésion tant que les staphylômes ne sont pas produits ; il n'y a jamais d'épanchement sous-rétinien ou sous-choroïdien dans la période d'acuité.

Plus tard surviennent des altérations qui portent toutes le caractère de l'atrophie. Les capillaires dilatés de la rétine paraissent foncés, granuleux ; ils sont farcis de granulations graisseuses et contiennent souvent des granulations ou de petits blocs pigmentaires rouges. Le tissu propre de la rétine disparaît dans les points affectés ; on ne voit plus à la place de ses éléments normaux que de petites taches grisâtres et opaques. M. Hulke pense que l'excavation de la papille qui existe au début de l'affection et qui est produite par l'excès de pression des milieux liquides, gêne le retour du sang par la veine centrale de la rétine : de là la dilatation et les ruptures des capillaires, l'hypertrophie des artères et les symptômes caractéristiques du pouls rétinien.

De son côté, M. Cusco a constaté que l'œil glaucomateux était non-seulement plus dur, mais encore qu'il avait diminué de volume. Selon lui, la sclérotique présente un aspect crayeux tout particulier, et de plus, cette membrane semble avoir augmenté d'épaisseur. Les recherches anatomo-pathologiques, comme l'étude des symptômes et de la marche de la maladie, montrent que les accidents sont principalement dus à la pression considérable à laquelle sont soumis les milieux et les membranes oculaires.

Pour M. de Graefe, le glaucome aigu est une choroïdite ou une irido-

choroïdite avec une hypersécrétion séreuse intra-oculaire, qui infiltre les milieux de l'œil, et les faisant augmenter de volume, accroît rapidement la pression intra-oculaire, comprime la rétine et détermine toute la série des phénomènes que nous avons indiqués. Quant au glaucome chronique, M. de Graefe pense qu'il ne diffère du précédent que par sa marche plus lente, par l'intensité moindre des symptômes et par l'absence des exacerbations périodiques ; mais il ajoute cependant que, dans cette forme, la pression intra-oculaire n'est pas aussi évidente et que la cécité, dès le début, ne paraît pas dépendre exclusivement de la compression de la rétine. Cette opinion sur la nature du glaucome a été accueillie favorablement ; développée en France, avec beaucoup de talent, par M. Follin (1), elle est acceptée par la majorité des chirurgiens. Cependant on lui fait quelques objections. On remarque que les lésions ne sont pas celles de l'inflammation choroïdienne, que cette membrane est à peine altérée, qu'on n'y trouve, par exemple, d'exsudats qu'à une période très avancée et sous l'influence de complications, ce à quoi M. Follin répond, avec raison, qu'il n'est pas nécessaire de trouver de grandes lésions matérielles pour expliquer une simple sécrétion séreuse de la choroïde, quand chaque jour on voit de pareilles sécrétions se faire à la surface des synoviales sans trace d'altération. D'un autre côté, M. Cusco fait observer que, dans le cas de choroïdite proprement dite, la sclérotique s'amincit, devient souvent staphylomateuse, et le globe oculaire augmente de volume en proportion de la pression interne qu'il subit, tandis que, selon lui, dans le glaucome, le globe est rapetissé et plus dur. D'après cela, cet habile observateur a pensé que les accidents du glaucome étaient dus non à une pression intra-oculaire ou excentrique, mais plutôt à une pression extra-oculaire ou concentrique résultant de l'épaississement et de la diminution de capacité de membrane fibreuse qui serait le siége d'une sorte d'inflammation rétractive.

Il est certain qu'en tenant compte de la marche irrégulière des symptômes du glaucome, de leur nature, et en même temps des lésions matérielles du globe, on ne saurait trouver là les caractères d'une inflammation franche, tels que ceux de la choroïdite proprement dite (p. 245). Ces différences n'ont pas échappé à M. de Graefe, puisqu'il a cru utile d'admettre une variété d'inflammation de la choroïde, sous le nom de *choroïdite glaucomateuse.*

L'état des individus atteints de glaucome, qui sont habituellement goutteux, rhumatisants, hémorrhoïdaires, et l'âge auquel se développe la maladie, autorisent à penser que la congestion veineuse joue un rôle important au début du glaucome.

Les symptômes prodromiques ne sont pour nous que le résultat d'une poussée congestive qui remplit et distend de temps à autre les veines choroïdiennes. Cette congestion, en se répétant, facilite l'exhalation séreuse

(1) *Leçons sur l'ophthalmoscope* (6e leçon).

qui perpétue les accidents en comprimant les membranes, les accroît en gênant la circulation, et devient ainsi le point de départ des lésions de la rétine, dilatation des vaisseaux, ecchymoses sanguines du corps vitré et même du cristallin. Il est, en outre, facile de comprendre que de tels changements ne peuvent se faire sans produire un certain degré d'inflammation. Il ne nous répugne nullement d'admettre que cette phlegmasie atteindra la choroïde et qu'elle pourra produire les épanchements sous-rétiniens, sous-choroïdiens, et les staphylômes sclérotidiens, ou qu'elle gagnera la sclérotique de manière à amener un certain degré de rétraction de la fibreuse. Nous définirions volontiers le glaucome aigu une inflammation choroïdienne ou scléro-choroïdienne, influencée surtout par la congestion veineuse étendue à toutes les membranes intérieures du globe oculaire; congestion et inflammation qui exagèrent, en se développant, de la pression oculaire et conduisent à l'excavation de la papille avec tendance marquée à l'atrophie de l'œil.

Dans l'hypothèse d'une hypersécrétion intra-oculaire comme dans celle de la rétraction de la sclérotique, on explique la pression oculaire qui constitue le fait capital du glaucome. Nous ajouterons que cet état particulier en vertu duquel la choroïdite prend la forme qu'elle revêt dans le glaucome, est rapporté à l'état arthritique par Jœger et par M. Wharton-Jones.

Traitement du glaucome. Iridectomie. — La compression intra-oculaire jouant le grand rôle dans les phénomènes observés dans le cas de glaucome, c'est contre cette pression que se sont dirigées les diverses tentatives opératoires que nous avons à mentionner.

La *paracentèse de la chambre antérieure*, mise en usage dans certaines ophthalmies, a aussi été essayée contre le glaucome; elle procure un soulagement très évident, mais malheureusement de courte durée, car la plaie se cicatrice vite, l'humeur se reproduit et avec elle la pression intra-oculaire. On a donc obtenu trop rarement une amélioration durable par ce moyen pour que l'on puisse y compter.

C'est après avoir essayé en vain la paracentèse de la chambre aqueuse soit seule, soit unie aux mydriatiques, que M. de Graefe a trouvé, dans l'*iridectomie*, un moyen qui lui paraît parfaitement remplir l'indication.

Le procédé opératoire de M. de Graefe consiste à exciser un lambeau aussi large que possible de l'iris. Il faut, à cet effet, pénétrer avec un couteau lancéolaire, à 1 millimètre en arrière de la cornée, de manière à entrer dans la chambre antérieure sur la limite de la cornée et de la sclérotique, et à pratiquer une ouverture de plusieurs lignes. A travers l'incision, l'iris s'échappe facilement ou bien on le saisit avec une pince et on excise de 1/5e à 1/7e de cette membrane.

En ce qui concerne le *Manuel opératoire*, M. de Graefe insiste sur les préceptes suivants :

« L'opération doit être pratiquée aussi excentriquement que possible. La lame doit pénétrer de la face externe des membranes sur le domaine même de la sclérotique à 1 millimètre de la cornée; c'est la

condition *sine quâ non* pour exciser l'iris, aussi loin que possible, jusqu'à son insertion ciliaire. Comme, de plus, l'iris est ordinairement très rétréci par la mydriase existante, la surface du lambeau excisé se trouve notablement diminuée, pour peu que l'incision interne s'écarte de l'indication donnée.

Le lambeau excisé doit être aussi large que possible ; c'est pourquoi il faut faire usage d'une lame large et l'enfoncer profondément.

Pour éviter les hémorrhagies internes, il est important de laisser écouler l'humeur aqueuse lentement ; et l'on doit, en outre, avoir la précaution d'exercer une légère pression sur le globe oculaire pendant que l'humeur aqueuse s'écoule, et d'appliquer après l'opération un bandage légèrement compressif que l'on enlève quelques heures après.

Le choix du lieu où l'excision doit être faite est assez indifférent ; M. de Graefe la pratique au côté interne, mais si l'on veut éviter de défigurer le malade, on peut, à l'exemple de Bowmann et de M. Coursserant, faire l'excision de la portion supérieure de l'iris, car alors la paupière supérieure cachera la perte de substance. Cette opération est facile à exécuter, guérit en général vite et n'exige aucun traitement consécutif : ce n'est que par exception qu'il devient nécessaire de prescrire un traitement antiphlogistique. On se contentera de protéger les yeux contre la lumière jusqu'à ce que toute trace d'inflammation ait disparu. Il faut éviter de blesser le cristallin, ce qui peut d'autant plus facilement arriver qu'il est, ainsi que l'iris, fortement porté en avant. Quelquefois l'excision de l'iris s'accompagne d'une hémorrhagie qui remplit de sang la chambre antérieure ; il faut alors faire sortir le sang en pressant doucement sur la cornée, ou l'extraire au moyen d'une petite curette.

Par l'iridectomie on obtient : 1° l'écoulement de l'humeur aqueuse ; 2° la diminution de la surface sécrétante de l'iris ; 3° une large communication entre les chambres antérieure et postérieure (Bowman) ; 4° la suppression de la pression intra-oculaire ; 5° une véritable action antiphlogistique par la soustraction d'une partie du sang contenu dans l'iris et par une importante modification dans la circulation de cette membrane et par conséquent de la choroïde.

Les idées de M. de Graefe sur la nature du glaucome et sur l'utilité de l'iridectomie ont été favorablement accueillies en Allemagne, où elles sont généralement acceptées ; et en France elles ont reçu un puissant appui des travaux de MM. Follin, Cusco, Coursserant, Desmarres, etc.

Il paraît établi aujourd'hui que l'iridectomie réussit dans les cas de glaucome aigu, au début et même lorsque déjà la transparence du corps vitré est altérée par des épanchements sanguins ; que, dans les cas subaigus, elle peut encore donner quelquefois un résultat favorable ; dans le cas de glaucome chronique avec cécité absolue, elle ne peut servir qu'à calmer la tension douloureuse de l'œil ; mais lorsque même l'iridectomie aura le mieux réussi, l'œil aura perdu la faculté d'accommodation, car l'iris contribue aux variations de courbure du

cristallin. Il est peut-être encore prudent de faire des réserves sur le nombre et la persistance des guérisons ou des améliorations obtenues par l'iridectomie, mais on ne devra pas oublier que l'affection à laquelle elle s'adresse était, jusqu'à ces derniers temps, considérée comme incurable.

M. Hancock pense que le glaucome est l'expression d'une maladie constitutionnelle dans laquelle le sang est altéré et les vaisseaux malades. Une infiltration séreuse du corps vitré est le résultat de cet état du système sanguin et surtout d'un obstacle à la circulation de la choroïde et de la rétine, obstacle qui serait dû à la contraction spasmodique du muscle ciliaire (1). Partant de ces idées, M. Hancock a substitué à l'iridectomie la section du muscle ciliaire qu'il décrit ainsi :

J'introduis un couteau à cataracte à la partie inférieure et externe du bord de la cornée, à l'union de cette membrane avec la sclérotique ; la pointe du couteau est poussée obliquement d'avant en arrière, de haut en bas, jusqu'à ce que les fibres de la sclérotique soient divisées obliquement dans une étendue d'environ 1/8e de pouce; on divise ainsi le muscle ciliaire et le sang s'écoule le long de la lame du couteau.

Cette opération semble présenter à l'auteur les avantages suivants : 1° elle n'a aucun des inconvénients de l'iridectomie ; 2° elle fait disparaître la douleur en supprimant la tension du globe et la pression que subissaient les nerfs par l'effet de la contraction exagérée du muscle ciliaire ; 3° elle donne issue au sang accumulé dans l'œil, et supprimant l'obstacle au cours régulier du sang dans les vaisseaux choroïdiens, place ceux-ci dans des conditions favorables pour leur retour à l'état normal ; 4° l'iris n'étant que légèrement intéressé, la pupille conserve sa forme, ses dimensions et sa position.

Comme l'iridectomie, c'est dans le glaucome aigu que l'incision du muscle ciliaire réussit le mieux. M. Hancock l'a employée avec succès dans des cas d'hydrophthalmie et de staphylômes choroïdiens.

M. Critchett, tout en partageant l'opinion de M. de Graefe sur la pression oculaire dans le glaucome, reproche à l'iridectomie de ne pas mettre assez à l'abri des récidives. Il introduit donc une large aiguille, à travers la cornée, tout près de la jonction avec la sclérotique, et laisse échapper l'humeur aqueuse. Il attire alors au dehors, avec un crochet mousse, une portion de l'iris, qu'il laisse dans la plaie ou dont il retranche une partie, si la saillie est trop considérable, mais en en conservant toujours une certaine partie dans la plaie. Ce procédé ne nous semble pas être d'une exécution plus simple que l'iridectomie, ni mettre mieux à l'abri des récidives.

Nous rappellerons ici que l'excision de l'iris a été employée avec succès dans les cas d'irido-choroïdite à marche lente, insidieuse, dans les inflammations internes provoquées par l'abaissement ou le broiement de la cataracte, et quelquefois dans le décollement de la rétine.

(1) *On the division of the ciliary muscle in glaucoma* (*The Lancet*, fév. 1860).

TRAVAUX A CONSULTER SUR LE GLAUCOME.

Sichel, *Mémoires sur le glaucome* (*Ann. d'ocul.*, t. V, VI, VII et VIII. — Schroeder van der Kolk, *Recherches anat. pathol. sur l'inflam. de quelques parties profondes de l'œil, et en particulier sur la choroïdite comme cause du glaucome*, 1841. — Mackenzie, *Sur les divers stades du glaucome* (*Ann. d'ocul.*, t. X). — De Graefe, *De l'iridectomie appliquée au traitement des affections glaucomateuses* (*Arch. für Oph.*, t. III, 2e partie, et *Ann. d'ocul.*, 1858). — *Note sur la guérison du glaucome au moyen d'un procédé opératoire* (*Ann. d'ocul.*, t. XXXVIII). — Jœger, *Ueber Glaucome und seine Heilung durch Iridectomie*, 1858 (*Ann. d'ocul.*, t. XL). — Von Hasner, *Ueber das Heiler fahren bei Glaucom*, (*Allg. wiener med. Zeitung*, 1858. — Urlt, *Die Krankheiten des Auges*, 1853 et 1860. — Daguenet, *Quelques considérations sur le glaucome* (thèse de Paris, 1861). — Follin, *Leçons sur l'ophthalmoscope*, chap. V et *Nouvelles recherches sur le glaucome et son traitement* (*Arch. de méd.*, 1860).— Hulke, *Anatomie pathologique du glaucome* (*med. chir., trans.*, 1858). — Billière, *De l'iridectomie* (thèse de Paris, 1860). — Alfred Pamard, *Du glaucome* (thèse de Paris, 1861).

CHAPITRE IX.

PERTE DE LA CORRESPONDANCE DES SENSATIONS ET DES MOUVEMENTS DES DEUX YEUX.

ARTICLE PREMIER.

CORRESPONDANCE NORMALE DES SENSATIONS ET DES MOUVEMENTS DES DEUX YEUX.

L'étude de la correspondance qui existe normalement entre les sensations et les mouvements des deux yeux, doit servir d'introduction à ce chapitre.

§ I. — Correspondance entre les sensations des deux yeux.

Nous avons vu plus haut (p. 519) que des parties différentes de la même rétine exercent une certaine influence sur leurs sensations réciproques. Nous allons montrer maintenant que les deux rétines exercent également une influence beaucoup plus grande et plus frappante sur leurs sensations réciproques.

Lorsque les deux rétines sont à la fois impressionnées de la même manière et au même instant, la sensation qui en résulte est plus forte que si un seul œil reçoit l'impression. Si l'impression n'est pas très nette sur une des rétines, par suite du trouble des milieux transparents ou de l'altération de la sensibilité de cette rétine, le

manque de netteté de la vision est moins évident lorsqu'on se sert en même temps de l'autre œil, que si l'on use seulement de l'œil malade.

Quand les deux rétines sont différemment impressionnées au même moment, le cerveau ne perçoit pas un mélange des deux impressions, mais il ne ressent à chaque instant qu'une seule impression, tantôt l'une, tantôt l'autre. Ainsi, si l'on ferme un œil et que de l'autre, on fixe une fenêtre ouverte, par exemple, on s'apercevra bientôt que l'œil ouvert est, de temps en temps, couvert par une obscurité momentanée. Mais on observe ce phénomène d'une façon bien plus marquée lorsqu'on présente à chaque œil une couleur différente ; à l'un du bleu et à l'autre du jaune, par exemple (1). Dans ce cas, ce n'est pas un mélange des deux couleurs, c'est-à-dire du vert que l'on voit, mais le bleu et le jaune seulement, tantôt l'un, tantôt l'autre, ou bien moitié bleu et moitié jaune. On doit remarquer que si des impressions différentes affectent une partie seulement des deux rétines, on les perçoit séparément, à moins que les parties des deux rétines qui sont simultanément impressionnées ne soient centrales ou également situées par rapport au côté temporal de l'une et au côté nasal de l'autre ou à la partie supérieure et inférieure de chaque rétine. Ces parties sont appelées les *points correspondants ou identiques*.

On peut se rendre compte de ce fait en regardant deux pains à cacheter de couleurs différentes. Placez l'un sur le compartiment droit et l'autre sur le compartiment gauche d'un écran de stéréoscope : en les regardant au stéréoscope, vous verrez les deux pains à cacheter comme confondus en un seul et se recouvrant l'un l'autre, ce qui tient à ce que chaque image est formée sur une partie correspondante ou identique de chaque rétine.

On voit par là que des impressions différentes reçues par les parties correspondantes de deux rétines ne peuvent être perçues à la fois, et que c'est l'impression la plus forte qui l'emporte sur l'autre ou qui l'exclut même entièrement.

1° Vision simple avec les deux yeux.

Lorsqu'on regarde un objet avec les deux yeux, celui-ci n'est vu simple que si les axes optiques font leur intersection sur quel-

(1) On présente à chaque œil une couleur différente en regardant un objet blanc avec des verres différemment colorés.

que point de l'objet, si les centres de révolution des deux yeux coïncident, si enfin leurs diamètres horizontaux et verticaux sont respectivement parallèles. Outre l'objet sur lequel les axes optiques se rencontrent, quelques autres placés sur le côté sont aussi vus simples, pourvu qu'ils soient situés dans de certaines limites qui sont celles d'une ligne circulaire imaginaire ou plutôt d'une surface sphérique appelée *horoptre*, laquelle passe par les points d'intersection des axes optiques et les points d'intersection des lignes de la direction visuelle dans les deux yeux.

La correspondance dans la direction des axes, la coïncidence des centres de révolution et le parallélisme des diamètres verticaux et horizontaux des deux yeux dépendent de l'action normale des muscles du globe que nous étudierons plus loin.

C'est afin que les images des objets puissent être projetées simultanément sur des points identiques ou correspondants des deux rétines que la correspondance de la direction des deux yeux est nécessaire, car une perception visuelle simple venant d'impressions simultanées sur chaque rétine, n'a lieu que lorsque cette impression affecte les points correspondants des deux rétines. Si d'autres points que ceux-là sont affectés, l'objet est vu double. C'est une question de savoir si cette faculté par laquelle la vision simple résulte d'une impression simultanée de certaines parties des deux rétines dépend de l'organisation même de l'appareil nerveux, ou n'est qu'une simple affaire d'expérience et d'association.

La première supposition paraît être la mieux fondée, mais on n'a pas encore bien déterminé les conditions organiques dont cette faculté dépend. On peut dire, cependant, d'une façon générale, que cela tient à la semi-décussation des nerfs optiques et à quelque continuité entre les fibres des côtés correspondants de chaque rétine.

Les parties correspondantes de chaque rétine sont généralement connues sous le nom de *points*.

Ainsi comprise et exprimée, cette doctrine n'est pas très exacte, car Wheatstone a prouvé :

1° Que les images différentes en grandeur jusqu'à une certaine limite, mais semblables sous les autres rapports, se confondent et n'occasionnent qu'une perception simple si elles sont projetées sur les points des deux rétines aussi correspondants que possible ;

2° Qu'en regardant un objet ayant les trois dimensions, tandis

que les axes optiques convergent, des images évidemment dissemblables sont nécessairement projetées sur les deux rétines et le cerveau ne perçoit qu'un objet simple qui n'est exactement semblable ni à l'une ni à l'autre des images. Ce fait est admirablement démontré par l'expérience de Wheatstone qui consiste à présenter simultanément à chaque œil, au lieu de l'objet lumineux, la projection d'une surface plane telle qu'elle apparaît à l'œil.

C'est pour cette expérience que Wheatstone inventa le *stéréoscope*.

L'expérience peut être faite convenablement en regardant les figures suivantes représentant les perspectives dissemblables d'une pyramide tronquée, et à quatre pans, de la même manière que dans l'expérience des pains à cacheter dont nous avons parlé plus haut.

Fig. 114.

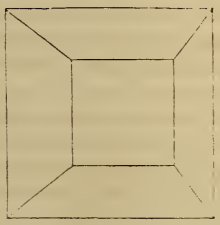

Fig. 115.

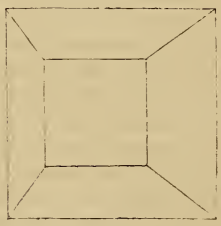

On fixe l'œil droit sur la figure droite et l'œil gauche sur la figure gauche ; on place dans l'axe du nez, entre les deux yeux, le couvercle d'un livre ou une planchette, et l'on voit les deux figures se confondre en une seule qui représente, en haut relief, la charpente d'une pyramide tronquée à quatre faces.

Wheatstone a été cependant trop loin dans ses déductions, lorsqu'il pensa que son expérience renversait la doctrine des points correspondants, doctrine admise par Newton, Reid, Wollaston, et qu'admettent encore aujourd'hui les meilleurs physiologistes. Toutefois, comme nous l'avons dit plus haut, cette expérience est en désaccord avec la doctrine, telle qu'on la formule généralement. Les observations suivantes peuvent, je crois, servir à mettre d'accord l'expérience de Wheatstone et la doctrine des points correspondants.

On a vu plus haut (p. 521) que la sensibilité du centre et de la

partie médiane de la rétine est plus grande que celle de la circonférence, et comme preuve, nous avons rappelé la différence qui existe dans la sensibilité des différentes parties de la peau, ainsi que le démontre ce fait, que les deux impressions sur des points rapprochés sont perçus, tantôt comme deux, tantôt comme une seule sensation.

En raison de la correspondance et de la sympathie des deux rétines l'une avec l'autre, il serait suffisant pour percevoir un objet qu'une partie seulement, une moitié, par exemple, de son image fût projetée sur le côté temporal d'une rétine, et l'autre moitié sur le côté nasal de l'autre rétine. Ceci prouve que les deux rétines peuvent, jusqu'à un certain point, être considérées comme une seule surface sensitive.

Ainsi, de même que dans une seule et même rétine, deux impressions qui affectent le centre ou la partie moyenne, quoique très rapprochées l'une de l'autre, paraissent distinctes; de même les impressions faites sur les parties centrales des deux rétines, à moins qu'elles n'aient lieu sur des points correspondants, sont perçues doubles par le cerveau. Mais, de même que, dans une seule et même rétine, deux impressions qui affectent la partie périphérique peuvent n'être perçues que comme une seule, quand même elles ne sont pas très rapprochées l'une de l'autre, de même les impressions sur les parties périphériques des rétines, quoique n'ayant pas lieu sur des points exactement correspondants, sont perçues comme une seule, et cela beaucoup plus facilement que dans le cas de deux impressions sur une même rétine.

Il faut remarquer que ce n'est ni l'une ni l'autre impression qui est exactement perçue, mais en quelque sorte une moyenne entre les deux.

Ainsi, quoique l'on perçoive séparément les impressions qui se font en même temps sur des points rapprochés non correspondants des deux rétines, mais qui sont près du centre, les impressions qui ont lieu sur des parties voisines non correspondantes, mais à la périphérie des deux rétines ne sont pas perçues séparément. Il faut remarquer que les distances qui séparent les points voisins non correspondants, ne doivent pas dépasser certaines limites.

Dans l'expérience de Wheatstone, c'est la partie de l'objet où les axes optiques viennent s'entrecroiser qui forme son image à la partie médiane des deux rétines. C'est la seule partie des pers-

pectives des objets projetés sur les deux rétines qui soit semblable pour les deux yeux; elle tombe sur des points correspondants, ce qui est la condition nécessaire pour la vision simple, dans le cas d'impression de la partie centrale des deux rétines.

Ce sont, au contraire, les parties de l'objet qui sont hors de l'horoptre, dont l'image nécessairement dissemblable pour les deux yeux, se projette sur les parties périphériques des rétines. Ces parties n'ont pas besoin, pour que la perception soit simple, d'être impressionnées dans des points exactement correspondants.

En conséquence, l'expérience de Wheatstone, loin de renverser la doctrine des points correspondants des rétines, vient au contraire la confirmer, si, quand il est question de la correspondance des parties circonférentielles de la rétine, on emploie le terme de *compartiments correspondants et identiques*, au lieu de celui de *points correspondants et identiques*, qui ne sera appliqué que lorsqu'il sera question des parties centrales des deux rétines.

Perception visuelle des trois dimensions. — Tout ce que l'on peut voir, avec un seul œil, d'un objet ayant les trois dimensions peut être représenté sur une surface plane, mais il n'en est pas de même pour ce que l'on voit avec les deux yeux en faisant converger leurs axes. Dans le premier cas, on voit un semblant de profondeur et de solidité, et c'est là tout ce que la peinture peut représenter; dans le second, on voit la solidité et la profondeur comme si l'on touchait actuellement l'objet avec deux doigts et c'est ce que la peinture ne peut jamais reproduire. Cela est dû à la position des deux yeux, qui sont placés de manière à recevoir sur chaque rétine une perspective différente de l'objet.

Les yeux agissent ici absolument comme le toucher pour percevoir les trois dimensions. Avec l'extrémité d'un seul doigt, nous ne pouvons nous rendre compte que de la longueur et de la largeur, mais avec deux doigts, nous pouvons encore connaître l'épaisseur. Les deux doigts appliqués sur des parties différentes des objets reçoivent en quelque sorte les impressions de différentes perspectives.

2° Vision double naturelle avec deux yeux.

Il faut remarquer que nous ne voyons pas tous les objets simples avec les deux yeux, et la raison en est que, plus, par exemple, un objet est saillant, plus il a une grande partie de son étendue hors de l'horoptre, et plus, par suite, ses perspectives sont dissem-

blables pour les deux yeux. Lorsque les images formées sur les deux rétines sont très dissemblables, les parties qui devraient se confondre sont situées au delà des limites des points qui, sur les deux rétines, s'influencent les uns les autres, et nous voyons double ou bifurqué un objet comme une aiguille, par exemple, dont nous regardons l'extrémité dirigée vers nous.

§ II. — Correspondance des mouvements des deux globes (1).

Nous avons dit plus haut que la correspondance dans la direction des axes optiques, la coïncidence des centres de révolution et le parallélisme des diamètres verticaux et horizontaux des deux yeux, étaient les conditions nécessaires pour que les images se fissent simultanément sur les deux rétines dans des points correspondants ; ce sont donc là, en même temps, les conditions éloignées de la vision simple avec les deux yeux. Il importe que ces conditions ne changent pas pendant les mouvements des globes.

Le globe oculaire est comme suspendu dans la capsule aponévrotique de l'orbite et les mouvements qu'il exécute ne sont que des révolutions autour d'un certain point situé dans son intérieur ; la position du globe lui-même dans l'orbite ne varie pas quand ses mouvements sont normaux.

Comme le globe tourne dans tous les sens, c'est autour de trois axes que ses muscles lui font exécuter tous ses mouvements.

Supposez les six muscles du globe en état d'équilibre, état dans lequel la pupille est exactement dirigée en avant, et l'axe optique est horizontal ; alors :

1° L'axe de révolution des mouvements produits par les muscles droits interne et externe est vertical, et coïncide avec l'axe vertical de l'œil. Ces muscles tournent la pupille en dehors et en dedans.

2° L'axe de révolution des mouvements produits par les muscles droits supérieur et inférieur, s'étend obliquement de dedans en dehors, et quelque peu d'avant en arrière, et rencontre l'axe optique sous un angle de soixante-dix degrés environ ; attendu que ces muscles marchent au globe dans la direction du nerf optique qui rencontre l'axe optique sous un angle d'environ vingt degrés. La pupille se trouve donc tournée par le droit supé-

(1) Ruete, *Lehrbuch der Ophthalmologie für Aerzte und studirende*. Braunschweig, 1845.

rieur en haut et un peu en dedans, et par le droit inférieur en bas et quelque peu en dedans.

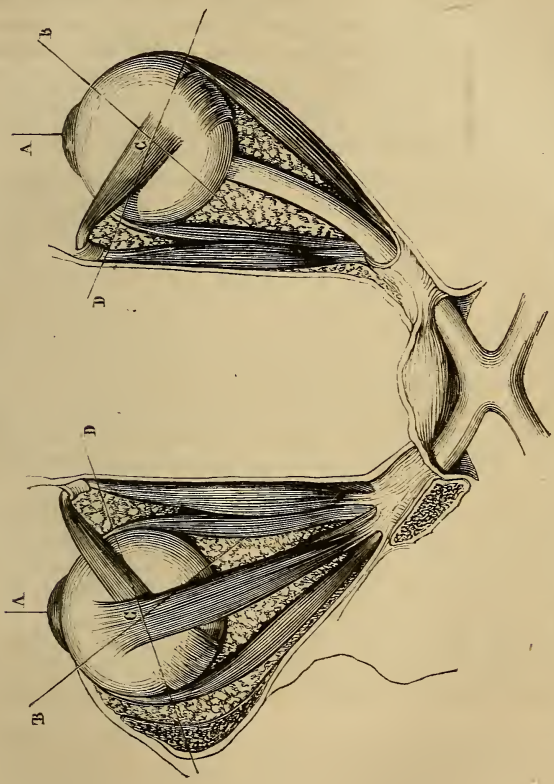

FIG. 116.

A,A. Axes optiques parallèles. — B,B. Axes de révolution des muscles obliques. — D,D. Axes de révolution des droits supérieurs et inférieurs.

3° L'axe de révolution des mouvements produits par les muscles obliques traverse aussi le globe horizontalement, mais il part d'un point rapproché du bord externe de la cornée, et se dirige en arrière et en dedans en rencontrant l'axe des mouvements des droits supérieur et inférieur sous un angle de soixante-quinze degrés environ. Lorsque l'axe optique est horizontal et dirigé en avant, l'oblique supérieur tourne le globe autour de cet

axe, de telle manière que la pupille est dirigée en bas et en dehors, et l'oblique inférieur dirige la pupille en haut et en dehors. La figure 116 représente ces diverses circonstances.

Les muscles obliques ne tournent le globe suivant la direction que nous venons d'indiquer, que quand la pupille est d'abord dirigée directement en avant et que tous les muscles sont en équilibre. Mais si, par exemple, les muscles droits interne et inférieur ont déjà dirigé la pupille en bas et en dedans, alors l'oblique supérieur la tourne encore plus en dedans.

Les quatre muscles droits sont antagonistes des deux obliques. Les muscles droits tirent le globe en arrière et les obliques en avant, et c'est ainsi, qu'à l'état normal, le globe se trouve en équilibre.

Si l'on coupe un des quatre muscles droits, le globe fait une saillie légère en avant. Lorsque c'est l'un des obliques qui est coupé, le globe tend à s'enfoncer dans l'orbite.

Les deux obliques avec le droit externe, sont antagonistes des droits supérieur, inférieur et interne.

Grâce à ce mécanisme et à la présence de la capsule orbitaire, le globe est suspendu de telle sorte que, lorsque tous les muscles sont en équilibre, l'axe optique est dirigé horizontalement en avant.

Les quatre muscles droits font mouvoir le globe dans les sens horizontaux et verticaux. Les obliques, en faisant tourner le globe sur son axe antéro-postérieur, maintiennent dans un parallélisme constant les diamètres verticaux des deux yeux, et c'est là, on le sait, une des conditions nécessaires pour la vision simple.

Le muscle droit interne d'un œil et le muscle droit externe de l'autre agissent généralement ensemble, et de même l'action des droits supérieurs et des droits inférieurs des deux yeux est simultanée.

Mais, lorsque les besoins de la vision l'exigent, les deux muscles droits internes peuvent agir ensemble, comme aussi les deux droits externes, pour ramener au parallélisme les axes des yeux fortement convergés, mais non jusqu'à les rendre divergents.

En un mot, les différents muscles des deux yeux combinent leur action, tantôt congénère, tantôt antagoniste, selon les circonstances, mais toujours dans le but de diriger les yeux de manière qu'ils reçoivent l'image des objets que l'on regarde sur des parties correspondantes des deux rétines.

ARTICLE II.

PERTE DE CORRESPONDANCE DANS LES SENSATIONS DES DEUX YEUX.

§ I. — Diplopie ou vision double avec les deux yeux.

L'étude que nous venons de faire des conditions de la vision simple et de la vision double normale avec les deux yeux, nous a préparé à celle de la vision double anormale.

Tout d'abord, nous devons faire observer que la vision double anormale avec deux yeux diffère complétement par sa nature de la vision double ou multiple avec un seul œil que nous avons étudiée et qui est due à une réfraction irrégulière. Le cas de vision double avec deux yeux se reconnaît facilement par ce fait qu'en formant un œil, la vision redevient aussitôt simple.

Lorsque, par une cause quelconque, la correspondance naturelle des axes optiques, la coïncidence des centres de révolution et le parallélisme des diamètres verticaux et horizontaux des deux yeux se trouvent détruits, les parties des deux rétines sur lesquelles peuvent se former, au même moment, les images d'un même objet, ne sont pas des parties correspondantes ; par conséquent, d'après ce qui a été dit plus haut, les sensations qui sont produites par les deux impressions sont perçues séparément et il en résulte une double vision.

La vision double avec les deux yeux n'est donc pas par elle-même une maladie, mais un résultat naturel dû au trouble des conditions nécessaires à la vision simple. La cause prochaine de ce trouble est, le plus souvent, la paralysie d'un ou de plusieurs des muscles du globe ; mais elle peut aussi résider dans la présence de quelque production se développant dans l'orbite et venant déplacer l'œil.

Dans la diplopie, on distingue souvent les deux images en vraie et fausse, ou en réelle et imaginaire ; mais une telle distinction n'est pas juste, car l'image vue par l'œil déplacé, quoique moins nette, n'est ni plus fausse ni plus imaginaire que l'autre, et elle est produite comme elle par l'impression directe des rayons lumineux sur la rétine.

Quant à l'inégalité dans la netteté des deux images, elle dépend de cette circonstance, que dans un œil l'impression a lieu vers le centre de la rétine, qui est beaucoup plus sensible que toute autre partie, tandis que dans l'autre œil, l'impression tombe, selon le

degré de la déviation du globe, sur une partie plus ou moins éloignée du centre. En outre, l'œil qui reçoit l'impression au centre de la rétine est bien adapté pour la distance de l'objet qu'il regarde, tandis que dans l'autre, l'adaptation n'étant pas aussi parfaite, l'image, déjà moins nette, peut encore être entourée d'une auréole iridescente (p. 503).

La position relative des deux images dépend de la direction et du degré de la déviation des yeux. C'est ainsi que les deux images se voient côte à côte, et à une plus ou moins grande distance l'une de l'autre, quand la déviation est due à la paralysie des muscles droits interne ou externe. On les perçoit l'une au-dessus de l'autre, lorsque la déviation dépend du défaut de correspondance dans l'action des muscles droits supérieur et inférieur, et enfin l'une par-dessus et l'autre oblique, lorsque l'oblique supérieur est paralysé.

Quelquefois, la déviation des axes ou des centres et des diamètres n'existe que lorsque l'individu regarde dans certaines directions et à certaines distances, et alors la double vision n'a lieu que lorsque le regard se porte dans ces directions et à ces distances. Ainsi, si le muscle abducteur de l'œil droit est paralysé, le malade voit simple en regardant à gauche, et double en regardant à droite. Si c'est l'adducteur, c'est le contraire qui a lieu ; si c'est l'oblique supérieur, le malade voit simple, lorsqu'il penche la tête du côté opposé.

Lorsque la vision double est due à la déviation des axes optiques, la direction vicieuse des deux yeux peut être plus ou moins prononcée, depuis le strabisme le plus évident jusqu'à l'écart à peine perceptible.

Quand, au contraire, la double vision est due au défaut de parallélisme des diamètres verticaux et horizontaux des deux globes, par suite de l'action anormale de l'un des muscles obliques, il y a peu de déviation des axes optiques, et par conséquent, le malade ne louche presque pas.

La diplopie causée par la déviation des axes optiques est moins remarquée par le malade, lorsque celle-ci est très prononcée que lorsqu'elle est légère, parce que, dans ce dernier cas, les deux impressions rétiniennes sont à peu près d'égale force, les images se faisant sur des parties de la rétine à peu près également sensibles.

Dans la vision double due à la déviation des diamètres horizontaux et verticaux des deux yeux, les images de l'objet sont éga-

lement projetées sur des parties centrales de la rétine, et par conséquent les deux sensations rétiniennes sont à peu près également fortes; ces deux sensations se disputent donc, pour ainsi dire, l'attention du cerveau, et, en conséquence, lorsque les deux yeux sont ouverts, la perception est très confuse et il y a quelquefois du vertige. Comme l'individu ainsi affecté ne peut voir qu'en fermant un œil, on a désigné cet état du nom de *monoblepsis*.

Lorsque la non-correspondance des deux images est très légère, les deux images se recouvrent en partie. Ce phénomène n'étant pas considéré comme appartenant à la vision double est quelquefois décrit sous le nom de *métamorphopse*.

Le défaut d'action des muscles de l'œil ou son irrégularité qui produit la diplopie est due, tantôt à une affection des muscles eux-mêmes ou de leurs nerfs, tantôt à une maladie ou à une lésion du cerveau, ou bien encore à l'ivrognerie, à la frayeur, à un trouble des premières voies, etc. Mais ce n'est pas ici le lieu de décrire toutes ces affections primitives, si diverses, nous n'avons voulu qu'expliquer la nature de la diplopie avec les deux yeux, afin que ce symptôme puisse être apprécié à sa juste valeur, dans les maladies où on le rencontre.

ARTICLE III.

PERTE DE LA CORRESPONDANCE DANS LA DIRECTION ET LES MOUVEMENTS DES DEUX YEUX.

§ I. — Strabisme et déviation fixe des globes oculaires.

Le strabisme et la déviation fixe (*Luscitas*) sont également caractérisés par la perte de la correspondance normale des axes optiques. Mais le strabisme est dû à un défaut d'harmonie dans les mouvements des yeux et non à la perte de la puissance motrice, puisque l'œil qui louche se redresse et peut se diriger sur les divers objets, lorsque l'autre œil est fermé ; tandis que la déviation fixe d'un seul œil dans une certaine direction ou luscitas est due, soit à la paralysie d'un des muscles qui meut l'œil dans une direction opposée, soit à la rétraction organique ou à l'adhérence du muscle situé du côté vers lequel l'œil est tourné.

Les principales variétés de strabisme sont : 1° le *strabisme*

convergent; 2° le *strabisme divergent;* 3° le *strabisme supérieur;* 4° le *strabisme inférieur.*

De toutes ces variétés, la plus commune est le strabisme convergent.

Le strabisme divergent, quoique rare, se rencontre encore quelquefois; quant aux autres, ils sont très rares.

Il faut observer que l'œil affecté ne se tourne pas toujours exactement en dedans, en dehors, en haut, en bas, mais il peut prendre toutes les positions intermédiaires, et le strabisme peut être à la fois supérieur et convergent, supérieur et divergent.

1° Strabisme convergent.

Caractères objectifs. — Dans le strabisme convergent, la pupille d'un œil est habituellement tournée plus ou moins vers l'angle interne, tandis que l'autre œil regarde droit en avant, et peut se diriger sur les divers objets que l'individu veut regarder. C'est seulement lorsque l'œil ordinairement bien dirigé, est fermé, que l'œil dévié se redresse et peut, suivant la volonté du malade, être dirigé en tous sens. Mais, dès que l'œil sain est ouvert, l'individu cesse de pouvoir diriger à volonté l'autre œil, qui reprend sa position anormale.

Quand l'œil habituellement bien dirigé, est fermé, il louche, tandis que l'œil qui louchait auparavant reprend une direction normale. Le strabisme qui atteint l'œil habituellement bien dirigé, lorsqu'il est couvert, s'appelle *strabisme convergent alternatif*, et le nom de *strabisme double convergent* est réservé au cas dans lequel les deux yeux sont habituellement et en même temps plus ou moins déviés en dedans ; quelquefois, une des cornées a plus de sa moitié cachée dans l'angle interne, tandis que l'autre n'est que légèrement inclinée en dedans.

Dans certains cas de strabisme alternant, le malade peut immédiatement et à son gré diriger normalement l'un ou l'autre œil, mais aussitôt l'autre reprend sa position déviée.

Dans d'autres cas, l'œil, habituellement louche, se redresse et l'autre devient louche sans la volonté du malade, qui, lorsque les deux yeux sont ouverts, n'en peut diriger qu'un seul normalement.

Le strabisme alternant est bien plus commun que le strabisme double convergent. Quant à la fréquence de la déviation en dedans de l'œil droit ou gauche, il paraît qu'elle est plus grande pour le gauche.

Symptômes subjectifs. — La vision d'un œil affecté de strabisme convergent est généralement imparfaite. Un des premiers symptômes est la vision double, mais le malade ne s'en aperçoit pas longtemps. On remarque cependant que, si la vision des deux yeux est suffisamment bonne, et si l'attention se fixe sur leurs sensations, les objets simples tenus directement devant les yeux sont vus doubles.

La diplopie dépend de ce que les parties non correspondantes des deux rétines sont impressionnées par les rayons de lumière provenant d'un même objet (p. 575).

L'image vue par l'œil convenablement dirigé paraît plus claire que l'autre, ce qui est dû, non-seulement à ce que cet œil est plus fort que l'autre, mais surtout à ce qu'il reçoit l'impression sur sa partie centrale, qui est plus sensible qu'aucune autre ; en outre, l'adaptation de l'œil convenablement dirigé, s'accorde avec la distance de l'objet qu'il regarde (p. 576). L'image dans l'œil qui louche est d'autant plus claire et la diplopie d'autant plus frappante, que la déviation est moindre. Ainsi la vision double peut attirer l'attention du malade, avant que ceux qui l'entourent aient remarqué la déviation. Lorsque le strabisme augmente, la vision double cesse dans bien des cas, parce que l'impression faite sur l'œil sain est plus forte que celle faite sur l'œil dévié, et nous savons par expérience que, quand chaque œil reçoit des impressions de force différente, le cerveau ne perçoit que la plus forte à l'exclusion de la plus faible.

Causes. — Les causes éloignées auxquelles on peut attribuer le strabisme sont très diverses. Ainsi on indique les convulsions pendant l'enfance, une dentition difficile, la coqueluche, la rougeole, la petite vérole, les vers, les plaies et les maladies de la tête, la peur, la colère, les blessures, l'inflammation et les autres maladies de l'œil, telles que l'opacité de la cornée, l'imitation et la mauvaise habitude de dévier les yeux.

Le plus généralement, le strabisme commence dans le jeune âge ; à vrai dire, la plupart des maladies auxquelles on l'attribue sont aussi des maladies du jeune âge. Très souvent on ne peut lui assigner aucune cause.

La vision imparfaite d'un œil est-elle une cause de strabisme? — Dans la plupart des cas, la vision de l'œil louche est imparfaite, mais on peut se demander si c'est une cause ou un effet, ou si la mauvaise vue et le strabisme ne sont pas à la fois deux effets d'une seule et même cause.

Les deux yeux ayant chacun la tendance, l'un à se tourner en dedans, l'autre à rester droit, l'imperfection de la vision dans un œil peut jouer le rôle de cause de strabisme, en ce sens que, puisqu'un seul œil peut être normalement dirigé, il est naturel que ce soit le plus fort. Dans ce cas, cependant, il faut observer que l'imperfection de la vue n'est pas la cause même du strabisme, mais n'agit que pour localiser le strabisme dans un œil plutôt que dans l'autre. La justesse de cette déduction est prouvée par ce fait, que si l'on ferme l'œil le plus fort, et que l'on fortifie l'œil le plus faible par l'exercice, le strabisme change d'œil.

En supposant même que l'imperfection de la vue d'un œil puisse avoir quelque rapport de causalité avec l'origine du strabisme lui-même, elle ne peut jamais être une cause bien efficace, car nous voyons très souvent un œil doué d'une vision très mauvaise, sans que pour cela il y ait strabisme, et les yeux privés de la vue n'y sont pas plus disposés que les yeux sains.

Cause prochaine. — Quelle que soit la cause éloignée du strabisme, il n'est pas douteux que la cause immédiate ne soit quelque affection des muscles du globe oculaire. On se demande donc tout naturellement quelle peut être la nature de cette affection des muscles de l'œil.

Les diverses causes éloignées que nous avons signalées plus haut, telles que l'imitation, les maladies mentales, la colère, la peur, etc.; les affections du cerveau, du canal intestinal, rapprochées de cette circonstance qu'elles ne peuvent n'être qu'occasionnelles, indiquent, comme les phénomènes du strabisme, que l'affection musculaire est due à une perversion de l'action nerveuse.

Dans le strabisme convergent, est-ce l'action de l'adducteur ou celle de l'abducteur qui est troublée? Si c'est l'adducteur, il doit se trouver dans un état de contraction tonique spasmodique avec cette particularité, que le spasme disparaît, lorsque l'on ferme l'œil normalement placé, et se reproduit quand on l'ouvre de nouveau, et qu'en outre, dans ces circonstances, lorsque l'œil habituellement bien dirigé est fermé, il est affecté du même spasme que l'œil louche, alors momentanément redressé.

Est-ce l'abducteur qui est en défaut? Ce muscle n'est certainement pas paralysé, car, quand on ferme l'œil normal, son action devient évidente dans le redressement de l'œil louche, mais dès que le premier est ouvert, l'abducteur ne peut maintenir plus longtemps l'œil dans sa direction anormale, et la déviation repa-

raît immédiatement Si donc l'abducteur est lésé, il est clair que cette lésion, quelle qu'elle soit, passe du muscle d'un œil à celui de l'autre.

De ce que l'œil ne se tourne pas toujours vers l'angle externe après la section du muscle droit interne, on a déduit que le droit externe était paralysé; mais il paraît que l'action des fibres internes des droits supérieurs et inférieurs, qui sont avantageusement insérés pour cela, suffit en général pour contre-balancer l'action du droit externe (p. 272).

Il peut cependant y avoir un changement organique dans le muscle affecté, ou une rétraction des parties environnantes, comme, par exemple, une rétraction ou un épaississement de la conjonctive du côté vers lequel le globe est tourné, ou une hypertrophie du muscle comme on a pu le voir par l'examen cadavérique, et plus souvent, en coupant le muscle dans l'opération. Le strabisme se rapproche alors du luscitas ou déviation fixe.

On voit par là qu'il y a deux espèces distinctes de convergence anormale des yeux : le strabisme et le luscitas; dans la première espèce, il n'y a pas d'altération sensible dans la constitution organique des muscles; dans ceux de la seconde espèce, il y a, en quelque point, une rétraction organique. Mais entre le strabisme convergent pur et le luscitas ou déviation fixe, il y a divers degrés dans lesquels le malade conserve plus ou moins le pouvoir de tourner l'œil en dehors.

Remarques sur les variétés de strabisme. — Il est très important, pour instituer le traitement soit médical, soit chirurgical du strabisme, d'en reconnaître exactement les variétés. La division étiologique est celle qui offre le plus d'intérêt à ce point de vue.

Le strabisme *vrai*, *musculaire actif*, *spasmodique*, *essentiel*, est produit par le défaut d'harmonie dans les contractions des muscles qui meuvent le globe, quelle qu'en soit la cause primitive. Dans le strabisme *fixe* ou *luscitas*, l'œil dévié est fixé dans sa position anormale par une cicatrice vicieuse, ou par une tumeur orbitaire. Quand la déviation est due à la paralysie d'un ou de plusieurs muscles, le strabisme est désigné plus spécialement sous le nom de *strabisme paralytique*. Enfin, on a nommé strabisme *optique* celui qui est causé par une opacité de la cornée, du cristallin ou par une pupille artificielle latérale, qui s'oppose au passage de la lumière et force l'œil à se dévier pour présenter un point transparent aux rayons lumineux.

Dans le strabisme vrai, l'œil dévié se redresse, peut se mouvoir dans tous les sens et s'accommoder sur les objets pour les suivre dans leurs diverses positions, quand on couvre l'œil sain. Ce qui caractérise cette

variété, c'est le manque d'ensemble entre les mouvements des deux yeux et non la lésion des mouvements de l'œil dévié. En général, ces mouvements sont aussi étendus dans un œil que dans l'autre pris isolément ; toutefois, dans les strabismes anciens, le mouvement, dans le sens opposé à celui de la déviation, est un peu plus limité, même quand l'œil sain est couvert. Quelquefois le strabisme passe d'un œil à l'autre (*strabisme double alternatif*), et il est alors difficile de savoir lequel des deux yeux louche réellement. Dans le strabisme fixe, la déviation persiste quand on ferme l'un des yeux, et l'œil dévié ne peut suivre les objets dans une certaine direction. L'analyse des phénomènes morbides concomitants fera reconnaître si la fixité de la déviation est due à des adhérences, à une tumeur ou à une paralysie musculaire. Le strabisme optique n'existe pas quand le malade ne regarde aucun objet, mais se prononce lorsque le regard est attentif. L'exploration de la cornée, du cristallin et des autres milieux de l'œil fera trouver la cause de la déviation. On ne doit pas oublier que la lésion qui oblige l'œil à se dévier, peut siéger dans la rétine ou la choroïde et n'être révélée que par l'ophthalmoscope.

Quand on a reconnu la variété de strabisme, il reste encore à apprécier certaines circonstances qui influent sur le pronostic et sur le traitement, et ce que nous disons à ce sujet s'applique plus particulièrement au strabisme vrai convergent. La déviation peut être plus ou moins prononcée, et, sous ce rapport, on a admis trois degrés. Dans le premier degré, ou faux trait, c'est seulement la partie interne de la cornée qui se porte un peu trop en dedans, et on aperçoit encore une portion considérable de la sclérotique entre la caroncule et la cornée. On peut, à ce premier degré, éprouver quelque difficulté à reconnaître quel est l'œil dévié. On lèvera tous les doutes en faisant regarder un objet rapproché, puis un objet éloigné. Pendant que le malade regarde attentivement, on place la main devant l'un des yeux ; si l'œil qui reste découvert est strabique, on le voit exécuter quelques mouvements pour se mettre en communication avec l'objet. Dans le deuxième degré, la cornée atteint le grand angle de l'œil, et ce n'est que par intervalles que l'on aperçoit une petite languette de la sclérotique. Enfin, dans le troisième degré, la cornée disparaît plus ou moins complétement dans l'angle interne de l'œil.

Il est facile de reconnaître que le strabisme est double, quand il est également prononcé sur les deux yeux, mais le plus souvent l'un des yeux est plus strabique que l'autre, et l'on peut éprouver de l'embarras pour déterminer si les deux yeux sont véritablement déviés. On doit alors étudier séparément les mouvements de chaque œil. En fermant l'un des yeux, on observe l'étendue des mouvements que peut accomplir celui qui reste ouvert ; alors on aura pour se fixer, non plus la considération du rapport mutuel des deux axes, puisqu'un seul œil est observé à la fois, mais on se basera surtout sur le rapport de l'axe de l'œil avec l'axe orbitaire. Dans l'état normal, les deux axes optiques forment avec

les axes orbitaires des angles égaux de chaque côté, lors de la vue de face ; l'inégalité de ces angles est la meilleure preuve de la déviation de l'un des yeux. On devra, en outre, examiner avec soin l'état de la vision dans chaque œil ; on trouvera que la vue est plus faible d'un côté, dans le cas de strabisme simple.

L'étude de la faiblesse de la vue dans l'œil strabique est l'un des points importants du diagnostic. Cette faiblesse peut se manifester par un simple trouble, et le malade s'aperçoit que les objets semblent moins éclairés et sont couverts d'un nuage, quand ils sont regardés avec l'œil dévié seul : dans d'autres cas, il existe une amblyopie plus prononcée, ou même de l'amaurose. Lorsque l'examen direct n'a montré dans l'œil dévié ni opacité de la cornée ou du cristallin, ni trouble dans les milieux, on recherchera avec l'ophthalmoscope s'il n'existe pas dans la choroïde, la rétine ou la papille, quelque altération expliquant soit seulement le trouble de la vue, soit à la fois ce trouble et le strabisme. Quand on ne trouve aucune lésion, on étudiera le degré de sensibilité de la rétine par la recherche des phosphènes et en faisant lire au malade à diverses distances, des caractères de grandeurs variées.

Il n'est pas rare de constater dans l'œil dévié un certain degré de myopie que l'on corrige avec les verres concaves et que l'on attribue à une déformation du globe causée par l'aplatissement latéral du globe dû à la pression du muscle rétracté. Il faut aussi remarquer que les strabiques sont facilement atteints d'asthénopie, ou fatigue de l'accommodation.

Théoriquement, la diplopie devrait être constante chez les strabiques. Il n'en est cependant pas ainsi, et ce phénomène manque dans les strabismes un peu anciens. On pense qu'alors le cerveau ne tient plus compte de l'impression plus faible qui lui est transmise par l'œil dévié, et que celui-ci finit par ne plus concourir à la vision, ce qui a fait dire à Lecat : « L'œil louche est un paresseux qui reste toujours oisif, quand son collègue agit. »

Traitement. — Lorsque le strabisme convergent est récent, qu'il est encore purement dynamique, que l'on peut découvrir sa cause excitante, et qu'elle agisse encore, c'est à cette cause que doit d'abord s'adresser le traitement. Dans tous les cas de strabisme récent chez les jeunes sujets, quand la cause excitante n'est pas très apparente, il est bon de prescrire une ou deux purgations avec le calomel, puis un traitement altérant avec la chaux mercurielle, et de temps en temps un laxatif suivi de l'emploi des toniques.

Il est à peine nécessaire de dire qu'il faut éviter avec soin tout ce qui porte à la convergence des yeux, tels que la mauvaise habitude de faire des grimaces ou d'imiter quelqu'un, l'application à

regarder des objets trop rapprochés ou désavantageusement placés, etc.; il faut, en outre, user de ses yeux avec modération.

On a souvent amené la guérison du strabisme en exerçant l'œil louche pendant deux à trois heures par jour, après avoir recouvert l'œil normal, mais il peut se faire que par ce moyen le strabisme change simplement d'œil.

Quand le strabisme convergent est une fois bien établi, on sait très bien qu'il résiste à tous les traitements que nous venons d'indiquer.

Les divers moyens qui constituent le traitement médical du strabisme ont pour but de rétablir l'harmonie dans les contractions musculaires et de réveiller la sensibilité rétinienne.

L'exercice de l'œil louche se fait en couvrant l'œil normal d'un écran ou d'un bandeau. On voit alors que l'œil dévié reprend sa position normale, et il peut finir par conserver cette faculté, si l'on répète l'exercice assez longtemps, pendant deux à trois heures, chaque jour.

L'exercice des yeux devant une glace, la lecture latérale avec l'œil louche, tandis que l'œil sain est recouvert, peuvent contribuer à l'amélioration du strabisme. Tout le monde connaît les petits appareils désignés sous le nom de *louchettes*, et qui, ne permettant la vision que par une petite ouverture située au centre ou en dehors, peuvent entraîner les axes oculaires dans des situations plus harmoniques. Les lunettes panoptiques de Serre, les sténopéiques de Donders peuvent remplir les mêmes usages (voy. p. 483). On peut encore, comme le conseille Dieffenbach, contraindre le patient placé de profil à regarder une ligne blanche tracée sur un tableau noir suspendu au mur. L'électricité portée sur les muscles ou sur les nerfs a été conseillée par Fabre-Palaprat et Cavarra, mais elle n'a pas procuré de succès bien marqués et a été par conséquent abandonnée.

D'après Mackenzie, le docteur Kurke a conseillé de placer devant l'œil dévié un verre prismatique dont la base est placée du côté vers lequel l'œil doit se diriger. Au moyen de ce prisme, l'image qui se produit sur la rétine qui louche est dirigée de façon à produire la diplopie. Pour éviter cet inconvénient, le malade est obligé de mettre en action le muscle relâché, et en persévérant ainsi à faire des efforts pour éviter de voir les objets doubles, il arrive, dans les cas légers, à se guérir de sa difformité. Il ne suffit pas que le prisme produise la diplopie, mais, comme l'observe M. Giraud-Teulon, il faut encore qu'il rende cette diplopie gênante et assez voisine de la vision simple binoculaire pour provoquer chez le malade l'exercice de l'effort fusionnant. Dès que deux images sont assez physiologiquement pareilles et semblablement disposées pour que la fusion s'opère, celle-ci a lieu (Wheatstone). Or, elle s'exécute par un mouvement de synergie musculaire en sens opposé au strabisme existant. Le degré d'ouverture du prisme, son angle, devront

donc être calculés par le tâtonnement, de façon à porter l'image fausse tout près du point où la moindre volonté du sujet l'amène à fusion. Tous les huit à dix jours, on change alors le prisme pour un autre d'un demi-degré moins obtus, et cela jusqu'à ce que, arrivé à un verre à faces parallèles, le malade ait la vue rectifiée (1).

Section du muscle droit internec omme moyen curatif.

La myotomie oculaire paraît avoir été pratiquée, il y a cent ans environ, comme moyen curatif du strabisme, par le célèbre oculiste ambulant, le chevalier Taylor ; mais on ne la regarda jamais comme une opération chirurgicale régulière, et elle tomba dans l'oubli.

Dans ces derniers temps, cependant, on l'a remise en honneur. Elle fut indiquée par plusieurs personnes séparément, et Stromeyer surtout l'essaya sur le cadavre ; mais ce fut Dieffenbach qui, le premier, introduisit dans la pratique l'opération sur le vivant.

Nous avons vu que, dans le strabisme pur, on ne peut, en général, rien constater d'anormal dans la constitution organique des muscles affectés, tandis que, dans le luscitas, il y a paralysie ou rétraction organique.

Cela étant, l'essai de remédier au luscitas organique par une opération est justifié par l'analogie qui existe avec l'opération du pied bot, mais assurément l'indication n'est plus la même dans les cas de strabisme pur. Il faut cependant avouer que la myotomie a donné, dans ces derniers cas, plus de succès qu'on n'aurait pu l'espérer à priori.

La section du droit interne de l'œil louche peut suffire, mais généralement il est nécessaire de couper le droit interne des deux yeux, car on a remarqué que si l'on n'opère que l'œil louche, celui-ci peut rester encore dévié, ou s'il revient à sa position normale, l'autre œil a de la tendance à se dévier en dedans.

Cette dernière circonstance est analogue à ce fait que nous avons noté plus haut, à savoir que, si l'œil normal est recouvert, il se dévie, et que si l'œil louche est seul soumis à l'exercice, il se redresse.

Dans le strabisme double convergent, il faut couper en même temps les deux muscles droits internes.

(1) Giraud-Teulon, *loc. cit.*

Position du malade, des aides et de l'opérateur. — Comme pour la cataracte (p. 392).

Fig. 117.

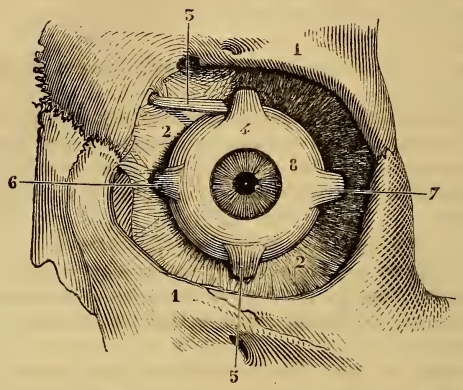

1,1. Pourtour de l'orbite. — 2,2. Portion palpébro-oculaire de l'aponévrose. — 3. Muscle grand oblique. — 4. Muscle droit supérieur. — 5. Muscle droit inférieur. — 6. Muscle droit interne.— 7. Muscle droit externe. — 8. Globe oculaire.

(Cette figure, empruntée à l'*Anatomie chirurgicale de M. Richet*, représente parfaitement la disposition des muscles et de leur expansion aponévrotique à la face antérieure du globe oculaire.)

Manière de fixer les paupières. — Pour fixer les paupières, on a employé des spéculums, mais on peut s'en passer et assurer la fixité des paupières, comme nous l'avons dit pour la cataracte; les aides doivent alors se charger entièrement de ce soin, l'opérateur ayant besoin de ses deux mains. Un seul aide peut tenir les deux paupières si l'on n'en a pas un second. Il est cependant nécessaire qu'un aide puisse étancher avec une petite éponge le sang qui coule quelquefois et s'accumule dans la plaie après l'incision de la conjonctive.

Section du droit interne. — Après avoir recouvert l'œil sur lequel on n'opère pas, on recommande au malade de tourner l'autre le plus en dehors possible. Alors le chirurgien, avec une pince à érigne tenue de la main gauche, saisit la conjonctive à un quart de pouce du bord de la cornée sur le côté nasal, et la soulève en un large pli transversal qu'il incise aussitôt avec des ciseaux droits à pointes arrondies, de manière à faire une incision

franche, verticale, dans la conjonctive et le tissu sous-conjonctival, jusqu'à ce qu'il mette complétement à nu l'insertion tendineuse du droit interne. La longueur de l'incision ne doit pas dépasser un tiers ou un quart de pouce. On découvre ainsi le tendon du droit interne qui s'insère sur la sclérotique à un sixième de pouce environ du bord de la cornée.

Fig. 118.

Le temps suivant consiste à passer un stylet recourbé ou un crochet mousse (fig. 117) derrière le tendon entre celui-ci et la sclérotique ; on l'introduit de haut en bas ou de bas en haut, et l'on fait ressortir son extrémité à l'angle opposé de l'incision de la conjonctive.

Le chirurgien, alors maître du globe, l'attire un peu plus loin de l'angle interne, tranche le tendon avec des ciseaux à pointes mousses et en suivant le côté nasal du crochet.

Cela fait, si l'œil ne se tourne pas librement en dehors, il faut, avec le crochet, explorer le fond de la plaie, afin que, si ce résultat est dû à quelques brides celluleuses restées intactes, on puisse les soulever et les diviser.

L'effet immédiat de la section du droit interne du seul œil atteint de strabisme convergent peut être de ramener l'axe directement en avant et de l'y maintenir, quoique l'autre œil soit ouvert. Si, cependant, cela n'a pas lieu et que l'œil reste encore dévié en dedans, il faut aussitôt faire la section du droit interne de l'autre œil.

On s'aperçoit que les axes des deux yeux ne se correspondent pas immédiatement après l'opération, quoiqu'ils semblent le faire, par cette circonstance que la vision double se manifeste souvent comme un résultat immédiat de l'opération, mais ordinairement pour disparaître tôt ou tard. Cette double vision qui se produit après l'opération, lorsque peut-être elle n'existait pas auparavant, alors que la déviation était plus prononcée, peut s'expliquer ainsi : les rayons lumineux partant d'un objet regardé par l'œil sain, n'arrivaient pas sur la rétine de l'œil louche, ou du moins y arrivaient sur une partie très distante de sa partie la plus sensible et causaient une impression trop faible pour fixer l'attention ; tandis qu'après l'opération, les rayons

lumineux atteignent une partie de la rétine plus rapprochée du centre, et l'impression est assez forte pour attirer l'attention, mais comme les axes des deux yeux ne se correspondent pas encore parfaitement bien, la vision est double.

On a quelquefois remarqué que la vision de l'œil opéré s'affaiblissait, mais elle s'améliore bientôt. Le plus souvent, le malade s'aperçoit ou croit s'apercevoir immédiatement d'une amélioration notable dans la vision. Généralement, il n'y a pourtant aucun changement immédiat dans la puissance de la rétine, et le redressement de l'œil est tout ce qu'on peut gagner par l'opération.

La *proéminence anormale du globe*, semblable quelquefois à une semi-luxation, est un résultat fréquent de la section du droit interne. Cela est causé, en quelque sorte, par l'action maintenant sans modérateur des muscles obliques, et ne peut guère être évité ; mais il n'est pas douteux que cet accident est dû, en grande partie, à une trop large incision de la conjonctive, à la section du muscle trop en arrière, et une division trop étendue de ses connexions cellulaires avec le globe.

La *déviation de l'œil en dehors après la section du droit interne* est déterminée par la traction du droit externe ; c'est un accident plus rare qu'on ne pourrait le penser, ce qu'il faut attribuer, comme nous l'avons indiqué plus haut, en grande partie à l'action des fibres internes des muscles droits supérieur et inférieur.

Dans les cas de déviation en dehors, l'œil peut finir par se redresser ; si cela n'a pas lieu, il faut recourir à la section du droit externe.

2° Strabisme divergent.

Ce strabisme est rare et est analogue de tous points au strabisme convergent, si ce n'est que l'œil est dévié en dehors.

Il ne faut pas le confondre avec un luscitas divergent par paralysie des muscles animés par la troisième paire de nerfs.

L'éversion qui, après la section du droit interne pour le strabisme convergent, se rencontre quelquefois à ce degré que l'œil peut encore s'éloigner un peu de l'angle externe lorsque l'autre œil est fermé, participe à la fois des caractères du strabisme pur et de ceux du luscitas.

Traitement. — Les moyens généraux et l'exercice de l'œil que nous avons recommandé pour le strabisme convergent conviennent dans les cas récents. La myotomie n'a pas donné d'aussi

bons résultats que dans les cas de strabisme convergent, et le retour de l'œil à sa direction normale après la section du droit externe n'a lieu que graduellement. On peut, comme dans le strabisme convergent, couper en même temps les muscles droits correspondants des deux yeux.

Section du droit externe. — Elle doit être faite, en ce qu'elle a d'essentiel, comme celle du droit interne, en se rappelant que l'insertion du tendon du droit externe est plus éloignée, d'un quart de pouce, du bord de la cornée, et qu'elle est plus mince et plus étalée que celle de l'interne.

3° Strabismes supérieur et inférieur.

La déviation de l'œil en bas et en haut, comprise sous ces noms, paraît se rapporter plutôt au luscitas qu'au strabisme pur. On peut faire rentrer dans ces cas, ceux dans lesquels l'œil ayant été d'abord dirigé en dedans et en haut, se tourne immédiatement en haut après la section du droit interne et n'est ramené ensuite à sa position naturelle que par la section du droit supérieur.

Pour couper le droit supérieur, il faut se rappeler que l'insertion de ses fibres internes se rapproche des bords de la cornée, mais la distance moyenne de l'insertion au bord de la cornée est environ d'un quart de pouce.

L'insertion du droit inférieur est semblable à celle du droit supérieur, mais elle n'est pas éloignée du bord de la cornée de plus d'un cinquième de pouce environ. La section du droit inférieur ne paraît nécessaire dans aucun cas.

Traitement et accidents après l'opération de la myotomie oculaire. — En général, il n'est besoin d'aucun traitement. Le malade doit cependant garder le repos pendant un jour ou deux après l'opération. On peut faire sur l'œil des lotions froides, mais s'il survient de la douleur, les fomentations chaudes sont préférables.

Les accidents qui peuvent se présenter pendant et après l'opération sont : l'incision de la sclérotique et l'évacuation de l'humeur vitrée, l'hémorrhagie, l'inflammation de la conjonctive avec chémosis, le phlegmon de l'orbite se terminant par un abcès, l'ophthalmite amenant la destruction complète du globe, les mouvements convulsifs de l'œil. La plupart de ces accidents sont dus, cependant, à la mauvaise exécution de l'opération et au manque de soins consécutifs.

Si le strabisme se reproduit, on peut recommencer l'opération. Dans quelques cas, on n'a réussi qu'en la répétant trois ou quatre fois.

Remarques sur les modifications de l'opération du strabisme et sur ses résultats. — La myotomie oculaire appliquée à la guérison du strabisme, fut accueillie avec une sorte d'engouement, lorsque Dieffenbach eut fait connaître ses premiers succès ; mais elle fut appliquée avec peu de discernement à tous les cas, et de nombreux revers ne tardèrent pas à refroidir le zèle des chirurgiens. Cependant cette opération mérite d'être conservée et elle conduira le plus souvent à un résultat avantageux, en rétablissant en grande partie l'harmonie du visage, lorsqu'elle sera exécutée avec soin et dans les cas où elle peut réussir. Ainsi l'opération est, en général, contre-indiquée pour le strabisme optique, pour le strabisme paralytique et pour celui qui est dû à une tumeur orbitaire. Lorsque l'œil dévié est amaurotique, on ne doit pas opérer, et cette circonstance est assez fréquente chez les vieillards. En opérant les enfants avant six à huit ans, on s'expose aux mouvements intempestifs du malade et à rencontrer des cas qui se seraient améliorés autrement.

Le premier temps de l'opération a été modifié de plusieurs façons : ainsi la plupart des chirurgiens maintiennent l'œil en dehors, soit en accrochant, avec une érigne simple, la conjonctive près de la caroncule lacrymale (Dieffenbach), soit en la saisissant avec une pince à ressort (Bonnet), soit enfin en implantant une érigne double dans la sclérotique (Sédillot).

Le repli transversal de la conjonctive peut être formé au moyen de deux petites érignes, de deux petites pinces ou même d'une seule. L'incision de la conjonctive est verticale. M. L. Boyer a conseillé de la faire transversale, et dans le procédé de M. Critchett on se borne à faire une petite boutonnière transversale au niveau du bord inférieur du muscle. Le muscle est soulevé en passant au-dessous de lui un crochet mousse avec ou sans cannelure, simple ou double ; on peut encore le saisir avec une pince à griffes, comme le faisait Bonnet. La section du muscle est pratiquée avec des ciseaux ou un petit bistouri boutonné, ou encore avec un bistouri en forme de faucille (Baudens). Le point capital consiste à faire cette section à petits coups et le plus près possible de la sclérotique, afin qu'elle porte sur le tendon et non sur la partie charnue du muscle ; car le but de la plupart des chirurgiens qui opèrent dans le cas de strabisme est de reculer les insertions du muscle sur la sclérotique. M. Velpeau convertit en un seul les différents temps de l'opération. Au moyen de deux pinces à griffes, il saisit au niveau de l'insertion du droit interne un repli qui comprend la conjonctive et l'insertion tendineuse du muscle, puis il divise tout ce repli avec des ciseaux.

Enfin, M. J. Guérin, appliquant à la myotomie oculaire les principes des sections sous-cutanées, a proposé un procédé sous-conjonctival qui,

malgré quelques avantages, n'a pas été adopté à cause des difficultés de son exécution.

Quand l'opération a été faite convenablement et qu'on a bien divisé toutes les insertions scléroticales du muscle, l'œil peut se tourner aisément vers la tempe, et quand le malade regarde droit devant lui, les axes optiques sont parallèles. Si ce résultat n'a pas lieu et que l'œil opéré se trouve encore fortement en dedans, il faut, comme le conseille M. Richet, dénuder la sclérotique d'avant en arrière pour détruire les brides fibreuses qui l'unissent au feuillet oculaire de l'aponévrose, mais on ne doit pas couper l'attache orbitaire du muscle, car alors celui-ci, complétement libre en avant, se retire au fond de l'orbite, et l'on est exposé à voir l'œil se dévier en dehors. Il arrive pourtant, ainsi que l'a remarqué M. Velpeau, que l'œil continue quelquefois à se tourner en dedans, quoique le muscle droit interne et ses aponévroses, quoique le bord correspondant des muscles droits supérieur et inférieur, aient été positivement divisés. M. Velpeau ajoute qu'il a vu l'œil qui était resté obstinément à un certain degré de convergence pendant l'opération, reprendre soit dès le lendemain, soit après quatre ou cinq jours, une position complétement droite. Il pense qu'alors le muscle droit externe, devenu trop long par l'habitude d'un strabisme ancien, épuise sa force de rétraction avant de ramener le globe oculaire au centre de l'orbite, et que la persistance de la déviation en dedans doit être attribuée, non à l'entraînement de l'œil en dedans, mais à l'absence d'une puissance capable de le diriger en dehors. On peut, dans ces cas, compléter le redressement de l'œil par les moyens orthophthalmiques, tels que l'usage d'un verre opaque dans sa moitié interne, ou du verre prismatique, ou encore par l'exercice de l'œil opéré, l'œil sain étant couvert d'un bandeau.

Il se produit assez souvent, lors de l'opération, une ecchymose sous-conjonctivale ou même un peu d'hémorrhagie, mais ces phénomènes n'ont rien d'inquiétant. En général, les lèvres de la plaie restent assez écartées et se rapprochent pendant les mouvements de l'œil ; la cicatrisation se fait en quinze à vingt jours.

Il est rare qu'il se développe une inflammation de la conjonctive ou du tissu cellulaire de l'orbite assez intense, pour exiger un traitement énergique. Le plus ordinairement, il suffit d'appliquer des compresses imbibées d'eau froide et d'éviter d'exercer trop fortement l'organe pendant les premiers jours.

Quand, après l'opération, le chirurgien s'est assuré que le globe n'a plus de tendance à se porter du côté où il était primitivement dévié, même lorsque le malade regarde de ce côté avec les deux yeux, on devra éviter, pendant toute la durée de la cicatrisation musculaire, tout ce qui peut porter le regard du côté opposé. Le meilleur moyen est de maintenir le malade dans une obscurité complète des deux côtés ; puis, quand la cicatrisation est opérée, c'est-à-dire après quatre ou cinq jours, on régularisera l'amélioration de la vue, par l'exercice de l'œil

opéré, et enfin, par l'exercice des deux yeux, on ramènera l'harmonie des mouvements.

Lorsqu'on a eu l'occasion d'examiner anatomiquement les yeux qui avaient été opérés, on a trouvé ordinairement que le muscle coupé s'est retiré en arrière, et que les tissus fibreux et cellulaire environnants se sont ralliés au muscle, sous forme d'une espèce de tendon, ont contracté des adhérences avec la sclérotique un peu en arrière du point où existait l'insertion normale primitive.

Les *accidents* qui peuvent survenir après l'opération du strabisme, sont assez nombreux, mais tous n'ont pas le même degré de fréquence ni de gravité.

Il se forme assez souvent au niveau de la plaie conjonctivale, une *excroissance charnue* que l'on peut réprimer au début par la compression ou par la cautérisation, mais qui plus tard devra être excisée. Il importe seulement de ne pas recourir trop tôt à l'excision, parce que, dans les premiers jours, l'excroissance a une base large, tandis que plus tard elle se pédiculise, et l'opération est plus simple.

On voit quelquefois se produire au niveau de la cicatrice une *dépression* assez profonde dans laquelle s'enfonce la caroncule lacrymale. C'est en partie dans le but de prévenir cet accident, que L. Boyer a proposé la section transversale de la conjonctive, et que Cunier a conseillé de faire la suture de la plaie. Cette excavation aura d'autant moins de tendance à se produire que les décollements seront moins étendus.

Nous avons vu que l'un des inconvénients assez fréquents et sérieux de la strabotomie, c'est la *saillie anormale du globe* qui, en troublant l'harmonie entre les deux yeux, remplace une difformité par une autre. Les yeux, naturellement saillants, sont surtout prédisposés à cet accident que favorisent les sections multipliées. Lorsque l'exophthalmos est peu prononcé et ne porte guère que sur la région interne du globe, l'harmonie se trouve rétablie après qu'on a fait la section du muscle interne de l'autre œil, section qui, comme il a été dit, est presque toujours nécessaire pour rétablir le parallélisme exact des axes optiques. La suture de la plaie conjonctivale, telle que la pratiquent Cunier et M. Desmarres, est le meilleur moyen à opposer à cet accident, si la saillie considérable des yeux permet de le faire prévoir au moment de l'opération. Nous préférons cette manière d'agir à celle de Baudens qui voulait que l'on obtînt, par l'avivement et la suture, l'union des extrémités internes des bords palpébraux. L'excision d'une partie de la conjonctive, indiquée par Dieffenbach, risque de donner au globe une fixité très désagréable.

La *déviation de l'œil en dehors* est l'accident le plus fâcheux qui puisse succéder à la section du muscle droit interne. Quand le strabisme externe n'est pas très prononcé, on peut le corriger par les moyens orthophthalmiques. C'est dans le même but qu'on a proposé d'exercer une traction en dedans au moyen d'un fil attaché au bout antérieur du tendon et fixé en dedans sur le nez.

M. Guérin, voulant faire adhérer le muscle interne plus antérieurement sur la sclérotique, met à nu ses insertions, puis fixe un fil dans l'albuginée près du bord externe de la cornée, et, par ce moyen, porte l'œil et le fixe en dedans jusqu'à ce que les adhérences nouvelles soient formées. Ce procédé a réussi entre les mains de M. Guérin , et a été imité, sauf quelques modifications, par MM. de Graefe et Critchett. Enfin Dieffenbach n'hésitait pas, dans les cas rebelles, à faire la section du muscle droit externe.

Nous pensons que ces opérations complexes ne réussissent qu'aux dépens de la mobilité du globe, et que si elles peuvent corriger la déviation, elles ont l'inconvénient d'accroître la propulsion de l'œil au dehors.

Il est rare qu'après l'opération du strabisme, on observe la *récidive* quand le muscle a été bien coupé, et qu'aussitôt après on a constaté que la cornée a gagné le centre des paupières avec impossibilité presque absolue de porter l'œil en dedans. Cependant ce résultat a lieu quelquefois. On peut l'attribuer tantôt à la section incomplète du muscle, tantôt à son adhérence trop antérieure, et l'on a dû répéter l'opération une deuxième et même une troisième fois. Quand le malade s'y refuse, on aura recours à l'exercice latéral de l'œil ; ainsi, après la section du droit interne de l'œil gauche, on forcera le malade à regarder à droite, etc.

En résumé, les strabismes légers doivent être traités par les moyens orthophthalmiques ; mais, dans les cas très prononcés, la myotomie oculaire offre une ressource précieuse, en permettant souvent à l'œil de reprendre sa position normale et de recouvrer ses mouvements, ou tout au moins en rendant la déviation beaucoup moins sensible. En outre, la vision de l'œil strabique est susceptible, quand le parallélisme des axes est rétabli, de s'améliorer par l'exercice, sans que toutefois les avantages de l'opération soient aussi constants sous ce rapport. Si l'on veut tirer de la myotomie oculaire des succès incontestables, tout en évitant les accidents, on doit s'abstenir des sections trop multipliées qui donnent au globe une proéminence et une fixité au moins aussi désagréable que la déviation.

TRAVAUX A CONSULTER SUR LE STRABISME.

Baudens, *Leçons sur le strabisme*, 1861. — Phillips, *De la ténotomie sous-cutanée*, 1841. — Peyré, *Traité du strabisme*, 1842. — Dufresse-Chassaigne, *Traité du strabisme* 1841. — Velpeau, *Du strabisme*, Paris, 1842, et *Ann. de la chirurgie française et étrangère*, 1842, t. IV et V. — Bonnet, *Traité des sections tendineuses*, Paris, 1842. — J. Guérin, *Sur la myotomie oculaire par la méthode sous-conjonctivale*, 1842, et *Mémoire sur l'étiologie générale du strabisme*, 1843. — L. Boyer, *Recherches sur l'opération du strabisme*, 1844. — Lenoir, *Des opérations qui se pratiquent sur l'œil*. — Stœber, *Sur le strabisme volontaire et alternatif*. Strasbourg, 1854. — De Graefe, *Gaz. hebd.*, 1855. — Castorani, *Académie des sciences*, 1856.

§ II. — Paralysie des muscles animés par le nerf de la troisième paire.

Lorsque les muscles qui reçoivent leurs filets nerveux de la troisième paire, c'est-à-dire le releveur des paupières, les droits interne, supérieur et inférieur, l'oblique inférieur et les fibres circulaires de l'iris sont paralysés, on remarque : 1° un ptosis paralytique ; 2° un strabisme fixe paralytique divergent ; 3° une mydriase paralytique.

Ptosis paralytique. — La paupière supérieure retombe sur l'œil par suite de la paralysie du releveur qui ne contre-balance plus l'action de l'orbiculaire. Le malade ne peut ouvrir l'œil qu'en soulevant la paupière avec le doigt.

Strabisme fixe paralytique divergent. — Lorsque la paupière est soulevée avec le doigt, on voit que le globe est tourné en dehors et un peu en bas par suite de la paralysie des droits interne, supérieur et inférieur qui permet l'action non limitée du droit externe, et, par suite de la paralysie de l'oblique inférieur qui ne contre-balance plus l'action de l'oblique supérieur. Si le malade cherche à regarder en dedans, il ne réussit qu'à faire tourner le globe sur son axe antéro-postérieur par l'action du muscle oblique supérieur ; il lui est en outre impossible de porter l'œil en haut ou en bas. Enfin, le défaut de correspondance des deux yeux causé par la déviation en dehors, fait que le malade voit double, surtout s'il veut regarder du côté opposé, et il peut même éprouver des étourdissements s'il essaye de marcher en tenant l'œil ouvert. En regardant et en penchant la tête du côté de la déviation, la vue cesse d'être double.

Mydriase paralytique. — C'est une dilatation permanente de la pupille, même lorsqu'on l'expose à la lumière, produite par la paralysie des fibres circulaires qui permet l'action unique des fibres rayonnantes (p. 470).

Il faut remarquer que ces trois états différents peuvent exister séparément : le ptosis sans l'immobilité du globe, l'immobilité du globe sans le ptosis, enfin, il peut y avoir ptosis et strabisme fixe sans mydriase, tandis que la mydriase peut aussi être le seul phénomène qui se présente. Outre la diplopie, il arrive souvent que la vue est plus ou moins imparfaite.

Causes. — La paralysie des muscles animés par le nerf de la troisième paire peut quelquefois se manifester dans les mêmes circonstances que le rhumatisme, telles que l'exposition au froid

et à l'humidité. Ces cas sont, à juste titre, considérés comme se rattachant au rhumatisme.

La paralysie, cependant, est souvent causée par la congestion, l'extravasation, l'effusion, une tumeur, résultant de chutes et de coups sur la tête qui ont atteint la portion intra-crânienne du nerf. Dans ces cas, les deux nerfs peuvent être affectés.

La paralysie rhumatismale des muscles qui reçoivent les filets nerveux de la troisième paire, se montre peu de temps après l'exposition au froid, etc. La paralysie, suite d'une affection intra-crânienne, peut, suivant la nature de la maladie, survenir subitement ou graduellement et être accompagnée de la paralysie d'autres parties. Enfin, la paralysie des muscles de l'œil paraît être assez souvent syphilitique.

Lorsque toutes les parties animées par la troisième paire sont paralysées, il est probable que l'affection du nerf siége près de son origine ou à son origine même. Quand, au contraire, il n'y a que certaines parties paralysées, la maladie ne frappe probablement que quelques branches périphériques du nerf.

Pronostic. — La paralysie rhumatismale guérit souvent complétement, quoique avec lenteur. On peut en dire autant des cas qui paraissent dépendre d'une affection cérébrale et qui sont venus subitement. Dans le cas d'affection cérébrale se développant avec lenteur, non-seulement le pronostic est défavorable, mais encore la paralysie que nous étudions peut n'être qu'un phénomène peu important dans la maladie.

Traitement. — Dans les cas qui dépendent du rhumatisme, il faut appliquer le traitement général antiphlogistique, la saignée, si le malade est vigoureux, la mercurialisation et la contre-irritation. Selon les circonstances, l'émission sanguine sera faite par la phlébotomie ou les sangsues, et même les deux à la fois. La mercurialisation sera poussée jusqu'à ce que les gencives soient affectées, la contre-irritation peut consister en application de vésicatoires sur le sommet de la tête, sur le sourcil ou derrière l'oreille. Le même traitement s'applique aux cas qui dépendent d'une maladie cérébrale subite ; mais dans le cas d'affection cérébrale à marche lente, le traitement altérant avec la contre-irritation est le seul convenable.

§ III. — Paralysie du muscle animé par le nerf de la quatrième paire.

Comme nous l'avons indiqué plus haut, la paralysie du muscle

oblique supérieur ne se manifeste pas par une très grande perte de correspondance dans la direction des deux yeux, mais à cause du dérangement dans le parallélisme des diamètres horizontaux et verticaux des deux yeux, il y a une obliquité dans la position de l'image de l'œil malade, ce qui détermine une variété particulière de double vision. On corrige ce défaut en penchant la tête du côté opposé ; l'action de l'oblique supérieur de ce côté doit rétablir ainsi le parallélisme (p. 572 et suiv.).

§ IV. — Paralysie du muscle animé par le nerf de la sixième paire.

Le muscle droit externe, qui est animé par le nerf de la sixième paire, est plus rarement paralysé que les muscles qui reçoivent leurs nerfs de la troisième paire.

Dans cette maladie, l'œil se tourne vers le nez et ne peut être porté en dehors (*strabisme fixe convergent*), et par suite de la perte de la correspondance des deux yeux, il y a une double vision qui se fait d'autant plus sentir qu'on laisse l'œil ouvert plus longtemps.

Causes. — On peut appliquer à la paralysie du droit externe ce que nous avons dit de la paralysie du nerf de la troisième paire. Dans le cas dont on trouvera plus loin l'observation, la maladie paraît avoir été occasionnée par un coup sur la tempe.

Pronostic. — Cette paralysie est plus rebelle que celle des muscles animés par la troisième paire.

Traitement. — Il se trouve indiqué dans l'observation suivante :

Une femme, âgée de quarante et un ans, reçut un coup de poing, sur la tempe gauche, près de l'angle externe de l'œil. La peau fut divisée, le sang coula sur-le-champ, puis les paupières se gonflèrent peu à peu. La vision ne fut pas troublée d'abord, mais, trois semaines après l'accident, elle devint tout à fait confuse.

Peu après, la malade vint demander les secours de l'art; il ne restait plus de trace du coup, si ce n'est une légère ecchymose conjonctivale, près de l'angle externe.

A l'examen, on vit que l'œil gauche était plus proéminent que l'œil droit et qu'il ne pouvait être tourné à gauche de concert avec l'autre. La malade voit double, mais lorsqu'elle tourne l'œil gauche à droite de concert avec l'œil droit, la vision est simple.

Après le coup, la malade eut de la céphalalgie qui cessa quand le trouble de la vue fit son apparition.

Le traitement consista en une saignée de 200 grammes au moyen des ventouses; dans la mercurialisation, les vésicatoires répétés, et enfin, le sulfate de quinine. Il fut continué pendant deux mois, avant qu'il y eût aucune amélioration. La malade pouvait alors tourner l'œil gauche presque normalement vers l'angle externe, et il n'y avait plus de double vision.

Considérations sur le diagnostic et le traitement des paralysies des muscles de l'œil. — Les paralysies des muscles du globe oculaire se reconnaissent : 1° à la déviation fixe du globe dans un sens ou dans l'autre ; 2° à l'impossibilité de certains mouvements ; 3° à l'état de la pupille ; 4° à la proéminence anormale ou au retrait de l'œil ; 5° à la diplopie.

Ces caractères communs à toutes les paralysies des muscles oculaires, présentent entre eux des différences en rapport avec la paralysie de chaque branche nerveuse.

1° La déviation du globe (*strabisme*) dépendant de la paralysie, se distingue du strabisme vrai, en ce qu'elle est fixe et ne se corrige pas, quand on couvre l'œil sain. Le strabisme *divergent* fixe indique la paralysie du nerf moteur oculaire commun : ce symptôme, s'il existait seul, ce qui est extrêmement rare, serait le signe d'une paralysie limitée au muscle droit interne et devrait être alors soigneusement distingué du strabisme divergent dû à toute autre cause. Ordinairement le strabisme divergent paralytique s'accompagne des signes qui indiquent la paralysie des autres branches du nerf moteur oculaire commun. Ainsi l'on trouve en même temps, à un degré plus ou moins prononcé, le ptosis de la paupière supérieure (*blépharoplégie*) que l'on doit bien distinguer des autres variétés de ptosis (voy. p. 620). La blépharoplégie existe seule dans les cas de paralysie limitée au muscle élévateur de la paupière. Le strabisme *convergent* est le signe de la paralysie du nerf moteur oculaire externe destiné tout entier au muscle droit externe. Cependant, même dans les cas de paralysie complète, l'œil peut ne pas être fixé dans l'angle interne, parce que les muscles obliques et les fibres externes des droits supérieur et inférieur peuvent suppléer en partie l'action du muscle droit externe. Si l'on trouve l'œil porté en haut ou en bas, on pourra en conclure, si ce signe existe seul, que la paralysie est bornée aux muscles droits supérieur et inférieur.

2° Dans la paralysie de la troisième paire, on note que les mouvements de l'œil en haut, en bas, en dedans, sont impossibles, de même que le mouvement en dehors est aboli dans la paralysie de la sixième paire. La paralysie des muscles obliques semble avoir pour conséquence la perte des mouvements de rotation de l'œil autour de son axe antéro-postérieur. C'est du moins ce que tend à démontrer l'expérience suivante :

Après avoir pris pour point de repère une veinule de la conjonctive ou une tache de l'iris, on engage le malade à fixer un objet, et, en même temps, on fait incliner la tête à droite et à gauche alternativement. On constate que l'un des yeux suit les mouvements de la tête et demeure comme attaché au plancher de l'orbite, tandis que l'autre exécute dans cette cavité des mouvements de rotation dans le sens inverse à celui où l'on incline la tête. Selon M. Desmarres, dans la paralysie du muscle grand oblique on observerait que la cornée de l'œil malade est située un peu plus haut et plus en dedans que celle de l'œil sain. M. Fano, qui a analysé avec beaucoup de talent et de soin les divers symptômes de la paralysie du nerf pathétique, n'a pas constaté ce déplacement de la cornée (1).

3° La *mydriase* est un symptôme de la paralysie du nerf de la troisième paire; elle ne manque que dans quelques circonstances exceptionnelles, et ce n'est aussi qu'exceptionnellement qu'on la rencontre dans la paralysie de la sixième paire. La mydriase paralytique se distingue de la mydriase amaurotique, en ce que la vision est bonne, si ce n'est un léger degré de presbytie que l'on corrige en plaçant devant l'œil une carte percée, et qu'en outre, une lumière placée devant l'œil sain ne fait pas contracter la pupille de l'œil malade.

4° Dans le cas de paralysie complète du nerf moteur oculaire commun, on remarque une saillie anormale du globe, surtout dans sa partie interne ; cette saillie serait très manifeste si tous les muscles de l'œil étaient paralysés (*ophthalmoptose*). Le retrait de l'œil appartient à la paralysie des muscles obliques.

5° La *diplopie* est le trouble fonctionnel constant de toutes les paralysies des muscles de l'œil. Elle ne manque que lorsque la maladie a duré assez longtemps pour que le patient ait perdu l'habitude de se servir de l'œil dévié.

Dans la paralysie de la troisième paire, la diplopie est croisée, c'est-à-dire que l'image formée dans l'œil gauche se porte à droite et réciproquement; c'est un caractère des strabismes divergents, et on le constate facilement en mettant devant les yeux du malade des verres de couleur différente. L'image formée par l'œil dévié est moins nette. Dans la paralysie de la sixième paire, la diplopie est homonyme, c'est-à-dire que les images se trouvent du côté de l'œil où elles sont formées. Dans la paralysie du nerf pathétique on remarque une diplopie à images superposées, l'inférieure étant formée par l'œil malade. Ces images seraient inclinées l'une vers l'autre, selon Szokalski, MM. Desmarres et Wharton Jones ; M. Fano les a, au contraire, trouvées parallèles. La diplopie paralytique se distingue en ce qu'elle se corrige en tournant la tête du côté paralysé, dans la diplopie à images latérales, et en l'inclinant sur l'épaule du côté opposé, dans la diplopie à images superposées.

(1) *Mémoire sur la paralysie du grand muscle oblique*, par M. Fano, *Moniteur des sciences médicales*, 1862.

Il est important de rechercher la cause de la paralysie ; on la trouve le plus habituellement dans les trois ordres d'influence suivants : le rhumatisme, la syphilis, les maladies de l'encéphale. Ce n'est que par exception qu'on a constaté d'autres influences, telles que l'intoxication saturnine, la névralgie faciale, l'ataxie locomotrice, etc.

Les maladies cérébrales qui produisent la paralysie des nerfs de l'œil s'accompagnent d'autres symptômes qui en facilitent le diagnostic. Lorsque la paralysie se montrera chez un individu qui est ou a été atteint de quelques-unes des manifestations de la syphilis, il y a lieu de soupçonner une paralysie de nature syphilitique. Il faut remarquer que, si ces paralysies appartiennent habituellement à la période tertiaire, on les a vues apparaître dans la période secondaire. Notons encore que, suivant Mackenzie, la paralysie syphilitique s'accompagne d'une névralgie de la cinquième paire. La nature rhumatismale de la maladie se déduit de l'existence de rhumatismes antérieurs ou d'une cause ordinairement rhumatismale.

Enfin, en dehors de ces formes, on recherche, par l'examen des antécédents et des symptômes concomitants, à déterminer les autres causes, telles que la névralgie faciale, l'ataxie locomotrice, etc.

Le traitement des paralysies comprend les moyens qui s'adressent à la cause même de la maladie, et ceux qui s'adressent à la paralysie elle-même. Les premiers comprennent les antiphlogistiques, les purgatifs, les mercuriaux, etc.; dans les cas de maladie cérébrale ou de rhumatisme ; l'iodure de potassium ou le mercure dans les paralysies syphilitiques. Les seconds appartiennent à la classe des stimulants, tels sont les vésicatoires volants appliqués sur le front ou même sur les paupières ; la strychnine ou l'extrait alcoolique de noix vomique, employés en collyre ou en application sur le derme dénudé ; la pommade ammoniacale, etc. L'électricité, conseillée par Magendie, a procuré quelques succès. Dieffenbach et après lui M. Deval ont préconisé la cautérisation de la conjonctive avec le nitrate d'argent, dans le point correspondant à la surface du muscle paralysé. L'exercice forcé de l'œil malade, en masquant l'œil sain, surtout au moment où la paralysie commence à diminuer, est très important pour achever de corriger la déviation et la diplopie. Ce dernier symptôme, si fatigant pour le malade, peut être supprimé sans couvrir l'œil sain, en armant l'œil malade d'un prisme à base tournée en dehors et à angle calculé de manière à amener la fusion des deux images. Dans les paralysies anciennes, où la diplopie a disparu, on peut se servir des verres prismatiques pour la rétablir et pour exciter ainsi dans les muscles les constants efforts que nécessite la fusion des images.

Enfin, lorsque la déviation fixe persiste avec la diplopie, on peut tenter la ténotomie, ou bien chercher, par une incision perpendiculaire à la direction des fibres du muscle paralysé, à obtenir un raccourcissement de la conjonctive, capable de concourir à la disparition du strabisme.

§ V. — Oscillation et nystagmus du globe.

L'*oscillation* du globe est un mouvement de va-et-vient autour de l'axe antéro-postérieur, tandis que le *nystagmus* est un mouvement semblable exécuté sur l'axe vertical. Le premier mouvement est dû à une convulsion clonique des muscles obliques; le dernier à une convulsion clonique des droits interne et externe.

Ces mouvements irréguliers accompagnent généralement une mauvaise vue due à une cause congénitale ou acquise pendant les premiers temps de la vie, tels que l'albinisme congénital, la cataracte congénitale, l'amaurose ou une maladie nerveuse générale, comme l'hystérie, l'épilepsie, la chorée, ou encore, une maladie évidente du cerveau.

Le traitement médical est très peu efficace dans cette maladie. On prétend avoir employé avec succès, dans ce cas, la myotomie oculaire, que l'on a si légèrement appliquée dans tant d'affections différentes de l'œil.

TRAVAUX A CONSULTER.

Szokalski, *De l'influence des muscles obliques sur la vision et de leur paralysie*. Paris, 1840, — Cusco, *Idem* (thèses de Paris, 1848). — H. Rodrigues, *Paralysie du nerf moteur ocul. commun* (*Ann. d'ocul.*, t. XXV). — Badin d'Hurtebise, *Paralysie du nerf moteur ocul. externe* (thèse de Paris, 1840). — John Struthers, *Sur la paralysie du muscle grand oblique* (*Ann. d'ocul.*, t. XXIX, p. 16). — Francès, *Sur la paralysie de la troisième paire* (thèse de Paris, 1854). — Constantin Paul, *De la paralysie syphilitique du nerf mot. ocul. commun* (*Monit. des hôp.*, 1858). — Beyran, *Sur la paralysie syphilitique du nerf mot. ocul. externe* (*Union méd.*, 1860). — Miranda, *Sur la paralysie du nerf mot. ocul. commun* (thèse de Paris, 1861). — Fano, *Sur la paralysie du muscle grand oblique* (*Monit. des sciences*, 1862). — Lagneau, *Maladies syphilitiques du système nerveux*, 1860. — Ladreit de la Charrière, *Des paralysies syphilitiques* (thèse de Paris, 1861). — Zambaco, *Des affections nerveuses syphilitiques*. Paris, 1862.

CHAPITRE X.

MALADIES DES PAUPIÈRES.

ARTICLE PREMIER.

INFLAMMATIONS ET ULCÉRATIONS DES PAUPIÈRES.

§ I. — Inflammation phlegmoneuse des paupières (1).

Les symptômes principaux, la rougeur, le gonflement, la chaleur et la douleur sont très marqués dans cette inflammation qui, le plus souvent, affecte la paupière supérieure.

La tuméfaction est limitée par le bord de la paupière d'une part, et le bord de l'orbite de l'autre, et elle peut être assez considérable pour empêcher d'ouvrir l'œil.

Si la résolution n'a pas lieu promptement, l'inflammation produit de la suppuration.

Causes. — Le phlegmon des paupières a souvent une origine traumatique, mais chez les enfants, où il se rencontre le plus souvent, la cause n'est pas toujours évidente.

Pronostic et traitement.— Si l'on abandonne la maladie à elle-même, l'abcès pointe, s'ouvre extérieurement, et, en général, sur le bord de la paupière, près de l'angle externe. Lorsqu'on laisse l'abcès se rompre ainsi, la peau et le tissu cellulaire des paupières peuvent être le siége de graves dégats, qui auront pour conséquences des déformations diverses des paupières, leur raccourcissement, l'ectropion, etc.

Le meilleur traitement pour arrêter l'inflammation et pour empêcher les lésions graves de la peau et du tissu cellulaire, consiste à faire, avec une lancette, une incision franche au milieu de la partie tuméfiée. Dans la période purement inflammatoire, cette incision donne issue à une grande quantité de sang et de liquides épanchés dans le tissu cellulaire; la tension diminue et la résolution se trouve hâtée. A la période de suppuration, il y a une évacuation de la matière purulente qui fait cesser les symptômes. Lorsque les deux paupières sont affectées, il peut y avoir un seul abcès commun qui se trouve évacué par l'incision de l'une ou de l'autre des paupières. Après l'incision, on applique des fomentations chaudes. Il faut en même temps purger le malade et lui faire garder le repos.

(1) Blépharite phlegmoneuse.

Si le malade se refuse à l'incision, on peut dans la période inflammatoire, appliquer des sangsues ; dans la période de suppuration, on hâte l'ouverture de l'abcès par des cataplasmes chauds.

§ II. — Inflammation érysipélateuse des paupières.

Dans l'érysipèle, la rougeur varie de la teinte rose pâle et jaunâtre à la couleur écarlate et brillante ou livide. Elle n'est pas circonscrite et disparaît sous la pression pour reparaître ensuite.

Le gonflement n'est pas considérable, mais il est diffus. Dans les parties où, comme dans les paupières, il existe un tissu cellulaire sous-cutané peu serré ; il y a, en outre, un œdème très prononcé dû à l'abondance de l'infiltration séreuse qui s'y produit. La douleur qui est superficielle et généralement peu intense, est une douleur brûlante.

Symptômes généraux. — Quelques jours avant l'invasion, le malade se plaint d'un malaise général, de céphalalgie, de perte d'appétit, de nausées et parfois de vomissements, symptômes qui disparaissent tous, ou du moins diminuent, lorsque l'érysipèle s'est déclaré.

Les paupières sont toujours comprises dans l'érysipèle de la face, mais quelquefois, et surtout à la suite de blessures, l'érysipèle s'y déclare primitivement.

Outre le larmoiement, il y a accroissement des sécrétions des glandes de Meïbomius et de la conjonctive, et ces sécrétions se rassemblent pendant la nuit sur le bord des paupières et à l'angle interne, sous la forme d'une matière puro-muqueuse.

L'érysipèle des paupières se termine, en général, par la résolution. Dans ce cas, la rougeur et le gonflement diminuent, et des écailles, formées d'épiderme exfolié et de matières exsudées desséchées, se détachent de la surface.

L'exsudation séreuse qui a lieu sous l'épiderme détermine quelquefois la formation de vésicules ou de bulles. Celles-ci se rompent les unes après les autres, la matière qu'elles renferment se dessèche et forme des croûtes qui tombent avec les écailles dont nous venons de parler, et laissent au-dessous d'elles la peau saine.

Dans des cas plus graves, outre une forte douleur dans la partie malade et des troubles généraux, l'inflammation tend à occasionner une suppuration diffuse et la mortification du tissu

cellulaire sous-cutané. Les érysipèles qui se terminent de cette manière peuvent causer une grande distorsion des paupières. Le phlegmon érysipélateux de la région du sac lacrymal accompagne quelquefois la dacryocystite.

Traitement général. — Le meilleur remède est d'abord un éméto-cathartique consistant en un ou deux grains (5 à 10 centigrammes) de tartre stibié, et une once ou deux (30 à 60 centigrammes) de sel d'Epsom, dissous dans deux pintes d'eau, et donnés à la dose d'une tasse à thé toutes les deux heures. Les circonstances dirigeront le reste du traitement; c'est le traitement altérant et tonique qui donne les meilleurs résultats, surtout à Londres. Dans d'autres localités, on préconise davantage le traitement antiphlogistique.

Traitement local. — Dans beaucoup de cas, l'érysipèle s'apaise sans aucun traitement local. Dans des cas plus graves, il est bon d'avoir recours à des scarifications, au moyen de ponctions avec la pointe d'une lancette très déliée; on sollicite l'écoulement du sang par des fomentations chaudes. Ceci procure un soulagement sensible en quelques minutes, empêche la formation des vésicules et diminue les chances de la suppuration et de la mortification.

Lorsque l'inflammation a été assez forte pour menacer de se terminer par suppuration et par mortification, et même lorsque celle-ci a commencé, il faut faire de larges incisions transversales dans la peau et le tissu cellulaire sous-cutané et fomenter avec de l'eau tiède. On empêche ainsi les désordres, ou du moins on les arrête, en donnant un libre passage à la collection du pus et aux eschares du tissu cellulaire.

§ III. — Inflammation varioleuse des paupières.

Nous avons parlé de cette affection au sujet de l'ophthalmie varioleuse (p. 267), mais nous avons renvoyé ici pour indiquer le traitement destiné à éviter l'entropion, l'ectropion ou le trichiasis, par suite d'une cicatrisation vicieuse succédant aux pustules.

Pour empêcher cette fâcheuse terminaison, on touche généralement les pustules du bord des paupières avec du nitrate d'argent, dès qu'elles se présentent, ou si elles sont déjà formées, on les vide par la ponction, puis on les cautérise.

§ IV. — Anthrax et pustule maligne des paupières.

L'anthrax attaque quelquefois les paupières, et surtout la paupière supérieure. Le danger est le même que sur toute autre partie du corps, et par suite de la perte de substance causée par la chute de l'eschare, il se produit généralement un ectropion, alors même que la terminaison serait d'ailleurs favorable.

Le traitement est le même que lorsque la maladie siége dans toute autre région, c'est-à-dire : opium pour alléger les souffrances, vin et régime tonique pour soutenir l'organisme, incision cruciale dans la partie tuméfiée, suivie de l'application de cataplasmes émollients jusqu'à la chute de l'eschare. On favorise ensuite la granulation et la cicatrisation, tout en ayant soin d'empêcher, autant que possible, la rétraction.

La *pustule maligne*, qui est une inflammation gangréneuse de la peau et du tissu cellulaire est le plus fréquemment produite par contagion, c'est surtout sur le continent qu'on voit les bœufs, les chevaux, leurs cadavres ou leurs peaux produire ce mal qui se développe quelquefois aux paupières (1).

Les conséquences de la chute de l'eschare sont les mêmes que dans l'anthrax, mais les symptômes généraux sont encore plus graves et la mort vient souvent terminer la maladie.

Le premier point du traitement sur lequel les praticiens insistent est la destruction de la partie contaminée par le cautère actuel ou potentiel.

Le traitement général et local est, sous les autres rapports, le même que pour l'anthrax.

§ V. — Blépharite tarsienne.

On désigne, sous ce nom, l'inflammation chronique du bord libre des paupières ; il y en a deux variétés principales, la *catarrhale* et la *scrofuleuse* (2).

La première variété se rencontre le plus généralement chez les

(1) Consultez : Raimbert, *Traité des maladies charbonneuses*, 1859. — Bourgeois, *Traité de la pustule maligne et de l'œdème malin*, 1861.

(2) On s'accorde généralement à reconnaître les deux formes d'inflammation chronique des bords libres, mais il règne une grande confusion dans les noms qui les désignent. Quelques auteurs donnent exclusivement le nom d'*ophthalmie tarsienne* à la variété catarrhale, d'autres à la variété scrofuleuse, et il en est de même de leurs synonymes, tels que le *lippitude* et la *psorophthalmie*.

adultes et affecte principalement la muqueuse délicate du bord libre, la conjonctive et la peau environnante de la paupière ; la seconde se voit chez les enfants et affecte surtout le tissu glandulaire du bord des paupières et les racines des cils.

Il est, en effet, parfaitement établi que le genre de blépharite décrit ici a son point de départ dans l'inflammation des glandes de Meïbomius et des follicules ciliaires, d'où la dénomination de *blépharite glandulaire*, qui est assez généralement donnée à cette maladie. A une période éloignée du début, tous les éléments anatomiques du bord libre de la paupière sont altérés, et c'est à ce degré que le nom de *blépharite tarsienne* ou du bord tarsien s'applique le plus exactement. M. Velpeau qui a fait une étude approfondie des inflammations palpébrales, décrit deux espèces d'inflammation du bord libre : la *blépharite glanduleuse* et la *blépharite ciliaire*. Il subdivise la première en *blépharites glanduleuse simple* et *diphthéritique*, et la seconde en *blépharites furfuracée*, *ulcéreuse* et *folliculaire* (1). En tous cas, la blépharite glandulaire ou tarsienne doit être soigneusement distinguée de la blépharite ou ophthalmie *granuleuse*, qui n'a ni les mêmes caractères anatomiques ni le même siége, et qui se développe sous l'influence de causes toutes différentes.

Blépharite tarsienne catarrhale (2).

Symptômes objectifs. — La peau est un peu rouge et gonflée vers le bord libre des paupières ; la conjonctive rouge et villeuse ; le tégument délicat du bord lui-même plus ou moins excorié, surtout vers l'angle externe. Les cils sont chargés de la sécrétion de Meïbomius, et les paupières se collent ensemble pendant la nuit.

Symptômes subjectifs. — Ils consistent en une démangeaison et une cuisson sur les bords et aux angles des paupières, et dans une sensation de corps étranger dans l'œil avec du larmoiement et une légère intolérance de lumière.

Lorsque la maladie a duré longtemps, un grand nombre de cils tombent, et quelques-uns se dévient ; il y a souvent aussi une légère inversion ou éversion du bord des paupières ; l'une causée par un raccourcissement transversal du bord libre, et l'autre par la contraction de la peau et l'état sarcomateux de la conjonctive (*ectropion sénile*).

(1) Art. BLÉPHARITE (*Dictionnaire* en 30 vol.).

(2) *Syn.* : Ophthalmie catarrhale, chronique. — Blépharoblennorrhée sénile, mitte ou ophthalmie miasmatique des vidangeurs, etc.

Causes. — Cette maladie, qui peut être la suite d'une inflammation catarrhale ordinaire, et qui peut, dès le début, être limitée au bord libre, affecte généralement les adultes, surtout lorsque leurs occupations les exposent au froid, à l'humidité, au mauvais air, aux vapeurs méphitiques, et qu'ils sont adonnés aux liqueurs spiritueuses, ou qu'en dehors de ces conditions, ils sont faibles et âgés.

Traitement. — Quand il existe beaucoup de rougeur et de la cuisson du bord des paupières, il sera bon de commencer le traitement local par l'application de deux ou trois sangsues sur la partie malade ou par les scarifications de la conjonctive palpébrale, si celle-ci est rouge et villeuse. Ensuite, on peut prescrire la lotion de bichlorure de mercure trois fois par jour, et la pommade de précipité rouge au moment du coucher. Le chirurgien doit lui-même, tous les deux jours, toucher la conjonctive palpébrale avec la solution de nitrate d'argent.

Si la maladie paraît ne pas vouloir céder à ce traitement, il peut être utile d'appliquer des vésicatoires derrière les oreilles ou d'enduire la peau des paupières d'une solution d'iode.

C'est généralement à un traitement tonique qu'il faut avoir recours pour soutenir l'organisme, quoique quelquefois un traitement tout contraire soit indiqué, mais il faut surtout que les organes digestifs soient en bon état, ce que l'on peut obtenir avec quelques doses de mercure, suivies de légers purgatifs.

Parfois la sensibilité morbide, suite d'un affaiblissement général, est si grande, que le malade ne peut même pas supporter les remèdes locaux dont il vient d'être question. Dans ce cas, on doit employer les lotions de belladone seulement, et appliquer une pommade faible sur le bord des paupières avec une contre-irritation derrière les oreilles, jusqu'à ce que l'organisme ait repris des forces, et que l'on puisse reprendre l'usage des irritants.

Blépharite tarsienne scrofuleuse (1).

Symptômes objectifs. — Les bords des paupières sont un peu rouges et gonflés; les cils incrustés de la sécrétion des glandes de Meïbomius et de celle des follicules ciliaires, qui sont tellement abondantes, surtout pendant la nuit, que le matin les paupières

(1) Psorophthalmie, teigne ciliaire, blépharite scrofuleuse, blépharite glanduleuse, ciliaire, glandulo-ciliaire.

se trouvent collées ensemble. En retournant la paupière, on trouve la conjonctive palpébrale rouge et villeuse, souvent granuleuse. Parfois, les larmes s'écoulent abondamment sur les joues, qu'elles excorient. Lorsqu'on retire la matière qui incruste les cils on trouve à leur base de petites vésicules, des pustules ou des ulcères.

Symptômes subjectifs. — Les plus marqués sont une grande démangeaison des bords et des angles des paupières, ce qui a fait croire que la maladie n'était autre qu'un psoriasis ou gale des paupières, d'où le nom de *psorophthalmie.* Outre la démangeaison, il y a de la chaleur et de la cuisson.

Lorsque la maladie est très avancée, les paupières sont très épaissies et leurs bords sont noueux, par suite de l'hypertrophie du cartilage tarse et l'épaississement des tissus glanduleux qui s'y trouvent (*tylosis*); les cils sont en petit nombre, la plupart étant tombés et n'ayant pas repoussé, ou s'étant trouvés remplacés par des cils dégénérés (*pseudo-cils*). Ceux-ci sont en général déviés, et leurs racines sont entourées de croûtes qui cachent les ulcères, devenus plus larges.

Dans des cas anciens et négligés, le bord tarsien finit par se continuer directement avec la conjonctive, par suite de la disparition de la ligne de démarcation si nette du bord postérieur, qui prend, en outre, comme la conjonctive, un aspect rouge et sarcomateux.

Dans ces cas, les cils sont presque tous tombés (*madarosis*) par suite de la destruction de leurs bulbes, et comme on ne peut faire sortir la plus petite parcelle de la sécrétion des glandes de Meïbomius, il y a lieu de croire que leurs canaux excréteurs sont oblitérés.

Outre cet état de l'œil qui a pris le nom de *lippitude* ou *œil chassieux*, il peut y avoir un peu d'éversion de la paupière par suite de la rétraction de la peau excoriée.

Les personnes qui sont sujettes à cette forme d'ophthalmie tarsienne présentent généralement encore d'autres signes de la constitution scrofuleuse, tels que les troubles de la digestion, le météorisme, l'hypertrophie des ganglions du cou, des éruptions cutanées, des maux d'oreilles.

Causes. — Cette affection est rarement primitive, mais elle est généralement la suite de quelque ophthalmie, telle qu'une ophthalmie exanthémateuse, catarrhale, scrofulo-catarrhale ou des nouveau-nés. Une éruption cutanée s'étendant aux bords des paupières lui a quelquefois donné naissance.

L'air impur, l'humidité, un mauvais régime, le manque de propreté, tout en entretenant le mauvais état de la santé, et en aggravant l'état local, sont les principales causes qui, ajoutées à un traitement mal dirigé, tendent à perpétuer la maladie.

Pronostic. — Excepté dans les cas où la maladie a atteint la période désignée sous le nom de lippitude, le pronostic n'est pas défavorable, en ce sens que la guérison est probable. Celle-ci a quelquefois eu lieu à l'âge de la puberté, et quelquefois elle se fait avec production d'une inversion des paupières.

Traitement. — La maladie des paupières étant souvent causée par l'état de la constitution, le chirurgien doit porter son attention sur la santé générale.

Il est bon de commencer le traitement par l'emploi des altérants et des purgatifs. Il faut aussi faire attention à l'état de la peau et employer les préparations d'antimoine, si cela est nécessaire. Puis on aura recours aux toniques et aux laxatifs.

La diète et le régime recommandés plus haut (p. 199) pour l'ophthalmie phlycténulaire sont aussi indiqués dans ce cas.

La première chose à faire comme traitement local, c'est de retirer les incrustations du bord des paupières et d'enlever tous les cils qui seraient déjà ébranlés et qui peuvent céder sans effort à la traction du pouce et de l'index.

Dans la plupart des cas, la maladie cédera alors au traitement suivant : collyre de bichlorure de mercure trois fois par jour ; application de pommade faible de précipité rouge sur le bord des paupières au moment du coucher, comme il a été dit plus haut (p. 78).

Si la sensibilité et l'irritabilité sont grandes, le traitement local doit consister en lotions avec l'eau tiède et dans l'application d'une pommade faible sur le bord des paupières chaque fois que l'on retire les incrustations des cils, jusqu'à ce que l'irritabilité ait diminué par suite du traitement général, de l'application de sangsues aux paupières, d'une contre-irritation derrière les oreilles.

L'application d'une ou deux sangsues, la scarification de la conjonctive palpébrale, sont aussi indiquées chaque fois qu'il y a beaucoup de congestion du bord des paupières. Dans les cas où il y a de nombreuses ulcérations à la racine des cils, il est bon, après avoir enlevé les croûtes et arraché autant de cils qu'on peut le faire sans causer trop de souffrances au malade, de toucher les ulcères avec le crayon de nitrate d'argent. On peut renouveler

cette opération trois ou quatre fois dans l'intervalle de quelques jours. Ensuite, il faut reprendre le collyre et la pommade.

Quand la maladie est invétérée, le traitement ne peut être que palliatif. Il faut se servir de temps en temps de la pommade de Janin (p. 77), de la lotion d'alun (p. 79), et quand les circonstances l'exigent, scarifier la conjonctive, et appliquer des vésicatoires derrière les oreilles.

Lorsque, dans les cas anciens, la conjonctive palpébrale est devenue granuleuse, on retire un grand avantage de la scarification, puis on applique ensuite la pommade forte de précipité rouge ou la solution de nitrate d'argent.

Nous ne voulons pas rappeler ici les topiques nombreux qui ont été conseillés dans le traitement de la blépharite tarsienne ou glandulo-ciliaire. Presque tous sont employés sous la forme de pommades et ont pour principe actif les préparations de mercure, de camphre, de zinc, d'alun, etc.; nous avons indiqué déjà (81 et 148) un grand nombre de formules. Nous insisterons cependant sur l'utilité de la glycérine et des glycéroles dans le traitement de cette maladie souvent si tenace. La glycérine pure, appliquée plusieurs fois par jour en onctions sur les bords palpébraux, les nettoie parfaitement, en ramollissant et en dissolvant les croûtes. Si on l'étale sur toute la surface cutanée des paupières, elle donne à cet organe une souplesse qui hâte la résolution de la phlegmasie. En associant les divers agents médicamenteux soit à la glycérine pure, soit à la glycérine mêlée d'amidon, on obtient un topique qui reste au contact des surfaces malades, prévient la formation des croûtes si contraires à la guérison, les détruit si elle existe, et ne forme pas sur le bord des paupières une sorte d'enduit rance, comme cela a lieu avec les corps gras (1).

Quand le bord palpébral est considérablement épaissi, que la conjonctive hypertrophiée forme un bourrelet induré et rougeâtre, on aura recours avec avantage, comme l'a démontré il y a déjà longtemps M. Velpeau, à la pommade au nitrate d'argent. On pourra encore promener sur cette surface rougeâtre et granuleuse le crayon de nitrate d'argent ou le sulfate de cuivre. L'évulsion des cils déviés, les scarifications répétées du bord libre, la cautérisation des ulcérations avec la pointe du crayon de nitrate d'argent, tels sont les moyens qui, joints au traitement général tonique, huile de foie de morue, iodures, ferrugineux, etc., pourront, dans les cas rebelles, le mieux assurer la guérison.

(1) Voyez *De l'emploi de la glycérine dans le traitement des ophthalmies*, par le docteur Foucher. *Bulletin de thérap.*, 1860.

§ VI. — Orgeolet.

L'orgeolet ou clou, comme on le sait, est une petite tumeur phlegmasique du bord de la paupière, accompagnée de plus ou moins de chaleur et de douleur et se terminant par suppuration. Elle est d'une nature furonculeuse. Lorsque l'abcès se rompt, il y a évacuation d'une matière épaisse avec une petite eschare, le gonflement diminue et la paupière guérit.

Selon quelques auteurs, l'orgeolet est un abcès des glandes de Meïbomius; d'autres prétendent qu'il est placé dans le tissu cellulaire du bord de la paupière. Enfin, on a dit qu'il avait son siége dans la capsule et les glandes des racines des cils.

Il y a, en effet, des abcès des glandes de Meïbomius qui déterminent sur le bord des paupières une petite tumeur extérieure, comme l'orgeolet, mais en retournant la paupière, on voit la glande de Meïbomius distendue par de la matière, ce qui n'arrive pas dans l'orgeolet. Il n'est pas douteux que les racines des cils ne soient comprises dans l'orgeolet, parce que les cils de la partie malade tombent, et lorsqu'on les arrache, on voit la matière s'écouler par l'orifice.

Comme nous l'avons dit plus haut (p. 185), l'ophthalmie érysipélateuse est quelquefois accompagnée d'orgeolet.

Causes. — Les personnes les plus sujettes à l'orgeolet sont d'une constitution scrofuleuse. Les troubles digestifs sont souvent une cause excitante.

Traitement. — On peut quelquefois arrêter la maladie au début par un émétique suivi d'un laxatif et d'applications froides sur l'œil, ou en touchant le bouton inflammatoire avec le caustique. Si la maladie a déjà fait des progrès, il vaudrait mieux recourir aux applications chaudes pour hâter la suppuration. Il est en général préférable de laisser l'abcès se rompre tout seul, mais lorsqu'il est à maturité et que la gêne qu'il occasionne est très grande, on peut procurer du soulagement en le ponctionnant.

Le docteur Zeis, qui émit le premier l'avis que le siége propre de l'orgeolet est la capsule et les glandes des racines des cils, recommande d'arracher les cils, dès le début, sur la partie affectée. De cette manière, on arrête la maladie ou on l'apaise considérablement. Comme de toute manière, les cils doivent tomber, il n'y a pas d'objection à faire à ce procédé par rapport à la conservation des cils ; d'ailleurs, ils se reproduisent rapidement.

Pour empêcher le retour de la maladie, il faut surveiller l'état de santé générale et les influences qui paraissent en être la cause.

§ VII. — Inflammation et abcès des glandes de Meïbomius.

Les abcès des glandes de Meïbomius, comme nous venons de le dire, ressemblent extérieurement à l'orgeolet, mais en retournant la paupière, on voit la glande distendue par une matière jaune que l'on peut parfois faire sortir par la pression à travers l'ouverture correspondante.

Le traitement consiste à ouvrir la glande enflammée d'un coup de lancette et à en exprimer le contenu.

§ VIII. — Affections syphilitiques des paupières.

L'ulcération syphilitique, quelquefois primitive, quelquefois secondaire, affecte le bord des paupières à l'extérieur ou à l'intérieur. Dans le premier cas, elle détruit toute l'épaisseur de la paupière; dans le second, elle produit une excavation profonde et sanieuse.

Comme dans ces cas, l'ulcération marche en dépit de tout traitement local, il est important de la distinguer à temps, pour arrêter ses progrès par le traitement général de la syphilis.

Cela fait, il faut diriger la cicatrisation de manière à empêcher la difformité de la paupière.

Dans les cas où les enfants affectés de syphilis, comme nous l'avons dit (p. 6), ont les paupières et les autres parties de la face couvertes de pustules plates qui creusent, se recouvrent de croûtes et s'étendent, le traitement général doit consister en petites doses de calomel, d'iodure de mercure ou de mercure crayeux (6 à 12 centigrammes), et le traitement local en applications de la pommade faible de précipité rouge.

ARTICLE II.

POSITION ANORMALE DES PAUPIÈRES, DIRECTION VICIEUSE DES CILS, IRRÉGULARITÉ ET PERTE DES MOUVEMENTS DES PAUPIÈRES, ETC.

§ I. — Ectropion ou éversion des paupières.

Dans l'ectropion, la paupière est éloignée du globe. Sa surface conjonctivale est tournée en dehors et son bord ciliaire déplacé.

Le globe n'étant ainsi plus protégé par la paupière, est exposé à une irritation constante qui entretient un conjonctivite chronique, affaiblit l'œil, cause des taies et la vascularisation de la cornée. Dans certains cas graves, des attaques répétées d'inflammation aiguë finissent par détruire le globe. La conjonctive de la paupière retournée présente plus ou moins un aspect villeux ou sarcomateux ; lorsque c'est la paupière inférieure qui est le siége de la maladie, il y a généralement un écoulement des larmes. L'ectropion cause, en outre, à l'œil une sensation de froid très pénible et est une difformité désagréable.

L'ectropion se montre à divers degrés et dépend de causes différentes. La paupière inférieure est plus souvent atteinte que la supérieure, mais les deux paupières peuvent être affectées.

1° Ectropion par excoriation et rétraction de la peau de la paupière avec épaississement et état sarcomateux de la conjonctive.

C'est presque toujours la paupière inférieure qui est le siége de cette forme la plus simple et la plus commune de l'ectropion. Cette maladie est généralement le résultat de quelque inflammation chronique de la conjonctive, ou ophthalmie tarsienne, dans laquelle la peau de la paupière et de la joue s'excorie et se rétracte sous l'influence de l'écoulement, d'une part, tandis que, de l'autre, la conjonctive s'épaissit considérablement et devient sarcomateuse. Le relâchement du cartilage tarse favorise le déplacement par rétraction de la peau et la saillie de la conjonctive tuméfiée.

Chez les vieillards, le relâchement du tarse et l'épaississement sarcomateux de la conjonctive semblent agir plus souvent que la contraction de la peau pour produire l'ectropion. Par suite d'une ophthalmie catarrhale chronique, les angles des paupières sont exulcérés, le tarse se relâche, la conjonctive s'épaissit, la paupière tombe et se renverse en dehors, tandis que la contraction de l'orbiculaire tend à augmenter l'éversion ; celle-ci se confirme de plus en plus, surtout par l'accroissement du gonflement de la conjonctive et l'accommodation graduelle de la paupière à sa nouvelle position.

Par suite d'une longue exposition, l'épithélium de la conjonctive s'altère et revêt au plus haut point les caractères de l'épiderme, si bien que la conjonctive devient calleuse et peut supporter le contact des corps étrangers qui, auparavant, l'irritaient et même la faisaient saigner.

Traitement. — Dans la forme d'ectropion que nous décrivons, il n'y a pas de perte de substance de la peau, la rétraction n'est pas grande; de telle sorte que c'est l'épaississement de la conjonctive et le relâchement du cartilage tarse qui prennent la plus large part à la production de la maladie. On peut donc parvenir à ramener la paupière à sa position normale par les moyens destinés à produire la rétraction de la conjonctive seulement ou en même temps le raccourcissement transversal du tarse.

L'application répétée du nitrate d'argent sur la surface de la conjonctive est le moyen le plus convenable pour en produire la rétraction. Après avoir retourné la paupière le plus possible, on porte le caustique dans la direction d'un angle à l'autre, parallèlement au bord ciliaire et près de lui. La partie touchée par le caustique est essuyée avec un linge fin et enduite d'huile d'amandes douces; il est souvent avantageux de scarifier la conjonctive avant d'appliquer le caustique. La cautérisation peut être répétée tous les deux ou trois jours. Au lieu du nitrate d'argent, on a conseillé l'acide sulfurique concentré pour cautériser la conjonctive ; on l'applique au moyen d'une petite baguette de bois ou d'os, plongée dans le liquide de manière à n'en garder qu'une goutte à son extrémité. Le nitrate d'argent, cependant, mérite en général la préférence, et quand il ne suffit pas pour produire l'effet désiré, il vaut mieux exciser une bandelette elliptique de la conjonctive épaissie, parallèlement au bord ciliaire de la paupière. Pour cela, on éloigne autant que possible la paupière du globe, puis on saisit avec une pince un repli de la conjonctive, que l'on coupe avec des ciseaux courbes. L'étendue du lambeau doit être calculée de manière qu'après la cicatrisation, la rétraction de la conjonctive ne soit pas assez considérable pour produire un entropion, et le soit assez pour ne pas laisser persister un certain degré d'ectropion.

Après la cautérisation et l'excision, on maintient la paupière dans sa position normale, au moyen de quelques bandelettes de taffetas agglutinatif, de compresses et d'un bandage.

Procédé d'Adams. — Lorsqu'il existe un allongement notable du tarse, il peut être nécessaire, pour ramener la paupière à sa position normale, d'en exciser, à l'exemple d'Adams, un lambeau triangulaire comprenant toute son épaisseur. Cette excision sera pratiquée seule ou sera combinée avec l'un ou l'autre des moyens que nous venons d'indiquer. La base du lambeau cunéiforme correspond au bord ciliaire de la paupière, et doit être d'une largeur

telle qu'elle redonne à ce bord sa propre longueur. L'excision doit être pratiquée plutôt vers l'angle externe qu'à la partie moyenne de la paupière.

Fig. 119.

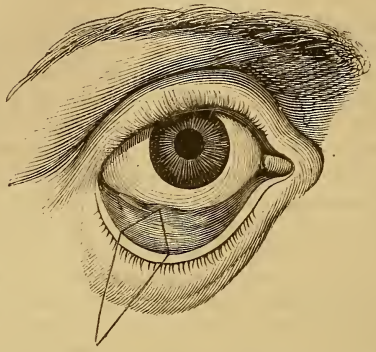

La largeur du lambeau qu'il faut exciser étant exactement calculée, on saisit la paupière avec une pince et on l'éloigne du globe ; puis, avec une forte paire de ciseaux droits, le chirurgien coupe le lambeau en deux coups, le premier portant sur le côté gauche et le second sur le côté droit de la pince.

Fig. 120.

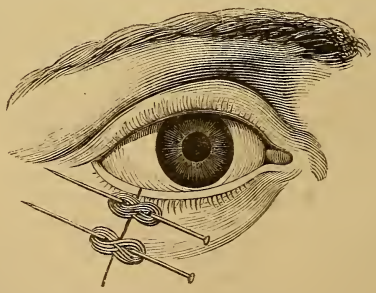

Lorsque le lambeau est excisé, la paupière est ramenée à sa place et les bords de la plaie réunis par la suture du bec-de-lièvre. Les épingles sont implantées à une certaine distance des bords de la plaie, et ne doivent pas comprendre la conjonctive.

On doit placer d'abord l'épingle la plus rapprochée du bord ciliaire, afin qu'en ce point la réunion soit parfaitement régulière. La paupière est soutenue par des bandelettes, des compresses et un bandage (fig. 120).

Procédé de Dieffenbach. — L'opération suivante, proposée par Dieffenbach, n'est applicable qu'aux cas d'ectropion que nous étudions. Il faut remarquer, cependant, qu'elle n'est pas mieux combinée pour rendre à la paupière sa position normale que les méthodes moins compliquées décrites plus haut.

Après avoir ramené la paupière autant que possible à sa place, le chirurgien fait dans la peau une incision semi-lunaire dont la courbure correspond à celle du rebord orbitaire et qui est à la distance d'environ un tiers de pouce du bord ciliaire de la paupière. Les extrémités de l'incision ne doivent pas s'étendre en dedans et en dehors, jusqu'au niveau des angles de l'œil. Le lambeau de peau tracé par l'incision étant disséqué avec la portion sous-jacente de l'orbiculaire, on fend la conjonctive, dont la surface adhérente est mise à nu le long du bord orbitaire du cartilage tarse et dans la direction de la plaie extérieure. Alors on entraîne avec une pince, à travers la plaie extérieure, le bord orbitaire de la conjonctive et du cartilage tarse, et on l'unit aux bords de la plaie par une suture entortillée, après avoir toutefois avivé la surface muqueuse. De cette façon, le bord ciliaire revient à sa position normale.

2° Ectropion par rétraction cicatricielle de la peau.

L'ectropion de cette nature affecte aussi bien une paupière que l'autre et quelquefois les deux, parce qu'elles sont également exposées aux blessures, brûlures, abcès, ulcérations, etc. Lorsque la lésion (brûlure ou plaie) affecte l'angle externe, celui-ci se renverse, ainsi que la partie externe des deux paupières.

Dans cette forme d'ectropion, l'éversion est en général très complète, et atteint quelquefois un tel degré, que le bord ciliaire très allongé se renverse sur la joue ou sur le sourcil. L'ectropion de la paupière supérieure laisse l'œil beaucoup plus à découvert que celui de la paupière inférieure.

Traitement. — Cet ectropion a depuis longtemps exercé la sagacité des chirurgiens, mais ce n'est que depuis peu que l'on a obtenu quelques succès. Beer, en 1817, décrit cet ectropion sous le nom de *maladie incurable* succédant aux ophthalmies.

Procédé de Celse. — L'opération décrite par Celse pour le lagophthalmos ou raccourcissement de la paupière supérieure, consiste à faire une incision semi-lunaire à travers les téguments rétractés de la paupière, un peu au-dessous du sourcil, les extrémités recourbées regardant en bas. L'incision, rendant à la paupière sa liberté, permet de la ramener à sa position normale, et l'on s'efforce de laisser la plaie se guérir par une large cicatrice. Il recommande la même opération pour la paupière inférieure, seulement avec cette modification que les cornes de l'incision sont tournées vers la mâchoire et non vers l'œil.

Cette opération, que Celse lui-même ne conseille que lorsque la perte de substance de la peau a été peu considérable, a plusieurs fois été faite en vain, et l'on a toujours remarqué que la rétraction graduelle de la cicatrice reproduisait un ectropion souvent pire qu'auparavant.

Chelius (d'Heidelberg) a un peu modifié cette opération et prétend en avoir obtenu, même lorsqu'il y avait un très grand raccourcissement de la paupière, des résultats heureux qui dépassaient son attente.

Procédé de Chelius. — On fait une incision dans toute la largeur de la paupière aussi près que possible du bord tarsien. On détache les bords de la plaie du tissu cellulaire, de façon à détruire toute tension de la peau et à pouvoir ramener la paupière dans sa position naturelle. On divise ensuite les fibres de l'orbiculaire par plusieurs incisions verticales. Lorsque la tuméfaction de la conjonctive s'oppose au replacement de la paupière, on en excise une partie avec des ciseaux ou le bistouri, et l'on fend la commissure externe dans l'étendue de quelques lignes et dans une direction horizontale. Après cela, on fait passer, au moyen d'aiguilles courbes, deux anses de fil près du bord tarsien des paupières, mais sans blesser le cartilage tarse ; on fixe ces fils avec une bandelette de diachylum, sur la joue s'il s'agit de la paupière supérieure, sur le front si c'est sur la paupière inférieure que l'on opère, de façon à maintenir la paupière dans la position qu'on lui a donnée. Le pansement consiste à recouvrir de charpie les incisions de la paupière et de la commissure externe. Plus tard, c'est encore de la charpie, sèche ou enduite de cérat, que l'on applique sur la plaie. Il faudra éviter de cautériser, même lorsqu'il y a exubérance de bourgeons charnus, parce que de cette manière on déterminerait une rétraction fâcheuse de la cicatrice.

Lorsque le cartilage se trouve très allongé, on peut à la dissection des adhérences anormales, à la division de la peau rétractée, et à l'ablation d'une partie de la conjonctive épaissie, ajouter l'excision d'un lambeau triangulaire comprenant toute l'épaisseur de la paupière, comme cela a été décrit plus haut, dans le procédé d'Adams. Faisons observer, en passant, que lorsque la peau est très raccourcie, il sera plus facile de se servir, pour faire l'excision, d'un petit scalpel que des ciseaux.

Procédé de Fricke. — Transplantation d'un lambeau de peau de la tempe ou de la joue. — Lorsque, après avoir détruit les adhérences cellulaires, extirpé la cicatrice ou divisé simplement la peau rétractée, il existe une ouverture considérable, après que la paupière a été ramenée dans sa situation normale, on a essayé d'y transplanter un lambeau de la peau d'une autre partie du visage. Pour la paupière supérieure, c'est généralement sur la tempe qu'on va le chercher, et sur la joue pour la paupière inférieure. On dessine le lambeau de la même forme que l'ouverture qu'il doit combler et d'une étendue deux fois plus grande, afin de parer à la rétraction cicatricielle.

Fig. 121.

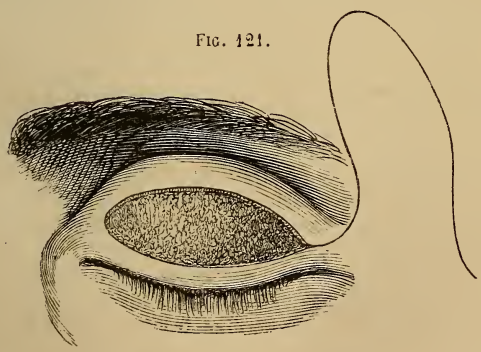

Le lambeau préalablement mesuré et tracé, est séparé par la dissection avec autant de tissu cellulaire que possible, et de manière qu'il reste en rapport avec la région par un pédicule ayant sa propre largeur. Ce n'est que, lorsque le sang a cessé de couler et que tout caillot sanguin a été enlevé de l'ouverture des paupières et de la surface du lambeau, que l'on adapte ce dernier dont on fixe les bords à ceux de l'ouverture, au moyen de sutures, de bandelettes et de bandes. La plaie de la

tempe ou de la joue, où le lambeau a été pris, est rapprochée par la suture, si cela est possible, sinon on la laisse se cicatriser par granulations.

Cette opération de blépharoplastie par transplantation de la peau de la tempe ou de la joue, inventée par Fricke (de Hambourg), a été souvent faite avec succès par le docteur Mackenzie, mais elle a échoué dans beaucoup de cas.

Lorsque l'on ne peut emprunter son lambeau de peau à la tempe ou à la joue, on peut le transplanter de l'éminence thénar, c'est ce que j'ai fait dernièrement avec succès pour rétablir toute une paupière détruite par une ulcération syphilitique. Au lieu de transplanter la peau dont on a besoin, on peut la faire glisser simplement des parties immédiatement environnantes vers l'ouverture qu'a produite la section des adhérences palpébrales, comme dans le procédé suivant.

Procédé de l'auteur. — J'ai appliqué avec succès l'opération suivante dans l'ectropion avec raccourcissement de la paupière supérieure par rétraction de la peau, suite de brûlure. Voici les principaux détails de l'opération.

La paupière est mise en liberté à l'aide d'incisions dirigées de telle façon que, dès qu'elle a été remise en place, le vide qui en résulte soit comblé par le rapprochement des lèvres de la plaie qu'on réunit par première intention. Contrairement à ce qui a lieu dans l'opération de Celse, plus la cicatrice est étroite, mieux le résultat est assuré. Le lambeau de peau circonscrit entre les incisions n'est point détaché des parties sous-jacentes; mais, en tirant parti de la laxité du tissu cellulaire sous-cutané, on abaisse le lambeau par pression, et l'on rend ainsi à la paupière sa liberté. Le succès dépend beaucoup de la laxité du tissu cellulaire. Il est donc bon, plusieurs jours avant l'opération, de faire mouvoir la peau de haut en bas, pour augmenter cette laxité du tissu cellulaire.

La description de l'opération se trouve dans l'observation suivante :

Une femme, âgée de vingt-quatre ans, avait de fortes cicatrices sur la figure. Les deux globes oculaires étaient entièrement à découvert par suite du raccourcissement et de l'éversion des paupières supérieures. A gauche, l'éversion était moindre qu'à droite. De ce dernier côté, le bord ciliaire du cartilage tarse correspondait au contour de l'orbite, et son bord orbitaire occupait la place ordinaire du bord ciliaire, de sorte que lorsque la malade essayait de fermer l'œil, c'était le bord orbitaire du cartilage qui

était attiré en bas. Il y avait un peu de raccourcissement et d'éversion de la paupière inférieure gauche. La malade voyait très bien de l'œil droit ; mais, par suite d'une opacité de la cornée, elle ne voyait pas assez de l'œil gauche pour reconnaître une personne. A l'âge de quinze mois, elle était tombée dans le feu, et les brûlures qui avaient dévasté son visage avaient été la cause de son état présent.

Deux ans avant de venir me trouver, elle avait subi à l'œil gauche une opération qui avait amené un peu d'amélioration. Il est probable cependant que l'opération n'avait fait que diminuer le renversement, car le raccourcissement de la paupière était encore considérable.

Le 22 février 1836, j'opérai la paupière supérieure gauche. Je fis, dans la peau, deux incisions convergentes commençant au-dessus des angles de l'œil et venant se rejoindre, en se portant en haut, à un peu plus d'un pouce du bord ciliaire de la paupière adhérente. En appuyant sur le lambeau triangulaire ainsi limité et en coupant toutes les brides celluleuses, mais sans détacher le lambeau des parties sous-jacentes, je pus ramener la paupière à sa position naturelle par le simple allongement du tissu cellulaire. J'excisai un bourrelet de la conjonctive retournée ; je réunis par quelques points du suture les bords de la plaie laissée par l'abaissement du lambeau, et je maintins la paupière en place par des bandelettes agglutinatives, des compresses et un bandage (fig. 123).

Pendant que la blessure guérissait, une petite partie de la pointe du lambeau qui avait été un peu séparée des parties sous-jacentes se mortifia. Vers le 1er avril, la cicatrisation était faite et l'ectropion complétement guéri. La cicatrice causée par la mortification du sommet du triangle était assez large. Lorsqu'on retira le bandage, la paupière était tellement allongée, que l'œil aurait été entièrement recouvert si la paupière inférieure n'avait pas été aussi légèrement raccourcie. Après la suppression du bandage, il survint un peu de raccourcissement, non par la rétraction de la cicatrice, mais à cause de celle de la peau qui reprit davantage son aspect naturel, à mesure que sa tension diminua.

Vers le milieu de mars, j'opérai la paupière supérieure droite. Les incisions furent faites de la même façon, seulement elles ne se rencontraient pas, et l'espace d'un sixième de pouce environ, laissé entre leurs extrémités, fut traversé par une incision transversale (fig. 122) : je réussis par le seul allongement du tissu cellu-

laire à abaisser le lambeau et allonger ainsi la paupière, au point qu'elle recouvrait tout l'œil; mais à cause du long déplacement

Fig. 122.

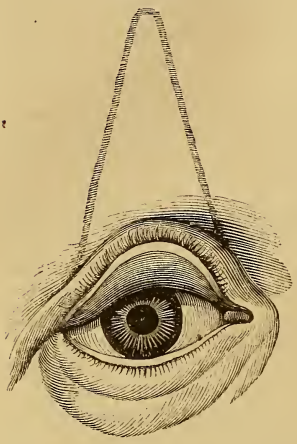

Fig. 123.

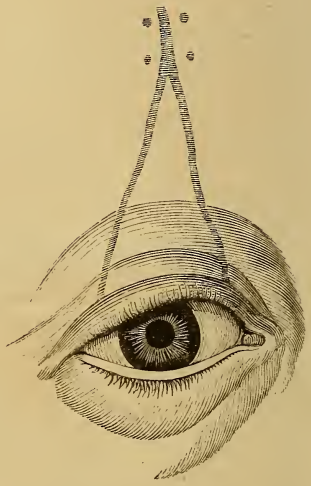

qu'avait subi le cartilage tarse, le bord ciliaire n'était pas en contact avec le globe; je n'essayai pas de corriger cet état en raccourcissant transversalement la paupière, mais j'enlevai un

Fig. 124.

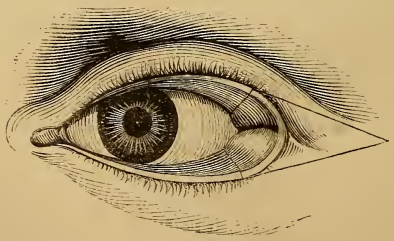

bourrelet de la conjonctive et en même temps un morceau du cartilage. Une petite fongosité se développa sur cette plaie; je l'excisai avec des ciseaux, et je touchai sa racine avec le crayon de nitrate d'argent.

En 1837, A. Bérard répéta sans succès cette opération ; M. Velpeau, en 1838, la réussit une fois ; dans un autre cas, le succès fut compromis par un érysipèle.

Procédé de Walther. — Nous avons dit qu'il arrive quelquefois que, par suite de cicatrices vicieuses, la peau de la tempe est très rétractée, et il en résulte que la commissure externe et les parties externes des paupières sont renversées en dehors (fig. 124). Dans un cas de ce genre, Walther excisa le bord libre des deux paupières dans l'étendue de l'éversion, ainsi que la commissure et un lambeau triangulaire de la peau environnante sur la tempe ; la base du triangle ainsi dessiné était tournée vers l'œil, le sommet vers l'oreille.

Fig. 125.

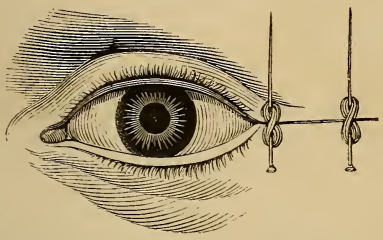

Il réunit ensuite les lèvres de l'incision par deux sutures, et cette *tarsoraphie* guérit cette variété d'ectropion.

3° Ectropion par suite de carie de l'orbite.

Lorsque l'ectropion se complique d'une carie du bord orbitaire, on ne doit pas songer à tenter une opération pour le guérir, avant que la maladie de l'os soit elle-même guérie. Ensuite il sera le plus souvent nécessaire, à cause de l'étendue dans laquelle la paupière a souffert par suite de la suppuration et de l'ulcération, d'avoir recours à la transplantation ou au déplacement de la peau voisine, en suivant l'un des procédés que nous avons décrits. Il arrive quelquefois, cependant, que la cicatrice, malgré le degré prononcé de l'ectropion, n'embrasse qu'une très petite portion de la peau, et que le reste de la paupière est à peu près sain, mais replié.

Procédé d'Ammon. — Dans un cas de ce genre, Ammon circonscrivit, par une incision, la partie adhérente de la peau qu'il

laissa adhérente à l'os, puis détacha tout autour des téguments voisins de manière à mettre la paupière en liberté et à permettre au malade de fermer l'œil. Il rapprocha ensuite la plaie par-

Fig. 126.

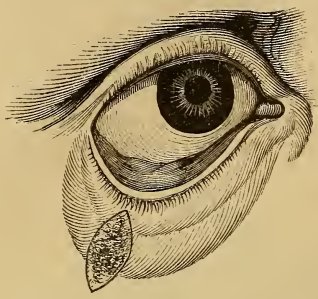

Fig. 127.

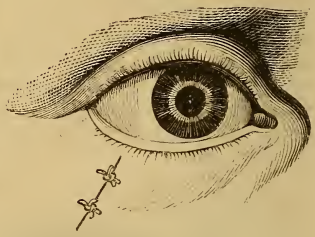

dessus l'ancienne cicatrice préalablement avivée. La paupière fut ainsi allongée : il ne resta qu'une cicatrice à peine apparente, et la dépression désagréable du contour de l'orbite se trouva masquée.

Les conditions anatomiques de l'ectropion, tout en se rattachant aux groupes qui viennent d'être signalés, c'est-à-dire l'exubérance et l'épaississement de la conjonctive, la rétraction et les cicatrices de la peau, la déformation du cartilage tarse, la contraction de l'orbiculaire, etc., présentent, en outre, tant de dispositions variées, que les chirurgiens ont dû créer souvent, pour les cas particuliers, des procédés opératoires destinés à corriger la difformité. Nous ne voulons pas entrer dans la description de ces opérations spéciales, nous nous contenterons de rappeler que, dans ces procédés, on atteint soit la peau seule, soit la conjonctive seule, soit toute l'épaisseur de la paupière, avec ou sans addition d'un lambeau pris sur les parties voisines, et que tous ont pour but de remplir une ou plusieurs des indications suivantes : raccourcissement de la conjonctive et destruction du bourrelet conjonctival, allongement de la peau et destruction des parties rétractées ou cicatricielles, raccourcissement transversal de toute la paupière. Ces indications ne peuvent être remplies dans les cas d'ectropion prononcé sans laisser sur la paupière une perte de substance qui devra être comblée par un des procédés de la blépharoplastie proprement dite (1).

(1) Consultez : Rigaud, *De l'anaplastie des lèvres, des joues et des paupières*, thèse de concours, 1841. — Serre, *L'art de restaurer les difformités de la face.* — Velpeau, *Méd. opér.*, t. III, p. 344. — Denucé, *Considérations sur l'autoplastie* (*Arch. gén. de méd.*, 1855).

L'obstacle le plus grand au succès des opérations pratiquées pour corriger l'ectropion, est la rétraction du tissu cicatriciel qui tend à attirer à lui la paupière restée mobile, quel que soit le procédé employé. Les tractions exercées sur la paupière au moyen de fils ou de bandelettes agglutinatives ne s'opposent qu'imparfaitement et que momentanément à cette action de la cicatrice. Le procédé de M. Mirault (d'Angers) par occlusion temporaire des paupières, a pour but de remédier à cet inconvénient en opposant à la force rétractile de la cicatrice une force antagoniste et permanente.

Ce procédé consiste dans la section des adhérences qui produisent l'ectropion, dans la réunion par la suture des bords palpébraux avivés, et enfin dans la séparation de la fusion palpébrale artificiellement produite, lorsque la rétraction inodulaire a produit tout son effet.

M. Mirault a pratiqué cette opération avec succès et a été imité par MM. Huguier et Nélaton; mais c'est surtout à M. Denonvilliers, qui s'occupe avec tant de persévérance et de succès de l'autoplastie, qu'est dû le dernier perfectionnement de ce procédé. Cet habile chirurgien, en combinant ensemble l'occlusion palpébrale temporaire et la blépharoplastie par la méthode indienne, a remédié aux imperfections de cette dernière opération, et a pu obtenir des résultats tout à fait nouveaux. L'opération de M. Denonvilliers comprend les quatre temps suivants : 1° division des cicatrices et dissection des adhérences ; 2° avivement des paupières ; 3° choix et dissection du lambeau autoplastique ; 4° suture des paupières entre elles et du lambeau.

M. Cazelles (1) a fait ressortir tous les avantages de cette opération, et a montré, par de nombreux exemples empruntés à la pratique de M. Denonvilliers, tout le succès qu'on pouvait en attendre.

§ II. — Entropion ou inversion des paupières.

L'entropion est le contraire de l'ectropion. Le bord libre de la paupière et les cils sont tournés vers le globe, qu'ils irritent à un très haut point, par leur frottement continuel. Le bord de la paupière peut n'être retourné que dans une partie de son étendue. On a alors un entropion *partiel ;* mais le plus ordinairement l'entropion est *total*. Une seule paupière peut être affectée, ou bien les deux du même œil sont malades ; quelquefois c'est une seule paupière à chaque œil, ou bien encore les deux paupières de chaque œil.

La gêne occasionnée par le frottement du bord palpébral et des cils, lorsqu'on essaye de se servir de l'œil, et l'intolérance de la lumière qui existe à un degré plus ou moins prononcé, forcent

(1) *Du traitement de l'ectropion cicatriciel*, par Cazelles (thèse de Paris, 1860).

le malade à tenir toujours l'œil fermé ou presque fermé et immobile autant que possible.

L'irritation continuelle peut déterminer une conjonctive chronique avec vascularité de la cornée.

Il importe de distinguer l'entropion du *trichiasis*, qui produit la même irritation et la même gêne. Dans le trichiasis, le bord de la paupière est dans sa position normale, tandis que les cils seuls sont retournés. Il est fréquent de voir à la fois l'entropion et le trichiasis.

Il y a différentes formes d'entropion qui sont en rapport avec les conditions morbides des parties et qui réclament des traitements différents.

L'entropion peut être dû : 1° au relâchement des téguments des paupières et à la contraction spasmodique du muscle orbiculaire des paupières ; 2° à la rétraction et à la déformation du cartilage tarse.

1° Entropion par relâchement des téguments des paupières et contraction spasmodique de l'orbiculaire.

La résistance et l'épaisseur du cartilage tarse, ainsi que la présence du releveur de la paupière, empêchent que l'entropion puisse se produire souvent à la paupière supérieure par suite du simple relâchement des téguments. Dans ce cas, la paupière ne peut se relever complétement, et l'on a simplement une variété de ptosis. C'est généralement la paupière inférieure qui est le siége de l'entropion par relâchement des tissus.

Dans cette forme d'entropion, le bord de la paupière et les cils gardent, sous tous les autres rapports, leur aspect normal ; le cartilage tarse paraît sain. La paupière est simplement enroulée en arrière sur elle-même et quelquefois à un tel point que le bord ciliaire se trouve placé dans le sinus palpébral inférieur de la conjonctive. Si l'on applique le doigt sur la partie extérieure de la paupière et que l'on abaisse un peu la peau, le bord de la paupière et les cils reviennent à leur place, et y restent jusqu'à ce qu'un clignement les fasse brusquement reprendre leur déviation.

Le relâchement et la surabondance des téguments de la paupière ne paraissent pas être en eux-mêmes la cause essentielle de l'entropion ; ils en favorisent d'abord le développement, il est vrai, et en assurent ensuite la permanence.

La déviation en dedans du bord libre de la paupière semble se produire généralement de la manière suivante : pendant une attaque d'ophthalmie accompagnée d'un gonflement œdémateux des paupières, celles-ci sont pendant longtemps maintenues fermées et contractées d'une façon spasmodique, et alors le bord libre repoussé en dedans par le gonflement du bord orbitaire de la paupière est attiré et tourné en dedans par la portion ciliaire du muscle orbiculaire. La déviation, une fois acquise, continue même après la disparition de tout le gonflement ou de l'œdème. Cette variété d'entropion se rencontre surtout chez les vieillards, d'où le nom d'*entropion sénile* qui lui a été donné.

Fig. 128.

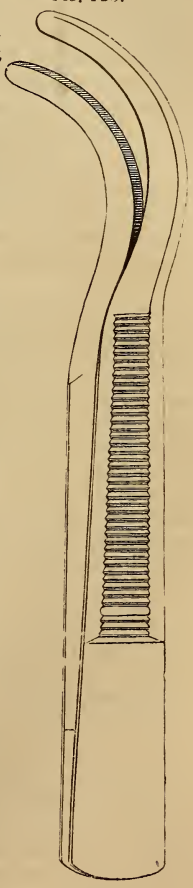

Lorsqu'il n'y a pas exubérance ou relâchement des téguments des paupières, l'entropion peut être produit par la seule contraction spasmodique du muscle orbiculaire pendant une attaque aiguë d'ophthalmie avec photophobie et gonflement des paupières ; mais cet entropion cesse avec l'ophthalmie, surtout si l'on a soin de maintenir la paupière à sa place par quelque moyen mécanique. Parfois il suffira de mettre une couche de collodion que l'on renouvellera tous les deux ou trois jours ; mais le meilleur appareil est un fil de fer solide et recourbé de manière qu'il s'adapte par sa partie moyenne sur la partie postérieure de la tête, tandis que les extrémités arrondies viennent appuyer sur la portion orbitaire de la paupière inférieure.

Traitement. — Il consiste dans l'excision ou dans la destruction par le caustique d'une partie des téguments relâchés.

Excision (procédé de Celse). — La portion des téguments que l'on excise doit être d'une forme elliptique et d'une largeur telle, qu'en rapprochant les lèvres de l'incision, la paupière reprenne sa position normale. Quoiqu'il faille exciser les téguments aussi près que possible du bord de la paupière, il faut encore

laisser un lambeau de peau suffisant pour recevoir les points de suture. Pour exciser le lambeau elliptique, on saisit avec les pinces à entropion (fig. 128) un repli cutané transversal suffisant pour ramener la paupière dans sa position normale, et on l'excise avec des ciseaux ; on réunit ensuite les lèvres de la plaie par deux points de suture. Il est souvent utile de faire, outre l'excision du repli transversal, une incision verticale comprenant toute l'épaisseur de la paupière près de l'angle externe, comme nous le décrirons plus bas, pour les cas d'entropion de la paupière inférieure par rétraction transversale du cartilage tarse.

Enfin, il est quelquefois avantageux de faire, après l'excision d'un lambeau transversal, celle d'un repli vertical, comme le fit Dzondi. Le procédé de Janson (de Lyon) consiste à n'enlever que des lambeaux verticaux de la peau s'étendant vers le bord libre de la paupière.

Ce procédé avait été adopté par Lisfranc, et nous l'avons plusieurs fois exécuté de la façon suivante : le pli vertical de la peau, saisi entre les mors d'une pince, est traversé à sa base par deux ou trois épingles fines, selon son étendue ; puis avec des ciseaux ou le bistouri, on coupe nettement le lambeau de peau saisi par la pince en avant des épingles ; une suture entortillée est immédiatement pratiquée, et les chefs du fil passé sous l'épingle inférieure sont laissés assez longs pour être fixés sur le front avec une bandelette agglutinative, afin de soutenir la paupière dans sa position normale pendant la cicatrisation. Ce procédé nous paraît parfaitement rationnel, parce que chaque ligne cicatricielle verticale est une sorte de cordon qui, en se rétractant de plus en plus, agit directement sur le bord libre pour l'attirer en dehors.

Cautérisation. — Le caustique le plus souvent employé dans ce but est l'acide sulfurique concentré (méthode d'Helling). Au moyen d'une tige de bois, on étend l'acide sur une portion ovale des téguments, de la longueur de l'entropion et d'un quart de pouce de largeur à sa partie moyenne. Après quelques minutes, il faut sécher la paupière avec un linge et renouveler l'application de l'acide, et ainsi de suite, jusqu'à ce que l'on ait produit une rétraction suffisante pour rétablir la paupière à sa position normale. Il peut être nécessaire de recommencer au bout de quelque temps. J'ai trouvé que la potasse caustique était plus commode à appliquer que l'acide sulfurique.

La cautérisation n'est pas applicable lorsqu'il y a une très grande exubérance de la peau. Elle n'est bonne que dans des

cas légers ou récents, ou bien lorsqu'à la suite de l'excision, il y a tendance à la récidive.

2° Entropion par rétraction et déformation du cartilage tarse.

La paupière supérieure est, aussi bien que l'inférieure, sujette à cette affection. Souvent les deux paupières sont prises à la fois.

Dans une ophthalmie tarsienne invétérée ou dans une conjonctivite granuleuse, catarrhale ou scrofuleuse, le cartilage tarse éprouve des altérations ; il s'indure et se rétracte à la surface interne, en même temps qu'il se raccourcit transversalement. Il en résulte que le bord de la paupière est fortement tourné contre le globe, et l'on ne peut alors, comme lorsque l'entropion a pour cause le relâchement des tissus, le ramener dans sa position naturelle par la simple traction de la peau. On peut, il est vrai, éloigner la paupière du globe, mais son bord reste renversé en dedans. Dans cette forme, l'hypertrophie du cartilage tarse rend souvent le bord de la paupière épais et irrégulier, et les cils peuvent aussi être tournés en dedans, ce qui complique l'entropion d'un trichiasis.

A cet entropion se rattache celui qui est causé par les ravages exercés sur la conjonctive et le cartilage par de la chaux ou toute autre substance caustique projetée dans l'œil. La rétraction de la cicatrice donne naissance à l'inversion du bord palpébral, à laquelle s'ajoute souvent un symblépharon.

Traitement. — Procédé de Ware. — Lorsque l'entropion est dû surtout au raccourcissement transversal du tarse, M. Ware fait une incision perpendiculaire dans toute la substance de la paupière, du côté temporal ou dans la partie médiane. Il est, en outre, quelquefois nécessaire d'exciser avec des ciseaux un repli des téguments. Dès que l'on a fait l'incision verticale, les lèvres de la plaie s'écartent en formant un V largement ouvert près du bord ciliaire, et se terminant en pointe effilée. Cette ouverture se remplit rapidement par granulation.

Procédé de Crampton modifié. — Si c'est la paupière supérieure que l'on opère, on fait deux incisions verticales dans toute sa substance, l'une près de l'angle interne, l'autre près de l'angle externe (1). Lorsque la paupière est ainsi rendue libre, on enlève

(1) L'incision du côté de l'angle externe embrassera nécessairement la partie inférieure de la glande lacrymale ainsi que quelques-uns des conduits lacrymaux; mais dans les cas où j'ai fait cette opération, je n'ai jamais vu survenir de fistule lacrymale ou aucun autre accident. L'incision près de l'angle interne doit toujours se faire en dehors du point lacrymal, pour éviter de couper le conduit.

un repli horizontal de peau près du bord ciliaire, et l'on réunit ensuite les lèvres de cette seconde plaie par deux ou trois points de suture. On a le soin de laisser les fils assez longs pour que, la paupière étant retournée et relevée, on puisse la maintenir dans cette position au moyen de ces fils que l'on fixe au front par une bande de diachylum. On empêche ainsi la réunion par première intention des incisions verticales qui ne peuvent guérir alors que par granulation. Quand on a enlevé les fils, la paupière est graduellement ramenée dans sa position naturelle par la cicatrisation des incisions perpendiculaires. Il faudra laisser la paupière couverte d'un linge enduit de cérat pendant le temps qu'on la maintient relevée et retournée.

Dans les cas d'entropion de la paupière inférieure par rétraction transversale du tarse, j'ai opéré de la façon suivante avec un plein succès. On fend toute l'épaisseur de la paupière verticalement, près de l'angle externe, puis on excise un lambeau de peau de la paupière, et l'on maintient la paupière renversée en fixant sur la joue l'extrémité du fil qui a servi à réunir les lèvres de la plaie produite par l'excision du lambeau de la peau.

Lorsque, comme cela est fréquent dans des cas invétérés, les opérations que nous venons de décrire sont inefficaces, il faut extirper les bulbes des cils, comme dans le trichiasis, ou exciser tout le bord tarsien.

Les divers procédés opératoires employés pour remédier à l'entropion ont pour but, soit de raccourcir le tégument externe, soit d'allonger les couches internes, soit de diminuer toute la paupière, soit enfin de restreindre la contraction du muscle orbiculaire. Ces indications sont remplies par les diverses opérations décrites plus haut, et auxquelles il faut ajouter, dans les cas rebelles, l'excision du cartilage tarse, selon le procédé de Saunders, ou celle de tout le bord libre de la paupière.

On a proposé, pour remédier au spasme de l'orbiculaire, d'exciser une portion de peau et des fibres du muscle, ou d'en faire la section sous-cutanée, comme l'ont pratiquée Cunier et Pétrequin. M. Ch. Deval se sert du procédé de ligature suivant : On engage entre les branches d'une pince à entropion un pli transversal de la peau, et l'on traverse la base de ce pli avec cinq ou six épingles à insectes qui en même temps comprennent quelques fibres de l'orbiculaire. On étreint ensuite sur chaque épingle la portion de peau saisie au moyen d'un fil ciré passé en huit de chiffre sous l'épingle. On laisse les fils et les épingles tomber d'eux-mêmes, et après leur chute on constate la formation d'autant de cicatrices adhérentes qu'on a placé d'épingles.

§ III. — Trichiasis et distichiasis.

Le trichiasis est caractérisé par le renversement anormal de cils vers le globe de l'œil, le bord libre de la paupière conservant sa position normale, circonstance qui distingue le trichiasis de l'entropion (p. 623). Le distichiasis n'est qu'une simple variété de trichiasis, dans laquelle les cils déviés forment une rangée, sinon très régulière, du moins distincte des autres qui conservent leur position normale. Ces cils déviés ne sont généralement que les cils naturels qui ont été déplacés par une cicatrisation vicieuse, etc., du bord libre de la paupière; quelquefois cependant ils semblent être, en partie du moins, de nouvelle formation.

Fig. 129.

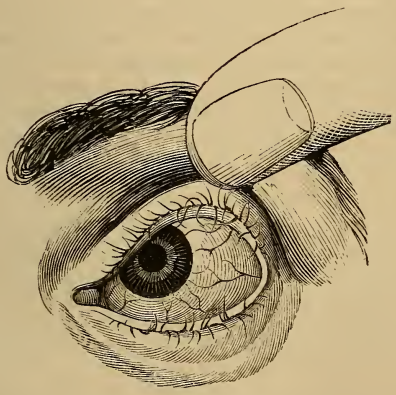

Le trichiasis peut être *partiel* ou *total*. Dans le premier cas, les cils ne sont déviés que sur une certaine étendue du bord de la paupière : dans l'autre, ils naissent de toute son étendue. Tantôt les cils déviés n'existent que sur une seule paupière, tantôt sur les deux ; enfin on voit assez souvent encore le trichiasis affecter les paupières des deux yeux. Les cils déviés sont quelquefois en très petit nombre, et ils sont si pâles et si fins, qu'ils échappent facilement à l'examen ; alors on attribue l'inflammation qu'ils occasionnent à une tout autre cause, à moins que l'on ne fasse l'exploration du bord libre et des cils avec un soin minutieux, comme nous l'avons recommandé (p. 7).

Les effets tant objectifs que subjectifs de l'irritation produite par ces cils déviés sont absolument les mêmes que ceux produits par l'entropion (p. 624).

Causes. — Le trichiasis et le distichiasis sont les suites d'une conjonctivite chronique, et surtout de ces inflammations des bords des paupières qui, comme l'inflammation varioleuse et l'ophthalmie tarsienne dans ses deux formes, déterminent des abcès et des ulcères à la racine des cils.

Nous avons noté plus haut la coexistence de l'entropion et du trichiasis, ainsi que les causes qui l'occasionnent.

Traitement. — Le trichiasis et le distichiasis ne peuvent être guéris que par une opération.

Quand le trichiasis est partiel et dû seulement à la direction vicieuse des cils, sans implantation anormale, on peut encore, avant d'en venir à une opération, tenter l'un des moyens employés autrefois pour redresser les cils et qui consistaient à les maintenir renversés en dehors avec des bandelettes agglutinatives, ou des fils collés sur la joue, ou bien en tournant leur pointe avec un fer à friser. Cependant tous ces moyens sont d'une exécution difficile et en réalité peu efficaces, et si l'on voulait y avoir recours, on devrait donner la préférence au collodion pour maintenir les cils adhérents à la peau des paupières.

Évulsion des cils déviés. — Nous avons indiqué (p. 90) le manuel de cette opération et l'instrument que l'on emploie. Il faut de temps en temps recommencer à mesure que les cils se reproduisent, à moins donc que les cils déviés ne soient en petit nombre. Ce mode de traitement devient très ennuyeux.

Excision ou cautérisation de la peau de la paupière comme dans l'entropion. — On peut avoir recours à l'une ou à l'autre de ces opérations, avec quelque avantage, dans les cas de trichiasis que l'on rencontre quelquefois, et où les cils déviés, au lieu d'être retournés vers la face interne de la paupière, se dirigent perpendiculairement, de telle sorte qu'ils sont toujours appliqués contre la surface du globe.

Dans le trichiasis partiel, M. Desmarres emploie le procédé suivant : On soulève sur une double érigne un petit pli de la peau de la paupière aussi près que possible du bord libre, en ayant soin de n'engager sur l'instrument que la portion de peau qui doit être excisée. Cela fait, on glisse sous l'érigne un couteau à cataracte, et l'on enlève un petit lambeau ovalaire.

Schauenburg (de Bonn) a obtenu des guérisons solides en pratiquant à la base des cils, au moyen d'une aiguille à large fer de lance, des ponctions de 2 à 3 millimètres de profondeur. Le nombre des ponctions est variable, et elles sont dirigées en sens opposé à la déviation des cils. La rétraction s'établit sur les limites mêmes du bulbe ciliaire.

La cautérisation de la peau se fait soit avec le fer rouge, soit avec un caustique, d'après les mêmes principes que dans le cas d'ectropion.

Extirpation des racines des cils. — Dans les cas de trichiasis et d'entropion invétérés, ou de trichiasis et d'entropion combinés, il n'y a pas d'autres remèdes que la destruction des cils par l'extirpation de leurs racines.

Il est important de se rappeler, pour cette opération, les détails anatomiques suivants : Les cils naissent de la lèvre antérieure du bord libre de la paupière et s'implantent assez profondément, surtout dans la partie médiane. Les capsules des bulbes ciliaires sont placées presque immédiatement sur le cartilage tarse, sous le muscle ciliaire et la peau, et s'étendent à une profondeur d'environ un huitième de pouce. On soulève et l'on étend la paupière à opérer sur la spatule de corne que nous représentons (fig. 130) et qui est passée par derrière. Un aide maintient la paupière qui tend à s'échapper, en pressant les cils contre la spatule avec l'ongle de son pouce.

Le chirurgien fait ensuite avec un petit scalpel une incision parallèle au bord de la paupière, à environ une demi-ligne du bord d'où naissent les cils. Cette incision comprend la peau, le tissu cellulaire, le muscle ciliaire jusqu'au cartilage tarse. On fait immédiatement une seconde incision parallèle à la première et s'avançant aussi jusqu'au cartilage, mais à un huitième de pouce du même bord libre ; on rejoint ces deux incisions à leurs extrémités, en ayant soin que la longueur de la bandelette de peau comprise entre les incisions soit en rapport avec l'étendue du trichiasis. On saisit ensuite avec de bonnes pinces à griffes la longue bande étroite de peau ainsi limitée, en même temps que le tissu cellulaire, le muscle ciliaire et les bulbes des cils, et, au moyen de ciseaux courbes, on les détache avec soin du cartilage tarse.

Il est presque superflu de dire que, pendant cette dissection, il faut soigneusement éviter d'intéresser le point et le conduit lacrymal. Le sang coule à profusion pendant la durée de l'opération, et il faut qu'un aide l'étanche constamment à mesure avec

une éponge, afin que l'opérateur puisse s'assurer qu'il enlève tous les bulbes. Ceux qui restent paraissent comme des points noirs et sont ainsi facilement reconnus. On les saisit au moyen des pinces, et on les excise avec les ciseaux; enfin, pour assurer encore mieux leur complète destruction, on cautérise le fond de la plaie avec le crayon de nitrate d'argent, de la potasse caustique ou du tartrate d'antimoine en poudre, et on laisse suppurer. Les cils qui dès lors n'ont plus d'insertion sont facilement arrachés avec les doigts. Si tous les bulbes n'ont pas été radicalement enlevés ou détruits, la blessure sera à peine guérie que l'on verra un ou deux cils repousser de côté et d'autre.

Fig. 130.

Si l'on a affaire à un cas d'entropion et de trichiasis combinés, il faut commencer l'opération par faire deux incisions perpendiculaires à travers toute l'épaisseur de la paupière, comme dans l'opération de Crampton (p. 627). On pourrait même toujours agir ainsi, afin de supprimer en grande partie l'écoulement du sang, et de rendre ainsi plus facile la dissection des bulbes ciliaires. On excise ensuite une languette de peau tout le long du bord de la paupière. On peut alors, au fond de la plaie produite par cette excision, disséquer les bulbes des cils, ainsi que les couches musculaire et celluleuse qui les recouvrent. Les instruments les plus commodes sont une pince à griffes et des ciseaux courbes.

Lorsque le cartilage tarse est très épaissi et induré, il faut l'amincir de la quantité nécessaire avec un scalpel à lame très mince. Enfin, on ferme la plaie par plusieurs points de suture.

On peut encore détruire les bulbes ciliaires par la cautérisation avec le fer rouge, soit en plongeant dans chaque follicule un petit cautère à bec d'oiseau (*procédé de Champesme*), soit en plaçant dans chaque bulbe une épingle à insectes, et en saisissant toutes les épingles réunies avec un fer à papillotes chauffé à blanc (*procédé de Carron du Vil-*

lards). Quelques chirurgiens, comme Solera, préfèrent au fer rouge la potasse caustique ou les acides.

Mais dans les cas de trichiasis un peu étendus et invétérés, le procédé le plus expéditif et en même temps le plus convenable consiste à saisir le bord libre au moyen des pinces à griffes, et à l'exciser avec des ciseaux dans toute son épaisseur et dans toute sa longueur, en s'arrêtant toutefois au point lacrymal, que l'on conseille de ménager, quoiqu'il ne doive pourtant plus fonctionner après l'ablation du bord palpébral.

§ IV. — Lagophthalmos ou paupière rétractée (1).

On désigne ainsi l'ouverture persistante des paupières, de sorte que l'œil se trouve, comme dans l'entropion, exposé au contact des particules étrangères et aux autres causes d'irritation.

Il y a trois formes principales de lagophthalmos déterminées par des causes différentes :

1° Paralysie du muscle orbiculaire dont l'action ne vient plus contre-balancer celle du releveur de la paupière.

2° Rétraction organique ou adhérences des paupières.

3° Développement congénital imparfait des paupières.

1° Lagophthalmos par paralysie du muscle orbiculaire des paupières.

Cette affection n'est qu'un des symptômes de la paralysie du nerf facial ou portion dure de la septième paire. La paralysie peut être si complète, que la paupière supérieure reste fixe et rétractée ; mais, en général, les paupières se rapprochent encore un peu, quoiqu'elles ne se ferment plus exactement. En outre, le bord de la paupière inférieure se renverse légèrement en dehors et s'éloigne du globe ; le point lacrymal ne se trouvant plus alors dirigé vers le lac des larmes, celles-ci coulent le long de la joue, au lieu de pénétrer dans le canal nasal.

Causes de la paralysie du nerf facial. — La paralysie du nerf facial peut être due à une maladie cérébrale ou à quelque affection du nerf lui-même, soit dans son passage à travers l'aqueduc de Fallope, soit à sa sortie par le trou stylo-mastoïdien.

La lésion du nerf pendant son trajet à travers l'aqueduc de Fallope est généralement due à une carie des parois osseuses de la caisse du tympan (2). L'affection du nerf à sa sortie du trou

(1) Œil-de-lièvre, ainsi appelé parce que l'on croyait que les lièvres dormaient les yeux ouverts.

(2) Voyez l'article MALADIES DE L'OREILLE ET DE L'OUÏE (*ear and hearinge*), dans *Cyclopædia of practical surgery*.

stylo-mastoïdien peut être produite par une pression sur le nerf par l'hypertrophie d'un ganglion lymphatique, ou par quelque autre tumeur. Parfois l'affection du nerf revêt un caractère rhumatismal, comme on le voit quelquefois dans la paralysie du nerf de la troisième paire (p. 594).

Traitement. — Le traitement se confond avec celui de la maladie du cerveau, de l'oreille, du ganglion lymphatique, ou de la tumeur. Dans les cas où la paralysie du nerf semble être causée par le froid et où il n'y a pas de maladie de l'oreille ou de gonflement à l'angle de la mâchoire, il faut avoir recours au traitement indiqué pour la paralysie rhumatismale du nerf de la troisième paire.

2° Lagophthalmos par rétraction organique ou adhérences des paupières.

Le raccourcissement organique ou la rétraction des paupières qui produit le lagophthalmos est souvent causée, comme l'ectropion, par le retrait d'une cicatrice vicieuse, suite d'une brûlure ou de quelque autre plaie, ou par une adhérence de la paupière et du bord orbitaire survenue à la suite d'une carie.

Traitement. — Ce genre de lagophthalmos ne peut être guéri que par l'une des opérations décrites plus haut pour l'ectropion, le choix du procédé étant déterminé par la nature du cas. Lorsque la cause de la maladie est une carie du bord de l'orbite, la première chose à faire est, bien entendu, de remédier à celle-ci.

Fig. 131.

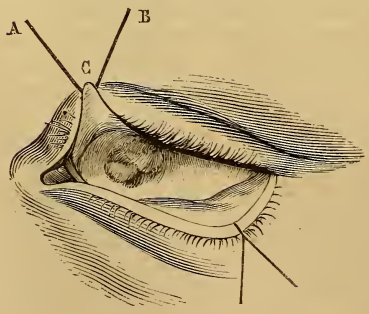

Voici la relation d'une opération que j'ai faite dans un cas de rétraction avec fente de la paupière (lagophthalmos et coloboma de la paupière).

La figure 131 représente l'œil avant l'opération. Le malade était un jeune homme de vingt ans environ. La distorsion de la paupière et la destruction du globe étaient le résultat d'une blessure produite, dans l'enfance, par l'explosion d'une bouteille de limonade.

Dans la figure 132, on montre le résultat de l'opération après qu'un œil artificiel a été appliqué.

FIG. 132.

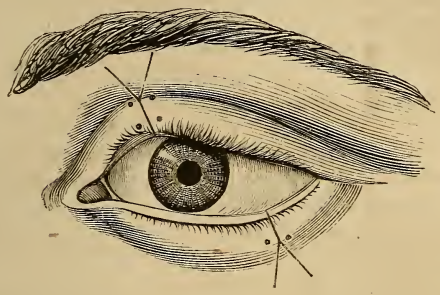

Opération de la paupière supérieure. — Les lignes *a* et *b* dans la figure 131 indiquent le sens des incisions qui furent faites avec une paire de ciseaux à travers toute l'épaisseur de la paupière. Le lambeau triangulaire *c* tracé par les deux incisions se rétracta alors légèrement, tandis que l'on attirait en bas les segments de la paupière, à droite et à gauche, et qu'on les unissait par deux points de suture, comme cela est représenté dans la figure 132 ; mais avant de réunir les lèvres de la plaie, j'eus soin d'aviver la pointe du lambeau.

Opération de la paupière inférieure. — Dix jours environ après avoir opéré la paupière supérieure, j'opérai d'une façon analogue la paupière inférieure, dirigeant mes incisions comme le montrent les figures 131 et 132 (1).

3° Lagophthalmos congénital.

Le lagophthalmos congénital n'est ordinairement qu'une partie des lésions que l'on rencontre dans le microphthalmos général.

§ V. — Ptosis ou chute de la paupière supérieure (2).

Le ptosis est le contraire du lagophthalmos ; la paupière supérieure tombe sur le globe et ne peut être relevée.

(1) Voyez *Medical Times and Gazette*, 22 août 1857.
(2) Blépharoptose.

Il y a quatre formes principales de ptosis :

1° Ptosis par paralysie du nerf moteur oculaire commun ;

2° Ptosis par blessure du muscle releveur de la paupière ;

3° Ptosis par exubérance et par relâchement de la peau et de toute la substance de la paupière ;

4° Ptosis congénital.

1° Ptosis par paralysie du nerf moteur oculaire commun.

Nous avons déjà parlé de la nature de cette affection (p. 594).

Traitement. — Si la paralysie du nerf de la troisième paire est limitée à un seul côté et qu'elle résiste au traitement indiqué plus haut, il ne faut rien tenter ; mais si la paralysie existe à droite et à gauche, et s'il y a double ptosis, il devient nécessaire de maintenir une des paupières relevées au moyen d'une bandelette agglutinative ou de quelque autre appareil, afin que le patient puisse y voir assez pour marcher. Il y a un degré de ptosis qui vient naturellement par suite d'une disposition au sommeil. J'ai vu une femme affectée de ptosis paralytique incomplet incapable d'ouvrir les yeux après une mauvaise nuit. Comme elle avait de la peine à dormir, elle usait avec avantage des soporifiques.

Dieffenbach dit avoir réussi à maintenir la paupière relevée, dans les cas de blépharoplégie, par le procédé suivant : On retourne la paupière supérieure complétement, on accroche avec une érigne double, au delà du bord ciliaire du tarse, toute l'épaisseur de la paupière, moins la peau, et l'on en fait l'excision transversalement. Cette plaie sous-cutanée est rapprochée par deux fils fins qui pénètrent de la muqueuse à la peau et sont serrés à l'extérieur sur un petit cylindre de toile. MM. Denonvilliers et Gosselin ont proposé, dans le cas où le ptosis paralytique serait double, complet et incurable, d'enlever, en forme de V, un lambeau de la paupière supérieure à sa partie moyenne, de manière à découvrir une partie de la cornée, et à produire une sorte de coloboma artificiel.

2° Ptosis par lésion du muscle releveur de la paupière.

Le muscle releveur peut être divisé ou du moins lésé dans les blessures de la paupière supérieure, de telle sorte qu'il ne puisse plus agir librement, d'où le ptosis.

Si, lorsque la blessure est guérie, le muscle divisé reprend ses fonctions, le ptosis cesse, mais cela n'arrive pas toujours, surtout si le muscle est largement déchiré.

Hunt (de Manchester) a imaginé, pour remédier à ce ptosis. une opération qui consiste à enlever un lambeau transversal des téguments de la paupière dans une étendue et dans un point tels que, par la cicatrisation, la peau de la paupière vienne se réunir à cette portion de la peau du sourcil sur laquelle agit l'occipito-frontal; de cette manière l'action de ce muscle était substituée à celle du releveur de la paupière.

3° Ptosis par exubérance et relâchement de la peau ou de toute la substance de la paupière.

Cet état peut survenir à la suite d'une tuméfaction œdémateuse prolongée ou de quelque affection semblable, mais quelquefois on le rencontre chez les vieillards sans cause apparente.

On remédie, en général, à ce ptosis par l'excision d'un lambeau elliptique, ainsi que nous l'avons dit pour l'entropion (p. 626).

J'ai vu ce genre de ptosis survenir à la suite d'une ophthalmie purulente dans laquelle on avait abusé de l'emploi du sulfate de cuivre ou d'autres caustiques pour détruire les granulations de la conjonctive. On a conseillé, dans ce cas, l'excision d'une portion de la paupière en forme de coin, pour diminuer sa longueur transversale. On pourrait, en outre, si cela est nécessaire, exciser un lambeau elliptique pour raccourcir la paupière dans le sens vertical; mais il ne faut tenter ces opérations que si l'œil est d'ailleurs bien guéri.

Comme il est très important de déterminer exactement les dimensions du lambeau cutané qui doit être enlevé, afin de ne pas rester en deçà ou aller au delà de ce qui est nécessaire, on a inventé différentes espèces de pinces qui permettent de saisir un repli cutané et de le soulever pendant qu'on ordonne au malade d'ouvrir et de fermer l'œil alternativement. Les pinces à béquille de Beer, celles à bascule d'Adams, etc., peuvent remplir ces indications; mais la pince représentée figure 128, dite *pince de Græfe*, est plus simple et plus commode, et permet, après qu'on s'est bien assuré que les dimensions du lambeau sont convenables, d'exciser la portion de peau contenue dans la concavité des deux branches rapprochées. Les deux lèvres de la plaie sont réunies par la suture. L'excision d'un lambeau cutané est inutile, si le muscle orbiculaire est paralysé (ptosis paralytique), ce que l'on distingue en ce qu'alors la paupière ne peut se relever quand on soulève entre les doigts un pli de la peau de la paupière, tandis que dans le ptosis par relâchement de la peau la paupière reprend alors ses mouvements.

4° Ptosis congénital.

Le ptosis se montre quelquefois, à la naissance, par suite d'un arrêt dans le développement du muscle releveur de la paupière. Il est alors incurable ; mais lorsqu'il est dû à un simple relâchement de la paupière, on peut y remédier comme il vient d'être dit.

§ VI. — Epicanthus.

On emploie ce mot pour désigner une difformité congénitale consistant en un repli anormal de la peau qui part des côtés de la racine du nez et s'étend au-dessus de l'angle interne de l'œil. Le bord libre de ce repli est semi-lunaire et ses extrémités se perdent dans la peau des paupières. Ammon, qui a donné le nom de cette maladie, a imaginé une opération qui consiste à exciser verticalement un lambeau elliptique de la peau de la racine du nez au niveau du repli anormal, puis à réunir les lèvres de la plaie par des points de suture. Il est rare, cependant, que l'épicanthus gêne assez les mouvements des paupières pour nécessiter une opération, et le plus souvent le repli disparaît à mesure que le nez de l'enfant devient plus proéminent.

On a pensé que l'épicanthus pouvait faire loucher, et c'est ce qui détermine quelques personnes à opérer. J'ai vu des cas avec strabisme, d'autres sans strabisme, et, en un mot, je ne vois rien qui puisse faire préconiser l'opération.

ARTICLE III.

ADHÉRENCES MORBIDES DES PAUPIÈRES.

§ I. — Ankyloblépharon.

Cette maladie, qui n'est pas très fréquente, consiste dans l'adhérence des paupières l'une à l'autre par leurs bords.

L'ankyloblépharon se distingue en *médiat* et *immédiat*, selon que l'adhérence a lieu au moyen d'une bride pseudo-membraneuse ou sans substance intermédiaire, et en *partiel* ou *total*, selon que les paupières sont unies en partie seulement ou sur toute leur étendue. Dans l'ankyloblépharon partiel, l'adhérence a généralement lieu vers l'angle externe ; dans l'ankyloblépharon total, les bords de la fente secondaire de l'angle interne sont rarement adhérents, si même ils le sont jamais, de sorte qu'il y a,

à l'angle interne, une ouverture conduisant dans l'espace oculo-palpébral de la conjonctive.

L'ankyloblépharon est congénital ou accidentel. L'ankyloblépharon congénital est généralement total (1), médiat ou immédiat, et souvent coïncide avec un développement imparfait du globe. L'ankyloblépharon accidentel est ordinairement la conséquence de brûlures ou de cautérisations ; dans ce cas, il se complique fréquemment de symblépharon, ou d'adhérence de la paupière au globe ou bien d'inflammation accompagnée d'excoriations et d'ulcérations des bords tarsiens, et il est généralement partiel.

L'ankyloblépharon partiel doit être distingué du *phimosis des paupières*, qui est, à proprement parler, la rétraction de la fente palpébrale par le raccourcissement transversal de ses bords accompagné de la rétraction de la conjonctive (p. 279).

En supposant que l'œil est d'ailleurs en bon état, l'effet de l'ankyloblépharon est évidemment d'entraver ou d'empêcher complétement l'exercice de la vision, selon qu'il est partiel ou total ; mais très souvent l'ankyloblépharon se complique de symblépharon ou de quelque autre lésion du globe qui peut elle-même provenir de la blessure ou de l'inflammation qui a donné lieu à l'adhérence, ou qui, dans le cas d'ankyloblépharon congénital, est le résultat d'un développement incomplet.

Pronostic et traitement. — Le traitement consiste à séparer l'adhérence avec le bistouri ; mais dans les cas d'ankyloblépharon total, il est nécessaire, avant de procéder à l'opération, de considérer l'état de proéminence et de consistance du globe, et d'examiner s'il y a ou non symblépharon. Le degré de sensibilité à la lumière doit aussi être examiné comme étant une indication de l'état du globe.

Pour déterminer si le cas est ou non compliqué de symblépharon, il faut saisir entre ses doigts un pli des paupières adhérentes, et engager le malade à remuer le globe et à essayer d'ouvrir et de fermer l'œil. Pendant ce temps, le chirurgien examine attentivement si le globe se meut librement ou non, derrière les paupières. On peut encore, dans le même but, passer un stylet dans l'ouverture de l'angle interne ou externe, s'il en existe une, et examiner si l'instrument peut ou non se mouvoir librement en haut et en bas dans l'espace oculo-palpébral.

(1) Il existe ordinairement une ouverture dans l'angle interne ; on voit quelquefois aussi une ouverture dans l'angle externe ; dans d'autres cas, enfin, il n'y a pas d'ouverture aux angles, mais il en existe une à la partie moyenne.

L'opération de l'ankyloblépharon partiel s'exécute en passant une sonde cannelée derrière la partie où les bords de la paupière sont adhérents, pendant qu'un aide attire en haut la paupière supérieure et déprime l'inférieure. On les sépare avec un bistouri en ayant soin, dans le cas d'ankyloblépharon immédiat, de ne pas couper la substance des cartilages tarses de l'une ou de l'autre paupière. Si l'union n'est que médiate, il faut d'abord détacher la bride du bord de la paupière inférieure, puis de la paupière supérieure, en employant le bistouri ou les ciseaux, suivant l'épaisseur et les adhérences de la bride.

Dans l'ankyloblépharon total, s'il existe une ouverture à l'angle interne, on passe une sonde cannelée ou un stylet par cette ouverture, derrière les paupières, dont on opère la séparation, comme il vient d'être indiqué. Si cependant il n'y avait point d'ouverture, les paupières unies devraient être pincées en un pli vertical et éloignées du globe, l'aide tenant la paupière supérieure, pendant que le chirurgien lui-même s'occupe de la paupière inférieure et opère la séparation en un point. Par l'ouverture ainsi produite, on engage la sonde en la dirigeant d'abord vers l'angle interne, pour séparer l'adhérence dans cette direction, puis vers l'angle externe pour faire de même la séparation.

Cette opération, on le voit, est comparativement facile à exécuter ; mais la tendance à une nouvelle adhérence constitue le plus grand obstacle au succès, surtout dans les cas d'ankyloblépharon causé par les caustiques. Pour empêcher la reproduction, il faut souvent éloigner les paupières l'une de l'autre après l'opération, et enduire d'onguent gris leurs bords encore à vif, jusqu'à ce que la cicatrisation ait eu lieu. Il peut être fort utile d'aider, au moyen d'une suture, l'adhérence entre la peau et la conjonctive vers l'angle externe.

La difficulté que l'on éprouve à empêcher les adhérences de se reproduire explique la multiplicité des moyens qui ont été proposés dans ce but. Ainsi on a cherché à maintenir les paupières écartées en les fixant soit au moyen de bandelettes agglutinatives, soit à l'aide d'une anse de fil passé dans chaque paupière, et maintenue sur le front et la joue. On a aussi proposé d'interposer entre les bords palpébraux des corps étrangers, tels que linge cératé, plaques de verre, pellicule d'œuf, couches de collodion souvent renouvelées, ou enfin la cautérisation d'un des bords seulement, avec le nitrate d'argent. Il peut être nécessaire d'avoir recours à plusieurs de ces moyens simultanément, et, en outre, de décoller les adhérences encore molles, avec la pointe mousse d'un

stylet. La suture de la conjonctive est aussi une ressource précieuse et facilement applicable, en disséquant et en décollant la muqueuse comme l'indique Ammon, et en la renversant en dehors pour l'affronter à la peau.

§ II. — Symblépharon.

Le symblépharon est l'adhérence de la surface conjonctivale de l'une ou des deux paupières à la surface du globe. La cornée se trouve généralement plus ou moins comprise dans cette adhérence. Le symblépharon peut être *médiat* ou *immédiat*, *total* ou *partiel*, et se compliquer d'ankyloblépharon.

Cette maladie est généralement la conséquence d'une blessure et surtout d'une blessure de la conjonctive par l'action des caustiques introduits dans l'œil (p. 109), ou d'une ulcération syphilitique de cette même membrane. La rétraction de la conjonctive avec oblitération des sinus palpébraux, dont il a été parlé au chapitre de la Xérophthalmie (p. 279), a été désignée sous le nom de *symblépharon postérieur*, mais cet état morbide diffère du symblépharon que nous examinons ici autant que le phimosis des paupières, avec lequel il existe généralement, diffère de l'ankyloblépharon (p. 639).

Pronostic et traitement. — L'adhérence morbide entre la paupière et le globe peut être aisément détruite par le bistouri, mais elle se reproduit aussi facilement que dans l'ankyloblépharon, et plus rapidement encore ; généralement les brides se reforment même dans le symblépharon médiat partiel.

Dans certains cas, le succès serait mieux assuré, si l'on tranchait d'abord l'adhérence à son insertion sur le globe, et si l'on fermait la plaie de la conjonctive avec quelques points de suture de fil fin. On laisserait la bride adhérente à la paupière, et on ne l'enlèverait quand ce serait nécessaire, qu'après la cicatrisation de la plaie conjonctivale, si toutefois celle-ci avait lieu (1).

De nombreux procédés ont été mis en usage dans le cas de symblépharon, et ils ont tous pour but de mettre à l'abri de la récidive. Quand on a incisé les adhérences, on peut cautériser la plaie palpébrale seule pour obtenir la formation des carres pendant que la plaie conjonctivale se cicatrise, ou l'on interpose un corps étranger, comme une tente, une plaque d'ivoire et mieux un œil artificiel ; ou encore, comme le faisait Amussat, on déchire chaque jour la membrane pyogénique au moyen d'un

(1) Consultez : E. Vautrin, *De l'adhérence anormale des paupières entre elles et avec le globe de l'œil* (thèse de Paris, 1856).

stylet mousse introduit dans le fond de la plaie. Fl. Cunier obtenait l'écartement des paupières en produisant un ectropion artificiel. Pour cela, après avoir coupé les adhérences, il fixait, sur la paupière, un ou deux petits cordons au moyen d'un linge imbibé de collodion, et de même sur la joue ou sur le front; puis il renversait les paupières, rapprochait les extrémités des cordons et les nouait en rosette. D'autres modifications qui portent non-seulement sur le mode de pansement, mais surtout sur le mode de section des adhérences, ont été proposées et exécutées. La ligature déjà conseillée par Fabrice de Hilden a été mise en usage par Pétrequin. Ce chirurgien passe un fil double autour de l'adhérence, et pratique deux ligatures, l'une, serrée fortement, du côté de l'œil, l'autre, peu serrée, du côté de la paupière. La constriction exercée par les fils étant inégale, les ligatures ne tombent pas en même temps, la plus serrée se détache la première et sa plaie se cicatrise avant la chute de la seconde. Brulet (de Dijon), a appliqué au symblépharon le procédé de Rudtorffer pour les adhérences des doigts. Il traverse la base de la bride avec une aiguille-lance, dans la direction de la gouttière palpébrale et aussi profondément que possible, puis il engage dans la plaie ainsi faite un fil de plomb dont les extrémités sont réunies et qui est laissé en place jusqu'à ce que son trajet soit cicatrisé; on peut alors couper l'adhérence transformée en un pont inodulaire.

De véritables procédés autoplastiques ont été employés par quelques chirurgiens. Hays, après avoir coupé la bride avec des ciseaux, réunissait par la suture les deux lèvres de la plaie sur la conjonctive oculaire seulement, afin que la plaie palpébrale n'eût plus de contact avec la plaie oculaire. M. Laugier a eu l'idée, après avoir coupé les adhérences sur le globe, de les tenir rabattues sur la face interne de la paupière, au moyen d'une anse de fil, de manière à mettre la face cutisée du lambeau formé par les brides d'adhérence en contact avec la plaie conjonctivale.

Von Ammon fait, dans toute l'épaisseur de la paupière, une incision de chaque côté de la base de l'adhérence palpébrale; les deux incisions se réunissent en V et forment un lambeau triangulaire qu'on laisse adhérent au globe et qu'on repousse en dedans, afin de réunir par-dessus les deux bords de la plaie palpébrale, au moyen de la suture entortillée. Lorsque la plaie de la paupière est cicatrisée, il ne reste plus qu'à enlever le lambeau qu'on avait laissé adhérent à l'œil. Dieffenbach a appliqué à la cure du symblépharon un procédé autoplastique par inflexion. On détache la paupière à ses deux extrémités par deux incisions verticales qui forment un lambeau quadrilatère; on coupe les adhérences en disséquant largement ce lambeau, que l'on replie en dedans, en ayant soin d'assujettir par quelques points de suture cette espèce d'entropion. Quand la plaie de l'œil est cicatrisée, la paupière est dédoublée et ramenée à sa position normale.

Ces différents procédés opératoires, tous très ingénieux, ont pu procurer quelques guérisons, les unes temporaires, les autres définitives; cependant, quel que soit le procédé que l'on emploie, il est rare, si les

adhérences sont un peu étendues, que l'on puisse espérer un succès complet et définitif. Ces succès sont donc relatifs et se bornent ordinairement à des améliorations plus ou moins durables; et le symblépharon est encore l'une des lésions auxquelles il est le plus difficile de remédier.

ARTICLE IV.

TUMEURS, CANCERS, ETC., DES PAUPIÈRES ET DES SOURCILS.

§ I. — Phlyctènes des bords palpébraux par suite de l'obstruction des conduits des glandules de Meibomius.

Cette maladie, dont il a été parlé (page 7), cause quelques démangeaisons dans la partie malade, surtout lorsque l'on remue les paupières. La pellicule qui forme la paroi de la phlyctène cède quelquefois d'elle-même, et laisse échapper la sécrétion qui s'est accumulée; mais on peut en opérer l'expulsion totale, en déchirant la phlyctène avec la pointe d'une épingle.

§ II. — Calculs des glandes de Meibomius.

Quelquefois de petites concrétions calcaires se forment visiblement dans les glandes de Meïbomius et brillent à travers la conjonctive palpébrale, lorsque l'on retourne la paupière. Ces concrétions peuvent dépasser la surface de la conjonctive et sont ainsi une cause d'irritation pour l'œil. Il est donc nécessaire de les enlever, ce qui se fait en incisant la conjonctive qui les recouvre avec la pointe d'une lancette et en les retirant avec la curette de Daviel.

§ III. — Hypertrophie et induration des glandes de Meibomius.

Lorsque ces glandes sont ainsi affectées, on les sent sous la peau comme des cordons faisant, en outre, des saillies vers le bord des paupières.

Les altérants, les toniques généraux et la friction locale avec l'onguent mercuriel camphré, constituent le seul traitement à employer.

§ IV. — Présence anormale d'une glande sébacée dans la conjonctive palpébrale de la paupière supérieure.

J'ai été deux fois consulté par des malades qui se plaignaient d'éprouver la sensation d'un corps étranger dans l'œil. L'examen

me fit découvrir une petite masse de matière sébacée, semblable à celle que l'on peut exprimer d'une des glandes sébacées du nez, seulement un peu plus ferme et un peu plus transparente, contenue dans un des follicules de la conjonctive qui recouvrent le cartilage tarse et faisant saillie à la surface. Cette matière, comme celle d'une glande sébacée de la peau, était facilement extraite par la pression.

§ V. — Vésicules ou phlyctènes sur la surface cutanée de la paupière, près de son bord.

Quelquefois on rencontre, seules ou en groupes, des vésicules ou phlyctènes contenant un liquide aqueux, et variant en volume depuis la grosseur d'un grain de moutarde jusqu'à celle d'un pois. L'évacuation du liquide par une ponction suffit souvent pour détruire ces vésicules ; dans le cas contraire, on les coupe avec des ciseaux.

§ VI. — Verrues des paupières.

Les verrues sont assez fréquentes sur la surface cutanée des paupières ou sur leurs bords. Si elles sont pédiculées, le mieux est de les enlever au moyen d'une ligature, ou de les couper avec les ciseaux, puis d'en toucher la racine avec de l'acide acétique concentré ou du caustique lunaire. Si la base en est large, on ne peut employer que les caustiques seuls.

§ VII. — Excroissances cornées adhérentes à la peau des paupières.

Un des petits follicules sébacés de la peau des paupières, surtout de la paupière inférieure, peut prendre de l'accroissement et verser une sécrétion anormale qui, se concrétant à mesure qu'elle se forme, ne tombe pas par suite de l'accumulation de couches successives, mais forme les excroissances cornées dont il s'agit.

La portion de la peau sur laquelle l'excroissance prendra racine doit être enlevée d'un seul coup avec des ciseaux.

§ VIII. — Millet des paupières.

Une petite tumeur d'un blanc perlé, de la grosseur d'une tête d'épingle, appelée *millet*, située en apparence immédiatement au-dessous de l'épiderme qu'elle soulève et à travers lequel elle

brille, peut se présenter sur la peau des paupières et des joues, où l'on en remarque souvent en nombre plus ou moins considérable.

Composé d'un capsule comparativement épaisse, sans ouverture, dans laquelle se trouve une matière d'apparence sébacée, le millet diffère entièrement de l'accroissement des follicules sébacés ordinaires, occasionné par l'accumulation de la sécrétion. Le corps contenu est naturellement rejeté par la déchirure de l'épiderme qui le recouvre et peut se reproduire de nouveau. Ces tumeurs semblent ainsi être de la même nature que les cellules glandulaires déhiscentes de l'espèce la plus simple. On s'en débarrasse lorsque cela devient nécessaire, en grattant avec précaution l'épiderme qui les recouvre, avec un instrument bien pointu, en prenant garde de ne pas gratter assez profondément pour couper la capsule, et en faisant sortir le corps contenu entre les ongles des pouces. Si la capsule était atteinte, elle pourrait alors demeurer, tandis que son contenu seulement serait évacué. La tumeur, lorsqu'elle est entièrement expulsée, ressemble exactement à une petite perle.

§ IX. — Tumeurs kystiques à parois épaisses (1).

De grosses tumeurs, du volume d'une fève et même plus, mais paraissant de la même nature que le millet dont nous venons de parler, se rencontrent quelquefois, surtout chez les enfants, dans la peau et le tissu sous-cutané des paupières. La capsule en est blanche, très épaisse, d'une consistance assez ferme, presque cartilagineuse et surface mamelonnée.

Ces tumeurs se rencontrent quelquefois en nombre considérable et de toutes grosseurs dans les paupières, les sourcils, le front et les joues.

On enlève facilement la tumeur en la divisant, elle et les téguments qui la recouvrent, d'un coup de lancette et en pressant les deux portions du kyste épais qui leur sert de réceptacle. L'incision se cicatrise rapidement ; mais si l'on n'a exprimé que le contenu sébacé de cette tumeur, et que la paroi kystique épaisse demeure, la plaie, au lieu de guérir, se transforme en un ulcère de très mauvais aspect.

(1) Tumeurs albumineuses. — Molluscum contagium. — Tumeur glandiforme.

§ X. — Chalazion, ou tumeur tarsienne (1).

Cette espèce de tumeur est située dans la substance du cartilage tarse, généralement à quelque distance du bord de la paupière, et se rapproche plutôt de la surface interne que de la surface externe. Ordinairement elle ne forme qu'une saillie légère sur la peau de la paupière, ou même ne manifeste pas sa présence à la surface extérieure. En retournant la paupière, on remarque qu'à cet endroit, la conjonctive est d'un rouge livide et un peu soulevée, mais aussi quelquefois déprimée au milieu. A mesure que la tumeur augmente, la conjonctive s'amincit et finit par céder, et une petite excroissance fongoïde se forme dans l'ouverture. La suppuration peut s'établir autour du noyau de la tumeur. Cette tumeur consiste en une matière fibrineuse, gélatiniforme, non enkystée, mais simplement renfermée dans une cavité qu'elle s'est formée elle-même en s'accumulant dans la substance du cartilage tarse.

Traitement. — Si, comme cela est fréquent, le malade est atteint de dyspepsie, on peut arrêter les progrès de la tumeur et même la dissiper tout à fait en améliorant l'état des fonctions digestives. On peut aussi employer des frictions locales avec l'onguent mercuriel camphré. Si cependant la tumeur est déjà volumineuse et presse douloureusement sur le globe, il faut l'enlever radicalement. L'opération consiste, après avoir retourné la paupière, à inciser franchement la tumeur et à en exprimer le contenu autant qu'il est possible de le faire. Ce qui reste encore peut être broyé et extrait au moyen d'une cuiller de Daviel introduite dans la plaie. Lorsque la tumeur est plus proéminente à l'extérieur qu'à l'intérieur, on peut inciser la peau qui la recouvre, parallèlement au bord de la paupière.

Il peut arriver que deux tumeurs se trouvent à côté l'une de l'autre et qu'une seule soit vidée par l'incision. Dans ce cas, il faut étendre l'incision jusqu'à la seconde tumeur et en exprimer le contenu. Des deux tumeurs, il peut s'en trouver une plus saillante à l'intérieur et l'autre à l'extérieur. Quand un chalazion se rompt, une excroissance fongoïde, comme il a été dit plus haut, s'élève du fond et peut persister sans qu'il reste des traces du chalazion. Une incision étant faite de chaque côté de sa base, on en extirpe la racine à l'aide de ciseaux courbes.

(1) Tumeur fibrineuse (Mackenzie).

§ XI. — Kystes.

Les kystes des paupières sont assez rares ; quelquefois congénitaux, ils s'observent surtout dans la paupière supérieure du côté de la tempe. Ils sont situés sous l'orbiculaire des paupières et sont souvent adhérents au périoste du bord de l'orbite. La poche est mince, mais résistante, et elle renferme une matière grasse et glaireuse, quelquefois mêlée de poils.

Voici les règles générales à suivre pour enlever ces tumeurs :

1° L'incision externe doit être franche et dans la direction des fibres de l'orbiculaire.

2° Le kyste doit être entièrement disséqué, s'il est possible. En tout cas, il faut l'extirper en totalité. S'il en restait la moindre parcelle, ce qui, par défaut de soin, pourrait arriver dans la partie qui adhère à l'os, la plaie ne guérirait pas, et l'exfoliation de l'os pourrait avoir lieu (1).

Fig. 133.

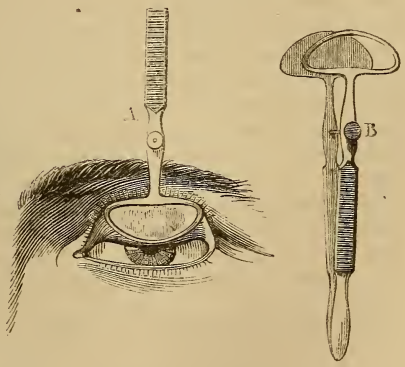

B. Pince de M. Desmarres.

A. Même pince appliquée sur la paupière supérieure renversée.

[On peut, pour faciliter la dissection des tumeurs de la paupière, chalazion, kystes, etc., se servir de l'instrument B (fig. 133) imaginé par M. Desmarres. Cet instrument est une pince dont les mors sont remplacés par une plaque et un anneau qu'une vis de rappel rapproche de manière à exercer une compression sur la paupière qu'on a engagée entre eux, comme le montre la fig. 133, que nous empruntons à la *Chirurgie opératoire* de M. A. Guérin.]

(1) Consultez : Fano, *Mémoire sur la nature et le traitement des kystes des paupières* (*Bull. thérap.*, avril 1862).

§ XII. — Hydatides dans le tissu cellulaire des paupières.

Mackenzie cite un cas de tuméfaction au milieu de la tempe et de l'arcade zygomatique, qui, à la suite d'une ponction faite par la bouche, laissa échapper un liquide glaireux et quantité d'hydatides. Plus tard, un abcès se forma dans la paupière supérieure, et le pus contenait aussi plusieurs hydatides.

§ XIII. — Nævus maternus et anévrysme par anastomose de la région palpébrale.

La peau de cette région, aussi bien que celle de toute autre partie du corps, est quelquefois le siége de ce genre de nævus, que l'on appelle *môle*, dans lequel une partie de la peau est plus épaisse, de couleur brune et couverte de poils. Le nævus ou l'anévrysme par anastomose atteint aussi quelquefois les paupières.

Je traite en ce moment un enfant affecté d'un nævus diffus de cette espèce, s'étendant à la conjonctive et au bord de la paupière inférieure gauche. Au premier aspect, la rougeur pourrait être prise pour une rougeur inflammatoire.

Les diverses méthodes de traitement du nævus qui peuvent être adoptées sont : la compression, le cautère actuel ou potentiel, la vaccination, les injections caustiques ou irritantes dans la tumeur , le séton, la ligature, l'excision, la ligature de la carotide.

Les détails de ces divers modes de traitement sont du ressort de la chirurgie générale.

§ XIV. — Indurations squirrhoïdes des paupières.

On rencontre quelquefois, surtout chez les vieillards, dans toute l'épaisseur de la paupière, vers le bord tarsien, généralement à la paupière inférieure, une dégénérescence verruqueuse, dure, tuberculeuse, traversée par des vaisseaux variqueux et se terminant par l'ulcération. Malgré la ressemblance, ce n'est pas un squirrhe.

S'il n'y a pas d'irritation, cette tumeur peut demeurer stationnaire. Quelquefois cependant elle irrite tellement l'œil et produit une telle difformité, que le malade réclame une opération pour s'en débarrasser. Celle-ci consiste simplement dans l'amputation de la partie malade.

§ XV. — Cancer des paupières.

Le cancer commence plus souvent par la paupière inférieure que par la paupière supérieure, et se présente d'abord sous la forme d'un petit tubercule induré (*épithélioma*), au bord de la paupière ou vers l'un de ses angles. La peau qui la recouvre conserve, du reste, son aspect normal, sauf qu'elle est traversée par des vaisseaux variqueux, et elle est peu ou même pas du tout sensible. D'autres tubercules de la même nature se développent plus tard. A cette période de la maladie ou période d'*induration*, succède, après une durée indéterminée, la période d'*ulcération*. L'ulcère est uni, dépourvu de granulations, mais l'écoulement n'en a pas moins l'aspect sanieux. Les bords de l'ulcère sont noueux, irréguliers, et la peau environnante a son aspect normal. L'ulcération peut s'arrêter pour quelque temps, puis reprendre sa marche, ou bien cesser sur un point pendant qu'elle continue sur l'autre. Quoique l'ulcère puisse finir par détruire non seulement toute la paupière, mais encore les parties voisines, elle ne progresse que très lentement, parfois même durant des années.

Pendant que la maladie marche, le globe peut être détruit par l'ulcération et la rupture de la cornée, qui donne issue aux tumeurs de l'œil. Toutefois cet accident paraît être quelquefois le résultat d'une inflammation du globe, consécutive au défaut de protection causé par la perte des paupières, plutôt que la conséquence du développement du cancer. Une douleur insignifiante accompagne généralement la période d'ulcération ; mais quand les nerfs sont mis à nu, ou que le globe se rompt, la douleur devient intense. Les ganglions lymphatiques voisins ne sont pas infectés, et la santé générale n'en souffre pas. Le cancer des paupières est une maladie très rare et ne se manifeste pas avant la période moyenne de la vie.

On distingue l'ulcération cancéreuse de l'ulcération syphilitique mentionnée plus haut, par la lenteur de sa marche, l'état naturel des téguments environnants, ainsi que par les antécédents du malade.

Traitement. — Tant que le mal est encore circonscrit aux paupières, le seul traitement efficace est l'extirpation, par le bistouri, du tissu morbide, avec une partie des tissus sains qui l'entourent immédiatement. Il faut remarquer que, quoique les glandes lacrymales et les canalicules soient enlevés, il n'y a plus tard aucun écoulement des larmes.

Lorsque la maladie a déjà pu étendre ses ravages, au point de détruire les paupières et les parties avoisinantes, un traitement antiphlogistique et émollient peut être employé avec avantage, non pas seulement pour pallier les symptômes, mais encore pour retarder les progrès du mal.

Les paupières et la conjonctive se trouvent quelquefois affectées de mélanose, mais il n'est pas nécessaire d'entrer dans de plus grands détails à ce sujet.

Opération pour restaurer la paupière. — Dans un cas récent, dans lequel la totalité de la paupière droite supérieure avait été détruite par l'ulcération syphilitique, sauf une petite portion de l'angle interne, j'ai refait la paupière et rétabli l'espace oculo-palpébral de manière à permettre l'introduction d'un œil artificiel. Le globe avait aussi été détruit et réduit à un moignon. Par l'opération décrite plus haut (p. 618), j'obtins d'abord un pli tégumentaire en place de la paupière perdue, et dans un autre temps fondé sur le même principe que l'opération décrite (p. 634) pour le lagophthalmos et le coloboma de la paupière, je replaçai dans sa position normale le reste de la paupière primitive qui était retournée. Deux mois après ces opérations préliminaires, je pratiquai une incision le long du bord supérieur du l'orbite, je rabattis la peau du pli palpébral sur l'œil, comme une paupière, et je remplis le vide ainsi formé par un lambeau de peau emprunté à l'éminence thénar de la main. Le pédicule de ce lambeau fut séparé au bout de six jours, lorsque l'adhésion eut été faite. Le lambeau, ainsi transplanté selon la méthode de Tagliacozzi, forma la peau de la nouvelle paupière, tandis que le tégument ramené sur l'œil par le rabattement du pli palpébral, forma la conjonctive de la nouvelle paupière.

§ XVI. — Phthiriasis des sourcils et des cils.

Les poux et leurs œufs déposés sur les sourcils et les bords des paupières y entretiennent un état d'inflammation chronique et causent des démangeaisons intolérables.

Traitement. — Après avoir enlevé tous les cils qui ont pu céder à l'action du pouce et de l'index, il faut oindre deux fois par jour les sourcils et le bord des paupières avec une pommade mercurielle, telle que celle de précipité rouge. Après cela, on cherche à déloger les insectes des sourcils, au moyen d'un peigne fin, et des cils, au moyen d'une petite spatule ou d'une pince.

CHAPITRE XI.

MALADIES DE LA CONJONCTIVE ET DE LA CARONCULE.

ARTICLE PREMIER.

MALADIES DE LA CONJONCTIVE.

§ I. — Ptérygion (1).

On donne ce nom à une maladie qui consiste dans la vascularité et l'épaississement d'une partie plus ou moins grande de la conjonctive, en forme de triangle, dont le sommet correspond à la cornée, sur laquelle il empiète plus ou moins, et dont la base correspond à la circonférence du globe. L'adhérence entre la portion malade de la conjonctive et la sclérotique sous-jacente reste aussi lâche que dans l'état normal.

Fig. 134.

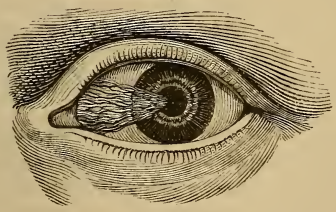

Le ptérygion siége, en général, sur le côté nasal de l'œil, et alors sa base correspond au repli semi-lunaire et s'unit avec lui. On ne doit pas pour cela le considérer comme formé par une extension de ce repli, puisque le ptérygion se rencontre quelquefois sur le côté temporal, et même, quoique plus rarement, sur le côté supérieur ou inférieur de l'œil. De plus, dans bien des cas, sinon dans tous, le mal semble débuter par la partie qui définitivement forme son sommet tout près du bord de la cornée, avant qu'on observe aucune vascularité ou aucun épaississement de la conjonctive scléroticale.

Cette maladie ne devient sérieuse que lorsqu'elle atteint la conjonctive cornéale, au point que la vascularité et l'épais-

(1) Palme.

sissement s'étendent jusqu'au centre de la cornée et masquent la pupille. Quelquefois le côté nasal et le côté temporal du même œil se trouvent à la fois atteints de ptérygion. On a vu des cas dans lesquels le ptérygion existait non-seulement sur le côté nasal et le côté temporal, mais encore sur les côtés supérieur et inférieur du même œil.

Il y a deux degrés de ptérygion : le *ptérygion ténu* ou *membraneux*, et le *ptérygion épais* et *musculeux*. Le premier est mince et semi-transparent ; le second épais et charnu.

Causes. — On n'a encore pu indiquer de cause certaine ; les sujets atteints sont généralement des vieillards. Cette maladie a quelquefois son origine dans l'inflammation chronique de la conjonctive. Elle se rencontre le plus souvent chez les ouvriers qui sont, par leurs travaux, exposés à recevoir du mortier ou de la poussière de pierre dans les yeux, et aussi chez les personnes qui ont longtemps demeuré dans les pays chauds. Mackenzie dit avoir vu un grain de poudre logé longtemps sous la conjonctive, finir par déterminer le ptérygion.

Diagnostic. — Le symblépharon médiat partiel peut être facilement confondu avec le ptérygion. A vrai dire, plusieurs des cas qui ont été décrits et figurés comme des exemples de ptérygion supérieur et inférieur semblent être plutôt des exemples de symblépharon partiel.

Pronostic. — Cet état morbide de la conjonctive n'a aucune tendance à disparaître spontanément ; mais il peut demeurer stationnaire pendant longtemps avant de s'étendre sur la cornée, au point d'affecter la vue. Si la maladie n'est pas convenablement traitée, elle peut se transformer en une excroissance fongoïde recouvrant toute la cornée.

Traitement. — Le ptérygion peut quelquefois être guéri en le touchant souvent avec une solution de nitrate d'argent ou avec le laudanum. Si cependant ce traitement restait sans effet, et si la cornée était envahie au point que la vue en fût gênée, l'opération deviendrait nécessaire.

Opération pour l'ablation du ptérygion. — Le patient étant assis comme pour l'opération de la cataracte, et les deux paupières maintenues par un aide, le chirurgien, pendant que le malade tourne l'œil en dehors, si la maladie est du côté nasal, saisit le ptérygion par le milieu avec une pince à griffes ; puis le tenant soulevé de la surface de la sclérotique, il passe par derrière un couteau à cataracte, le tranchant tourné du côté de la

cornée, et l'une des faces de la lame vers la sclérotique. Il sépare la membrane de la sclérotique, en coupant jusque sur le bord de la cornée, où le couteau termine de lui-même la section; puis tenant toujours le ptérygion avec la pince, il sépare avec le même couteau ou des ciseaux courbes le ptérygion vers la base et le coupe sans trop se rapprocher du repli semi-lunaire, si le ptérygion est à l'angle interne. Après l'opération, on fait des applications froides.

La nature du ptérygion n'a pas toujours été envisagée de la même façon, puisque, d'après Scarpa, la production morbide qui le constitue, consisterait en un amas de vaisseaux placé, sur la conjonctive qui dégénérerait en une membrane fine et opaque, et que, d'après Middlemore, la maladie appelée ptérygion se développe dans le tissu cellulaire sous-conjonctival. Rognetta pense, au contraire, que cette maladie est due à la vascularisation et au développement morbide de l'expansion des muscles droits, et M. Desmarres admet une opinion mixte qui revient à considérer le ptérygion comme consistant dans un épaississement du tissu sous-muqueux et dans la vascularisation et le développement anormal de l'expansion aponévrotique de l'un des muscles droits. Dans tous les cas où nous avons pu examiner avec soin la membrane qui formait le ptérygion, nous avons trouvé qu'elle renfermait tous les éléments de la conjonctive oculaire et du tissu sous-conjonctival; on y rencontrait la couche épithéliale, le chorion muqueux, des vaisseaux sanguins abondants et des fibres du tissu cellulaire. La production morbide était donc formée par une hypertrophie de la conjonctive et du tissu cellulaire. Quoi qu'il en soit, on s'accorde à reconnaître que la cure radicale du ptérygion offre des difficultés sérieuses. Les divers collyres astringents préconisés par Maître-Jan, Scarpa, Boyer, n'ont pas une grande efficacité et ne peuvent être utiles qu'au début. Cependant, M. Decondé a de nouveau insisté sur les avantages du traitement astringent qu'il institue de la façon suivante : Il applique sur toute l'étendue du ptérygion une couche d'acétate de plomb, l'y laisse séjourner pendant quelques secondes, puis enlève le sel au moyen d'un pinceau imbibé d'eau; il renouvelle cette application pendant quatre ou cinq jours, et au bout de huit à dix jours, le ptérygion doit avoir disparu. M. Decondé cite dans son mémoire (1) dix cas où l'emploi de l'acétate de plomb neutre lui a parfaitement réussi. Nous avons essayé ce moyen dans deux cas, sans en obtenir le moindre avantage.

Le procédé d'extirpation décrit plus haut est celui qu'on emploie le plus ordinairement, soit qu'on fasse l'excision du sommet vers la base, en respectant même celle-ci, comme le voulaient Scarpa, S. Cooper, Chelius, soit de la base vers le sommet, comme le conseillent Beer,

(1) *Archiv. de méd. mil. Belge*, t. XV, p. 145.

Riberi, Carron du Villards, etc. Cependant il peut être difficile de saisir et de maintenir convenablement la tumeur avec les pinces. Nous préférons donc passer, au préalable, sous la membrane vers sa partie moyenne, une aiguille entraînant un fil de soie. Ce fil, noué sur le ptérygion, le ramasse en un cordon saillant qui devient même légèrement œdémateux sous l'influence de la striction des vaisseaux. L'œil est facilement maintenu au moyen du fil, pendant que l'on excise d'abord le sommet, puis la base, avec toute la précision désirable. Ce moyen, du reste, recommandé par les anciens chirurgiens, a été de nouveau préconisé par MM. Riberi, Deval, etc.

M. Desmarres, pour mieux assurer la cure radicale, dans les cas de ptérygion à base large, a imaginé un procédé qu'il a appelé par *déviation* (1); et qui consiste à fixer, au moyen de la suture, dans une plaie faite à la conjonctive, le sommet du ptérygion préalablement disséqué et séparé de la cornée.

§ II. — Pinguicula (2).

On désigne ainsi une petite tumeur jaune, blanchâtre, du volume d'une tête d'épingle jusqu'à celui d'un petit pois, située dans la conjonctive scléroticale et le tissu cellulaire sous-jacent, près du bord de la cornée, du côté nasal ou temporal. On l'appelle ainsi, parce qu'on a supposé que c'était un dépôt de graisse, quoique à tort, comme l'a démontré Weller, qui a prouvé que c'était de l'albumine. Habituellement un ou deux des vaisseaux des muscles droits dilatés et variqueux le traversent.

Cette anomalie, qui est très fréquente à l'époque moyenne de la vie, ne peut guère être considérée comme une maladie, d'autant plus qu'elle ne cause aucun inconvénient. Quand on cherche à la faire disparaître, c'est uniquement à cause de son aspect. On soulève la tumeur avec une pince à dents, et on la coupe transversalement, ainsi qu'une petite partie de la conjonctive environnante, avec des ciseaux courbes.

Dans un cas de pinguicula étendu, je remarquai que la tumeur était pincée entre les bords des paupières, lorsque celles-ci se fermaient. Ceci me conduisit à examiner d'autres cas, et me fit découvrir que le pinguicula occupe toujours cette partie de la conjonctive, qui, lorsqu'elle est relâchée, peut être pincée entre les bords des paupières. Il est donc probable que le pinguicula doit son origine à l'irritation légère, mais constante, que cela occasionne.

(1) *Traité théorique et pratique des maladies des yeux*, t. II, p. 168.
(2) *Pterygium pingue.*

§ III. — Trichosis du bulbe.

Le *trichosis bulbi* est une petite tumeur congénitale, couverte de poils, analogue à celles de la peau, appelées *mêles*, et que l'on rencontre quelquefois sur le blanc de l'œil, tout près du bord de la cornée, sur laquelle elle empiète parfois légèrement. La tumeur représentée ici (fig. 135), est une tumeur que j'ai enlevée, et qui était composée d'un tissu assez dense, semblable à celui de la sclérotique, avec lequel même il se confondait, et recouverte par la conjonctive, dans laquelle les poils prenaient leurs racines. On dit que ces tumeurs sont quelquefois graisseuses. On en rencontre aussi de semblables qui n'ont point de poils. Dans un cas cité par Wardrop, les poils n'apparurent qu'à l'époque de la puberté.

Fig. 135.

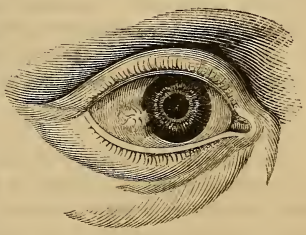

Cette tumeur ne forme pas seulement une tache, mais aussi, tôt ou tard, elle est une source d'irritation, et il faut l'enlever. L'opération peut être facilement effectuée de la manière suivante : On saisit la tumeur avec la pince à griffes, pendant qu'un aide tient les paupières écartées, puis on la détache, soit en la transperçant à sa base avec un couteau, pour la séparer du côté de la cornée et compléter l'ablation de la manière indiquée pour le ptérygion, soit en l'excisant d'un seul coup transversalement, à sa racine, avec de bons ciseaux courbes.

§ IV. — Tumeurs et maladies diverses de la conjonctive.

Des polypes et des verrues, pédiculés ou sessiles, peuvent se rencontrer sur tous les points de la conjonctive. On doit les enlever par excision avec les ciseaux courbes.

Des *tumeurs vésiculaires*, *petites et dures*, grosses comme des têtes d'épingles, se trouvent quelquefois dans la conjonctive scléroticale. Saisies et écrasées par la pince à griffes, elles disparaissent complétement. On peut aussi les retrancher avec les

ciseaux. On voit parfois s'étendre sur une partie de la cornée une membrane analogue à la conjonctive scléroticale et formée par une hypertrophie de la conjonctive cornéale. Toute la cornée peut être recouverte d'une excroissance *fongueuse*, à surface tuberculeuse, d'une couleur rouge ou livide, et prenant naissance dans la conjonctive de la cornée.

§ V. — Hydatide dans le tissu cellulaire sous-conjonctival.

On a quelquefois rencontré des acéphalocystes et des cysticerques sous la conjonctive scléroticale. Ils donnent lieu à une tumeur vésiculeuse de la grosseur d'un pois, généralement accompagnée d'inflammation ou de quelque autre complication. En divisant la conjonctive, on permet facilement à l'hydatide de s'échapper.

Un homme de cinquante à soixante ans me consulta pour une petite tumeur vésiculaire située sous la conjonctive, entre le repli semi-lunaire et le bord interne de la cornée. En l'examinant, je vis qu'il était possible de la faire glisser dans le tissu cellulaire sous-conjonctival. Avec une petite pince à dents, je fis à la conjonctive un pli dont je coupai le sommet avec des ciseaux; aussitôt la vésicule tomba sur le bord de la paupière inférieure. Elle avait la forme d'un œuf, était blanchâtre, et son plus long diamètre était d'environ le quart d'un pouce. Quoiqu'elle ressemblât à un cysticerque, un examen minutieux démontra que c'était un acéphalocyste. Je revis le malade quinze jours après ; la plaie de la conjonctive était guérie, mais les vaisseaux étaient congestionnés, et la sécrétion de Meibomius était accrue, état pour lequel je prescrivis un collyre et une pommade.

Voici un exemple cité par M. Canton, qui eut l'obligeance de me faire examiner le cysticerque.

Williams S..., âgé de deux ans et sept mois, enfant scrofuleux, fut amené à Royal Westminster ophthalmic Hospital. Il y a sept mois, l'œil droit avait été touché accidentellement par la pointe d'un parapluie, sans cependant qu'il en résultât aucun symptôme douloureux. Une semaine ou deux plus tard, le père, en abaissant la paupière inférieure, remarqua pour la première fois une tumeur adhérente au globe, de la grosseur d'un petit pois et que la paupière cachait entièrement. La tumeur, depuis cette époque jusqu'à présent, a toujours été en augmentant lentement et régulièrement, sans causer d'inconvénient.

La paupière inférieure est maintenant légèrement soulevée en dehors près de l'angle interne, et en la déprimant légèrement, on voit se projeter une tumeur ovale, qui a son siége dans le tissu cellulaire entre la sclérotique et la conjonctive ; son étendue est celle de l'ongle du petit doigt, et elle est tellement enfoncée dans le sinus palpébral inférieur, que même, lorsque les paupières sont bien écartées, elle est complétement cachée. Cette tumeur a la consistance d'une gelée molle, et sa couleur est jaunâtre, autant qu'on en peut juger à travers la conjonctive un peu vasculaire qui la recouvre. La vue est parfaite et l'œil paraît sain, à l'exception de la congestion légère dont il vient d'être parlé. La tumeur ne semblait pas gêner l'enfant ni entraver les mouvements du globe ou des paupières ; mais comme le père désirait qu'elle fût enlevée, j'abaissai la paupière inférieure le plus possible, et, à l'aide de ciseaux courbes, je coupai un lambeau elliptique de la conjonctive à l'endroit le plus saillant. L'incision donna issue à une petite quantité d'un fluide clair et jaunâtre et à un cysticerque ; ces deux éléments ayant composé la masse de la tumeur, les bords de la plaie furent complétement réunis au bout de deux ou trois jours. L'entozoaire était parfaitement développé et à peu près du volume d'un gros pois.

On cite aussi des exemples de filaire de Médine ou ver de Guinée situé sous la conjonctive.

ARTICLE II.

MALADIES DU REPLI SEMI-LUNAIRE ET DE LA CARONCULE LACRYMALE (1).

La *caroncule lacrymale* consiste en un amas de tissu fibreux semblable à celui des cartilages tarses, dans lequel sont logés des follicules sécrétant un liquide de la même nature que celui des glandes de Meibomius, et le versant par douze ou quinze orifices à la surface, qui est revêtue par la conjonctive. Dans l'état normal, la caroncule lacrymale est d'une couleur rouge jaunâtre, légèrement mamelonnée à sa surface, qui, outre les orifices excrétoires, est parsemée de poils très fins et à peine visibles.

Le *repli semi-lunaire* de la conjonctive, qui contient à son bord libre une faible proportion de tissu fibreux, semblable aux carti-

(1) Encanthis.

lages tarses, se distingue de la partie oculaire de la conjonctive par sa couleur rougeâtre et sa grande épaisseur.

§ I. — Inflammation du repli semi-lunaire et de la caroncule (1).

Dans l'ophthalmie muco-purulente, le repli semi-lunaire et la caroncule sont toujours fortement affectés (2), mais ils sont quelquefois le siége principal de l'inflammation ; cet état, surtout en ce qui concerne la caroncule lacrymale, se présente sous deux formes, l'une que l'on peut appeler *catarrhale*, et l'autre *phlegmoneuse*.

1° Inflammation catarrhale du repli semi-lunaire et de la caroncule lacrymale.

La conjonctive qui forme le pli semi-lunaire et celle qui revêt la caroncule lacrymale sont le siége principal de cette inflammation, qui est, de sa nature, très semblable à la blépharite tarsienne catarrhale (p. 604).

Symptômes. — Le pli semi-lunaire et la caroncule lacrymale sont très rouges et tuméfiés, ainsi que les parties voisines qui le sont plus ou moins. Un mucus puriforme, produit de la sécrétion accrue de la conjonctive et des follicules de la caroncule, s'accumule peu à peu en grande quantité à l'angle interne. Le malade éprouve la sensation d'un corps étranger qui serait logé à l'angle interne de l'œil, et une douleur lancinante intense, surtout lorsqu'il meut les paupières. Par suite du déplacement des papilles et des points lacrymaux, aussi bien que de leur participation à l'inflammation, les larmes qui s'accumulent dans le lac lacrymal ne sont pas absorbées et s'écoulent sur la joue.

Causes. — L'irritation causée par le renversement des cils et l'introduction de corps étrangers semble être, après le froid, la cause la plus commune. Les corps étrangers peuvent se loger derrière le repli semi-lunaire. Quelquefois un cil détaché entre

(1) Encanthis inflammatoire.

(2) Le repli semi-lunaire peut prendre un tel accroissement dans l'ophthalmie purulente, qu'il ressemble à la membrane clignotante des quadrupèdes dont il n'est naturellement que la miniature. Dans un cas de ce genre, j'ai vu un chirurgien en enlever une énorme portion sous l'impression erronée que c'était une excroissance de la conjonctive.

par hasard dans un des points par l'une de ses extrémités, et devient, par l'action de son extrémité libre sur le repli semi-lunaire et la caroncule, la source de l'irritation qui excite et entretient l'inflammation.

Traitement. — Toutes les causes d'irritation, s'il en existe encore, étant écartées, l'inflammation cédera souvent sous l'influence des fomentations d'eau tiède, du repos de l'organe, de la diète et de légers laxatifs. Si cependant ce traitement restait sans effet, il faudrait employer les applications locales recommandées pour l'ophthalmie catarrhale (p. 157), avec peut-être une sangsue ou deux sur la peau de l'angle interne.

2° Inflammation phlegmoneuse et abcès de la caroncule lacrymale.

Cette maladie est tout à fait analogue à l'abcès des glandes de Meibomius. Les symptômes sont d'abord semblables à ceux de l'inflammation catarrhale du repli semi-lunaire et de la caroncule lacrymale; mais à mesure que la suppuration s'établit, la douleur devient pulsative, la rougeur plus foncée et le gonflement plus considérable, jusqu'à ce qu'un point jaunâtre apparaisse, généralement entre la caroncule et le repli semi-lunaire. Dès que ce point est ouvert naturellement ou à l'aide de la lancette, le pus sort, les symptômes se dissipent, et la plaie se guérit. La caroncule s'atrophie quelquefois à la suite de la suppuration.

Traitement. — Lorsque la suppuration est imminente, on doit appliquer des fomentations chaudes à l'angle interne, et aussitôt que l'on perçoit de la fluctuation ou qu'un point jaune se montre, il faut ouvrir l'abcès avec la lancette.

§ II. — Hypertrophie chronique de la caroncule lacrymale et du repli semi-lunaire (1).

On observe quelquefois une hypertrophie chronique de la caroncule lacrymale et du repli semi-lunaire sous forme d'une tumeur rouge, molle, inégale à la surface, saignant facilement par le toucher et indolente. On en a vu, à ce qu'il paraît, de la grosseur d'une noisette, de sorte que le repli semi-lunaire s'étendait en forme d'aile, derrière les paupières supérieure et inférieure.

Traitement. — Comme on peut opérer quelquefois la réduc-

(1) Encanthis bénin.

tion de cette tumeur en appliquant avec un pinceau une solution de nitrate d'argent ou de sulfate de cuivre ou de vin d'opium, le chirurgien ne doit pas se presser d'exciser aucune partie de la caroncule hypertrophiée, avant d'avoir dûment essayé ces agents thérapeutiques. Si après qu'on en a enlevé une partie, la caroncule reprenait son état normal, elle serait si petite, qu'elle ne pourrait plus maintenir les rapports des papilles et des points lacrymaux avec le lac des larmes, et il en résulterait un larmoiement. Quand, malgré un traitement suivi avec persévérance, l'hypertrophie persiste, il faudra essayer alors de détruire la tumeur au moyen des caustiques ou du bistouri.

Cautérisation. — On emploie le nitrate d'argent solide et de la même manière que lorsque l'on s'en sert pour les amygdales hypertrophiées, c'est-à-dire que l'on maintient la pointe du crayon en contact avec la tumeur jusqu'à ce qu'il s'y forme une petite eschare. On fait ainsi l'application sur plusieurs points de la tumeur, et on la renouvelle à mesure que les eschares se détachent.

Excision. — On peut exciser une portion de la caroncule hypertrophiée, la moitié ou même les deux tiers, comme dans les cas de tuméfaction des amygdales. Un aide maintient les paupières, et le chirurgien pratique facilement l'excision avec des ciseaux courbes, après avoir saisi la tumeur au moyen d'une pince à érignes.

§ III. — Excroissances polypeuses et fongueuses de la caroncule lacrymale et du repli semi-lunaire (1).

Des excroissances polypeuses et fongueuses se montrent souvent sur le repli semi-lunaire ou sur la caroncule lacrymale, ou même entre les deux, avec ou sans inflammation préalable. Ces excroissances peuvent être sessiles et de la grosseur d'une tête d'épingle, ou pédiculées et très volumineuses.

J'ai vu de petites excroissances sessiles s'arrêter et même disparaître sans traitement. Lorsqu'il n'en est pas ainsi et qu'elles sont volumineuses et gênantes, il faut les toucher avec le nitrate d'argent liquide ou solide; ou bien, si elles sont pédiculées et grosses, il faut d'abord les exciser avec des ciseaux, puis cautériser leur racine.

(1) Encanthis fongueux bénin.

§ IV. — Cancer de la caroncule lacrymale (1).

Quelques auteurs parlent du cancer primitif de la caroncule lacrymale, mais ces cas n'existent pas ou bien sont extrêmement rares. Cependant il peut arriver que la caroncule lacrymale soit atteinte par un cancer ayant débuté par les parties voisines.

CHAPITRE XII.

MALADIES DES ORGANES LACRYMAUX.

ARTICLE PREMIER.

MALADIES DES ORGANES LACRYMAUX SÉCRÉTEURS.

§ I. — Troubles de la sécrétion lacrymale.

La sécrétion de la glande lacrymale peut être supprimée, ou au contraire elle peut être trop abondante. On sait que ces troubles accompagnent souvent certaines affections mentales. La suppression de la sécrétion est plus commune dans la vieillesse, et son abondance dans la jeunesse. Dans tous les cas, ces différents états doivent être considérés comme des symptômes plutôt que comme des maladies en elles-mêmes, et tous deux peuvent se manifester dans les différentes phases d'une seule et même maladie.

§ II. — Suppression de la sécrétion lacrymale (2).

On ne doit pas confondre la sécheresse de l'œil provenant de la suppression de la sécrétion lacrymale avec celle qui dépend d'une sécrétion morbide de mucus par la conjonctive. Mais on peut douter si la suppression seule de la sécrétion lacrymale, indépendamment de toute perturbation de la sécrétion de la conjonctive, est une cause de sécheresse de l'œil, car dans des cas d'ablation de la glande lacrymale l'œil a continué à être suffisamment humecté par la sécrétion de la conjonctive, qui, par le fait, sert habituellement à entretenir l'humidité de l'œil. La sécheresse de

(1) Encanthis malin.
(2) Xérome lacrymal.

l'œil qui accompagne quelquefois l'amaurose paraît due à un trouble dans la sécrétion de la conjonctive, aussi bien que de la glande lacrymale.

On cite l'oblitération des conduits de la glande parmi les causes de xérophthalmie lacrymale, mais ce fait, comme je l'ai dit déjà, est plutôt supposé qu'établi positivement par l'observation directe. La vérité est que la xérophthalmie est toujours conjonctivale et dépend d'une cutisation de la conjonctive, que la sécrétion de la glande lacrymale soit ou non supprimée.

§ III. — Epiphora ou larmoiement.

On désigne sous ce nom la surabondance de la sécrétion lacrymale, qui se présente le plus souvent comme symptôme de l'irritation de la conjonctive. Cette irritation peut être due à l'inflammation, surtout à l'inflammation scrofuleuse de la membrane, ou, ainsi qu'on le sait, à des agents chimiques ou mécaniques comme le vent froid, les vapeurs âcres, les corps étrangers dans l'espace oculo-palpébral, les cils tournés en dedans, etc.

L'*épiphora*, comme je l'ai déjà fait remarquer (p. 11) doit être distingué du *stillicidium lacrymarum*, autre forme de larmoiement, ne provenant pas de la surabondance de la sécrétion, mais de l'état morbide des organes excréteurs, qui deviennent alors incapables de conduire dans l'intérieur du nez le liquide qui s'accumule dans le lac lacrymal, à l'angle interne de l'œil. Mais comme l'état morbide de ces conduits excréteurs est souvent accompagné d'une irritation de la conjonctive, l'épiphora peut exister avec le *stillicidium lacrymarum* (1).

Traitement. — Le traitement doit évidemment avoir pour but de détruire la cause excitante, que ce soit une inflammation ou un agent irritant mécanique ou chimique.

§ IV. — Inflammation de la glande lacrymale (2).

L'inflammation de la glande lacrymale n'est pas très fréquente, et quoique l'on en ait décrit une forme aiguë et chronique, il n'y a point de signes bien certains auxquels on puisse les reconnaître, si ce n'est la douleur et la tension dans la région de la

(1) Quelques auteurs emploient le terme de *stillicidium lacrymarum* dans le même sens que le mot *épiphora*.

(2) *Dacryadenitis.*

glande qui accompagne la suppression de la sécrétion lacrymale, dans la forme aiguë, et le larmoiement dans la forme chronique, en même temps que le globe est repoussé en bas et en dedans.

Le traitement consiste dans l'application des sangsues et des fomentations sur la partie malade et dans les remèdes généraux ordinaires.

Quelquefois l'inflammation se termine par suppuration, surtout à la suite de coups. En pareil cas, l'abcès se trouve généralement dans le tissu cellulaire intra ou périglandulaire, et présente tous les symptômes graves et le déplacement du globe qui accompagnent les abcès orbitaires. Cette phlegmasie peut se compliquer d'une maladie de l'os. Dans ce dernier cas, après que l'abcès s'est ou a été ouvert, il reste une fistule qui ne peut se fermer que lorsque la partie de l'os atteinte s'est exfoliée; en outre, la peau est affectée tout autour, et se trouve tellement tirée ou contractée par la cicatrice de l'ouverture fistuleuse, qu'il se forme un ectropion ou un lagophthalmos. Les conséquences fâcheuses qui peuvent provenir d'un abcès situé dans la glande lacrymale ou dans sa région, doivent engager le chirurgien à une circonspection toute particulière dans le traitement de ces cas. Si l'on voit que l'on ne peut pas en espérer la résolution, dès que l'accumulation de pus est nettement reconnue, on lui donne issue par une incision de la peau, faite parallèlement au rebord de l'orbite. Dans les pansements consécutifs, il faudra faire bien attention de ne pas laisser la peau se tirer et se rétracter par une cicatrisation vicieuse.

Si l'on trouve l'os altéré, il est clair qu'il ne faut faire aucun effort pour provoquer la cicatrisation avant l'exfoliation de la partie malade qui se fait très lentement; dans ces cas, la peau voisine est généralement si altérée, que la rétraction et la cicatrisation vicieuse, suivies de lagophthalmos et d'entropion, peuvent à peine être évitées.

§ V. — Fistule de la glande lacrymale.

Beer et d'autres auteurs disent qu'après une lésion ou l'évacuation d'un abcès aigu de la glande lacrymale, il reste une petite ouverture fistuleuse située sur la paupière supérieure près de l'angle externe et sous le bord de l'orbite, dans la région de la glande lacrymale, et laissant écouler un liquide clair. Beer obtint la cure d'un cas semblable en faisant pénétrer dans la fistule,

qui avait une profondeur d'un quart de pouce, une aiguille à tricoter chauffée au rouge.

§ VI. — Extirpation des tumeurs situées dans le voisinage de la glande lacrymale ou de la glande elle-même.

Il se forme quelquefois des tumeurs dans le voisinage de la glande lacrymale, sans que celle-ci soit affectée, mais les apparences extérieures sont telles, que l'on peut supposer que la glande est elle-même hypertrophiée et malade. On ne doit jamais oublier cette circonstance, lorsqu'il s'agit de l'extirpation d'une tumeur qui pourrait être considérée comme une glande malade, et il faut procéder à l'opération avec une grande circonspection.

Après avoir mis à nu la tumeur par l'incision de la peau, il faut soigneusement examiner si la tumeur est ou non formée par la glande lacrymale elle-même, ou simplement par une production développée dans son voisinage.

Quelquefois l'opérateur a enlevé par erreur une glande saine avec une tumeur. La maladie de la glande qui nécessite son extirpation est l'hypertrophie et l'induration, mais on n'est pas d'accord sur la nature cancéreuse ou non de cet état morbide.

Avant qu'aucune tuméfaction ait été observée à l'extérieur, le malade peut avoir ressenti des douleurs dans la région de la glande lacrymale, et avoir éprouvé de l'épiphora. Quand la tumeur devient apparente, elle est dure et bosselée. A mesure qu'elle augmente, elle repousse le globe en bas, en dehors et en avant. Il en résulte d'abord une vision double, par suite du déplacement de l'axe oculaire, et plus tard l'affaiblissement et la perte de la vue, par suite de la compression de la rétine. Dans ces circonstances, l'extirpation de la glande est indiquée. Le traitement dissolvant n'aurait aucun résultat.

L'opération se fait en pratiquant une incision à travers la peau, au-dessus de la tumeur, parallèlement au bord de l'orbite, et assez longue pour mettre tout à fait à nu la partie antérieure de la tumeur. Alors le chirurgien s'assurera s'il n'a pu le faire auparavant, par l'examen du volume et des adhérences de la tumeur, si cette simple incision pourra suffire ou s'il est nécessaire d'en pratiquer une seconde à la partie moyenne, et remontant perpendiculairement à travers la peau du sourcil. La glande ainsi découverte doit être saisie avec un crochet ou la pince à griffes,

attirée en avant et séparée de ses adhérences avec le bistouri. Après avoir enlevé la tumeur, il faut soigneusement explorer avec le doigt la cavité où elle était contenue, afin de s'assurer s'il ne reste aucune induration. Lorsque le sang a cessé de couler, on nettoie la plaie de tous les caillots et l'on en rapproche les bords par une suture. Au moyen d'une compresse et d'une bande, on ramène le globe à sa position normale, et l'on rapproche les parois de la cavité qui contenait la tumeur.

On a souvent recommandé, en faisant l'ablation du globe, d'enlever aussi la glande lacrymale, qu'elle soit malade ou non. A l'appui de ce précepte, M. Velpeau cite un exemple d'extirpation du globe, dans lequel le chirurgien fut contraint, six mois après l'opération, d'enlever la glande lacrymale qu'il avait laissée dans l'orbite, à cause de l'abondance du larmoiement. Après l'extirpation de la glande, on a remarqué que la surface de la conjonctive continue à être humectée comme à l'ordinaire ; cela paraît dû à la sécrétion qui lui est propre, et cela prouve que la xérophthalmie ne peut pas provenir de la seule suppression de la sécrétion lacrymale, mais d'une suppression concomitante de la sécrétion conjonctivale. Et, en réalité, on a vu plus haut que la sécheresse de la conjonctive *cutanisée* existe, quoique la sécrétion lacrymale ne soit pas supprimée.

ARTICLE II.

MALADIES DES CANAUX EXCRÉTEURS DES LARMES.

L'obstruction, dans quelques points du trajet de ces canaux, accompagne généralement leurs maladies, et le symptôme le plus marqué et le plus gênant de cette lésion est le *larmoiement*, ou ce que l'on a improprement appelé la *fistule lacrymale*. C'est un écoulement des larmes sur la joue, par suite de l'obstruction des canaux excréteurs, qui empêche qu'elles ne tombent dans le nez comme d'habitude.

La sécheresse de la narine du côté malade accompagne quelquefois l'obstruction des conduits excréteurs, et on l'attribue à ce que les larmes n'arrivent plus dans le nez. Mais si nous considérons, d'une part la faible quantité de liquide qui de l'œil passe dans la fosse nasale, et le peu d'étendue de la surface qu'elle peut lubrifier, et d'une autre part, l'abondance de la sécrétion muqueuse, dont toute la membrane interne du nez est

naturellement le siége, on comprendra facilement que la présence ou l'absence du liquide lacrymal ne peut avoir que peu d'influence (si même elle en a, ce dont je doute) sur l'état de la muqueuse qui tapisse le nez, quant à ce qui concerne sa sécheresse ou son humidité. La sécheresse de la narine, d'ailleurs, n'accompagne pas toujours l'obstruction, et quand elle a lieu, elle semble due à la diminution ou à la suppression de sa propre sécrétion muqueuse, par suite d'une inflammation concomitante.

L'odeur de poussière que l'on perçoit quelquefois paraît être une sensation subjective dépendant de la sécheresse de la narine.

§ I. — Inflammation érysipélateuse, abcès et ulcère sinueux de la région du sac lacrymal.

L'inflammation érysipélateuse de la peau et du tissu cellulaire sous-cutané de la région du sac lacrymal se produit quelquefois comme une affection primitive, quelquefois comme conséquence d'une dacryocystite.

Symptômes. — On remarque d'abord un gonflement et une rougeur érysipélateuse diffuse, accompagnés de douleurs dans la région du sac lacrymal. Les paupières, la conjonctive et les canaux lacrymaux peuvent être plus ou moins affectés par sympathie, et, par suite, les sécrétions des follicules de Meibomius et de la conjonctive sont exagérées, tandis que les larmes ne se déversant plus convenablement dans le nez, coulent sur la joue. L'inflammation tend généralement à former un abcès diffus, l'*anchilops* des anciens chirurgiens, qui s'accompagne d'un œdème périphérique étendu et d'une douleur pulsative et intense.

Abandonné à lui-même, l'abcès, généralement, s'ouvre à l'extérieur, et donne issue à un pus mêlé de sang et de lambeaux de tissu cellulaire mortifié. Il en résulte un ulcère sinueux, appelé autrefois *ægilops*. En même temps que cet ulcère sinueux se forme, l'ulcération peut s'étendre en dedans, en perforant les parois du sac lacrymal, donner ainsi naissance à ce que l'on appelle une fausse fistule lacrymale.

Les exemples suivants donneront une idée de la marche et du traitement des différentes formes de cette affection.

Une femme d'environ trente-huit ans avait déjà souffert d'une dacryocystite chronique, lorsque par suite d'un refroidissement, elle fut atteinte de la même affection à l'état aigu, accompagnée d'inflammation érysipélateuse de la peau qui recouvre le

sac lacrymal, de douleur et d'un œdème considérable des paupières et de la joue.

Je prescrivis à la malade une pilule hydrargyrique de 20 centigrammes, et de 125 milligrammes d'extrait de jusquiame, en lui disant d'appliquer des fomentations chaudes sur la partie malade.

Quand je la revis deux jours après, j'appris qu'elle avait éprouvé de vives douleurs et un grand abattement, et en l'examinant, je trouvai un abcès diffus en avant du sac lacrymal, s'étendant à la paupière inférieure et à la joue.

Je fis une incision franche avec une lancette à travers la peau, dans le tissu cellulaire sous-jacent, en avant du sac, et j'en fis sortir une matière épaisse. Outre cette incision, je fis encore, à travers la peau de la paupière inférieure et de la joue, deux ou trois ponctions, d'où s'échappa une matière blanche, laiteuse et du sang ; je prescrivis ensuite des cataplasmes chauds.

Lorsque je revis la malade, trois jours après, elle n'avait plus de douleur, le gonflement des paupières et de la joue avait diminué, et il ne restait qu'un peu de rougeur et de tuméfaction en avant du sac, à l'endroit où l'incision avait été pratiquée à travers la peau.

Une fille de sept ans souffrait depuis quelque temps d'une inflammation et de petits abcès qui se renouvelaient en avant du sac lacrymal. Quand la malade me fut confiée, je trouvai un petit abcès entouré d'une peau livide. J'évacuai le pus d'un coup de lancette, puis la peau altérée fut touchée avec le crayon de nitrate d'argent à des intervalles de deux jours, et une semaine après, le gonflement extérieur avait sensiblement diminué. En exerçant une pression sur le sac, on fait sourdre par les points lacrymaux quelques larmes mêlées de flocons muqueux. Le crayon de nitrate d'argent fut appliqué de nouveau, et je prescrivis l'iodure de potassium, dans une décoction de salsepareille.

Ce traitement fut continué pendant trois semaines. Le mieux progressait lentement et était quelquefois interrompu par un écoulement considérable de pus. Dès lors j'employai l'huile de foie de morue, en appliquant des vésicatoires derrière les oreilles. L'onguent mercuriel faible fut appliqué sur la partie malade. Sous l'influence de ce traitement, prolongé pendant deux ou trois mois, la rougeur et le gonflement de la peau diminuèrent enfin, et l'ulcération se réduisit à une petite ouverture fistuleuse par laquelle s'échappaient les larmes. A travers cette ouverture, je

passai un stylet fin dans le sac lacrymal et dans le conduit nasal. Je remplaçai ce stylet tous les deux jours pour un autre de plus en plus fort, jusqu'à ce que j'aie pu y introduire une petite canule que j'y laissai.

§ II. — Inflammation catarrhale des canaux excréteurs des larmes.

L'inflammation et la tuméfaction qui affectent la membrane pituitaire dans le catarrhe nasal peuvent aussi envahir la muqueuse des conduits excréteurs, de façon que le passage des larmes dans le nez éprouve quelque obstacle.

C'est à cause de cela qu'on voit si souvent l'œil baigné de larmes dans le catarrhe nasal. L'humidité de l'œil est encore due à une augmentation de la sécrétion lacrymale, excitée par l'état inflammatoire catarrhal qui envahit aussi la conjonctive. A mesure que le coryza se dissipe, les conduits lacrymaux deviennent libres, Il peut arriver que ces inflammations, souvent répétées, surtout chez les sujets scrofuleux, laissent persister dans les conduits une blennorrhée chronique.

§ III. — Inflammation aiguë des canaux excréteurs des larmes (1).

Les canaux lacrymaux excréteurs sont quelquefois, quoique rarement, le siége d'une inflammation idiopathique aiguë. La maladie se manifeste d'abord par une tuméfaction dure, nettement circonscrite, du volume et de la forme d'une fève (2), dans la région du sac avec un œdème considérable des paupières. La peau qui recouvre le sac est rouge et extrêmement douloureuse au moindre contact. La conjonctive, le repli semi-lunaire, la caroncule et les glandes de Meibomius sont affectés par sympathie. Il y a du larmoiement. La douleur s'irradie en tous sens et est pulsative. A ces symptômes locaux, il peut s'ajouter une fièvre inflammatoire, et quelquefois le délire pendant la nuit.

L'inflammation se termine quelquefois par résolution, plus souvent par un abcès. Dans ce dernier cas, en même temps que

(1) Dacryocystite aiguë, ou inflammation aiguë du sac lacrymal.

(2) Cette forme est due à ce que le sac lacrymal est bridé dans son milieu par le tendon de l'orbiculaire des paupières, au-dessus et au-dessous duquel le gonflement devient plus considérable.

la douleur pulsative augmente, le gonflement s'accroît, prend une teinte rouge plus foncée, se ramollit et devient fluctuant. L'œdème des paupières et des parties voisines prend aussi de l'extension. Les conduits lacrymaux et le canal nasal étant obstrués dès l'invasion de la phlegmasie par la tuméfaction de la membrane qui les tapisse, la matière s'accumule dans le sac qui paraît être ainsi le foyer de la maladie.

Abandonné à lui-même, l'abcès pointe et s'ouvre généralement au-dessous. quelquefois au-dessus du tendon de l'orbiculaire. Le pus ne peut s'échapper par les conduits lacrymaux ni par le canal nasal, qui sont obstrués. L'évacuation de l'abcès procure un grand soulagement, et dans les cas heureux, l'inflammation cesse, les canaux redeviennent perméables, et permettent le passage des larmes dans le sac, de sorte que l'ouverture fistuleuse donne issue à un muco-pus mêlé de larmes. Peu à peu cette ouverture se rétracte et se ferme, tandis que la membrane qui tapisse le sac et le canal nasal reprend son état normal, et que les larmes reprennent leur cours vers les fosses nasales. L'inflammation aiguë des canaux excréteurs ne se termine pas toujours aussi favorablement. La membrane qui tapisse le sac et le canal nasal peut demeurer tuméfiée et donner naissance à un flux blennorrhéique ; l'ouverture fistuleuse persiste, et forme ce que l'on appelle une *fistule du sac lacrymal.*

Traitement. — Dans la première période de la maladie, il faut appliquer des sangsues autour de l'angle interne de l'œil, et aussi à l'entrée de la narine correspondante. Chez un sujet robuste, il peut être utile, si la douleur est vive, d'employer la phlébotomie. On applique, en outre, des fomentations sur la partie malade, on prescrit le repos et la diète, et l'on agit sur les intestins et sur la peau par des laxatifs et des diaphorétiques. Si l'on ne peut prévenir la suppuration par ces moyens, il faut ouvrir le sac dès qu'il devient mou et que l'on y perçoit de la fluctuation. L'ouverture se fait au moyen d'une lancette, parallèlement au bord de l'orbite, au-dessous du tendon de l'orbiculaire, et en retirant l'instrument, on agrandit l'ouverture en dedans et un peu en haut. Après l'incision, il faut continuer les fomentations, surtout éviter de sonder la plaie, et de toucher aux parties malades pendant un ou deux jours.

Quand tout accident inflammatoire est calmé, avant de laisser l'ouverture se refermer, le chirurgien doit chercher à s'assurer si les conduits et le canal nasal sont dégagés. L'absence de lar-

moiement et la présence des larmes dans le sac seront une preuve de la perméabilité des points et des conduits lacrymaux, et la pénétration jusque dans le nez de l'eau que l'on a injectée dans le sac montrera que le canal nasal est libre. S'il existe quelque doute sur ce dernier point, on pourrait s'en assurer en sondant le canal avec un stylet.

§ IV. — Inflammation chronique des canaux excréteurs des larmes (1).

L'inflammation chronique des canaux excréteurs des larmes est généralement accompagnée d'une inflammation chronique de la conjonctive palpébrale, et de la conjonctive oculaire à l'angle interne de l'œil, de sorte qu'à première vue on pourrait croire à une ophthalmie catarrhale. Mais en examinant avec soin, on aperçoit, dans la région du sac, de la plénitude et quelquefois de la rougeur, et en pressant sur cet endroit, on fait sourdre des larmes mêlées de muco-pus, par les points lacrymaux et quelquefois aussi par le nez.

La muqueuse du canal nasal s'épaissit et sécrète un mucus puriforme. Cet épaississement de la membrane influe surtout sur la perméabilité du canal nasal; car, comme celui-ci est entouré par des parois osseuses résistantes, la tuméfaction s'étend vers l'intérieur de manière à produire une obstruction telle que les larmes ne peuvent plus passer. Toutefois les points et les conduits lacrymaux continuant généralement à transmettre les larmes, celles-ci s'accumulent dans le sac, le distendent, et peuvent, par la pression, refluer par les points, mêlées à des flocons de mucus puriforme. Le reflux est quelquefois occasionné par la simple compression exercée sur le sac distendu par le muscle orbiculaire pendant le mouvement des paupières. Quand le sac a été vidé par les points, le larmoiement cesse jusqu'à ce qu'il se soit rempli de nouveau et ne puisse plus contenir de larmes.

L'inflammation chronique peut se développer insensiblement, et l'humidité anormale de l'œil attire seule l'attention du malade. Cette inflammation peut succéder à une phlegmasie aiguë des conduits, ou à une inflammation de la peau et du tissu cellulaire sus-jacents, ou, ce qui est le cas le plus fréquent, être la conséquence d'un exanthème (p. 267). Quelquefois aussi elle a une

(1) Dacryocystite chronique, blennorrhée du sac lacrymal, tumeur lacrymale proprement dite.

origine syphilitique. Outre l'affection de la conjonctive déjà mentionnée, la phlegmasie des conduits lacrymaux peut se compliquer d'une semblable affection de la muqueuse nasale. Cette maladie se rattache souvent à un mauvais état de santé. On l'observe le plus souvent chez les sujets scrofuleux.

Par un temps sec et chaud, tous les symptômes diminuent et peuvent même disparaître tout à fait, mais ils s'exaspèrent par un temps froid ou humide.

Dans des cas d'inflammation chronique des conduits lacrymaux, il peut survenir une attaque aiguë, avec abcès, par suite d'un refroidissement, etc. Si l'abcès n'est pas ouvert à temps, la tension du sac occasionne une vive douleur ; l'abcès ne s'ouvre qu'à la longue, et c'est alors seulement que la douleur diminue.

Quand l'ouverture du sac a lieu, soit spontanément, soit à l'aide de la lancette, et qu'elle se referme sans que les conduits aient pris leur état normal, il peut se manifester un nouvel accès d'inflammation aiguë, toujours accompagnée d'abcès. Dans certains cas, des attaques réitérées de cette nature se trouvent liées à la carie des os environnants, surtout de l'os unguis et du cornet inférieur.

Traitement général. — Les organes digestifs étant très souvent affectés, il faut leur donner une attention toute particulière, si cela n'a pas été déjà fait, indépendamment de l'affection locale. Un régime doux, mais nourrissant, un traitement mercuriel anodin, tel que le mercure crayeux et les laxatifs, suivis de sulfate de quinine ou d'un autre tonique, peuvent être très avantageux dans certains cas. L'iodure de potassium est un remède qui a pu suffire seul pour opérer des guérisons. La peau, qui est souvent en mauvais état, doit être l'objet d'une attention spéciale, et l'on doit la frictionner chaque jour.

Traitement local. — On prescrit des vésicatoires derrière les oreilles, après avoir, s'il est nécessaire, appliqué des sangsues sur le sac et à l'entrée des narines. En outre, il faut baigner l'œil trois fois par jour avec un collyre, tel que celui de bichlorure de mercure, et appliquer de la pommade faible de précipité rouge aux paupières, à l'heure du coucher. Ces remèdes agissent en maîtrisant la conjonctivite concomitante, et si l'on a soin, après avoir vidé le sac par pression, de maintenir le lac lacrymal rempli, pendant quelques minutes, de collyre chaque fois qu'on l'emploie, une certaine quantité sera absorbée par les canaux et conduite jusque dans le sac, où elle se trouvera en contact direct

avec la muqueuse malade sur laquelle elle agira avec autant de profit que sur la conjonctive. On a rarement besoin d'employer la seringue d'Anel pour faire pénétrer le liquide. Des frictions d'onguent mercuriel au niveau du sac et sur le côté du nez produisent de bons effets.

Si ce traitement est insuffisant pour éteindre l'inflammation chronique, et rétablir le libre passage des larmes dans le nez, on devra rechercher jusqu'à quel point il peut être indiqué d'ouvrir le sac par une opération, et d'introduire une sonde dans le canal nasal.

L'inflammation joue certainement le principal rôle dans la production de la tumeur et de la fistule lacrymales. Elle atteint habituellement la membrane muqueuse, quelquefois cependant elle porte son action sur les os, soit primitivement, soit consécutivement. Le plus souvent, l'inflammation, en provoquant la tuméfaction de la membrane muqueuse, produit le rétrécissement ou l'obstruction du canal, et en s'opposant ainsi au cours régulier des larmes, elle entretient la fistule lacrymale. Les importantes recherches de M. Béraud sur la structure des voies lacrymales, et en particulier sur la disposition des valvules du canal nasal et sur le rôle qu'elles peuvent jouer, tendent à éclairer singulièrement le mode de formation de la tumeur lacrymale. Ce chirurgien a décrit, dans le sac lacrymal, des glandes en tout point identiques avec celles de Meibomius, sécrétant le même liquide gras et épais, et occupant toute l'épaisseur de la muqueuse. Ces glandes, en s'enflammant, deviendraient la cause d'une variété de tumeur lacrymale sans obstruction du canal. De plus, M. Béraud a indiqué minutieusement la disposition des valvules qui occupent les deux orifices des conduits lacrymaux dans le sac (valvules de Huschke), celles qui siégent à l'orifice inférieur du canal nasal (valvule de Cruveilhier), au milieu du même canal (valvule de Taillefer), et a découvert celle qui forme la limite inférieure du sac lacrymal (valvule de Béraud). Cette dernière, en devenant adhérente aux parois du canal, produit une obstruction toute mécanique qui peut amener la formation d'une tumeur lacrymale; si, de plus, les valvules supérieures ferment les orifices des conduits lacrymaux, il se produira une tumeur lacrymale enkystée ou mucocèle. Ainsi, en se basant sur des recherches anatomiques et anatomo-pathologiques nombreuses, M. Béraud est conduit à admettre quatre variétés principales de tumeur lacrymale : 1° la tumeur lacrymale purement inflammatoire ; 2° celle due au développement des follicules du sac ; 3° la tumeur par adhérence ou prolapsus de la valvule inférieure du sac ; 4° enfin, celle par adhérence de toutes les valvules du sac, ou tumeur enkystée.

Ces nouvelles recherches font jouer un grand rôle à l'obstruction par les valvules ; mais il faut remarquer que c'est l'inflammation qui détermine dans les valvules l'état morbide qui change leur disposition et

leur fonction. On consultera avec fruit, sur ce sujet, le mémoire de M. Béraud (*Recherches sur la tumeur lacrymale*, dans *Arch. gén. de méd.*, 1853 et 1854), et la thèse inaugurale du même auteur (*Essai sur le cathétérisme du canal nasal suivant la méthode de Laforest*, Paris, 1854), travail dans lequel M. Béraud s'est appliqué à régulariser l'emploi du cathétérisme du canal nasal par la voie inférieure, soit comme moyen de diagnostic, soit comme moyen de traitement.

§ V. — Atonie ou relâchement du sac lacrymal (1).

Dans quelques cas d'inflammation chronique des canaux lacrymaux excréteurs, le sac se dilate et se relâche considérablement ; en même temps, ses parois sont plus épaisses, de sorte que les larmes et le mucus s'y accumulent en très grande quantité, quand même le canal nasal n'est pas obstrué. La tuméfaction produite à l'angle interne de l'œil par cet état du sac est molle et indolore, et, généralement, la peau n'a pas changé de couleur. Quand on presse sur le sac, les larmes et le mucus qui y sont accumulés peuvent être expulsés à la fois dans l'œil par les points lacrymaux, et dans le nez par le canal nasal. En faisant baisser la tête pendant que l'on exerce la pression, on voit quelquefois s'échapper par le nez une grande quantité de liquide.

Traitement. — Le premier but du traitement doit être d'améliorer l'état de la muqueuse des conduits excréteurs, et l'on peut essayer de le faire par des lotions astringentes que l'on verse dans le lac des larmes pour y être absorbées, ou que l'on injecte directement dans les conduits par les points lacrymaux au moyen de la seringue d'Anel. Une pression fréquente et continue sur le sac peut être d'une grande utilité. Le malade sera exercé à faire avec le doigt cette pression, qui sera alors plus efficace qu'avec aucun des instruments compresseurs inventés dans ce but.

Si l'état de la membrane muqueuse ne s'améliorait pas, et si même, au contraire, le canal nasal laissait passer les larmes moins facilement, il serait utile de rechercher s'il n'y aurait pas lieu d'ouvrir le sac par une incision, afin d'agir directement sur le canal nasal, d'après le procédé dont il va être parlé plus loin.

§ VI. — Mucocèle (2).

On désigne sous ce nom une tuméfaction de volume variable, quelquefois livide, généralement élastique, située dans la région

(1) Hernie du sac lacrymal.
(2) Hydropisie du sac lacrymal.

du sac lacrymal, peu douloureuse d'abord au toucher, mais pouvant finir par l'être beaucoup. La pression ne détermine aucune évacuation de liquide, soit par les points lacrymaux, soit par le canal nasal.

Cette affection paraît dépendre de l'accumulation lente et de l'épaississement de la sécrétion muqueuse du sac lui-même.

Un mucocèle peut exister longtemps, des années même, sans changer la couleur de la peau, sans causer de douleur, conservant son élasticité et une fluctuation douteuse; mais il peut aussi s'accroître, devenir dur, livide et douloureux en s'enflammant.

Le contenu du sac ainsi distendu est liquide au début, mais il prend ensuite une consistance glutineuse. Une exostose de la paroi interne et postérieure de la gouttière lacrymale produit dans la région du sac un gonflement analogue à celui du mucocèle.

Traitement. — Le traitement consiste d'abord à ouvrir la tumeur avec le bistouri, à faire sortir le contenu, puis à injecter de l'eau tiède pour nettoyer complétement les parois du sac. Si le contenu est épais et gluant, il sera nécessaire de l'enlever avec une curette avant d'injecter l'eau. Le sac étant nettoyé, il faut alors examiner l'état du canal nasal et des conduits lacrymaux, et les traiter de la manière indiquée plus loin.

§ VII. — Fistule du sac lacrymal.

Si, après l'évacuation d'un abcès du sac lacrymal ouvert spontanément ou par une incision, la membrane continue à être malade, et que le canal reste obstrué, l'ouverture dans le sac, quoique se rétrécissant, peut ne pas se fermer entièrement, mais persister sous la forme d'une fistule, à bords calleux. L'ouverture fistuleuse de la peau correspond à celle du sac, où le trajet situé entre les deux ouvertures est sinueux. Il peut y avoir plusieurs orifices dans la peau avec un nombre correspondant de trajets sinueux. Ces trajets doivent être distingués de ceux qui, situés dans la même région, ne communiquent pas avec le sac. Nous avons vu de tels trajets pénétrer quelquefois dans le sac par l'ulcération des parois.

La vraie fistule du sac lacrymal ne doit être fermée que lorsqu'on a ramené, si c'est possible, le canal nasal à son état normal, sinon il faut avoir recours au traitement palliatif indiqué ci-dessous.

§ VIII. — Atonie ou relâchement des papilles lacrymales avec dilatation des points lacrymaux.

Les points lacrymaux peuvent être dilatés et les papilles relâchées, et mal dirigées vers le lac des larmes ; cet état accompagne souvent une inflammation chronique de la conjonctive, de nature blennorrhéique. Il peut aussi être dû à l'action anormale du muscle tenseur du tarse et de l'orbiculaire.

Traitement. — Il consiste dans l'application de gouttes du collyre au nitrate d'argent, ou de celui composé de pierre divine et de laudanum.

§ IX. — Enfoncement des papilles et contraction des points lacrymaux.

Lorsque les points lacrymaux sont contractés, on doit commencer par essayer de les dilater ; pour cela une épingle ordinaire, d'une grosseur convenable, émoussée et polie sur la pierre, est un excellent instrument.

Point inférieur. — Le malade étant assis devant une fenêtre, le chirurgien tient d'une main le bord de la paupière inférieure, vers l'angle interne, un peu déprimé et retourné de manière à mettre le point lacrymal en évidence, pendant que, de l'autre main, il introduit, par un mouvement de rotation entre le pouce et l'index, la pointe de l'épingle dans le point inférieur de haut en bas, suivant la direction de la portion verticale du conduit correspondant dans laquelle il doit l'engager un peu.

Point supérieur. — Cette opération est la contre-partie de la précédente, mais elle n'est pas tout à fait aussi simple. La paupière supérieure étant relevée et retournée de manière à exposer le point lacrymal, l'épingle y est introduite et poussée, par un mouvement de rotation, en haut dans la direction de l'axe de la portion verticale du canal correspondant.

Cette manœuvre doit être répétée avec des épingles de plus en plus fortes, si c'est nécessaire, jusqu'à ce que les points soient suffisamment dilatés pour laisser passer facilement une sonde d'Anel de même calibre, afin d'explorer les conduits eux-mêmes.

§ X. — Oblitération ou obstruction des points et des conduits lacrymaux.

Exploration des conduits. — L'instrument employé est une mince sonde d'or, appelée sonde d'Anel. Le premier temps de

l'opération est le même que celui de l'introduction de l'épingle dans les points lacrymaux.

Conduit inférieur. — Après avoir introduit dans le point lacrymal, la sonde, tenue légèrement entre le pouce et l'index, et l'avoir poussée en bas dans le fond dilaté de la partie verticale du canal, c'est-à-dire à la profondeur d'un dixième de pouce, il faut la retirer un peu et changer la direction verticale de la sonde en une direction horizontale en dedans, ou plutôt en une direction déviant de l'horizontale en dedans, de manière à être légèrement oblique de bas en haut, ce qui est la direction de la seconde portion du conduit. En même temps que l'on change ainsi la direction de la sonde, il faut tendre la partie interne de la paupière au moyen du doigt appliqué vers la tempe, et la porter un peu plus en bas, afin d'effacer, autant que possible, la courbure du conduit.

Conduit supérieur. — Après avoir poussé la sonde en haut vers le fond dilaté de la portion verticale du conduit et l'avoir légèrement retirée, comme il est dit plus haut à propos du conduit inférieur, on change la direction verticale de la sonde en une direction déviant de l'horizontale en dedans, juste assez pour être légèrement oblique de haut en bas. En même temps, la partie interne de la paupière supérieure doit être étendue vers la tempe, et portée un peu plus en haut dans le même but que lorsqu'on opère sur le conduit inférieur. Cette petite manœuvre terminée, soit sur le conduit inférieur, soit sur le conduit supérieur, et elle ne demande qu'une ou deux secondes, on pousse la sonde vers le sac lacrymal.

Si le conduit est oblitéré en quelque point de son trajet, la sonde sera arrêtée dans sa marche vers le sac lacrymal. Mais il ne faut pas se hâter de croire à une oblitération, quand la sonde est ainsi arrêtée. Souvent, en manœuvrant avec précaution la sonde et en lui imprimant un mouvement de rotation, on parvient à la faire pénétrer jusque dans le sac, ce qui prouve que, quoiqu'il puisse y avoir quelque rétrécissement ou quelque obstruction par suite de la tuméfaction de la membrane, il n'y a pas d'oblitération.

L'oblitération, lorsqu'elle existe, est généralement la conséquence d'une plaie ou d'une brûlure qui a intéressé le conduit, et dont la cicatrice peut encore être visible. Si un seul conduit est oblitéré, les larmes peuvent passer sans interruption par l'autre ; alors l'intervention du chirurgien n'est pas nécessaire. L'oblitération des deux conduits donne lieu à un larmoiement.

On rencontre aussi quelquefois une imperforation congénitale. L'obstruction des conduits par suite d'une tuméfaction inflammatoire, peut exister indépendamment d'une affection semblable des canaux excréteurs lacrymaux en général, quoique le plus souvent elle ne soit qu'une partie d'une affection générale de ces organes. Mais, d'un autre côté, il faut remarquer que les conduits lacrymaux peuvent être, et souvent il en est ainsi, peu ou point affectés, lorsque le sac ou le canal nasal le sont considérablement. Cela est démontré par ce qui arrive ordinairement dans l'inflammation chronique du sac et du canal nasal, à savoir, que les larmes sont absorbées et portées dans le sac, et, comme elles n'ont point d'issue dans le nez, à cause de l'obstruction du canal nasal, elles s'y accumulent, et se mêlent avec les flocons de muco-pus : on peut alors facilement les exprimer à travers les points lacrymaux en pressant sur le sac.

Quoiqu'une sonde ait pu être introduite dans les conduits lacrymaux obstrués par la tuméfaction de la membrane muqueuse, il arrive que la muqueuse tuméfiée vient remplir de nouveau le conduit, après que la sonde a été retirée. En pareil cas, l'introduction d'une sonde serait inutile, sinon réellement nuisible. Cette obstruction ne peut être surmontée qu'en faisant cesser l'inflammation de la muqueuse et le gonflement qui en est la conséquence.

Traitement de l'oblitération des deux conduits. — On ouvre le conduit en dedans, entre le point oblitéré et le sac, en enlevant au moyen de ciseaux courbes, avec un pli de la conjonctive au moment où elle se continue avec la peau, une portion de la paroi interne. On s'efforce ensuite de maintenir béante l'ouverture faite près du sac, en y laissant plus ou moins constamment une sonde pendant le travail de la cicatrisation.

Jungken (1) semble être parvenu, au moyen d'une opération semblable, à guérir un jeune homme chez lequel une brûlure de l'angle interne de l'œil par un fer chaud qui l'avait frappé, avait occasionné l'oblitération des conduits avec des adhérences entre la commissure interne des paupières, la caroncule lacrymale et le repli semi-lunaire. M. Velpeau rapporte que chez deux personnes dont les conduits lacrymaux avaient été coupés accidentellement pendant une opération, il avait vu les larmes passer par les ouvertures anormales, sans qu'il en résultât aucun inconvénient.

(1) Motherly, *Dissert. de atresia punctorum lacrymalium*. Berolini, 1834.

Lorsque l'opération n'a point réussi, ou qu'elle ne peut se faire à cause de la proximité du sac et du point oblitéré, on a proposé d'ouvrir le sac, à travers la conjonctive, en dedans de la paupière inférieure, et d'essayer de maintenir l'ouverture béante au moyen de bougies de corde à boyau. La paupière inférieure étant retournée, on pénètre dans le sac, en enfonçant un bistouri dans la rainure située entre la caroncule et la paupière inférieure. Si cette opération ne réussit pas davantage, la maladie est incurable en ce qui concerne la transmission des larmes dans les fosses nasales.

Procédés de Bowman. — Lorsque l'oblitération siége assez loin du sac pour que le canal puisse être fendu dans l'intervalle, Bowmann propose deux moyens pour rétablir le cours des larmes. Le premier consiste à inciser transversalement le conduit, tout contre l'obstruction, du côté du sac, puis à le fendre ainsi que la conjonctive sur une sonde introduite par la plaie. Le second convient quand, après la section transversale, on ne peut trouver l'orifice du canal : on ouvre alors le sac au-dessous du tendon de l'orbiculaire, et l'on y introduit une sonde que l'on pousse dans le conduit lacrymal jusqu'au niveau de l'obstruction, puis on fend le conduit sur la sonde à travers la conjonctive et près de la caroncule.

Quand le conduit lacrymal est rétréci près de son embouchure dans le sac, et que ce rétrécissement constitue toute la maladie, la sonde introduite dans le canal s'arrête net un peu avant de pénétrer dans le sac, et fait éprouver la sensation d'une résistance élastique. Bowman a imaginé, pour détruire ce genre d'obstacle, une petite lancette à canule. On fend d'abord le point lacrymal du côté de la conjonctive, comme il a été dit plus haut, on introduit la lancette cachée dans sa canule jusqu'à la coarctation, puis on fait saillir le tranchant en pressant sur un ressort, et la paroi membraneuse externe du sac se trouve incisée. Les jours suivants, on introduit une sonde jusqu'à ce que la voie artificielle soit bien établie.

Lorsque au lieu d'être oblitérés, les points lacrymaux sont renversés en dehors, Bowman fend le conduit lacrymal à partir du point lacrymal vers la caroncule, dans une étendue suffisante pour que l'orifice absorbant se trouve transporté en dedans sur la surface de la conjonctive où les larmes se rassemblent. Cette opération s'exécute sur un stylet cannelé introduit dans le conduit lacrymal. On s'oppose à la réunion en déchirant, pendant quelques jours, toutes les adhérences qui auraient pu s'établir entre les lèvres du canal divisé.

Voulant arriver à combattre mécaniquement les obstructions du canal nasal lui-même, en pénétrant à travers le conduit lacrymal supérieur ou inférieur, Bowman a fait construire six stylets gradués, qui peuvent être conduits depuis le nouvel orifice artificiellement produit jusqu'au plancher des fosses nasales. On donne à ces stylets, de grosseur diffé-

rente, les courbures jugées utiles pour pénétrer à travers la continuité des voies lacrymales. On reconnaît que le stylet a pénétré dans le nez quand son extrémité est venue se mettre en contact avec le plancher des fosses nasales ; on le laisse quelques minutes en place, puis on le retire. La guérison, suivant Bowmann, est à moitié accomplie quand le n° 6 a pénétré, cependant il faut réitérer l'introduction du stylet à des intervalles variables. Ce procédé aurait l'avantage de faire éviter l'ouverture de la peau, et de fournir un pertuis permanent qui permet de revenir à la dilatation, si cela est nécessaire.

§ XI. — Exploration du canal dans le but de déterminer s'il est obstrué ou oblitéré.

Lorsque la transmission des larmes n'a plus lieu, de l'œil aux fosses nasales, dans l'une des maladies des canaux excréteurs dont nous venons de parler, il faut naturellement, après s'être assuré que les points et les conduits lacrymaux sont intacts, diriger son attention vers le canal nasal.

Cet organe est beaucoup plus souvent obstrué ou totalement oblitéré qu'aucune autre portion des conduits excréteurs. Ceci semble dépendre, en grande partie, comme nous l'avons déjà dit (p. 670), de cette circonstance que, lorsque la membrane muqueuse qui le tapisse est tuméfiée ou épaissie, l'espace nécessaire pour son développement est pris aux dépens du calibre du canal même, une extension à l'extérieur étant impossible à cause des parois osseuses. La lymphe étant sécrétée dans ces circonstances, soit en dedans, soit en dehors, il se produit une oblitération permanente.

L'exploration du canal nasal peut se faire de trois manières différentes : 1° en introduisant la sonde d'Anel par le point et le conduit supérieurs dans le sac, puis en la poussant dans le canal nasal ; 2° en introduisant une sonde convenablement recourbée par l'ouverture nasale ; 3° en faisant pénétrer la sonde à travers une ouverture du sac préexistante, ou pratiquée tout exprès au-dessous du tendon de l'orbiculaire des paupières.

Exploration du canal nasal par l'introduction d'une sonde d'Anel dans le conduit lacrymal supérieur. — La sonde étant passée de la manière décrite plus haut (p. 676), à travers le point et le conduit supérieurs, jusque dans le sac, elle doit être relevée dans une direction ne s'éloignant de la verticale que par une inclinaison de la pointe de l'instrument, un peu en arrière et en dehors, suivant la direction du canal nasal. On pousse

ensuite la sonde en bas, par un mouvement de rotation entre les doigts, et si le canal n'est pas fermé ou très obstrué par des granulations fongoïdes, elle atteindra le plancher des fosses nasales. Il faut remarquer que, quant à l'inclinaison en arrière et un peu en dehors de la pointe de l'instrument la proéminence du sourcil portera suffisamment celle-ci en arrière, sans même que le chirurgien s'en occupe.

Exploration du canal nasal en introduisant la sonde par les narines. — La sonde de Gensoul, nécessaire pour cette opération, est une sonde recourbée, mais graduellement, presque à angle droit, à la distance d'environ les neuf dixièmes d'un pouce de la pointe. Près de cette courbure, il y a, en outre, dans la partie qui touche au manche, une légère courbe latérale, à droite ou à gauche, selon la narine sur laquelle on opère, de façon que l'instrument puisse s'accommoder au trajet du canal nasal dans l'os maxillaire supérieur.

Il faut bien se rappeler que l'orifice inférieur du canal nasal est situé à la partie antérieure et supérieure du méat inférieur, sur la paroi latérale de la cavité nasale, et à peu près à un pouce de l'entrée de la narine; qu'il est surmonté par le cornet inférieur, et qu'il a la forme d'une fissure oblique regardant en bas et en dedans. L'instrument est introduit dans la narine, la pointe et la première concavité étant dirigées en bas et en dehors. Dans cette position, on conduit la pointe, jusqu'à la première courbure, le long du plancher de la fosse nasale. La pointe est portée ensuite en haut en rasant la paroi externe de la narine vers l'orifice du canal. En faisant cette manœuvre, le manche de l'instrument doit être très soigneusement écarté de sa direction première, en dehors et un peu en bas et porté dans la direction horizontale en avant. Ceci se fait en tournant légèrement le manche de l'instrument entre les doigts, et en exécutant un mouvement demi-circulaire de bas en haut. S'il n'y a point d'obstruction, l'instrument glisse dans le canal, et l'on en sent l'extrémité en appliquant le doigt sur le sac.

Exploration du canal nasal en introduisant une sonde par une ouverture du sac. — On ouvre le sac au moyen de l'incision de sa paroi antérieure et externe, au-dessous du tendon de l'orbiculaire.

Le meilleur instrument, pour cette opération, est un petit bistouri avec un dos aiguisé de chaque côté, et se terminant par une pointe aiguë de la longueur d'un cinquième de pouce (fig. 136).

Incision du sac. — Avant l'opération, il faut laisser le sac se

distendre par le liquide. Le malade est assis en face d'une fenêtre : l'aide qui se tient derrière pour maintenir la tête, doit attirer vers la tempe, l'angle externe des paupières, afin de tendre la peau par-dessus le sac, et de mettre ainsi en évidence le tendon de l'orbiculaire qui sert de guide (fig. 137).

Le chirurgien, ayant touché et senti la région du sac avec le doigt, prend le bistouri entre le pouce, l'index et le médius, et procède à l'opération. La pointe de l'instrument est dirigée perpendiculairement à la surface de la peau, c'est-à-dire en arrière et en dedans, sur la paroi du sac, au-dessous du tendon de l'orbiculaire, le tranchant tourné en dehors et un peu en bas. Lorsque le bistouri a percé le sac dans cette position, ce dont on s'aperçoit par l'écoulement du liquide et la cessation de la résistance, on élève le manche, et l'on engage un peu la pointe dans le sac, dans la direction du canal nasal. En raison de l'étendue croissante du couteau, l'ouverture faite obliquement à travers le sac et parallèlement au bord de l'orbite est suffisamment large, et en retirant le bistouri, l'incision extérieure peut être agrandie un peu en dehors et en bas.

Fig. 136.

Fig. 137.

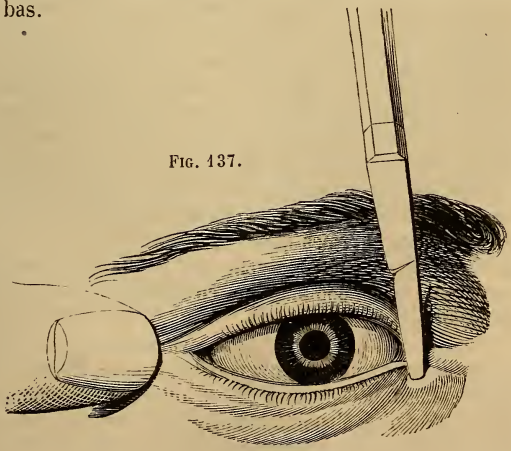

Introduction de la sonde. — On dirige l'extrémité de la sonde, et celle de baleine est la meilleure, tenue presque horizontalement en arrière et en dedans, à travers l'ouverture du sac, jusqu'à ce

qu'elle rencontre la paroi opposée. Puis, en la retirant légèrement, on l'engage vers le canal nasal, sans oublier que celui-ci, tout en se dirigeant en bas, en arrière et en dehors, est légèrement recourbé, la convexité en avant. Si la sonde ne pénètre pas facilement, il ne faut pas forcer, car il est probable qu'elle finira par passer, en remuant la pointe et en lui imprimant un mouvement de rotation entre les doigts et le pouce, doucement de haut en bas, en même temps qu'on la presse; sinon, il faut laisser une mèche dans l'ouverture et recommencer le lendemain. On emploie une sonde de baleine la première fois, et une d'argent la seconde.

S'il existe déjà une ouverture fistuleuse conduisant directement dans le sac, et ayant une grandeur suffisante, on peut en profiter pour introduire la sonde dans le canal nasal. Si l'ouverture est trop petite, on peut la dilater au moyen d'une série de sondes de plus en plus fortes. Quand l'ouverture dans la peau ne correspond pas à celle du sac, il faut ouvrir le trajet sinueux jusqu'au fond, et dilater l'ouverture du sac comme il vient d'être dit.

Appréciation de ces trois différents modes d'exploration. — En introduisant les sondes d'Anel par les conduits et le sac dans le canal nasal, on s'assure seulement que ce canal est ou non perméable par une sonde nécessairement beaucoup plus petite que son propre diamètre. Mais en raison de la forme sinueuse du trajet que suit cette plus petite sonde, on ne peut savoir certainement, à moins d'avoir une grande habitude, si l'obstacle qu'elle peut rencontrer provient réellement d'une obstruction du canal nasal, ou de cette circonstance que la pointe s'est engagée dans un repli de la muqueuse. En outre, bien que la sonde pénètre, il peut néanmoins y avoir une obstruction suffisante pour empêcher le passage des larmes dans le nez. C'est pour ces motifs, et à cause des violences auxquelles les points et les conduits lacrymaux sont ainsi soumis, que ce mode d'exploration ne doit pas être conseillé.

On ne doit pas l'employer davantage comme moyen de détruire l'obstruction. Une sonde de si petite dimension est tout à fait insuffisante comme agent de dilatation ou comme moyen de destruction d'un obstacle qui arrêterait le passage des larmes. Les cas fort rares dans lesquels cette pratique a eu quelques succès, étaient des cas sans gravité, et qui auraient probablement guéri sans aucun traitement.

Quant à l'exploration par l'introduction d'une sonde par le nez,

il faut remarquer que la pointe de la sonde n'atteint pas toujours facilement l'orifice inférieur du canal. C'est donc, pour la plupart des praticiens, un mode incertain d'exploration, et qui n'est pas très convenable pour détruire une obstruction du genre de celles que l'on rencontre dans le canal.

De l'avis unanime des chirurgiens, le meilleur moyen, aussi bien pour explorer le canal nasal que pour détruire ou diminuer son obstruction, est d'agir à travers une ouverture extérieure, faite au sac, ainsi que Petit l'avait indiqué. Quand, par le mode d'exploration décrit ci-dessus, la sonde de baleine peut être conduite dans le nez sans grande résistance, et que le chirurgien sent qu'elle est simplement serrée entre les parois, on peut supposer que l'obstacle au passage des larmes est dû à une tuméfaction générale ou à un état fongoïde de la membrane muqueuse.

Lorsque le passage de la sonde exige une manœuvre longue et un mouvement de rotation répété, ou même que la sonde ne parvient à pénétrer qu'après des essais réitérés pendant plusieurs jours, on doit soupçonner un épaississement de la membrane muqueuse, et l'existence de fongosités et de granulations très développées.

Quand la sonde ne peut en aucune façon pénétrer dans le nez, il faut admettre que le canal est oblitéré. Le siége de l'oblitération sera reconnu par la longueur de la sonde qui a pu être engagée.

Il ne faut pas oublier que, dans certains cas, l'oblitération complète du sac lacrymal ou du canal nasal dépend d'une exostose. Après avoir ouvert le sac, on l'a trouvé rempli par un polype qui avait donné lieu à la tumeur ; dans ce cas, rapporté par Walther, en enlevant le polype, on trouva le canal obstrué, mais le traitement le rendit facilement perméable.

§ XII. — De l'obstruction du canal et des différentes méthodes opératoire adoptées pour la détruire et rétablir le passage des larmes.

C'est par l'introduction de cordes à boyau et de stylets ou clous que l'on cherche à dilater le canal nasal.

De la corde à boyau comme agent de dilatation. — On fait une ouverture dans le sac, s'il n'en existe pas encore, et l'on prend un bout de corde à boyau d'une grosseur et d'une longueur convenables, un pouce et demi par exemple, ayant une extrémité arrondie et légèrement ramollie par l'humidité, et l'autre brus-

quement recourbée, à environ un quart de pouce (fig. 138). On introduit l'extrémité ramollie dans le canal, de la même manière qu'une sonde ou un stylet, à travers l'ouverture, et on la fait pénétrer jusque dans la narine. L'extrémité recourbée reste en dehors de l'ouverture, et on l'empêche de glisser dans le sac au moyen d'un fil qui y est attaché et qui est fixé sur le côté du nez par un morceau de taffetas gommé.

Fig. 138.

La corde à boyau est bien moins convenable que le stylet, et ne doit s'employer que quand on désire exercer une pression intérieure graduelle sur les parois du canal. Lorsqu'on l'introduit sèche et d'une grosseur adaptée au diamètre du canal, elle se gonfle graduellement en absorbant l'humidité et produit cette pression. Si, dans son état de sécheresse, la corde à boyau est aussi grosse que le canal peut l'admettre, la pression qu'elle exerce en se gonflant peut causer une douleur considérable ; on évitera ce résultat en réglant la grosseur de la corde à boyau sèche sur la largeur du canal, de façon que ce dernier l'admette facilement.

Il faut enlever la corde à boyau tous les jours ou tous les deux jours, et en introduire une nouvelle plus forte, si cela est nécessaire. Lorsqu'on la retire, elle présente une empreinte plus ou moins nette du canal, et l'on peut en déduire quelques indices, quant au siége et à la forme des rétrécissements ou des fongosités qui peuvent exister. Il ne faut point oublier que le rétrécissement sera toujours aux points où le sac s'unit au canal, et où ce dernier s'ouvre dans le nez.

Du stylet ou clou comme agent de dilatation. — La forme et le volume du stylet ou clou sont bien connus (fig. 138). Il est généralement de plomb ou d'argent. On peut aisément en improviser un, en prenant un fil de plomb d'une longueur et d'une grosseur convenables, en polissant la surface, en arrondissant une extrémité, et en repliant l'autre.

Un stylet fin doit être suivi d'une série de plus gros, jusqu'à ce que l'on en puisse placer un d'une grosseur moyenne, ou bien le canal doit être préparé à en recevoir un de grosseur moyenne par l'usage de cordes à boyau, comme il a été dit plus haut. Le malade apprend bientôt à manier lui-même le stylet métallique, ce qui sera un grand avantage, eu égard à la longueur du temps pendant lequel on doit persister à employer les moyens dilatants.

Quels que soient les moyens employés à cet effet, la corde à boyau ou le clou métallique, le canal doit être nettoyé à chaque nouvelle application par des injections d'eau tiède. On y injecte en outre quelque lotion astringente, ou bien le corps dilatant est employé comme véhicule de quelque médicament, sous forme de pommade, dont on l'enduit au moment de l'introduire. Le collyre de bichlorure de mercure, la pommade au précipité rouge, sont peut-être les meilleures applications que l'on puisse, d'une manière générale, faire sur la muqueuse malade. Le nitrate d'argent, sous forme de solution ou de pommade, offre aussi certains avantages quand il est employé avec discrétion.

Fig. 139. Fig. 140.

Lorsque, par suite de ce mode de traitement, qu'il est nécessaire de prolonger au moins trois mois dans tous les cas, et souvent beaucoup plus longtemps, le canal est ramené à sa largeur normale, et que l'on pense que la muqueuse qui le tapisse est revenue à son état naturel, on doit cesser l'emploi des corps dilatants. Si le passage des larmes dans le nez se fait alors naturellement, on laisse l'ouverture du sac se fermer. Mais si les larmes ne passent pas librement, on devra reprendre le traitement, et, si l'on voit, après plusieurs essais, que l'emploi du clou ou stylet ne peut être abandonné sans que l'obstruction reparaisse, il faudra bien que le malade se résigne à conserver habituellement dans le canal un stylet ou une petite canule d'or. Ce dernier moyen permet à l'ouverture du sac de se fermer, mais il ne possède aucun autre avantage ; il est même en réalité moins avantageux sous les autres rapports. Le désagrément et la difformité résultant de l'usage habituel des clous ou stylets ne sont rien en comparaison du bénéfice que l'on en obtient.

Quoique le stylet puisse remplir tout le calibre du canal lors de sa première introduction, il reste toujours un certain intervalle entre lui et la paroi, parce que la membrane muqueuse n'embrasse pas le stylet comme la gencive embrasse une dent, mais tend plutôt à s'élargir tout autour. Il est donc inutile d'avoir, comme on l'a conseillé, un stylet cannelé pour donner passage aux larmes.

Introduction d'une canule d'or dans le canal nasal et dans la partie inférieure du sac. — La canule étant introduite avec l'intention de la laisser en permanence, on laisse l'ouverture se fermer.

Canule. — La canule que l'on emploie principalement depuis que Dupuytren a renouvelé la pratique de Foubert et de Wathen, est de la forme et de la grandeur représentées dans la fig. 141. La canule originairement employée par Wathen est reproduite dans la figure 142, et, d'après son aspect, on peut facilement comprendre qu'il faudrait une certaine force pour la fixer en place; la tête étant d'un diamètre plus grand que le canal lui-même, en pressant l'instrument en place, on pourrait briser l'unguis.

Fig. 141. Fig. 142.

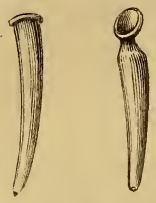

La canule de Dupuytren est certainement la meilleure. Elle a à peu près un pouce de long. Une des extrémités, large d'un sixième de pouce, est pourvue d'un rebord qui doit être saisi dans la partie rétractée existant entre le sac et le canal. L'autre extrémité, large d'environ un douzième de pouce, est coupée en biseau. Lorsqu'on veut introduire la canule, on l'adapte à la partie en forme de stylet de l'instrument ici représenté (fig. 143), qui s'y adapte si largement, que lorsque la canule est fixée dans le canal, ce manche peut être retiré sans la ramener. La courbure de la partie styliforme du conducteur, lorsqu'il est introduit dans le canal, détermine nécessairement la direction convenable de la canule, eu égard à sa courbure.

Fig. 143.



Mode d'introduction de la canule. — Lorsqu'on a agrandi l'ouverture du sac par une incision, on y passe la canule, montée sur son conducteur, puis on la glisse en bas dans le canal, l'extrémité la plus large restant dans la partie inférieure du sac,

et la concavité de la courbure étant dirigée en arrière; la canule doit être d'une grosseur proportionnée au diamètre du canal, de sorte qu'il soit nécessaire de la forcer un peu pour pouvoir la maintenir en place. La canule une fois fixée, on retire le conducteur, puis les bords de l'incision sont réunis à l'aide d'un morceau de sparadrap. Les larmes sont aussitôt librement transmises dans le nez, et un jour ou deux après, l'incision du sac est refermée, même s'il y avait auparavant une ouverture fistuleuse. Généralement toute incommodité disparaît, il n'y a point de difformité; le malade est considéré comme guéri, et peut conserver cette persuasion pendant des années.

L'introduction d'une canule dans le canal nasal semble être le moyen le plus rapide et le plus élégant de guérir sans difformité et sans les incommodités inhérentes à l'obstruction du canal nasal. Mais il arrive souvent que, tôt ou tard, la canule poussée hors de sa place, produit de l'irritation ou exaspère tellement une irritation provenant d'autres causes, qu'il devient nécessaire de l'extraire; ou bien encore, les os qui entourent le canal s'étant cariés, la canule tombe par le nez. Une canule d'argent, il faut bien le remarquer, peut être, avec le temps, tellement altérée par les sécrétions, qu'elle devient cassante et s'échappe par le nez en fragments noirs.

Comme on doit prévoir la nécessité où l'on peut être d'extraire la canule, le bord de l'extrémité la plus large devrait former un petit bourrelet vers l'intérieur comme vers l'extérieur, afin qu'on pût la saisir avec un crochet et la retirer par l'ouverture du sac faite dans ce but. Quand on n'a pas pris cette petite précaution, l'extraction peut se faire au moyen d'une pince à disséquer.

Les divers modes de traitement de la tumeur et de la fistule lacrymales qui viennent d'être indiqués, ont pour but de rétablir les voies lacrymales normales. On cherche à obtenir ce résultat soit au moyen du cathétérisme et des injections par les conduits lacrymaux (*méthode d'Anel*), soit au moyen d'instruments dilatants introduits dans les mêmes conduits (*procédé de Mejan*), ou par l'orifice inférieur du canal nasal (*procédés de Laforest, de Gensoul, de Béraud*), ou par l'ouverture artificielle du sac (*méthode de J. L. Petit*). Ces diverses méthodes de dilatation offrent une foule de modifications relatives non-seulement au mode d'introduction, mais encore à la nature des corps dilatants, bougies, mèches, cordes à boyau, tiges métalliques, et aussi à la durée de leur application qui peut être temporaire ou permanente. La plupart de ces

modifications sont tombées dans l'oubli et ne servent qu'à montrer combien souvent il est difficile de rétablir le cours normal des larmes. On n'a guère conservé de tous ces procédés que celui qui consiste à dilater temporairement le canal au moyen d'une corde à boyau ou d'un clou de plomb introduit par une ouverture artificielle du sac (*procédé de Scarpa*), et celui qui consiste dans la dilatation permanente par la canule (*procédé de Dupuytren*). La dilatation soit temporaire, soit permanente, présente des avantages qui expliquent la préférence que lui accordent beaucoup de chirurgiens; toutefois cette méthode est loin de mettre à l'abri des récidives, et elle offre des inconvénients assez nombreux. Aussi un grand nombre de praticiens accordent-ils maintenant la préférence à une méthode qui, employée d'une façon tout empirique, par les anciens chirurgiens, a pu paraître abandonnée pendant fort longtemps. Dans cette méthode, loin de chercher à rétablir les voies lacrymales, on s'efforce d'en amener l'oblitération. Pour atteindre ce but, on agit, soit sur les conduits lacrymaux, soit sur le sac lacrymal.

L'occlusion des conduits et des points lacrymaux que l'on obtient par l'excision ou par la cautérisation a rencontré peu de partisans, car on s'est vite aperçu qu'elle n'avait d'autre résultat que de transformer la tumeur lacrymale ordinaire en tumeur lacrymale enkystée ou mucocèle, résultat qu'il était facile de prévoir d'après les recherches de M. Béraud sur la disposition et les usages des glandules du sac lacrymal.

C'est donc sur le sac lui-même que l'on doit agir; et c'est par la cautérisation, soit avec le fer rouge, soit avec les caustiques, qu'on obtient l'oblitération de cette cavité.

Cautérisation avec le fer rouge, procédé de M. Desmarres. — Le chirurgien, après avoir recherché le tendon de l'orbiculaire, pratique l'incision de la peau. Pour cela, il porte à un centimètre au-dessus du tendon un bistouri à lame étroite et l'y enfonce avec force jusqu'à ce qu'il sente la résistance produite par les os; puis, sans s'arrêter, il continue l'incision de la peau, en suivant exactement le contour de l'orbite, jusqu'à ce qu'elle ait environ 3 centimètres d'étendue. Cette incision doit comprendre la peau, le tendon de l'orbiculaire et le sac dans toute son étendue, et M. Desmarres insiste beaucoup sur la nécessité d'ouvrir la portion sus-tendineuse du sac. Les lèvres de la plaie sont écartées au moyen d'érignes à pointes mousses, et l'on porte profondément et d'une main assurée le cautère dans l'incision du sac, afin d'en cautériser les parois dans toute leur étendue.

Cautérisation avec les caustiques. — Dans ce procédé, on incise le sac largement dans la direction verticale, et après avoir abstergé sa cavité avec une boulette de charpie, on écarte les lèvres de la plaie avec un instrument dilatateur. Alors on introduit dans le fond du sac, soit une petite éponge imbibée de beurre d'antimoine (Magne), soit un petit cylindre de pâte de Canquoin (Deval), soit, comme je l'ai fait plusieurs fois, une boulette de charpie imbibée d'acide nitrique concentré.

Quel que soit le procédé que l'on emploie, on ne doit jamais omettre

de porter la cautérisation sur la partie supérieure du sac, afin d'oblitérer les orifices internes des conduits lacrymaux, C'est là, selon nous, une condition essentielle du succès, et nous accordons la préférence aux caustiques, parce que leur emploi est moins effrayant pour le malade et n'exige pas une incision aussi étendue dans la région du sac.

Une autre méthode de traitement consiste à ouvrir aux larmes une voie artificielle. Dans ce but, Woolhouse enlevait la muqueuse du sac lacrymal, perforait l'os unguis, et plaçait dans l'orifice une canule d'or ou d'argent de 12 à 18 millimètres de longueur. Les moyens de perforation ont beaucoup varié; Saint-Yves préférait le cautère actuel; Hunter avait imaginé une sorte de canule tranchante faisant l'office d'emporte-pièce; Gerdy enlevait la paroi interne du canal avec un scalpel courbé en serpette. Enfin, M. Reybard a imaginé un perforateur consistant en une vrille en tire-bouchon, à l'aide de laquelle on traverse l'os unguis par une ouverture qui n'a pas plus de 1 millimètre ; quand l'os est bien traversé, on fait jouer sur le pas de vis une canule tranchante de manière à obtenir une perte de substance de 5 millimètres. M. Laugier a proposé de pratiquer une ouverture de communication entre le sac lacrymal et le sinus maxillaire.

En résumé, le traitement chirurgical de la fistule lacrymale comporte trois méthodes et une foule de procédés, et malgré cela, on est autorisé à dire qu'aucun des moyens chirurgicaux n'est exempt d'inconvénients et ne jouit d'une efficacité assez constante pour avoir conquis l'assentiment de tous les chirurgiens. Eu égard à cette considération et aussi au mode de production habituel de la tumeur lacrymale, nous pensons que l'on doit d'abord chercher à obtenir la guérison par un traitement médical, traitement dans lequel nous faisons rentrer les divers collyres astringents et résolutifs employés en lotions ou en gouttes, les pommades en frictions cutanées, les fumigations nasales, etc. Ces agents tendent à modifier la phlegmasie de la conjonctive oculaire ou palpébrale, et celle de la muqueuse nasale qui a développé ou du moins entretient l'irritation du sac lacrymal (p. 670).

Lorsque le traitement médical a échoué, ou que, de prime abord, on est autorisé par la durée et le degré du mal, à croire que ce traitement serait insuffisant, on peut chercher à rétablir les voies lacrymales en dilatant temporairement par les clous ou les cordes à boyau, suivis ou non de l'emploi de la canule, ou en faisant tout de suite la dilatation permanente avec la canule. Toutefois il faut remarquer que la dilatation temporaire est un traitement long, fatigant et qui ne met pas toujours à l'abri de la récidive, et que si l'application de la canule constitue un moyen prompt, expéditif, dont les résultats immédiats sont très satisfaisants, elle peut être suivie d'accidents consécutifs assez sérieux.

En présence des résultats fournis par la méthode de la dilatation, on comprend pourquoi bon nombre de chirurgiens en sont venus à préférer la méthode par oblitération du sac, qui met certainement le mieux à l'abri de la récidive. On fait remarquer que la surface oculaire est nor-

malement humectée par la sécrétion des follicules conjonctivaux, que la sécrétion lacrymale n'a lieu que d'une façon intermittente et sous l'influence d'excitation particulière, et qu'en conséquence le canal nasal ne sert que lorsqu'il y a hypersécrétion ; si donc, après l'occlusion du sac, on parvenait à éteindre l'irritation hypersécrétoire, on devrait peu redouter l'épiphora. Toutefois il est rare qu'après l'oblitération du sac, le malade ne conserve pas un larmoiement, sinon constant, du moins se reproduisant à des intervalles rapprochés, et cet inconvénient mérite d'être signalé puisqu'il expose à laisser persister l'un des symptômes les plus sérieux de la fistule lacrymale.

Tous les autres procédés, tels que la cautérisation du canal nasal dans le but de détruire des fongosités, la création d'une voie artificielle, etc., ne seront guère employés qu'à titre de procédés exceptionnels, comme dans les cas de carie des os, d'oblitération complète du canal.

§ XIII. — Oblitération du canal nasal.

Lorsque l'exploration démontre que le conduit est tout à fait oblitéré, mais seulement dans une petite étendue, on peut essayer de perforer avec précaution l'endroit oblitéré au moyen d'un stylet introduit dans l'ouverture, jusqu'au point de l'oblitération. Si cette perforation réussit, on introduit dans le canal un stylet, comme on l'a indiqué plus haut.

Quand l'oblitération a une certaine étendue, ce qui est très rare, on a peu de chance de réussir à la perforer ; la seule chose que l'on puisse faire est l'ancienne opération de la perforation de l'unguis, en essayant d'établir une communication entre le sac et le méat moyen des fosses nasales, et encore cet essai réussit-il rarement, si même il réussit jamais.

Le meilleur moyen palliatif consiste peut-être à faire une ouverture dans le sac au-dessus ou au-dessous du tendon, et à la maintenir en permanence. A travers cette ouverture, les larmes et la matière accumulées dans le sac peuvent être évacuées de temps à autre, ce qui évitera l'inflammation de l'œil qui résulterait de leur reflux par les points lacrymaux.

Les anciens chirurgiens, sans connaître l'anatomie, la physiologie et la pathologie des organes lacrymaux, avaient l'habitude de tenter l'oblitération des conduits lacrymaux, voulant s'adresser au mal dans sa racine, en en supprimant le siége.

§ XIV. — Calculs lacrymaux (1).

On rencontre quelquefois des concrétions calculeuses déposées

(1) Dacryolithes.

par les larmes, dans les sinus de la conjonctive oculo-palpébrale, et d'autres fois dans les conduits excréteurs.

TRAVAUX A CONSULTER SUR LES MALADIES DES VOIES LACRYMALES.

Anel, *Mémoires de l'Acad. des sciences*, 1713. — J. L. Petit, *Mémoires sur la fistule lacrymale* (*Mém. Acad. des sciences*, 1740 à 1744. — Laforest, *Nouvelle méthode de traiter les maladies du sac lacrymal* (*Mém. Acad. de chirurg* , t. III, p. 36). — Nicod, *Mém. sur la fistule lacrymale* (*Rev. méd. hist.*, t. I et II). — Vesignié, *Essai et recherches sur la tumeur et la fistule lacrymales* (thèse de Paris, 1824). — Taillefer, *id.* (thèse de Paris, 1826). — Peiffer, *Sur la nature et le traitement des tum. et fistules du sac lacrymal* (thèse de Paris, 1830). — Dupuytren, *Leçons orales de cliniq. chirurgicale*, t. III, p. 378. — Laugier, *Sur le traitement de la fistule lacrymale* (*Arch. gén. de méd.*, 1834). — Malgaigne, *Traitement de la fistule lacrymale* (thèse de concours, 1835). — Velpeau, *Dict. de méd.*, art. VOIES LACRYMALES, t. XVII. — Girault, *Sur la cure radicale des tum. et fistules lacrymales* (*Arch. gén. de méd.*, t. XXIII, p. 100). — Bégin, *Dict. de médec. et de chirurg. pratiques*, t. VIII. — Ch. Deval, *Consid. cliniques sur le traitement médical des tum. et fist. lacrymales* (*Union méd.*, 1849). — Beybard, *Nouveau procédé pour guérir la fist. lacrym.*, t. XXVIII. — Bowman, *Ann. d'ocul.*, t. XXXIV. — Tavignot, *De la cure radicale de la tum. et de la fist. lacrymales.* — Magne, *Cure radicale de la fist. lacrym*, 1850. — Jarjavay, *De la tum. lacrym. formée par la dilat. des conduits de la glande lacrymale* (*Arch. d'ophthal.*, 1854). — Béraud, *Recherches sur la tum. lacrym.* (*Arch. gén. de méd.*, 1853 et 1854). — Dans les *Bullet. de la Soc. de chirurg.*, 1856, *Du traitement de la fist. lacrymale.*

CHAPITRE XIII.

MALADIES DE L'ORBITE.

ARTICLE PREMIER.

INFLAMMATIONS, ETC., DE L'ORBITE.

§ I. — Inflammation du tissu cellulaire de l'orbite.

Cette inflammation est aiguë ou chronique.

Dans la forme *aiguë*, les symptômes objectifs, subjectifs et généraux ressemblent beaucoup à ceux de l'inflammation de la capsule orbitaire, décrite plus haut, mais le globe est plus proéminent à cause de l'exsudation plus grande qui se fait dans le tissu cellulaire, et il ne présente aucuns signes d'inflammation de ses membranes, ou du moins ceux-ci sont fort légers.

Dans la forme *chronique*, la proéminence du globe peut n'avoir été précédée par aucun autre symptôme, ou tout au plus par une douleur légère et partielle dans l'orbite, pendant les mouvements de l'œil.

L'inflammation du tissu cellulaire de l'orbite a une grande tendance à se terminer par suppuration. Cependant il n'en est pas toujours ainsi : l'inflammation peut se dissiper, la matière exsudée être résorbée et le globe reprendre sa position normale. Le tissu cellulaire peut aussi rester induré et l'œil, devenu amaurotique par pression, demeurera proéminent et immobile.

Dans la forme aiguë, lorsque la suppuration a lieu, le globe est encore plus saillant, mais autrement son aspect ne paraît guère changé. Le pus se portant toujours en avant, vient former quelques points fluctuants soit derrière la conjonctive, soit derrière la peau des paupières, soit même aux deux endroits à la fois.

Dans la forme chronique, on peut supposer que la suppuration est établie, si le malade éprouve des frissons, etc., quoique la présence du pus ne se manifeste par aucun symptôme extérieur. A mesure que le pus s'accumule, le globe devient plus saillant ; les paupières rouges et œdémateuses sont distendues, et outre un affaiblissement dans la vue, accompagné de photophobie et de diplopie, le malade se plaint d'une sensation de traction dans l'orbite. Enfin, une fluctuation plus ou moins obscure peut être perçue entre le globe et le bord de l'orbite.

Causes. — L'inflammation du tissu cellulaire de l'orbite, maladie assez rare du reste, a quelquefois une origine traumatique. Le plus souvent elle semble provenir du froid, chez les sujets d'une mauvaise constitution. Dans l'érysipèle des paupières, la phlegmasie peut s'étendre au tissu cellulaire de l'orbite et se terminer soit par induration, soit par abcès diffus. Dans beaucoup de cas, l'inflammation se déclare sans cause apparente.

Pronostic. — On peut espérer que la vue du malade sera conservée, que l'inflammation se termine ou non par suppuration ; mais aussi il arrive quelquefois qu'une amaurose résulte de la pression qu'a subie le globe. Dans la forme aiguë, on court le risque de voir l'inflammation se propager aux tuniques de l'œil ; mais un accident plus redoutable encore, et qui peut être mortel, est l'extension de la phlegmasie jusqu'au cerveau ou à ses membranes.

Traitement. — Le traitement antiphlogistique énergique que nous avons indiqué plus haut pour l'ophthalmite phlegmoneuse à

la première période, est indiqué dans la forme aiguë de l'inflammation du tissu cellulaire de l'orbite. La forme chronique réclame un traitement altérant.

Dans la seconde période de l'inflammation, lorsqu'un abcès s'est formé, on évacue le pus par une incision pratiquée au point fluctuant. Si, comme cela peut arriver dans la forme chronique, il n'y a point de fluctuation, mais qu'il y ait, d'après la proéminence de l'œil ou d'autres symptômes, des raisons pour croire qu'il existe une collection de pus dans le tissu cellulo-orbitaire, il faut faire, avec précaution, une incision jusque dans l'orbite, à travers la peau, entre le bord de l'orbite et le globe, à l'endroit où le pus semble le plus probablement s'être accumulé. Il peut devenir nécessaire d'étendre l'incision à une profondeur considérable, quelquefois à un pouce, avant d'arriver sur la collection purulente. Après que l'abcès a été ouvert, le pus peut continuer à s'écouler pendant longtemps, quoiqu'il n'y ait point d'affection de l'os.

L'observation suivante, qui est celle du fameux maréchal autrichien, Radetzsky, est un excellent exemple d'inflammation et d'abcès chroniques dans l'orbite. Il offre, en outre, un intérêt d'autant plus grand, que ce cas a été présenté comme un exemple de tumeur fongueuse guérie par l'homœopathie.

Le 9 octobre 1840, après une grande fatigue ce jour-là, le maréchal, alors âgé de soixante-neuf ans environ, fut subitement pris d'une fièvre violente, accompagnée d'une vive douleur dans le front et les tempes. En même temps, il se manifesta dans l'œil droit et les parties molles environnantes une inflammation s'accompagnant d'une proéminence considérable du globe. La douleur était intense, mais, durant la nuit, elle diminua de façon que le lendemain le patient put assister à la parade. Quoique l'inflammation, la fièvre et la douleur eussent disparu, les paupières étaient encore rouges, et la conjonctive tuméfiée, en même temps qu'une tumeur appréciable à la vue et au toucher parut à l'angle externe et fit proéminer le globe.

Durant les trois mois suivants pendant lesquels le patient fut soumis à un traitement homœopathique, le globe devint de plus en plus saillant, et de temps en temps il y avait des recrudescences de congestion et de douleur.

Tels sont, en résumé, les détails qui furent donnés par le médecin ordinaire du maréchal à Jæger (de Vienne), qui plus tard vit le malade à Milan, en compagnie de Flarer, dans une consultation avec le médecin homœopathe du maréchal.

Jæger trouva l'œil droit sain dans toutes ses parties, mais complétement expulsé de son orbite par une tumeur qui, touchée à travers les paupières, semblait dure comme une pierre et fort irrégulière. La pression y déterminait de la douleur. Les paupières, étendues sur cette tumeur, étaient gonflées et immobiles, sillonnées de vaisseaux variqueux et d'une couleur livide foncée, ainsi que les parties voisines de la face. La conjonctive était d'un rouge sombre, aussi parcourue par des vaisseaux variqueux, et elle sécrétait du muco-pus. La glande lacrymale était déplacée. La caroncule et le sac étaient prodigieusement tuméfiés, durs et douloureux au toucher. La santé générale était bonne.

L'opinion des consultants, quant à la nature de l'affection, fut qu'elle consistait en une dégénérescence squirrheuse des parties molles de l'orbite, menaçant de devenir un cancer.

Jæger, cependant, dit expressément qu'il inclinait à considérer la maladie comme un périorbitis rhumatismal, et que, quoique l'inflammation de la tumeur pût probablement bientôt s'aggraver et la douleur s'exaspérer, il pensait qu'une suppuration se déclarerait et que la guérison aurait lieu.

C'est, en effet, ce qui arriva ; mais le médecin homœopathe persista à dire que c'était une tumeur fongueuse qu'il avait guérie par des doses infinitésimales. Le maréchal n'avait voulu se soumettre à aucun autre traitement.

§ II. — Inflammation du périoste et des os de l'orbite.

Cette inflammation se présente quelquefois sous une forme aiguë, mais plus souvent sous la forme chronique, et elle peut être primitive ou consécutive à l'inflammation du tissu cellulaire. Les symptômes sont ceux de l'inflammation du tissu cellulaire orbitaire, mais varient un peu selon la partie affectée, qui peut être le bord extérieur à la limite de la cavité, la fossette lacrymale, le milieu d'une des parois ou le sommet ; dans tous les cas, la suppuration peut avoir également lieu. L'inflammation peut, cependant, se terminer par résolution, ou comme dans la forme chronique surtout, par l'épaississement du périoste et des os.

Lorsque la suppuration a lieu et que l'abcès a été ouvert, soit spontanément, soit avec le bistouri, l'ouverture ne se ferme pas, mais elle devient fistuleuse, s'entoure de granulations fongueuses, et l'exploration avec la sonde montre que l'os est carié ou nécrosé.

Causes. — Cette inflammation peut être traumatique, mais généralement elle provient d'un état constitutionnel scrofuleux ou syphilitique, ou même à la fois de ces deux sources.

Pronostic. — Quand les os de l'orbite sont malades, il peut s'y produire une exfoliation après un certain temps, ce qui permet à l'ouverture extérieure de se fermer; mais la peau, déjà tirée en dedans, peut l'être encore davantage, et la paupière se rétracte et ne recouvre plus l'œil (*lagophthalmos*, p. 633), ou bien se contracte et se renverse en dehors (*ectropion*, p. 611).

Traitement. — Le traitement des formes aiguë et chronique de l'inflammation du périoste et des os de l'orbite doit être le même que celui recommandé pour les formes aiguë et chronique de l'inflammation du tissu cellulaire, soit dans la période purement inflammatoire, soit dans la période de suppuration.

Dans la période de fistule, l'indication est de provoquer l'exfoliation de l'os, d'après les principes généraux de la chirurgie; puis de prévenir la distorsion des paupières, ou si elle a déjà eu lieu, d'y remédier par un des procédés indiqués au chapitre de l'ectropion et du lagophthalmos.

ARTICLE II.

TUMEURS DE L'ORBITE.

Les symptômes et les effets des tumeurs de l'orbite sont :

1° La saillie du globe à divers degrés (exophthalmos); 2° la déviation vicieuse et le déplacement de l'œil; 3° la gêne ou la perte de ses mouvements; 4° une douleur faible ou nulle, mais une sensation de plénitude, de tension, de tiraillement, quelquefois cependant, plus ou moins de douleur; 5° outre la double vision, effet naturel de la direction vicieuse des globes, il y a de l'affaiblissement de la vue, de la photophobie et même de l'amaurose par suite de la compression; 6° un œdème des paupières avec la distension plus ou moins considérable de la paupière supérieure et renversement de la paupière inférieure; 7° quelquefois l'inflammation et la désorganisation du globe (*exophthalmie*); 8° la dilatation de la cavité orbitaire et la destruction de ses parois, et par suite, compression mortelle du cerveau, tandis que le globe peut parfois résister.

Les tumeurs de l'orbite peuvent avoir leur siége dans ses parois ou dans sa cavité. Les tumeurs des parois sont : la *périostose*,

l'*hyperostose*, l'*exostose*, et enfin, le *cancer* ou *ostéosarcome*. Les tumeurs de la cavité sont : *sarcomateuses*, *enkystées*, *hydatiques*, *encéphaloïdes*, *mélaniques* et *anévrysmales*. Enfin, la cavité et les parois de l'orbite peuvent être envahies par des tumeurs ayant leur origine dans des cavités voisines, comme les narines, les sinus frontaux, maxillaires, sphénoïdaux et la cavité crânienne.

Les tumeurs que nous étudierons ici sont celles qui se forment dans la cavité de l'orbite.

Causes. — Les causes de ces tumeurs sont généralement obscures. Dans plusieurs cas, elles semblent se former après des coups, etc., sur le bord de l'orbite, mais souvent on ne peut les attribuer à aucune cause.

Traitement. — Le diagnostic de ces tumeurs est souvent fort obscur. En pareil cas, un traitement altérant est le seul indiqué. Quand la tumeur s'est tellement développée qu'on peut en reconnaître la nature, on pourra alors déterminer le traitement le plus convenable.

§ I. — Infiltration du tissu cellulaire de l'orbite.

L'exophthalmos simple, ou proéminence de l'œil, paraît quelquefois produite par l'infiltration du tissu cellulaire. J'en ai vu des exemples chez des femmes anémiques, leucophlegmatiques et affectées en même temps de goître.

Dans un cas, l'exophthalmos et le goître apparurent après une blessure au médius de la main droite, l'exophthalmos au bout d'une semaine et le goître au bout de trois mois. La peau était bouffie autour des yeux. La vue restait parfaite pour les objets rapprochés ou éloignés. Dans cet exemple, la corrélation entre la blessure et l'exophthalmos et le goître n'était pas bien évidente.

Depuis quelques années, on a étudié les cas d'exophthalmos accompagnant l'anémie, le goître et les affections du cœur (1).

Traitement. — Les ferrugineux ont paru utiles en pareil cas, et localement, on peut appliquer de la teinture d'iode sur la peau bouffie des paupières et sur le goître.

§ II. — Tumeurs sarcomateuses dans l'orbite.

Quand une tumeur sarcomateuse présente une tuméfaction extérieure, on sent qu'elle est dure et résistante au toucher.

(1) Consultez : Charcot, *Sur la maladie de Basedow* (*Gaz. hebdom.*, 1859).— Fischer, *De l'exophthalmos cachectique* (*Arch. gén. de méd.*, 1859).

Ces tumeurs grossissent lentement, et, en général, n'atteignent pas un grand développement. Elles peuvent exister dans toutes les parties de l'orbite.

Une tumeur de cette nature, que j'ai extirpée, présentait à l'œil l'apparence de la graisse, mais elle était beaucoup plus ferme et plus résistante au toucher, et avait des caractères microscopiques totalement différents.

L'extirpation radicale est le seul traitement de pareilles tumeurs.

§ III. — Kystes ou tumeurs enkystées dans l'orbite.

Quand ces tumeurs, qui peuvent prendre leur origine dans toute partie de l'orbite, se présentent à l'extérieur, elles forment entre le globe et le bord orbitaire une saillie arrondie et élastique, plus ou moins fluctuante et cédant sous la pression, de manière à rentrer dans la cavité orbitaire.

La paroi du kyste est, dans quelques cas, mince et séreuse, dans d'autres épaisse et fibreuse, contenant des dépôts cartilagineux et même osseux. Le contenu peut être de la sérosité (*hygroma*), ou semblable à de la graisse (*stéatome*), ou à de la bouillie (*athérome*), ou à du miel (*mélicéris*). Des poils, et même une fois, une dent, se sont trouvés dans le contenu de ces tumeurs de l'orbite, comme cela arrive fréquemment dans les kystes ovariques.

Traitement. — On doit faire l'extirpation radicale, quand la situation et les rapports de la tumeur le permettent. Sinon, on fera l'extirpation partielle, afin de provoquer, en remplissant la cavité avec de la charpie, une inflammation qui produit, par la suppuration, la destruction ou la chute de ce qui reste du kyste.

Dans quelques cas, une simple ponction de la tumeur et l'évacuation du contenu ont suffi ; mais ce traitement ne mérite pas une grande confiance.

Extirpation des tumeurs sarcomateuses et enkystées.

La possibilité d'extirper les tumeurs de l'orbite sans danger pour l'œil et les parties voisines dépend de la situation, des connexions et du volume de la tumeur. Si elle a de telles connexions, qu'elle ne peut être entièrement extirpée sans le globe, il faut alors enlever celui-ci, quand l'opération est absolument nécessaire.

On déterminera, d'après la position et le volume de la tumeur,

la direction et l'étendue de l'incision extérieure à travers la peau ou la conjonctive, et l'on verra s'il est nécessaire de diviser verticalement la paupière ou la commissure externe. Si la tumeur occupe la partie supérieure de l'orbite, et paraît, quand on l'examine par le toucher et en relevant la paupière, située sur la face supérieure ou orbitaire du releveur de la paupière, l'incision devra être faite à travers la peau; mais si elle semble placée sur la face inférieure ou oculaire du même muscle, il faudra inciser sur la conjonctive. L'incision extérieure étant prudemment, mais largement faite, et la tumeur complétement mise à nu, on saisit celle-ci avec un crochet ou une pince à érigne, on la tire en avant, puis on la sépare par une dissection minutieuse au moyen du bistouri, et en employant tour à tour la lame ou le manche, les doigts et les ciseaux courbes, pendant qu'un aide étanche promptement le sang.

Le chirurgien, après s'être assuré, à l'aide du doigt, que toute la tumeur a été enlevée, arrête l'écoulement de sang et s'occupe de panser la plaie.

Il faut d'abord soigneusement enlever les caillots sanguins, et si l'on voit qu'il suffit de repousser légèrement le globe en arrière pour combler l'excavation, on rapproche les lèvres de la plaie par une suture ou des bandelettes selon les cas. Si l'excavation est trop grande pour être ainsi comblée, il faut laisser la plaie ouverte, sans la remplir de charpie.

Le traitement consécutif exige le plus grand soin, car on a vu quelquefois survenir une inflammation du tissu cellulaire de l'orbite qui a pu avoir des conséquences fatales en s'étendant jusqu'au cerveau.

§ IV. — Kystes hydatiques dans l'orbite.

On a rencontré quelquefois dans l'orbite des kystes contenant des hydatides. Ils présentaient les caractères des tumeurs orbitaires enkystées. En faisant une ouverture dans la partie saillante de la tumeur, il s'écoule un liquide, suivi immédiatement, dans un cas, d'une volumineuse hydatide, et dans un autre, au bout de deux ou trois jours, d'un grand nombre d'hydatides.

§ V. — Tumeur encéphaloïde dans l'orbite.

Les tumeurs encéphaloïdes se développent parfois lentement, d'autres fois rapidement, avec plus ou moins de douleur, etc.

Elles sont généralement molles et peu résistantes, et communiquent au toucher une sensation trompeuse de fluctuation, de sorte que l'on peut les confondre avec des tumeurs enkystées. Ces cas laissent aussi peu d'espoir que les tumeurs encéphaloïdes du globe.

§ VI. — Tumeur mélanique de l'orbite.

On a vu dans l'orbite des exemples de mélanose, soit seule, soit concurremment avec la même affection dans le globe.

§ VII. — Anévrysme par anastomose dans l'orbite.

Les tumeurs de cette nature, congénitales ou accidentelles, se rencontrent dans l'orbite, soit qu'elles y aient leur origine, soit qu'elles proviennent d'une extension de la même maladie des paupières.

Les caractères de ces tumeurs consistent dans des pulsations accompagnées de bruits sibilants dans la tête, la réductibilité par la pression, et l'augmentation de volume lorsque la circulation est activée.

Traitement. — La ligature de la carotide primitive a été faite avec succès dans certains cas, d'abord par Travers, puis par Dalrymple (de Norwich), et par d'autres.

§ VIII. — Anévrysme vrai dans l'orbite.

Un cas d'anévrysme vrai des deux artères ophthalmiques, avec terminaison fatale, a été rapporté par Guthrie (1).

CHAPITRE XIV.

BLESSURES DE L'ŒIL.

ARTICLE PREMIER.

BLESSURES DE LA CONJONCTIVE ET DU GLOBE.

§ I. — Blessures de la conjonctive par l'introduction de corps étrangers dans l'espace oculo-palpébral.

L'introduction des corps étrangers dans l'espace oculo-palpé-

(1) Consultez le *Compendium de chirurgie*, t. III, p. 409, et le *Traité des tumeurs de l'orbite*, par Demarquay, 1860.

bral de la conjonctive, leur mode d'ablation et les applications que leur présence exige au premier moment, ont été étudiés précédemment (p. 91). Nous ne nous occupons ici que des blessures qu'ils peuvent occasionner et de leur traitement.

1° Blessures mécaniques.

L'inflammation qui survient par suite d'une irritation ou d'une blessure mécanique faite à la conjonctive, par l'introduction de corps étrangers dans l'espace oculo-palpébral, ou d'une simple plaie, ou abrasion de la membrane par quelque cause que ce soit, diffère beaucoup selon les cas, quant à son siége, à sa nature et à sa gravité. Quelquefois l'inflammation se limite à la conjonctive, d'autres fois elle est interne ; elle est plus ou moins intense, et cela indépendamment de la gravité de la blessure. Quand elle atteint la conjonctive, elle peut présenter les caractères de l'ophthalmie scrofuleuse ou être purement muco-purulente.

Ces différences, quoiqu'elles puissent être déterminées jusqu'à un certain point par la nature de la blessure, dépendent aussi beaucoup de l'âge et de la constitution du malade.

Traitement.— Voyez *Ophthalmie traumatique*, page 271. Il faut remarquer ici qu'un certain degré de congestion inflammatoire est déterminé par la blessure et peut continuer jusqu'à ce que la guérison soit achevée, comme étant la condition de l'exsudation de lymphe nécessaire à la cautérisation. Il est donc inutile aussi bien que dangereux de tenter la résolution de ce degré utile d'inflammation. On ne doit intervenir que pour modérer l'inflammation dépassant certaines limites. C'est l'expérience basée sur les principes déjà posés qui apprend à faire la distinction entre l'inflammation légitime et celle qui est exagérée.

2° Blessures chimiques.

Les corps doués d'une action chimique peuvent, selon leur degré de concentration et la durée de leur séjour dans l'œil, exciter seulement une inflammation plus ou moins grave, interne et externe, ou produire de graves désordres organiques qui sont suivis d'inflammation. La grande résistance que la conjonctive peut opposer à ces agents est démontrée par les applications irritantes, telles que la pommade au nitrate d'argent, ou même le nitrate d'argent en nature, employés comme moyens thérapeutiques,

et par cette circonstance que de la poix ou du suif, ou même du plomb fondus ont pu tomber dans l'œil sans conséquences fâcheuses. Dans quelques cas, cependant, l'action de tels agents est à la fois grave et destructive.

Les agents chimiques qui s'introduisent le plus souvent dans l'œil sont : la chaux, les acides minéraux ou les substances très chaudes.

Chaux. — L'étendue de la lésion sera en raison de l'état de la chaux, selon qu'elle sera vive, éteinte, ou que ce sera du mortier, et aussi en raison de sa quantité et de la durée de son séjour dans l'œil.

La chaux vive est fatale pour l'œil. Non-seulement l'épithélium de la conjonctive et de la cornée se décompose immédiatement, mais leur substance propre peut être plus ou moins désorganisée et l'œil perdu pour toujours.

La chaux éteinte ne produit pas des désordres aussi immédiats. La conjonctive et la cornée sont épaissies et prennent un aspect blanc, opaque, provenant de la décomposition de l'épithélium, partout où a touché le caustique. Il peut se former dans la conjonctive de petites eschares laissant à nu la sclérotique ou le cartilage tarse, selon le cas. La conjonctive est blanche aux endroits où la chaux a agi le plus fortement ; partout ailleurs elle présente une injection vasculaire et de petites taches de sang extravasé. Elle a ainsi une apparence marbrée, blanche et rouge, toute spéciale. L'épithélium décomposé s'écaille en lamelles blanches, opaques ; sur la cornée, il s'élève d'abord en ampoule ; puis, quand il est tombé, la substance de la membrane demeure unie, mais légèrement opaque, et il s'y forme bientôt des vaisseaux.

Quand la cornée est atteinte, si l'action de la chaux ne s'est pas étendue à la substance propre , et si l'inflammation est modérée, à mesure que l'épithélium se rétablit, la cornée peut aussi recouvrer graduellement une transparence plus ou moins parfaite, mais il est probable qu'elle restera vasculaire. Si la chaux a agi plus profondément ou si une inflammation un peu violente s'est déclarée, il est probable que la cornée ne s'éclaircira jamais.

Acide sulfurique. — Cette substance a été quelquefois projetée dans les yeux, dans le but criminel de détruire la vue. En pareil cas, outre les blessures faites au visage et aux paupières, la conjonctive paraît couturée, blanche, molle et gonflée. Ensuite

elle tombe pendant que la cornée se désorganise promptement par l'infiltration du pus, l'ulcération et quelquefois la formation d'eschares. Quoique les effets immédiats de la lésion puissent ne pas avoir l'importance que nous venons de dire, Mackenzie remarque que des lésions dangereuses, telles que l'onyx et l'iritis, peuvent se manifester, même plusieurs semaines après l'accident.

Le symblépharon médiat ou immédiat, plus ou moins étendu, est une conséquence ordinaire de la blessure de la conjonctive par les caustiques. Les surfaces correspondantes du globe et de la paupière mises à nu par la corrosion, l'ulcération ou la mortification, s'unissent facilement, et cela malgré tous les efforts du chirurgien pour empêcher ce résultat.

Substances chaudes. — Les brûlures déterminent des ampoules sur la conjonctive et la cornée, et quelquefois une inflammation très destructive.

Quand la poudre à canon fait explosion près de l'œil, outre la brûlure occasionnée par la flamme et les grains en ignition qui sont projetés sur l'organe, des grains non enflammés peuvent, lorsque la poudre a été enfermée comme dans une poire à poudre, être projetés et se fixer sur la paupière, la conjonctive et la cornée. Quelques grains pénètrent même parfois dans l'intérieur de l'œil, sans laisser de trace de la voie par laquelle ils sont entrés.

Traitement. — Le mode d'ablation des substances caustiques ou brûlantes, solides ou liquides, et des grains de poudre, et les premiers soins à donner ont déjà été indiqués (p. 91).

Pour modérer autant que possible la réaction inflammatoire, le malade doit garder le repos et se soumettre à un régime laxatif. On tirera du sang par la saignée ou les sangsues, et l'œil sera soumis à des lotions froides.

L'inflammation qui survient doit être traitée selon sa nature et son intensité. Le plus souvent, c'est une conjonctivite puro-muqueuse.

§ II. — Blessures du globe et de ses tuniques propres.

Contusion et commotion du globe. — L'amaurose est souvent la conséquence de coups même très légers portés sur le globe, avec ou sans aucune lésion visible de l'organe. Les coups, les contusions et les blessures du sourcil et du bord de l'orbite, sans lésion visible du globe, peuvent aussi produire l'amaurose. En

pareil cas, l'amaurose est regardée comme due à la commotion de la rétine, et surtout plus probablement à l'extravasation du sang. Il a été cité plus haut (p. 37) un cas dans lequel, à l'aide de l'ophthalmoscope, on découvrit un déchirure de la rétine et de la choroïde.

Comme dans les plaies du sourcil, la branche frontale du cinquième nerf est souvent intéressée, on a émis l'opinion que l'amaurose est en quelque sorte plutôt en rapport avec cette lésion qu'avec la commotion. Quoiqu'il ne soit guère possible d'admettre que l'amaurose soit une conséquence immédiate de la blessure, il n'est cependant pas improbable que la blessure du nerf de la cinquième paire déterminant un ophthalmie interne lente, puisse devenir une cause de l'amaurose qui survient quelquefois après l'accident.

Traitement. — Pour le traitement de l'amaurose provenant de la commotion de l'œil, voyez page 550.

Un coup porté sur l'œil peut avoir pour effet une inflammation interne évidente avec amaurose, probablement par suite d'une extravasation de sang intéressant la rétine. Un homme reçut un soufflet sur l'œil. Lorsqu'il fut examiné quelques jours après, on trouva une injection péricornéale de la conjonctive et de la sclérotique, la couleur de l'iris changée et la pupille dilatée. Le blessé ne pouvait plus reconnaître les personnes, mais seulement distinguer qu'il y avait quelque chose devant lui. Une saignée de 400 grammes, et 6 centigrammes de calomel, trois fois par jour, furent ordonnés. Quelques jours après, l'inflammation avait beaucoup diminué et la vue s'était assez améliorée pour que le patient pût reconnaître une personne placée devant lui.

Plaies contuses du globe. — Le globe supporte très bien de simples incisions, mais il n'en est point ainsi des plaies contuses qui sont, en réalité, très dangereuses. Lorsque, dans les blessures de l'œil par plaies contuses occasionnées, par exemple, par un grain de plomb, des fragments de capsule à amorcer qui frappent le globe en pénétrant ou non dans l'intérieur, la cécité ne se produit pas comme un effet immédiat de la commotion, elle sera généralement occasionnée par l'inflammation interne, qui ne manque pas de se manifester. En outre, l'œil sain, comme nous l'avons dit plus haut (p. 272), a une grande tendance à être atteint de la même inflammation interne.

Traitement. — Voyez *Ophthalmie traumatique*, page 271.

§ III. — Blessures de la cornée.

1° Corps étrangers logés dans la cornée.

Le mode d'extraction des corps étrangers adhérant à la surface de la cornée, ou simplement enfoncés dans sa couche conjonctivale, a été déjà indiqué. Ici, nous ne nous occuperons que des corps logés dans la substance de la cornée. Des éclats de métal pur, de verre, de pierre, de bois dur et autres corps semblables, projetés contre l'œil, s'implantent souvent plus ou moins dans la cornée, ou même la pénètrent entièrement et se logent dans l'intérieur de l'œil. Si une partie du corps étranger proémine au dehors, il produit une grande irritation, mais si le corps a complétement pénétré dans la substance de la cornée, il n'y développe qu'une faible réaction, ou même, en s'entourant d'une couche de lymphe, il cesse bientôt de devenir une cause d'irritation, et l'inflammation auquel il a donné lieu s'apaise; la cornée seulement reste opaque à cet endroit. Plus fréquemment, cependant, une ulcération de la cornée se forme autour du corps étranger, qui devient ainsi mobile au fond de l'ulcère et se détache par le simple contact.

Quand un éclat de fer pur a pénétré dans la cornée et qu'il y est resté quelque temps, il s'oxyde et colore en brun la cornée qui l'entoure. Si le corps qui a pénétré dans la cornée forme la moindre saillie, il faut le saisir avec des pinces et le retirer; mais s'il ne fait pas de saillie, il faut employer pour le déloger un instrument pointu, tel qu'une aiguille à cataracte un peu forte et émoussée (fig. 20, p. 93). Dans cette manœuvre, on aura grand soin de ne point faire d'abrasion à la cornée et de ne pas la racler, dans le but, par exemple, de retirer la tache brune laissée par l'oxydation du fragment de fer, à laquelle il n'est pas prudent de toucher.

Lorsque le corps est de forme irrégulière et a pénétré la cornée obliquement et à quelque profondeur, il peut être nécessaire de pratiquer une incision avec un couteau à cataracte, de manière à découvrir le corps étranger, pour ensuite le saisir avec une pince, ou le faire sortir avec une curette.

Il faut remarquer que quand un corps étranger ne peut pas être atteint facilement, il ne faut pas continuer les tentatives trop longtemps, car on pourrait produire plus de mal que n'en

cause sa présence. Il pourra d'ailleurs devenir mobile peu à peu et sera alors plus facilement atteint.

Abrasions de la cornée. — Quoique l'on puisse toucher la surface de la cornée sans inconvénient, un attouchement soudain, avec un mouchoir par exemple, cause un malaise considérable, provoque pour quelque temps les larmes et la photophobie. L'abrasion de la cornée est quelquefois causée par une égratignure de l'ongle ou par des tentatives infructueuses pour enlever un corps étranger ; elle peut être encore le résultat du choc d'une petite branche ou d'un épi de blé, accident auquel les moissonneurs sont très exposés.

Ponctions et incisions de la cornée. — Les ponctions et incisions faites dans la cornée, dans les opérations, guérissent généralement vite et sans accident. Quelquefois même des blessures accidentelles guérissent au delà de tout espoir, quoiqu'elles soient assez souvent suivies d'une inflammation violente et destructive. On peut facilement expliquer un tel résultat par la contusion de l'œil entier accompagnant l'accident, par l'irrégularité de la plaie, parfois par le mauvais état de la santé à ce moment, et souvent par la négligence avec laquelle on traite la maladie au début. L'effet immédiat des plaies pénétrantes de la cornée est l'écoulement de l'humeur aqueuse, et quelquefois la hernie de l'iris. Cette dernière circonstance, quand elle a lieu, constitue la vraie gravité de l'accident, car la blessure simple de la cornée peut guérir, et l'humeur aqueuse se reproduire complétement en trente-six ou quarante-huit heures. Il est rare que l'on puisse réussir, même quand l'accident est tout à fait récent, à réintégrer l'iris dans sa position normale ; cela devient impossible, s'il s'est déjà écoulé quelques heures. Quand l'iris n'est que très peu engagé dans la plaie de la cornée et seulement sur un point de sa circonférence, il faut commencer par frotter la paupière supérieure sur la cornée, puis ouvrir subitement l'œil à une vive lumière. La tendance qu'a la pupille à se contracter étant ainsi excitée, on peut espérer que l'iris se dégagera de la plaie cornéale. On pourra répéter cette manœuvre tout en essayant de repousser l'iris à sa place avec un stylet mousse. Mais tout cela est inutile, si l'iris est le moins du monde étranglé entre les lèvres de la plaie. Quand la plaie de la cornée est plus près du centre, et que c'est la portion pupillaire de l'iris qui fait hernie, on peut, tout en frottant la paupière sur la cornée, dilater la pupille par la belladone, ce qui eût été nuisible dans le premier cas. Il faut remarquer, quant à ce qui con-

cerne l'excitation de la contraction et de la dilatation de la pupille, que, quoique le pouvoir contractile de l'iris paraisse très considérable, quand la membrane est soutenue par l'humeur aqueuse, il devient presque nul lorsque cette humeur est évacuée, à cause de la résistance de son propre poids et de la pression des parties adjacentes, sans compter l'obstacle apporté par la propulsion qui peut avoir lieu entre les lèvres d'une plaie de la cornée.

Si la hernie de l'iris est le résultat d'une pression causée par l'humeur aqueuse, il faut évacuer celle-ci par une ponction.

Lorsque les efforts pour rétablir l'iris dans sa position n'ont pas eu de succès et que l'accident est encore récent, la partie herniée doit être coupée avec des ciseaux, surtout si c'est le bord pupillaire, et la friction de la paupière doit être employée comme tout à l'heure; de cette façon, on conserve la cornée entière, mais avec une pupille large et irrégulière. En laissant la partie herniée de l'iris, on a inévitablement comme résultat une synéchie antérieure avec contraction de la pupille et une opacité plus ou moins étendue de la cornée, sinon un staphylôme partiel. S'il s'est déjà écoulé quelque temps depuis l'accident, le cas rentre dans celui des ophthalmies accompagnées d'une ulcération pénétrante de la cornée et de la hernie de l'iris.

Une plaie pénétrante de la cornée, située près de son bord, se ferme quelquefois par la cicatrisation de la conjonctive seule, tandis que la plaie de la cornée reste désunie. Il en résulte que l'humeur aqueuse soulève la conjonctive sous la forme d'une vésicule. Cet état, que l'on désigne sous le nom de *fistule de la cornée*, ne doit pas être confondu avec la hernie de la cornée ni avec le staphylôme partiel. Après avoir excisé la conjonctive soulevée, il faut toucher avec le nitrate d'argent l'ouverture de la cornée. Je soigne dans ce moment un homme âgé de trente-huit ans, atteint d'une amaurose subite de l'œil droit par suite d'un épanchement de sang au devant de la rétine. A l'âge de quatre ans, cet individu eut une plaie pénétrante de l'œil gauche, de l'espèce que nous étudions ici, et aujourd'hui encore une vésicule se forme de temps en temps au niveau de la blessure.

Traitement de l'inflammation produite par les blessures de la cornée. — L'inflammation peut être très légère, et alors elle disparaît bientôt par le repos, les lotions et les antiphlogistiques.

Cependant les suites d'une blessure de la cornée, même lorsqu'elle est de peu de gravité, ne sont pas toujours aussi simples. L'inflammation est quelquefois grave, persistante et

dangereuse, embrassant, non-seulement la cornée elle-même, mais aussi d'autres parties internes et externes de l'œil. La membrane de l'humeur aqueuse est surtout exposée à souffrir, et l'iritis d'un côté, et de l'autre l'inflammation de la substance propre de la cornée, se terminant par une infiltration purulente, sont des complications fréquentes.

Inflammation à la suite d'abrasion de la cornée. — Les abrasions de la cornée déterminent souvent une inflammation d'un caractère grave qui se développe aussi après des blessures d'un autre genre. Le chirurgien constate que la cornée est trouble, l'iris décoloré, la pupille contractée, et qu'il existe en même temps une injection conjonctivale et scléroticale, analogue à celle de l'ophthalmie catarrho-rhumatismale (p. 211). Ces symptômes objectifs sont accompagnés de fièvre, de douleurs intenses autour de l'orbite ou dans les tempes, s'aggravant pendant la nuit, et enfin de trouble la vision.

Si on laisse l'inflammation suivre son cours, ou si le traitement ne réussit point à l'arrêter, une infiltration purulente de la cornée, un hypopyon ou un dépôt de lymphe dans la pupille peuvent se former isolément ou simultanément. Le résultat définitif est la perte de l'œil, soit par la rupture de la cornée et la formation d'un staphylôme, soit par l'atrophie.

En pareil cas, le mercure est le principal remède après une saignée. Toutefois l'abondance de l'émission sanguine doit être soigneusement calculée sur les circonstances ; il ne faut ni trop la redouter, ni cependant, en la répétant imprudemment, la pousser trop loin. La pupille doit être maintenue et dilatée par une lotion de belladone ou une solution d'atropine, et quand les progrès de l'inflammation sont arrêtés, le quinquina comme remède général, et l'emploi du collyre de bichlorure de mercure avec du vin d'opium (p. 77) comme remède local, hâteront puissamment la guérison.

Une femme, âgée de quarante-six ans, reçut une blessure de l'œil gauche, son mari lui ayant introduit le doigt dans l'œil. Le second jour, la surface de la cornée était abrasée, l'injection embrassait toute la conjonctive et la sclérotique autour de la cornée. L'iris était un peu décoloré et la pupille contractée. La malade se plaignait de grandes douleurs dans l'œil au-dessus du sourcil et dans la tempe du côté malade ; des douleurs encore plus intenses partaient du sourcil de l'autre côté, pour s'étendre jusque sur le derrière de la tête.

Je prescrivis 20 centigrammes de calomel et 50 centigrammes de poudre de Dover, à prendre au moment du coucher, et une médecine noire le lendemain matin ; puis 6 centigrammes de calomel et 12 centigrammes de poudre de Dover trois fois par jour. Les fomentations avec une lotion de belladone furent, en outre, mises en usage.

Ce traitement amena une amélioration, et pendant un mois je perdis la malade de vue ; lorsqu'elle revint à cette époque, elle se plaignait de ce que, trois nuits auparavant, elle avait été réveillée par une atroce douleur dans l'œil gauche, et aussi à droite de la tête. Il y avait de l'injection de la conjonctive et de la sclérotique, et un petit ulcère presque au centre de la cornée ; l'iris était décoloré et la pupille un peu contractée. Elle ressentait des douleurs aiguës dans l'œil, causées sans doute par l'ulcère ; elle éprouvait aussi des douleurs autour de l'orbite et dans la tempe, s'étendant du côté gauche au côté droit.

J'ordonnai une saignée, puis, en outre, du calomel et la poudre de Dover à l'heure du coucher, avec une médecine noire le lendemain ; puis 6 centigrammes de calomel et 1 centigramme d'opium trois fois par jour. La malade supporta parfaitement une saignée de 400 grammes. Le troisième jour de ce traitement, les yeux étaient presque entièrement guéris.

Un garçon de cinq ans eut l'œil droit blessé par le doigt d'un autre enfant. On voyait la marque de l'ongle imprimée sur le centre de la cornée ; la pupille était considérablement contractée ; il y avait une photophobie intense. Mais l'enfant ne se plaignait pas beaucoup de douleurs. Je prescrivis deux sangsues sur l'œil, ainsi qu'une poudre composée de mercure crayeux et de rhubarbe.

Quand je revis le malade, l'œil était beaucoup mieux, la vascularité avait diminué, ainsi que la photophobie, et la pupille n'était plus aussi contractée.

§ IV. — Corps étrangers dans les chambres aqueuses.

Un corps étranger peut traverser la cornée, se loger dans la chambre antérieure et souvent se fixer dans l'iris ou le cristallin. Il a pu arriver que des cils ont été engagés à travers une blessure de la cornée, et quelques-uns de ces cas ont été décrits comme des exemples de développement de poils dans l'œil.

Si la blessure de la cornée est assez grande, on doit tenter

d'extraire le corps étranger, au moyen du petit crochet représenté page 410, ou de la pince décrite à la page 416. Si elle n'était pas assez large, et si elle est placée de façon qu'il serait dangereux de l'agrandir, on fera sur le bord de la cornée une section nette, d'une étendue suffisante, et dans le point qui permettra le mieux de saisir le corps étranger. Il arrive quelquefois qu'au moment de la section de la cornée, le corps étranger s'échappe dans l'humeur aqueuse, lorsque celle-ci n'a pas été préalablement évacuée.

Un corps étranger, quoique non extrait, peut cesser de causer de l'irritation, en se recouvrant d'une enveloppe formée par la lymphe qui se dépose tout autour, ou il peut s'oxyder et se dissoudre. Lorsqu'il s'agit de particules de fer ou d'acier, telles que la pointe d'un couteau ou d'une aiguille à cataracte brisée pendant une opération.

Un garçon, âgé de quatorze ans, s'était, sept ou huit ans auparavant, blessé par accident l'œil droit, au bord supérieur et externe, avec une alène de cordonnier. La blessure avait atteint la sclérotique et s'étendait à la moitié de la cornée. La lentille avait été lesée, et il y avait eu hernie de l'iris. A l'examen, on trouva que l'iris était tiré vers la cicatrice derrière laquelle la pupille contractée était en partie cachée. En regardant par-dessous, on voyait parfaitement un morceau de capsule opaque dans la pupille. L'iris était tremblant, et sur la surface antérieure de sa partie inférieure, il y avait un cil se dirigeant en bas et en dedans. L'extrémité antérieure libre de ce cil semblait être comprise dans la cicatrice, et la racine était tournée en bas et en dedans, à environ un vingtième de pouce du bord ciliaire de l'iris. Le petit point noir du bulbe et la partie blanche au-dessus étaient parfaitement visibles. Ce poil était de la même couleur que les cils, excepté qu'il était un peu plus roux. Il remuait à chaque mouvement de l'iris; le globe, dans son ensemble, était accru de volume, et la vision avait totalement disparu.

Chez un homme qui, cinq ou six ans auparavant, avait eu un fragment de capsule de fusil projeté dans l'œil, je trouvai le corps étranger fixé à l'iris, près de la marge pupillaire, au moyen de la lymphe, sans qu'il causât d'irritation. La capsule du cristallin avait été blessée, et celui-ci résorbé.

On peut quelquefois saisir et extraire par la plaie encore ouverte et qui suppure, des corps étrangers qui ont pénétré à

travers la cornée, jusque dans le cristallin ou même plus profondément.

§ V. — Blessures de l'iris et de la pupille.

En même temps que la cornée, le corps ciliaire et les autres parties de l'œil, l'iris peut être atteint de piqûre, d'incision ou de déchirure. Des coups brusques sur l'œil, peuvent le détacher de ses connexions ciliaires, il peut être rompu dans toute sa largeur, et être en même temps séparé plus ou moins de ses adhérences ciliaires. La pupille est quelquefois largement et irrégulièrement dilatée, lorsque l'iris est déplacé tout d'un côté, derrière la sclérotique. Toutes ces lésions peuvent s'accompagner d'un certain épanchement de sang, ainsi que d'une vue imparfaite.

Il faut remarquer que ces blessures sont semblables par leur nature à celles qui sont produites accidentellement ou à dessein dans diverses opérations, ou qui ont lieu dans les maladies décrites plus haut.

Ainsi, lorsqu'on fait une incision dans l'iris, elle reste béante et forme une fausse pupille. Quand l'iris est séparé en quelque point de sa circonférence ciliaire, il en résulte encore une fausse pupille. Quand l'iris est déchiré en travers, il se produit un état analogue au coloboma. Enfin lorsque l'iris est déplacé et caché derrière la sclérotique, de manière à n'être plus visible à travers la cornée, l'état de la pupille est semblable à celui qui se remarque souvent dans l'ophthalmie interne postérieure et le staphylôme choroïdien.

Pronostic et traitement. — Voy. *Ophthalmie traumatique.*

§ VI. — Blessures du cristallin. — Sa luxation.

Le cristallin peut être blessé de deux façons. Il peut être directement lésé par un corps étranger ou un instrument qui a pénétré dans l'œil, ou il se détache par suite d'un coup sur l'œil ou sur les parties voisines, et devient opaque. Dans ce dernier cas, il peut se faire que la capsule soit rompue.

Les blessures du cristallin, même quand ce sont de simples piqûres ou des incisions, donnent lieu généralement, quoique pas toujours, dans l'œil humain, à une cataracte lenticulaire, et souvent à une opacité plus ou moins marquée de la capsule au niveau de la blessure. Après une plaie ou une rupture de la capsule, les couches molles extérieures du cristallin s'écoulent parfois

petit à petit sous la forme d'un flocon demi-opaque. La plaie de la capsule peut se refermer, et la lentille demeurer opaque; mais quand, par suite de son étendue, la blessure ne se referme pas, le cristallin se dissout graduellement et disparaît comme après l'opération de la cataracte par division. Dans ce cas, la plaie est tout à la fois la maladie et le remède.

La blessure de l'œil, dont celle du cristallin ne fait qu'une partie, est généralement suivie d'une inflammation interne, quelquefois très violente et destructive. Celle-ci peut se développer après l'opération de la cataracte par l'aiguille, opération dans laquelle la blessure est pourtant aussi simple que possible. La membrane de l'humeur aqueuse et l'iris sont, dans les cas les moins compliqués, les parties généralement les plus affectées, et il en résulte un épanchement de lymphe dans la pupille.

Quelquefois une blessure de la capsule est suivie de luxation du cristallin, accident qui se produit aussi durant les opérations de cataracte à l'aiguille. La capsule peut aussi se rompre par un coup, et la lentille être expulsée de sa place. L'étendue du déplacement du cristallin peut varier suivant les circonstances. Quelquefois il est simplement séparé de ses connexions, de façon à presser l'iris en avant et à oblitérer ainsi la chambre postérieure, en diminuant plus ou moins la chambre antérieure, ou bien il est entièrement luxé dans la chambre antérieure. Dans quelques cas, le cristallin s'est échappé à travers une déchirure de la cornée faite par un coup, ou bien ayant été poussé à travers la sclérotique déchirée, il a été trouvé sous la conjonctive (pl. III, fig. 2).

La capsule peut accompagner le cristallin luxé, mais cela a lieu rarement lorsque l'œil est sain, parce que les adhérences de la capsule sont excessivement serrées. Mais il arrive quelquefois que les attaches de la capsule se sont graduellement dissoutes par suite de quelque action morbide dans l'intérieur de l'œil, ne provenant parfois d'aucune cause bien déterminée, ou bien étant la suite d'un coup reçu longtemps auparavant. Il peut suffire alors du plus petit choc pour luxer et la capsule et le cristallin. En pareil cas, comme le corps vitré est ordinairement ramolli, le cristallin luxé s'enfonce dans ce corps ou tombe à travers la pupille dans la chambre antérieure. Quelquefois les connexions du cristallin n'étant pas tout à fait rompues, il demeure en place, mais il est oscillant, ou bien il est simplement retenu à quelque point de sa circonférence, et se meut comme une porte sur ses gonds.

Le cristallin luxé devient le plus souvent opaque, mais pas toujours ; on cite des exemples, non-seulement d'un cristallin avec sa capsule, mais aussi d'un cristallin seul luxé dans la chambre antérieure, et y demeurant quelque temps sans perdre sa transparence. C'est généralement lorsque les attaches du cristallin se dissolvent lentement, que l'opacité se manifeste. C'est ce qu'on appelle une *cataracte kystique*, et comme on voit alors le cristallin se mouvoir en haut et en bas, et flottant dans l'humeur vitrée, on y ajoute l'épithète de *tremblotante* ou *flottante*. Une cataracte kystique peut quelquefois tomber à travers la pupille dans la chambre antérieure, et puis retomber en arrière. (Voyez à ce sujet le chapitre de la *Cataracte*, p. 378).

Traitement.— Les blessures du cristallin ne sont pas par elles-mêmes l'objet immédiat d'un traitement, mais l'inflammation interne, qui en est généralement la conséquence, exige une sérieuse attention. Un cristallin luxé entretient souvent cette inflammation et doit être extrait. Cela est même nécessaire, lorsqu'il n'y a pas d'inflammation actuelle, si la lentille, à cause de sa dureté, ne peut être absorbée, parce qu'alors elle agit comme corps étranger, et peut tôt ou tard donner lieu à une inflammation.

L'indication d'extraire un cristallin expulsé du globe par suite d'une déchirure, et logé sous la conjonctive, est évidente, mais cependant on peut encore avoir à se régler sur les circonstances.

Un chasseur, âgé de quarante-neuf ans, en franchissant une barrière, reçut un coup d'une branche qui rebondit sur la cornée. Il en résulta un certain degré d'iritis. Lorsqu'il me consulta, je découvris l'opacité du cristallin, mais point de rupture de la capsule.

Un paysan, âgé de cinquante ans, en passant dans un bois, reçut un coup analogue, qui fit éclater la partie supérieure de la capsule ; la lentille, un peu déplacée en haut, pressait sur l'iris. Dans ce cas particulier, je crus convenable de déchirer la capsule un peu plus largement.

Un garçon de treize ans reçut une pareille blessure. Ici la capsule fut plus largement lacérée par le coup. La lentille devint opaque, se ramollit d'elle-même, et fut promptement absorbée. La pupille recouvra toute sa netteté. L'iris demeura sain, et la vue aussi bonne qu'elle peut l'être après le perte du cristallin.

Un homme, âgé de vingt-quatre ans, fendait du bois, lorsqu'un éclat lui sauta dans l'œil, et lui fit une blessure pénétrante dans la cornée, près de son bord supérieur et interne. Il en résulta un

prolapsus considérable de l'iris et une réaction inflammatoire. La lentille devint opaque, mais la capsule ne se rompit pas.

Un autre, âgé d'environ trente ans, doué d'une bonne santé, sans être fort, essayait d'enlever un clou avec un tourne-vis; l'instrument lui glissa de la main et le frappa à l'œil droit; il en résulta que les lunettes qu'il portait à ce moment furent brisées, et produisirent une plaie pénétrante verticale de la cornée. Ainsi qu'on le vit plus tard, la capsule du cristallin fut aussi déchirée, probablement, cependant, plutôt par suite du choc que par suite d'une blessure directe par les lunettes. Après trois semaines d'un traitement homœopathique, le malade se confia à moi, et je trouvai l'œil dans l'état suivant :

Il y avait une grande quantité de lymphe sur la face postérieure de la cornée, à l'endroit de la lésion, et se portant en dedans jusque dans la pupille. Le bord pupillaire de l'iris adhérait, par sa partie extérieure, à la cornée, à l'endroit de la blessure ; la pupille était tellement remplie de lymphe, qu'il fut impossible d'abord de vérifier l'état du cristallin. La vascularité du blanc de l'œil était principalement limitée à l'injection de la sclérotique autour de la cornée. L'iris était d'une couleur vert foncé très prononcée. Le patient n'avait que peu souffert. Une pilule de calomel (12 centigr.) et opium (2 centigr.), fut prescrite trois fois par jour, et l'œil fut baigné de temps en temps avec de l'eau tiède.

Au bout de quatre ou cinq jours, la bouche fut légèrement affectée par le mercure; l'injection scléroticale et la couleur verte de l'iris avaient beaucoup diminué, tandis que l'absorption avait assez dissipé la lymphe pour permettre de voir une partie de la pupille. On constata quatre jours après, c'est-à-dire environ huit jours après le commencement du traitement, que la bouche était fort affectée par le mercure, que la couleur naturelle de l'iris revenait rapidement, et que la lymphe sur la face postérieure de la cornée et dans la pupille diminuait encore par l'absorption, de façon que la pupille devenait plus visible. Celle-ci se contracte quelque peu et se déplace en dedans : la partie externe du bord pupillaire se trouvant intéressée dans la blessure. Consistance normale du globe ; perception plus vive de la lumière. On suspend le calomel et l'opium. Trois jours après, c'est-à-dire environ onze jours après le commencement du traitement mercuriel, l'inflammation diminuait toujours, et l'absorption de la lymphe progressait tellement, que la pupille était

assez dégagée pour permettre d'examiner l'état du cristallin. On découvrit que la capsule avait été déchirée par la blessure et que le cristallin était atteint de cataracte.

Dix jours plus tard, ou après trois semaines de traitement, la rougeur scléroticale avait presque disparu et l'iris avait à peu près repris sa couleur. La blessure de la cornée était guérie, dégagée de toute lymphe, et le cristallin disparaissait par absorption. Quatorze jours après, l'œil semblait sain. La rougeur autour de la cornée avait à peu près disparu. L'iris avait l'aspect normal, à l'exception d'une légère synéchie antérieure. La pupille avait repris son étendue normale et se contractait ou se dilatait selon l'intensité de la lumière. La lentille opaque disparaissait lentement par absorption.

Sept semaines après, la lentille était tout à fait absorbée, et la pupille devenue noire. Il n'y avait que deux points de synéchie antérieure, un au bord inférieur et externe de la pupille, l'autre au bord supérieur et externe. Le malade voyait très bien avec un verre à cataracte.

§ VII. — Blessures de la sclérotique et du segment postérieur du globe.

Lorsque les tuniques du globe sont divisées, il y a une tendance à la hernie du corps vitré, ainsi qu'à l'évacuation des liquides de l'œil, à l'épanchement du sang, parfois à la hernie des tuniques internes et même à l'issue du cristallin.

Un coup sur l'œil peut rompre la sclérotique en laissant la conjonctive intacte ; en outre, il y a nécessairement une lésion plus ou moins grave des autres parties du segment postérieur de l'œil, telles que l'extravasation du sang dans l'œil, la déchirure et la hernie des tuniques internes, la sortie de l'humeur vitrée, ou même du cristallin, qui se trouve sous la conjonctive.

Traitement. — En pareil cas, il n'y a rien à faire qu'à tenir le blessé au repos, les paupières fermées, couvertes de compresses d'eau froide et à combattre l'inflammation à mesure qu'elle se manifeste (voy. *Ophthalmie traumatique*). L'œil s'atrophie généralement.

Un enfant reçut une flèche dans l'œil. La sclérotique fut percée derrière le bord supérieur et interne de la cornée. Il s'ensuivit une hernie du corps ciliaire avec déplacement de l'iris. L'inflammation ne fut pas très forte, l'œil s'atrophia.

Une femme, âgée de trente ans, reçut un coup sur l'œil droit. Il

se fit une grande extravasation de sang sous la conjonctive oculaire, qui se gonfla et forma un chémosis autour de la cornée. Il y avait aussi du sang dans les chambres aqueuses, de façon que l'on ne pouvait plus voir l'iris. On appliqua des sangsues ; la douleur alors diminua et le sang commença à se résorber. Une semaine après, le sang avait suffisamment disparu des chambres aqueuses pour permettre de voir l'iris et la pupille. L'ecchymose sous-conjonctivale avait aussi sensiblement diminué : à la partie supérieure du globe la conjonctive paraissait soulevée par quelque chose placé au-dessous d'elle. C'était probablement le cristallin qui avait passé par une déchirure de la sclérotique ; en effet, en examinant l'œil catoptriquement, on ne voyait plus les images lenticulaires. La malade ne revint plus se faire examiner.

Le dépôt jaune opaque, quelquefois sillonné de vaisseaux, qu'on trouve au fond de l'œil, est souvent le résultat d'une blessure du globe, portant surtout sur le segment postérieur. J'en ai déjà parlé (p. 337) dans le chapitre des tumeurs bénignes. J'ai aussi traité du staphylôme sclérotical, de l'atrophie du globe, de son aplatissement par la perte des humeurs, en les considérant comme des conséquences éventuelles des blessures de l'œil (p. 307).

§ VIII. — Luxation du globe.

Des corps étrangers introduits avec force entre le globe et les parois de l'orbite peuvent faire sortir le globe de sa cavité. Le corps étranger étant enlevé, en pressant régulièrement et doucement sur l'œil, on peut en effectuer la réduction ; quelquefois un coup sec produit le même résultat. La vue, qui est détruite par le tiraillement du nerf optique et la compression du globe, peut se rétablir après sa réduction.

Le globe, avec une portion du nerf optique, avait été complétement arraché de l'orbite chez un sujet ayant eu le côté de la tête écrasée par une roue ; il guérit cependant. L'œil peut être aussi arraché par un coup de feu.

ARTICLE II.

BLESSURES DES SOURCILS ET DES PAUPIÈRES.

§ I. — Contusion avec ecchymose.

La contusion du sourcil et des paupières produit d'abord le gonflement, puis, au bout de quelques heures, une ecchymose ou

une extravasation de sang dans la substance du derme à laquelle elle donne une coloration livide. Dans les cas plus graves, l'épanchement sanguin se fait aussi dans le tissu cellulaire sous-cutané.

L'ecchymose sous-conjonctivale est souvent produite en même temps à la suite d'une contusion des sourcils et des paupières. L'extravasation du sang peut même avoir lieu dans le tissu cellulaire de l'orbite et occasionner un certain degré d'exophthalmos.

Traitement. — Si le sang épanché est dans le tissu sous-cutané, il faut l'évacuer par une ponction. Quand la contusion est grave, il est nécessaire d'appliquer des sangsues et des lotions froides pour prévenir l'inflammation. Dans les cas ordinaires, les lotions froides suffisent.

La coloration occasionnée par l'ecchymose disparaît à mesure que le sang est absorbé; mais comme ce résultat n'a lieu que lentement, on emploie plusieurs moyens pour le hâter. Un cataplasme de racines raclées de *Convallaria*, ou sceau-de-Salomon, est un remède populaire et efficace; on le renouvelle toutes les demi-heures, pendant plusieurs heures. Il occasionne une vive rougeur et de l'œdème, accompagnés de cuisson. Une dissolution d'hydrochlorate d'ammoniaque (ammon. hydrochlor., 32 gram.; eau distil. un demi-litre; alcool étendu, 64 gram.) est encore un excellent remède; il en est de même d'une infusion de fleurs d'arnica et de romarin (5 gram. dans 120 gram. de vin).

§ II. — Plaies par incision, déchirure et contusion des sourcils et des paupières.

Les blessures des sourcils et des paupières doivent être soigneusement réunies par des bandelettes de taffetas ou par des sutures, selon leur situation ou leur étendue : quand, par suite de la déchirure et de contusion, la réunion ne peut se faire par première intention, il faudra surveiller attentivement la marche des granulations, et, à moins qu'il n'y ait eu perte de substance, auquel cas il faut s'attendre à une large cicatrice, on maintiendra les lèvres de la plaie rapprochées au moyen de bandelettes de taffetas, de manière à obtenir une cicatrice aussi régulière que possible.

Il ne faut jamais oublier non plus qu'un grand point dans le traitement des lésions des sourcils et des paupières, est d'empêcher la déformation de ces dernières, telle que le ptosis d'un côté,

et de l'autre le lagophthalmos ou l'ectropion, provenant de cicatrices irrégulières.

S'il ne survient aucune inflammation exagérée, ces sortes de blessures guérissent facilement, même lorsqu'elles sont lacérées et contuses; une faible suppuration peut avoir lieu, ne laissant il est vrai, qu'une petite cicatrice, sans autre lésion à la paupière. Il peut se développer une inflammation intense, soit érysipélateuse, soit phlegmoneuse. Dans ce cas, la blessure doit rester ouverte et pansée simplement avec des compresses d'eau jusqu'à ce que l'inflammation ait cessé.

Dans les plaies de la paupière supérieure, mentionnées plus haut, le muscle releveur peut être divisé, et cette division occasionne un ptosis. Une fente de la paupière, semblable à une boutonnière ou au bec-de-lièvre (1), est quelquefois le résultat des plaies des paupières dans lesquelles, par oubli ou négligence, les bords n'ont pas été rapprochés et se sont cicatrisés séparément. En pareil cas, il faudrait aviver les bords de la fente et les réunir par la suture.

Dans les plaies pénétrantes de la paupière, soit que la surface conjonctivale du globe ait été en même temps lésée, soit qu'elle se soit ulcérée consécutivement, il peut se faire une adhérence de la paupière au globe. En traitant ces blessures, il faut se rappeler une telle éventualité et prendre des mesures pour l'éviter.

Il a déjà été question (p. 703) des blessures de la cinquième paire de nerfs dans les plaies du sourcil.

§ III. — Plaies empoisonnées.

Lorsqu'il arrive que les paupières ont été blessées par des guêpes, des abeilles ou autres insectes, il se manifeste un gonflement et une irritation considérables, quelquefois même une vive inflammation érysipélateuse se terminant par la formation d'une petite eschare. Si le dard de l'insecte est resté dans la blessure, il faut chercher à l'extraire; que l'on réussisse ou non, on frottera la partie avec de l'huile d'olive et on la couvrira d'un linge trempé dans une solution récente d'hydrochlorate d'ammoniaque.

S'il y a une perturbation générale dans l'économie occasionnée

(1) La fente semblable au bec-de-lièvre est nommée *coloboma*, et, depuis qu'on emploie ce mot dans un sens générique, *coloboma palpebræ*, l'autre variété se nomme *coloboma iridis* (page 466). On a des exemples de fentes congénitales de la paupière.

par cette lésion, on donnera de temps en temps un ou deux verres de vin à madère généreux ou quelques gouttes d'ammoniaque dans de l'eau sucrée.

Nous avons déjà parlé de la *pustule maligne* que l'on peut classer parmi les plaies empoisonnées (p. 604).

§ IV. — Brûlures.

Les brûlures des sourcils et des paupières qui n'ont pas atteint le derme sont relativement de peu d'importance, si la conjonctive n'est pas compromise. D'aussi légères brûlures peuvent être insignifiantes dans leurs résultats ; mais quand la brûlure a été assez forte pour atteindre le derme, il y a à craindre que la cicatrisation n'amène une rétraction qui cause le lagophthalmos ou l'ectropion. Pour combattre cette tendance, il faut tenir les paupières fermées, exciter une production abondante de granulations et retarder la cicatrisation. Un autre danger provenant des brûlures, c'est que, en supposant que le globe ait pu échapper, il se manifeste un ancyloblépharon, lorsque les bords des paupières ont été mis à nu, et que le malade demeure les yeux fermés.

L'explosion de la poudre dans le voisinage de l'œil cause des blessures qui se bornent rarement au sourcil et à la paupière (p. 700).

ARTICLE III.

BLESSURES DES ORGANES LACRYMAUX.

§ I. — Blessures de la glande lacrymale et de ses conduits.

Tandis que la partie supérieure de la glande lacrymale est, par sa position, à l'abri de toute blessure, les conduits, ainsi que la partie inférieure de la glande, peuvent facilement être compromis dans une blessure de la paupière supérieure. J'ai déjà parlé, dans la note page 627, de la blessure de la partie inférieure de la glande et des conduits, à propos de l'opération de Crampton pour l'entropion. Dans un cas de déchirure de la paupière supérieure intéressant les conduits et la partie inférieure de la glande, il se forma des trajets fistuleux, et la plaie n'eut aucune tendance à la guérison.

Dans un cas de plaie par arme à feu rapporté par Larrey, la balle frappa l'angle supérieur externe de l'orbite gauche et fut coupée en deux ; une moitié prit la direction de la tempe, l'autre moitié se logea dans la masse supérieure de la glande lacrymale,

qui fut enlevée dans un état de lacération complète, en agrandissant la blessure de la paupière. La plaie guérit, l'œil fut sauvé, et continua à être suffisamment humecté.

§ II. — Blessures des canaux excréteurs.

Corps étrangers dans les points lacrymaux. — Un cil détaché entre quelquefois dans un des points par une de ses extrémités, et par l'autre qui fait saillie, irrite la caroncule lacrymale, comme il a été dit plus haut (p. 658). La possibilité d'un tel accident ne doit pas être oubliée, et il faut faire attention à l'état du point lacrymal dans toute irritation de l'angle interne. Mackenzie, qui a vu un grand nombre de cas analogues, dit que, dans l'un d'eux, le malade lui-même découvrit qu'un cil était la cause de l'irritation ; mais ne connaissant pas ce mode d'implantation anormale, il le fit couper avec des ciseaux, ce qui exaspéra l'irritation. Demours cite un cas dans lequel un morceau de spicule d'orge s'introduisit dans le point lacrymal en y faisant une légère saillie. Le corps étant découvert, il est facile de le retirer.

Blessures intéressant les papilles, les points et les conduits lacrymaux. — Les blessures des paupières intéressant ces parties sont assez rares. Les bords doivent en être exactement rapprochés et retenus par des sutures, afin d'obtenir, autant que possible, la réunion par première intention ; s'il y a lieu de craindre que le conduit lacrymal ne soit fermé par la cicatrice, il vaut mieux alors le fendre du côté du sac lacrymal.

Les blessures des papilles, des points et des canalicules peuvent être causées par des brûlures, des caustiques, etc.

Blessures du sac lacrymal. — Une plaie simple pénétrante du sac lacrymal guérira si la membrane interne est saine, mais il peut se produire une fistule, si cette membrane n'était pas intacte auparavant, ou si elle ne l'est plus par suite de l'accident. Cela arrive souvent dans les cas de déchirure ou de contusion, surtout chez les sujets scrofuleux.

Lawrence dit avoir vu trois ou quatre cas dans lesquels le sac lacrymal avait été rompu par un coup, et laissait échapper l'air dans le tissu cellulaire des paupières ; le gonflement, qui était considérable, sans cependant s'étendre au delà des paupières, disparut spontanément en quelques jours. L'emphysème des paupières peut aussi arriver par suite d'une lésion des sinus frontaux.

Dans les blessures des parois osseuses du nez, le canal nasal peut être affecté, les os étant brisés et pressant sur le canal. Lors-

que cet accident arrive, il peut être avantageux d'ouvrir le sac au moyen d'une incision et d'introduire une sonde dans le canal, afin d'empêcher son oblitération par la saillie des parois fracturées.

ARTICLE IV.

BLESSURES DE L'ORBITE.

§ I. — Coups, etc., sur le bord de l'orbite.

Les blessures citées plus haut peuvent être quelquefois la cause du *périorbitis* se terminant par la suppuration et une maladie de l'os. Elles peuvent aussi causer des tumeurs orbitaires, quelquefois même une commotion du globe.

§ II. — Plaies pénétrantes de l'orbite.

Les blessures de l'orbite par plaies pénétrantes sont nécessairement accompagnées de plaie extérieure des paupières, mais il faut remarquer que celle-ci est quelquefois très légère.

Les conséquences de ces blessures peuvent être :

1° Le gonflement des paupières, la saillie de la conjonctive et l'exophthalmos par suite d'épanchement de sang dans l'orbite.

2° L'inflammation du tissu cellulaire orbitaire, surtout si une portion du corps étranger qui a fait la blessure est restée dans l'orbite.

3° Des lésions des muscles et des nerfs de la région, et quelquefois la dislocation du globe (p. 715).

L'instrument qui a produit la blessure peut encore avoir du même coup percé la lame orbitaire de l'os frontal et lésé le cerveau. On doit donc tout examiner avec soin et surveiller la marche de la maladie pendant le traitement. Nous avons dit plus haut (p. 91), en effet, combien il était important qu'il ne restât aucun corps étranger dans l'orbite ; s'il y en avait un, il faudrait l'extraire le plus promptement possible ; on diminuera ainsi les chances de l'inflammation, et si le globe était disloqué, rien n'empêchera plus de le remettre à sa place avec la plus grande facilité.

On doit prescrire le repos et faire suivre un régime antiphlogistique plus ou moins sévère, et porter sur tous les points une surveillance attentive pour combattre activement l'inflammation dès son début.

FIN.

GLOSSAIRE.

Achromatopsie (α, priv. χρῶμα, *couleur*, ὤψ, *œil*), impuissance à distinguer les couleurs.

Ægilops (αἰγίλωψ, de αἴξ, αἰγὸς, *chèvre*, et ὤψ, *œil*), nom donné par les anciens chirurgiens à un ulcère sinueux à l'angle interne de l'œil, à cause de sa ressemblance avec le larmier ou sac glandulaire sous-orbitaire des chèvres et autres ruminants.

Albugo (albus, *blanc*), opacité de la cornée.

Amaurose (ἀμαύρωσις, *obscurcissement*, de ἀμαυρόω, *obscurcir*), trouble ou perte de la vue par la paralysie de l'appareil nerveux optique.

Amblyopie (ἀμβλὺς, *terne* et ὤψ, *œil*), trouble de la vision par défaut de sensibilité de la rétine.

Amphiblestroïdite (ἀμφιβληστροειδὴς, *rétine*, de ἀμφιβληστρον, *filet* et εἶδος, *forme*), rétinite où inflammation de la rétine.

Anchilops (ἀγχίλωψ, de ἄγχι, *près*, et ὤψ, *œil*), nom donné par les anciens à l'abcès de l'angle interne, se terminant par un ulcère sinueux ou ægilops.

Anchyloblépharon (ἀγχύλος, *crochu*, et βλέφαρον, *paupière*), adhérence des paupières entre elles par leurs bords.

Asthénopie (α, priv., σθένος, *force*, et ὤψ, *œil*), faiblesse de la vue.

Atrésie (α, priv., et τιτράω, *percer*), occlusion ou imperforation ; s'applique à la pupille, etc.

Blépharite (βλέφαρον, *paupière*), inflammation des paupières.

Blépharoblennorrhée (βλέφαρον, *paupière*, βλέννα, *mucus*, ῥέω, *couler*), première période de l'inflammation puro-muqueuse de la conjonctive.

Blépharophthalmie (βλέφαρον, *paupière*, ὀφθαλμὸς, *œil*), prend aussi le nom de blépharophthalmo-blennorrhée ; inflammation puro-muqueuse de la conjonctive, à sa période de développement complet.

Blépharoplégie (βλέφαρον, *paupière*, πληγή, *coup*), paralysie de la paupière.

Blépharoptose (βλέφαρον, *paupière*, πτῶσις, *chute*), prend aussi le nom de ptosis ; relâchement ou chute de la paupière supérieure.

Blépharospasme (βλέφαρον, *paupière*, et σπασσος, *spasme*), spasme des paupières.

Buphthalmos (βοῦς, *bœuf*, ὀφθαλμὸς, *œil*), Oculus bovinus, tuméfaction hydropique de l'œil.

Canthus (κάνθος, *bord d'une roue*), angle de l'œil.

Cataracte (καταράκτης, de καταῤῥάσσω, *jeter à terre avec violence, briser, troubler*), opacité de la lentille ou de sa capsule.

Chalazion (χάλαζα, *grando*, ou *grêlon*), petite tumeur de la paupière.

Chemosis (χήμωσις, de χήμη, de χαινω ou χύμωσις, de χυμὸς, *humeur* ou *fluide*), bourrelet de la conjonctive en forme de rempart autour de la cornée par suite de l'exsudation dans le tissu cellulaire sous-jacent.

Choroïdite (choroïde de χόριον, *l'une des membranes du fœtus*, et εἶδος, *ressemblance*), inflammation de la choroïde.

Chromatopsie ou Chromopsie (χρῶμα, *couleur*, ὄψις, *vue*), vision chromatique ou colorée.

Chroopsie ou Chrupsie (χρόα, *couleur*, ὄψις, *vue*), vision chromatique.

Cilia (celo, *couvrir ou cacher parce qu'ils couvrent ou protégent l'œil*, ou de cieo, *se mouvoir*), cils.

Cirsophthalmie (κιρσὸς, *varice*, ὀφθαλμὸς, *œil*), état variqueux des vaisseaux sanguins de l'œil.

Clavus (*tête de clou*), légère hernie de l'iris à travers la cornée, aplatie comme la tête d'un clou.

Collyre (κολλύριον, de κολλύρα, *gâteau, pain trempé selon Scaliger, pour être appliqué ordinairement sur l'œil*), remède pour l'œil.

Coloboma (κολόβομα, *mutilation*), fente des paupières ou de l'iris, congénitale ou traumatique.

Corectomie (κόρη, *pupille*, ἔκ, *dehors*, τέμνω, *couper*), opération de la pupille artificielle par excision.

Corédyalise (κόρη, *pupille*, διάλύω, *détacher*), opération de la pupille artificielle par décollement.

Corémorphose (κόρη, *pupille*, μόρφωσις, *formation*), opération de la pupille artificielle en général.

Coréoncion (κόρη, *pupille*, ὄγκος, *crochet*), crochet inventé pour l'opération de la pupille artificielle par décollement.

Coréplastique (κόρη, *pupille*, πλαστική, *art de faire des images*), opération de la pupille artificielle en général.

Cornée (cornu, *corne*), ainsi appelée à cause de son aspect corné.

Corétomie (κόρη, *pupille*, τέμνω, *couper*) opération de la pupille artificielle par incision.

CURETTE (*petite cuiller*), CUILLER DE DAVIEL. Instrument servant à faciliter la sortie du cristallin dans l'opération par extraction.

DACRYOADÉNITE (δακρύω, *pleurer*, et ἀδήν, *glande*), inflammation de la glande lacrymale.

DACRYOCYSTITE (δακρύω, *pleurer*, et κυστις, *sac*), inflammation du sac lacrymal.

DACRYO-CYSTO-BLENNORRHÉE (δακρύω, *pleurer*, κυστις, *sac*, βλέννα, *mucus*, ῥέω, *couler*), blennorrhée du sac lacrymal.

DACRYOHÆMORRHYSIS (δακρύω, *pleurer*, αἷμα, *sang*, ῥέω, *couler*), larmoiement sanguinolent.

DACRYOLITE (δακρύω, *pleurer*, λίθος, *pierre*), concrétion calculeuse des conduits lacrymaux.

DACRYOMA (δακρύω, *pleurer*), stillicidium lacrymarum, larmoiement.

DIPLOPIE (διπλόος, *double*, ὤψ, *vision*), vision double.

DISTICHIASIS (δίς, *deux fois*, στίχος, *rangée*), forme de trichiasis dans lequel les cils mal dirigés forment une seconde rangée distincte.

ECTROPION (ἐκτρόπιον, de ἐκ, *hors*, et τρέπω, *tourner*), renversement des paupières en dehors.

ENCANTHIS (ἐν, *dans*, κανθὸς, *angle de l'œil*), augmentation de volume de la caroncule lacrymale.

ENTROPION (ἐν, *dans*, τρέπω, *tourner*), renversement des paupières en dedans.

EPICANTHUS (ἐπί, *sur*, κανθὸς, *angle de l'œil*), repli congénital de la peau étendu sur l'angle interne.

EPIPHORA (ἐπί, *sur*, φέρω, *porter*), larmoiement par excès de la sécrétion lacrymale.

EXOPHTHALMOS et EXOPHTHALMIE (ἐξ, *dehors*, ὀφθαλμὸς, *œil*), sortie de l'œil hors de la cavité orbitaire. Le second terme s'emploie lorsqu'il y a, en outre, désorganisation des tissus du globe.

GERONTOXON (γέρων, *vieux*, τόξον, *arc*), arc sénile.

GLAUCOME (γλαυκὸς, *vert de mer*), maladie de l'œil dans laquelle on remarque une apparence opaque verdâtre derrière la pupille.

GUTTA OPACA, nom donné par les Arabes à la cataracte qu'ils croyaient être une goutte opaque au-devant de la lentille.

GUTTA SERENA (*goutte sereine*), nom donné par les Arabes à l'amaurose qu'ils croyaient être une goutte transparente tombée du cerveau dans l'œil.

HÉMÉRALOPIE (ἡμέρα, *jour*, et ὄψις, *vue*), cécité nocturne. On l'a aussi appliqué à la cécité de jour (ἡμέρα, *jour*, α, priv., où ἀλαὸς, *aveugle*, ὄψις, *vue*).

Hémiopie (ἥμισυς, *moitié*, ὄψις, *vue*), trouble de la vue dans lequel on ne voit que la moitié des objets.

Hémophthalmos, Hémophthalmie (αἷμα, *sang*, et ὀφθαλμὸς, *œil*), épanchement sanguin dans l'œil.

Hyalite ou Hyaloïdite (ὕαλος, *verre*), inflammation de la membrane hyaloïde.

Hydrophthalmie ou Hydrophthalmos (ὕδωρ, *eau*, ὀφθαλμος, *œil*), hydropisie de l'œil.

Hyperkératosis (ὑπὲρ, *sur*, κεράς, *cornée*), cornée conique.

Hypoæma (ὑπὸ, *sous*, αἷμα, *sang*), épanchement de sang dans la chambre antérieure.

Hypochyma (ὑποχύμα, ou ὑποχύσις, de ὑπὸ, *sous*, et χύμα, *effusion*), cataracte.

Hypogala (ὑπὸ, *sous*, γάλα, *lait*), épanchement de matière laiteuse dans la chambre antérieure.

Hypopyon (ὑπὸ, *sous*, πύον, *pus*), pus dans la chambre antérieure.

Iriankistron (ἶρις, *iris*, ἀγκίστρον, *hameçon*), instrument pour l'opération de la pupille artificielle par décollement.

Iridauxesis (ἶρις, *iris*, αὔξήσις, *excroissance*), épaississement ou excroissance de l'iris par exsudation dans sa substance.

Iridoncose (ἶρις, *iris*, et ὄγκος, *tumeur*), jadis proposé par Von Ammon pour l'état morbide appelé maintenant Iridauxesis. Il s'applique aujourd'hui à un abcès de l'iris.

Iridectomie (ἶρις, *iris*, ἐκ, *dehors*, τέμνω, *couper*), opération de la pupille artificielle par excision.

Iridectomedialyse (ἶρις, *iris*, ἐκ, *hors*, τέμνω, *couper*, διάλυσις, *séparation*), opération de la pupille artificielle par l'excision et le décollement combinés.

Iridencléisis (ἶρις, *iris*, ἐν, *dans*, κλείω, *fermer*), fixation de la portion herniée de l'iris entre les lèvres de l'incision de la cornée, dans certaines opérations de pupille artificielle.

Iridodyalise (ἶρις, *iris*, διάλυσις, *séparation*), opération de pupille artificielle par décollement.

Iridoschisma (ἶρις, *iris*, σχίσμα, *fissure*), fente de l'iris. Voy. Coloboma iridis.

Iridotomie (ἶρις, *iris*, τομὴ, *section*), opération de la pupille artificielle par incision.

Iridopériphakitis (ἶρις, *iris*, περὶ, *dessus*, φάκος, *lentille*), inflammation de l'uvée et de la paroi antérieure de la capsule.

Kératite (κέρας, *corne*, *cornée*), inflammation de la cornée.

KÉRATOCÈLE (κέρας, *corne*, κήλη, *tumeur*), hernie de la cornée.

KÉRATOME (κέρας, *corne*, τόμη, *section*), couteau pour inciser la cornée.

KÉRATONYXIS (κέρας, *corne*, νύξις, *ponction*), ponction de la cornée dans les opérations de cataracte par l'aiguille.

KORECTOMIE. Voy. CORECTOMIE.

KORÉDIALYSE. Voy. CORÉDIALYSE.

KORÉMORPHOSE. Voy. CORÉMORPHOSE.

KORÉPLASTIQUE. Voy. CORÉPLASTIQUE.

KORÉTOMIE. Voy. CORÉTOMIE.

LAGOPHTHALMOS (λαγὸς, *lièvre*, ὀφθαλμὸς, *œil*), OCULUS LEPORINUS ou œil de lièvre. Rétraction ou raccourcissement des deux paupières.

LEUCOMA (λευκόω, *blanchir*, ou λευκὸς, *blanc*), opacité de la cornée par cicatrice.

LIPPITUDE (lippus, *chassie*), œil chassieux.

LUSCITAS (luscus, *borgne*), déviation fixe de l'œil.

MADAROSIS (μαδάρωσις, de μαδὸς, *chauve*), chute des cils.

MARMARYGE (μαρμαρυγὴ, *splendeur*), apparition d'étincelles devant les yeux.

MÉTAMORPHOPSIE (μεταμορφόω, *transformer*, ὄψις, *vue*), aspect difforme des objets.

MICROPHTHALMOS (μικρὸς, *petit*, ὀφθαλμὸς, *œil*), petitesse de l'œil par arrêt de développement.

MICROPIE (μικρὸς, *petit*, et ὄψις, *vue*), état de la vision dans lequel les objets paraissent plus petits qu'ils ne sont.

MILLET (milium, *grain de mil*), petite tumeur blanche des paupières ou de leur voisinage.

MONOBLEPSIS (μονὸς, *unique*, βλέψις, *vue*), état dans lequel la vision n'est distincte que lorsqu'on se sert d'un seul œil.

MUCOCÈLE (μύξα, *mucus*, κήλη, *tumeur*), hydropisie du sac lacrymal.

MOUCHES VOLANTES (musca, *mouche*, volito, *voler*), apparitions de taches grisâtres devant les yeux.

MYDRIASE (μυδρὸς, *obscur*, ou μυδάω, *être très humide*), dilatation anormale de la pupille que l'on attribuait à une trop grande abondance d'humeur.

MYOCÉPHALON (μυῖα, *mouche*, κεφαλὴ, *tête*), petite proéminence de l'iris, semblable à une tête de mouche, à travers une ouverture ulcéreuse de la cornée.

MYODESOPSIE (μυῖα, *mouche*, et ὄψις, *vue*), mouches volantes.

MYOPIE (μύω, *fermer*, ὤψ, *l'œil*), vue courte.

Myosis (μύω, *fermer*), contraction anormale de la pupille.

Myotomie (μῦς, *muscle*, τέμνω, *couper*), section des muscles. Myotomie oculaire, section des muscles dans le strabisme.

Nyctalopie (νύξ, *nuit*, ὄψις, *vue*), cécité diurne, s'emploie aussi pour la cécité nocturne (νύξ, α, priv., ou ἀλαος, *aveugle*, ὄψις, *vue*).

Nystagmus (νυσταγμὸς, *sommeil*), oscillation du globe.

Oculus bovinus (bos, bovis, *bœuf*), œil de bœuf. Voy. Buphthalmos.

Oculus leporinus (lepus, leporis, *lièvre*), œil de lièvre. Voy. Lagophthalmos.

Onyx (ὄνυξ, *ongle*), collection de pus dans la substance de la cornée.

Ophthalmie (ὀφθαλμὸς, *œil*), nom générique des inflammations de l'œil.

Ophthalmitis, inflammation de tout le globe oculaire.

Ophthalmodynie (ὀφθαλμὸς, *œil*, et ὀδυνη, *douleur*), douleur dans l'œil.

Ophthalmologie (ὀφθαλμος, *œil*, λόγος, *discours*), partie de la science qui traite de la médecine et de la chirurgie ophthalmiques.

Ophthalmophlégie (ὀφθαλμὸς, *œil*, et πληγὴ, *coup*), paralysie des muscles du globe.

Ophthalmoptose (ὀφθαλμὸς, *œil*, et πτῶσις, *chute*, de πίπτω, *tomber*), proéminence du globe par suite de la paralysie de ses muscles.

Ophthalmoscope (ὀφθαλμὸς, *œil*, σκοπέω, *examiner*), instrument pour explorer l'intérieur de l'œil.

Ophthalmoscopie (ὀφθαλμὸς, *œil*, σκοπὶα, *regard*), exploration de l'œil.

Oxyopie (ὀξὺς, *aigu*, ὄψ, *œil*), vue plus perçante qu'elle ne l'est ordinairement.

Pachéablépharose, Pachytes (παχύτης, *épaisseur*, de παχὺς, *épais*, et βλέφαρον, *paupière*), allongement et épaississement de la paupière.

Pannus (pannus, *toile*), épaississement et vascularité de la conjonctive de la cornée.

Periorbitis (περὶ, *dessus*), inflammation du périoste de l'orbite.

Phlycténule (φλυκταίνα, *vésicule*, φλύζω, *couler*), vésicule remplie d'un fluide aqueux.

Photophobie (φῶς, *lumière*, et φοβέω, *craindre*), intolérance de la lumière.

Photopsie (φῶς, *lumière*, et ὄψις, *vue*), apparition subjective de lumière devant les yeux.

Phthiriasis (φθειρίασις, *morbus pedicularis*, de φθεὶρ, *pou*), poux des poils et des sourcils.

PINGUECULA (pinguis, *gros*), petite tumeur sur le blanc de l'œil, près de la cornée, adipeuse en apparence, mais non en réalité.

PLADAROSE (πλαδαρὸς, *mou*), épaississement de la conjonctive palpébrale.

PRESBYOPIE (πρέσβυς, *vieux*, ὄψ, *œil*), vue longue.

PROPTOSIS (πρὸ, *devant*, πτῶσις, *chute*, de πίπτω, *tomber*). Voyez OPHTHALMOPTOSE.

PSOROPHTHALMIE (ψώρα, *gale*, ὀφθαλμὸς, *œil*), inflammation du bord libre des paupières.

PTÉRYGION (πτερὸν, *aile*, πτερύγιον, *petite aile*), épaississement et vascularité d'une partie de la conjonctive, de forme triangulaire, le sommet empiétant plus ou moins sur la cornée.

PTILOSIS (πτιλώσις, *chauve*), chute des cils. Voy. MADAROSIS.

PTOSIS (πτῶσις, *chute*, de πίπτω, *tomber*), chute de la paupière supérieure.

RÉTINITE (rete, *filet*), inflammation de la rétine.

RHEXIS ou RHEGMA OCULI (ῥῆξις, et ῥῆγμα, *rupture*), rupture du globe.

RHYTIDOSIS (ῥυτιδώσις *ridé*, de ῥυτιδόω, *rider*), affaissement et rétraction de la cornée.

SCLÉROTITE (σκλερὸς, *dur*), inflammation de la sclérotique.

SCOTOMES (σκοτώμα, *obscurcissement*, de σκοτόω, *obscurcir*), taches obscures vues devant les yeux. Voy. MOUCHES VOLANTES.

STAPHYLOME (σταφυλὴ, *grappe*), saillie d'une partie du globe, généralement de la cornée et de l'iris ou de la sclérotique et de la choroïde.

STAPHYLOME RAMEUX (racemus, *grappe*), on donne ce nom au staphylôme composé de plusieurs saillies.

STÉNOCHORIE (στενοχωρία, *petitesse d'espace*, de στενὸς, *petit*, et χῶρος, *espace*), rétrécissement qui s'applique aux conduits lacrymaux.

STÉRÉOSCOPE (στερεὸς, *solide*, et σκοπέω, *regarder*), instrument décrit à la page 569.

STILLICIDIUM (stillo, *égoutter*, cado, *tomber*), larmoiement par suite de l'obstruction des conduits lacrymaux.

STRABISME (στραβίζω, *loucher*, de στραβὸς, *tordu*), action de loucher.

STRABOTOMIE (στραβὸς, *louche*, τέμνω, *couper*), section des muscles de l'œil.

SYMBLÉPHARON (σὺν, *ensemble*, βλέφαρον, *paupière*), adhérence des paupières au globe.

SYNCHYSIS (συγχύσις, *mélange*, de σὺν, *avec*, et χύω, *verser*), ramollissement ou dissolution du corps vitré.

SYNÉCHIE (συνέχεια, *continuité*, de συνέχω, *tenir ensemble*), adhérence

de l'iris à la cornée ou à la capsule. Dans le premier cas, c'est une synéchie antérieure ; dans le second cas, une synéchie postérieure.

Synizesis (συνιζήσις, *tomber ensemble*, de συνιζέω, *rassembler*), occlusion de la pupille.

Taraxis (τάραξις, *trouble*), ophthalmie externe légère.

Tarsorrhaphie (ταρσὸς, *tarsus*, ῥαφὴ, *suture*), suture des bords tarsiens dans l'ectropion de l'angle externe.

Trachoma (τράχωμα, *rudesse*, τραχὸω, *rendre rude*), granulations de la conjonctive.

Trichiasis (θρίξ, *cheveu*), inversion des cils.

Trichosis (θρίξ, *cheveu*), Trichosis Bulbi, petite tumeur de la face antérieure du globe, donnant naissance à des poils.

Tylosis (τύλος, *callosité*), épaississement et induration du bord des paupières.

Xéroma, Xérophthalmie, Xérosis (ξηρὸς, *sec*), sécheresse de l'œil, dont il existe deux espèces, l'une conjonctivale et l'autre lacrymale.

TABLE DES MATIÈRES.

Les additions et les notes sont indiquées par des crochets [ ].

CHAPITRE PREMIER. — CONSIDÉRATIONS GÉNÉRALES SUR LE DIAGNOSTIC ET LE TRAITEMENT DES AFFECTIONS OCULAIRES.

ART. Ier. — *De l'ophthalmoscopie, ou exploration de l'œil en vue du diagnostic.*

§ 1. — Exploration objective de l'œil 1
1° Exploration des sourcils et des bords de l'orbite 3
2° Exploration des paupières 4
3° Exploration de la conjonctive 7
4° Exploration de l'appareil lacrymal. 9
5° Examen des globes oculaires en général 11
6° Examen des mouvements du globe. 12
7° Exploration de la face antérieure et de l'intérieur du globe . 13
État de la sclérotique 17
Etat de la cornée 19
Etat de la pupille et de l'iris 25
Examen catoptrique du cristallin 33
Examen du segment postérieur de l'œil.. 36
§ 2. Exploration subjective de l'œil 38
De la douleur, de son siége. 38
Photophobie. 39
Etat de la vision 39
[De l'ophthalmoscope et de son mode d'emploi] 42
[Eclairage oblique]. 42
[Des ophthalmoscopes (description)]. 46
[Théorie] 51
[Manière d'employer l'ophthalmoscope] 56
[Aspect du fond de l'œil à l'état normal]. 59
[Des phosphènes] 62
[Mesure du champ visuel]. 67
[Echelle de Jæger]. 70

ART. II. — Application des remèdes à l'œil, etc. 72
§ 1. — Remèdes froids. 72
§ 2. — Remèdes chauds. 73
§ 3. — Vapeurs médicinales 74
§ 4. — Collyres, pommades, glycérolés (formules). 75
§ 5. — Cautérisation potentielle. 83
§ 6. — Emissions sanguines. 84
§ 7. — Contre-irritation. 89

§ 8. — [Occlusion palpébrale] 89
§ 9. — [Compression de l'œil] 90
§ 10. — Evulsion des cils 90
§ 11. — Ablation des corps étrangers des sinus palpébraux 91
§ 12. — Evacuation de l'humeur aqueuse par la ponction de la cornée. 94

CHAP. II. — DES OPHTHALMIES.

ART. Ier. — *De l'inflammation en général.*

§ 1. — De l'inflammation proprement dite. 95
§ 2. — Terminaisons de l'inflammation 95
§ 3. — Distinction de l'inflammation en aiguë et chronique. 97

ART. II. *Des ophthalmies en général.*

§ 1. — De l'inflammation des différents tissus de l'œil 100
1° Conjonctivite. 101
2° Sclérotite 109
3° Kératite. 110
4° Iritis. 121
5° Choroïdite et rétinite. 124
[Lésions inflammatoires de la choroïde et de la rétine visibles à l'ophthalmoscope] 125
6° Inflammation du cristallin et du corps vitré. 134
§ 2. — Causes de l'inflammation ophthalmique. 141
§ 3. — Traitement des ophthalmies 142
A. Traitement général. 144
B. Traitement local. 146

ART. III. — *Des ophthalmies en particulier.*

§ 1. — Ophthalmies externes 151
1° Conjonctivites 151
Conjonctivite pustuleuse. 151
Conjonctivite catarrhale 153
Ophthalmie égyptienne 159
Ophthalmie des nouveau-nés. 167
Ophthalmie blennorrhagique. 172
[Réflexions sur la nature et le traitement des ophthalmies purulentes] 174
[Ophthalmie pseudo-membraneuse ou diphthéritique] . . . 180
Ophthalmie érysipélateuse. 185
2° Sclérotite 186
Ophthalmie rhumatismale 187
Sclérotite scrofuleuse. 189
3° Kératites 194
Ophthalmie phlycténulaire. 195
Kératite scrofuleuse 203
Ophthalmies externes composées. 206
Ophthalmie scrofulo-catarrhale 207
Ophthalmie catarrho-rhumatismale. 211
§ 2. — Ophthalmies internes antérieures. 215
1° Aquo-capsulite. 219
2° Iritis 221
Iritis scrofuleuse 223

Iritis rhumatismale 224
Iritis syphilitique. 227
Iritis arthritique 230
3° Cristallino-capsulite. 235
§ 3. — Ophthalmies internes postérieures. 237
Ophthalmie postérieure interne scrofuleuse. 238
Ophthalmie postérieure interne arthritique 240
[Choroïdite]. 245
1° [Choroïdite congestive]. 246
2° [Choroïdite exsudative] 249
3° [Choroïdite atrophique] 252
[Rétinite]. 257
1° [Rétinite congestive]. 258
2° [Rétinite exsudative]. 260
3° [Rétinite aiguë]. 262
4° [Rétinite pigmentaire] 262

ART. IV. — *Ophthalmite.*

Ophthalmite phlegmoneuse 264
Ophthalmies scarlatineuse, varioleuse 267
Ophthalmie postfébrile. 269
Ophthalmitis phlébitique. 270
Ophthalmie traumatique et sympathique. 271

CHAP. III. — DES DIVERS ÉTATS MORBIDES QUI ACCOMPAGNENT LES OPHTHALMIES OU QUI EN SONT LA SUITE.

§ 1. — Granulations de la conjonctive. 273
§ 2. — Cornée vasculaire, pannus. 277
§ 3. — Xérophthalmie. 279
§ 4. — Onyx et abcès de la cornée 280
§ 5. — Ulcères de la cornée.. 281
§ 6. — Opacité et taies de la cornée. 285
§ 7. — Hernie de la cornée. 290
§ 8. — Hernie de l'iris. 290
§ 9. — Staphylôme de la cornée et de l'iris. 291
§ 10. — Hypopion. 302
§ 11. — Cornée proéminente et hydropisie des chambres aqueuses.. . 303
§ 12. — Synéchie 305
§ 13. — Occlusion de la pupille. 306
§ 14. — Hypertrophie de l'iris. 306
§ 15. — Staphylôme de la sclérotique 307
§ 16. — Synchysis. 309
§ 17. — Atrophie du globe. 311
Adaptation d'un œil artificiel 312

CHAP. IV. — HYDROPISIES, TUMEURS, CANCERS, ETC., DU GLOBE.

§ 1. — Cornée conique 314
§ 2. — Hydrophthalmie [hydropisie sous-rétinienne]. 319
§ 3. — Hémophthalmie [apoplexie de la rétine et de la choroïde] . . . 329
§ 4. — Hydatide dans la chambre antérieure. 333
§ 5. — Tumeurs bénignes du globe. 337

§ 6. — Squirrhe du globe 342
§ 7. — Cancer encéphaloïde du globe. 343
§ 8. — Mélanose du globe. 348
Opération de l'extirpation du globe. 351

CHAP. V. — DE LA CATARACTE.

[*Classification anatomique et anatomie pathologique des cataractes.*]
§ 1. — Cataracte lenticulaire. 360
1° Cataracte lenticulaire dure 365
2° Cataracte lenticulaire molle. 374
§ 2. — Cataracte capsulaire 375
§ 3. — Cataracte capsulo-lenticulaire. 377
[Remarques sur le diagnostic des cataractes] 379
[Variétés de la cataracte]. 382
Opérations de la cataracte 385
Observations générales sur les opérations de la cataracte. . 387
§ 1. — Extraction de la cataracte. 395
1° Kératotomie inférieure et supérieure 395
Accidents qui peuvent survenir pendant l'opération. 412
2° Extraction de la cataracte capsulo-lenticulaire. 417
3° De la cataracte siliqueuse. 417
4° Extraction linéaire 419
§ 2. — Déplacement de la cataracte et ses modifications 422
1° Scléroticonyxis. 423
2° Kératonyxis. 428
§ 3. — Division de la cataracte. 430
1° Division par ponction de la sclérotique. 431
2° Division par ponction de la cornée 433
Cataracte secondaire 436
Comparaison des avantages et des désavantages respectifs de l'extraction, du déplacement et de la division 438
Verres à cataracte 440

CHAP. VI. — OPÉRATION DE LA PUPILLE ARTIFICIELLE.

Conditions générales nécessaires ou au moins favorables au succès de l'opération 443
§ 1. — Pupille artificielle par incision. 445
1° Incision à travers la sclérotique. 445
2° Incision à travers la cornée 447
§ 2. — Pupille artificielle par excision. 449
1° Excision latérale 449
2° Excision centrale. 454
§ 3. — Pupille artificielle par décollement. 454
Décollement à travers la cornée 455
§ 4. — Opération ayant pour but d'utiliser de nouveau la pupille naturelle. 458
§ 5. — Pupille artificielle par lacération ou déchirement de l'iris. . . . 461
Indication des altérations de l'œil qui réclament la pupille artificielle, etc. 463
Affections congénitales de l'iris et de la pupille 465
§ 1. — Absence congénitale de l'iris 465

§ 2. — Fissure congénitale de l'iris. 466
§ 3. — Imperforation congénitale de l'iris. 468

CHAP. VII. — ÉTATS ANORMAUX DE LA RÉFRACTION OPTIQUE ET DE L'ACCOMMODATION DE L'ŒIL.

ART. Ier. — *États anormaux de l'accommodation.*

§ 1. — Myosis et mydriasis. 469
1° Myosis. 472
2° Mydriasis 473
§ 2. — Myopie et presbytie. 474
[Mécanisme de l'accommodation] 477
[Des verres à lunettes]. 482
1° Myopie. 484
2° Presbytie 493
§ 3. — Astigmatisme 499
§ 4. — Inégalité du pouvoir réfringent des deux yeux. 502
§ 5. — Vision chromatique. 503
§ 6. — Polyopie avec un seul œil. 503
§ 7. — Asthénopie. 504

ART. II. — *Vision d'objets au-devant et à l'intérieur de l'œil.*

§ 1. — Vision d'objets dans l'œil. 511
§ 2. — Vision d'objets à la surface de l'œil 516

CHAP. VIII. — DES AFFECTIONS AMAUROTIQUES.

ART. Ier. — *Excitations anormales des sensations visuelles.*

§ 1. — Sensations de lumière et de couleur.. 517
§ 2. — Action réciproque des diverses parties de la rétine l'une sur l'autre 519
§ 3. — Spectres consécutifs aux impressions sur la rétine et couleurs complémentaires 520

ART. II. — *Amaurose dans ses divers degrés.*

§ 1. — Fausse perception des couleurs 523
§ 2. — Hémiopie passagère. 523
§ 3. — Héméralopie, ou cécité nocturne 525
§ 4. — Nyctalopie, ou cécité diurne. 528
§ 5. — Mouches fixes. 528
§ 6. — Amaurose (description générale). 529
Anatomie pathologique. 534
[Signes ophthalmoscopiques et variétés] 537
[Amauroses albuminurique, syphilitique, etc.]. 543
[Diagnostic des affections amaurotiques] 546
Thérapeutique de l'amaurose. 548

ART. III. — *Glaucome.*

1° Glaucome simple 555
2° Glaucome simple avec cataracte. 556
3° Glaucome chronique avec amaurose 556
4° Glaucome chronique avec cataracte et amaurose 557
5° Glaucome aigu. 558
[Nature et traitement du glaucome] 559

CHAP. IX. — PERTE DE LA CORRESPONDANCE DES SENSATIONS ET DES MOUVEMENTS DES YEUX.

ART. Ier. — *Correspondance normale des sensations et des mouvements des yeux.*

§ 1. — Correspondance entre les sensations des yeux 566
Vision simple avec les deux yeux. 567
Vision double avec les deux yeux. 571
§ 2. — Correspondance des mouvements des deux globes. 572

ART. II. — *Perte de la correspondance dans la direction et les mouvements des deux yeux.*

§ 1. — Strabisme et déviation fixe des globes oculaires. 577
Strabisme convergent. 578
[Remarques sur les variétés de strabisme] 581
Strabisme divergent. 588
Strabismes supérieur et inférieur. 589
[Opération du strabisme]. 590
§ 2. — Paralysie de la troisième paire des nerfs crâniens. 594
§ 3. — Paralysie de la quatrième paire 595
§ 4. — Paralysie de la sixième paire 596
[Considérations sur le diagnostic et le traitement des paralysies des muscles de l'œil] 597
§ 5. — Oscillation et nystagmus. 600

CHAP. X. — MALADIES DES PAUPIÈRES.

ART. Ier. — *Inflammations et ulcérations des paupières.*

§ 1. — Inflammation phlegmoneuse des paupières. 601
§ 2. — Inflammation érysipélateuse. 602
§ 3. — Inflammation varioleuse 603
§ 4. — Anthrax et pustule maligne. . . . . , 604
§ 5. — Blépharite tarsienne. 605
§ 6. — Orgeolet. 610
§ 7. — Inflammation des glandes de Meïbomius 611
§ 8. — Affections syphilitiques des paupières 611

ART. II. — *Position anormale des paupières, direction vicieuse des cils, pertes des mouvements des paupières, etc.*

§ 1. — Ectropion. 611
1° Ectropion par épaississement de la conjonctive. 612
2° Ectropion par rétraction de la peau 615
3° Ectropion par suite de carie de l'orbite. 621
§ 2. — Entropion 623
1° Entropion par relâchement des téguments 624
2° Entropion par rétraction du cartilage 627
§ 3. — Trichiasis et distichiasis. 629
§ 4. — Lagophthalmos. 633
§ 5. — Ptosis ou chute de la paupière supérieure 635
§ 6. — Epicanthus. 638

ART. III. — *Adhérences morbides des paupières.*

§ 1. — Ankyloblépharon 638
§ 2. — Symblépharon 641

ART. IV. — *Tumeurs, cancers, etc., des paupières et des sourcils.*
§ 1. — Phlyctènes des bords palpébraux 643
§ 2. — Calculs des glandes de Meïbomius 643
§ 3. — Hypertrophie et induration des glandes de Meïbomius 643
§ 4. — Glande sébacée dans la conjonctive 643
§ 5. — Vésicules de la peau des paupières. 644
§ 6. — Verrues des paupières 644
§ 7. — Excroissances cornées 644
§ 8. — Millet des paupières 644
§ 9. — Tumeurs kystiques à parois épaisses 644
§ 10. — Chalazion. 646
§ 11. — Kystes. 647
§ 12. — Hydatides des paupières. 648
§ 13. — Nævus maternus 648
§ 14. — Indurations squirrhoïdes 648
§ 15. — Cancer. 649
§ 16. — Phthiriasis des sourcils et des cils. 650

CHAP. XI. — MALADIES DE LA CONJONCTIVE ET DE LA CARONCULE LACRYMALE.

ART. Ier. — *Maladies de la conjonctive.*
§ 1. — Ptérygion. 651
§ 2. — Pinguecula 654
§ 3. — Trichosis du bulbe 655
§ 4. — Tumeurs et maladies diverses de la conjonctive. 655
§ 5. — Hydatides dans le tissu sous-conjonctival. 656

ART. II. — *Maladies du repli semi-lunaire et de la caroncule lacrymale.*
§ 1. — Inflammation du repli semi-lunaire et de la caroncule. 658
§ 2. — Hypertrophie du repli semi-lunaire et de la caroncule 659
§ 3. — Excroissances fongueuses du repli semi-lunaire et de la caroncule. 660
§ 4. — Cancer du repli semi-lunaire et de la caroncule. 661

CHAP. XII. — MALADIES DES ORGANES LACRYMAUX.

ART. Ier. — *Maladies des organes lacrymaux sécréteurs.*
§ 1. — Troubles de la sécrétion lacrymale. 661
§ 2. — Suppression de la sécrétion lacrymale 661
§ 3. — Epiphora ou larmoiement. 662
§ 4. — Inflammation de la glande lacrymale. 662
§ 5. — Fistule de la glande lacrymale 663
§ 6. — Extirpation des tumeurs de la glande 664

ART. II. — *Maladies des canaux excréteurs des larmes.*
§ 1. — Inflammation, abcès dans la région du sac 666
§ 2. — Inflammation catarrhale des canaux excréteurs. 668
§ 3. — Inflammation ou dacryocystite aiguë 668
§ 4. — Inflammation ou dacryocystite chronique 670
§ 5. — Atonie ou relâchement du sac lacrymal 673
§ 6. — Mucocèle. 673
§ 7. — Fistule du sac lacrymal 674
§ 8. — Atonie et relâchement des papilles lacrymales. 675
§ 9. — Enfoncement des papilles. 675

§ 10. — Oblitération des points et des conduits lacrymaux 675
§ 11. — Exploration du canal nasal. 679
§ 12. — De l'obstruction du canal et divers moyens d'y remédier . . . 683
§ 13. — Oblitération du canal nasal. 690
§ 14. — Calculs lacrymaux. 690

CHAP. XIII. — MALADIES DE L'ORBITE.

ART. Ier. — *Inflammation, etc., de l'orbite.*

§ 1. — Inflammation du tissu cellulaire de l'orbite 691
§ 2. — Inflammation du périoste et des os de l'orbite. 694

ART. II. — *Tumeurs de l'orbite.*

§ 1. — Infiltration du tissu cellulaire de l'orbite 696
§ 2. Tumeurs sarcomateuses. 696
§ 3. Kystes 697
§ 4. Kystes hydatiques 698
§ 5. Tumeur encéphaloïde de l'orbite. 698
§ 6. Tumeur mélanique. 699
§ 7. Anévrysme par anastomose. 699
§ 8. Anévrysme vrai. 699

CHAP. XIV. — BLESSURES DE L'ŒIL.

ART. Ier. — *Blessures de la conjonctive et du globe.*

§ 1. — Blessures de la conjonctive par l'introduction de corps étrangers dans l'espace oculo-palpébral 699
§ 2. — Blessures du globe et de ses tuniques propres, commotion. . . 702
§ 3. — Blessures de la cornée 704
§ 4. — Corps étrangers dans les chambres aqueuses 708
§ 5. — Blessures de l'iris et de la pupille 710
§ 6. — Blessures du cristallin, sa luxation. 711
§ 7. — Blessures de la sclérotique. 714
§ 8. — Luxation du globe 715

ART. II. — *Blessures des sourcils et des paupières.*

§ 1. — Contusion avec ecchymose. 715
§ 2. — Plaies par incision, déchirure et contusion des sourcils et des paupières 716
§ 3. — Plaies empoisonnées 717
§ 4. — Brûlures 718

ART. III. — *Blessures des organes lacrymaux.*

§ 1. — Blessures de la glande lacrymale et de ses conduits 718
§ 2. — Blessures des canaux excréteurs 719

ART. IV. — *Blessures de l'orbite.*

§ 1. — Coups sur le bord de l'orbite 720
§ 2. — Plaies pénétrantes de l'orbite 720

INDICATION DES FIGURES

INTERCALÉES DANS LE TEXTE.

1. Conduits de la glande lacrymale. 9
2, 3. Marche des rayons lumineux dans l'ophthalmoscope. . . . 15
4. Caractères de l'injection des vaisseaux de la conjonctive et de la sclérotique 18
5. Aspect normal de l'iris et de la pupille, vus de profil. 26
6. Aspect anormal des mêmes parties. 26
7. Instrument à petite ouverture centrale pour explorer la vue dans des cas de mydriase. . . 40
8. [Miroir de l'ophthalmoscope] . 47
9. [Ophthalmoscope fixe de Follin et Nachet] 49
10, 11, 12. [Marche des rayons lumineux dans l'ophthalmoscope (image directe et image renversée)] 53
13. [Position du chirurgien et du malade pour l'examen avec l'ophthalmoscope]. 59
14, 15, 16, 17. [Phosphènes]. . 63
18, 19. [Forme des phosphènes] . 65
20. [Extraction des corps étrangers de la cornée, d'après A. Guérin] 93
21. [Exsudats de la choroïde, taches de pigment] . . , ... 127
22. 23. [Exsudats choroïdiens] . . 128
24. [Hypérémie de la papille]. . . 131
25. [Exsudats rétiniens] 132
26. [Rétino-choroïdite avec atrophie de la rétine et dépôts de pigment] 133
27. Staphylômes antérieurs de la sclérotique. 191
28. [Staphylômes latéraux, choroïdo-sclérotite] 193
29. Iritis avec déformation de la pup. 233
30. [Staphylôme postérieur]. . . . 252
31. [Onyx et hypopion]. 281
32. [Ulcère de la cornée]. 282
33. [Perforation de la cornée, cicatrice, iris adhérent]. 283
34. Opacité de la cornée masquant la pupille. 287
35. [Hernie de la cornée] 290
36. [Hernie de l'iris]. 290
37. Staphylôme partiel de la cornée. 292
38. Staphylôme total de la cornée. 293
39. [Staphylôme partiel de l'iris et de la cornée]. 294
40. [Staphylôme total de l'iris et de la cornée] 295
41. [Staphylôme rameux]. 296
42. [Opération du staphylôme] . . 301
43. Cornée proéminente par hydrophthalmie antérieure. 304
44. Iris hypertrophié 306
45. Cornée conique. 314
46. Rétine décollée 323
47. [Affaissement complet de la rétine décollée] 326
48. Hydatide dans la chambre antérieure. 334
49. Coupe perpendiculaire de l'orbite montrant la disposition de l'aponévrose (d'après Richet) . 353
50. Apparence étoilée de la cataracte 361
51. Aspect rayonné de la face antérieure de la cataracte. . . . 361
52. [Cataracte lenticulaire dure complète] 363
53. [Cataracte capsulaire]. 377
54. Manière de fixer les paupières pour l'opération de la cataracte 394
55. [Dilatateur de Kelly-Snowden]. 394
56, 57. [Pique de Pamard et fixateur de Luër] 397
58, 59, 60. Sections diverses de la cornée pour l'extraction de la cataracte 398
61. Couteau à cataracte. 398
62. Manière de tenir le couteau à cataracte. 399

63. [Premier temps de la kératotomie inférieure] 400
64. Contre-ponction de la cornée . 401
65. Kératotomie supérieure, section de la cornée (d'apr. A. Guérin). 403
66, 67. Manière de compléter la section de la cornée 404
68, 69. Sections défectueuses de la cornée 404
70. Couteau pour agrandir la section de la cornée. 405
71. Ciseaux de Daviel. 405
72. [Second temps de la kératotomie inférieure, lacération de la capsule] 407
73. Kystitome 407
74. Cuiller de Daviel. 407
75. [Troisième temps de la kératotomie inférieure, sortie du cristallin] 408
76. [Kératotomie supérieure, lacération de la capsule] 409
77. Crochet. 410
78. Bandeau pour couvrir l'œil. . 411
79. Ciseaux de Maunoir 416
80. Pince à dents de souris . . . 416
81. [Serre-tête] 418
82. [Ciseaux-canule de Wilde] . 418
83. [Ponction de la cornée pour l'extraction linéaire] 419
84. [Extraction linéaire du cristall.] 420
85. Abaissement simple du cristall. 422
86. Réclinaison du cristallin . . . 422
87, 88. Aiguilles à cataracte droite et courbe 423
89. [Abaissement de la cataracte, ponction de la sclérotique]. . 424
90. Ponction de la sclérotique avec l'aiguille courbe 425
91. Abaissement par kératonyxis. 428
92. Division de la cataracte . . . 433
93. [Serre-tête saisissant une fausse membrane pupillaire] . . . 437
94. Incision de l'iris pour la pupille artificielle. 446
95. Couteau d'Adams 446
96. Pupille artificielle par la sclérotique 446
97, 98, 99, 100. Divers modes d'incision de l'iris par la cornée. 447
101. Ciseaux de Maunoir 450
102. [Pupille artificielle par excision 1er temps, d'après Alphonse Guérin]. 451
103. [Id. 2e temps]. 452
104. Pupille artificielle par excision latérale 453
105. Id. par excision centrale . . . 454
106. Id. par décollement 455
107, 108. Kératotome de Jæger et érigne simple 456
109. Pupille artificielle par décollement et excision. 457
110. Crochet de Tyrrell 461
111. Fissure congénitale de l'iris . 466
112. Mouches volantes ordinaires. 512
113. Couleurs complémentaires . . 520
114, 115. Expériences stéréoscopiques. 569
116. Axes de rotation de l'œil. . . 573
117. Insertions scléroticales des muscles de l'œil (d'après Richet) 586
118. Crochet à strabotomie. . . . 587
119, 120. Opération de l'ectropion par le procédé d'Adams. . . 514
121. Id., procédé de Fricke. . . . 617
122, 123. Id., procédé de l'auteur. 620
124, 125. Id., procédé de Walther. 621
126, 127. Id., procédé d'Ammon . 622
128. Pince de de Graefe pour l'ectropion 625
129. Trichiasis. 629
130. Spatule de corne pour les opérations sur les paupières . . 632
131, 132. Opération de l'ogophthalmos 634
133. [Ablation des kystes des paupières, pince de Desmarres] . 647
134. Ptérygion. 651
135. Trichosis bulbi 655
136. Couteau pour l'incision du sac lacrymal. 681
137. Incision du sac lacrymal . . . 681
138. Corde à boyau pour dilater le canal nasal 684
139, 140. Stylets ou clous en plomb 685
141, 142. Canules. 686
143. Mandrin pour introduire la canule. 686